Standard Textbook

標準解剖学



執筆
坂井　建雄　順天堂大学大学院教授

医学書院

著者

坂井建雄　*SAKAI Tatsuo*

1953年生まれ．1978年東京大学卒．1978年東京大学解剖学教室助手，1984年ハイデルベルク大学解剖学研究室に留学，1986年東京大学助教授，1990年順天堂大学教授，現在に至る．

解剖学の教育，腎と血管系の細胞生物学的な研究，献体と人体解剖の普及と啓発，解剖学史と医学史の探究に力を注いでいる．

イラスト

阿久津裕彦　*AKUTSU Hirohiko*

1973年生まれ．1996年東京藝術大学美術学部卒，1998年同大学院美術研究科修士課程修了．2012年順天堂大学大学院医学研究科博士課程修了．現在，東京藝術大学美術学部非常勤講師，武蔵野大学看護学部非常勤講師，順天堂大学医学部非常勤助教，他．

芸術と解剖学の再融合を試みている．

標準解剖学

発　行　2017年3月1日　第1版第1刷©

著　者　坂井建雄（さかいたつお）

発行者　株式会社　医学書院

代表取締役　金原　優

〒113-8719　東京都文京区本郷1-28-23

電話　03-3817-5600（社内案内）

印刷・製本　三美印刷

本書の複製権・翻訳権・上映権・譲渡権・公衆送信権（送信可能化権を含む）は株式会社医学書院が保有します．

ISBN978-4-260-02473-0

本書を無断で複製する行為（複写，スキャン，デジタルデータ化など）は，「私的使用のための複製」など著作権法上の限られた例外を除き禁じられています．大学，病院，診療所，企業などにおいて，業務上使用する目的（診療，研究活動を含む）で上記の行為を行うことは，その使用範囲が内部的であっても，私的使用には該当せず，違法です．また私的使用に該当する場合であっても，代行業者等の第三者に依頼して上記の行為を行うことは違法となります．

JCOPY〈出版者著作権管理機構　委託出版物〉

本書の無断複製は著作権法上での例外を除き禁じられています．複製される場合は，そのつど事前に，出版者著作権管理機構（電話 03-3513-6969，FAX 03-3513-6979，info@jcopy.or.jp）の許諾を得てください．

序

新しい時代の日本の解剖学

医学の中で，解剖学は常に特別な位置にある．医学の専門課程が必ずといっていいほど解剖学から始まること．人体解剖実習が，医学生にとってとりわけ印象に残る強烈な体験であること．そもそも医学の歴史の中でも，解剖学の起源はずば抜けて古く，現存する最古の解剖学書は2世紀のガレノスによるものであり，16世紀のヴェサリウスによる『ファブリカ』は近代医学の原点と見なされている．

その一方で，解剖学には古めかしいという印象がつきまといがちである．私が医学生だった40年以上前に使われていた教科書が今でも堂々と通用しているし，いまどきの学生でも父親から譲り受けた教科書を使っていたりする．

しかしながら，解剖学の教材も，そして学習のあり方も，医学・医療の進歩に伴って，近年目覚ましく変貌を遂げてきている．とくに欧米では新しく魅力的な解剖学書が次々と出版され，翻訳書としてわが国にも紹介されている．それらの多くは臨床との関連を重視し，局所解剖学的な構成で，表現力豊かなカラーの解剖図で彩られている．医学部6年間の課程で学ぶべき内容は飛躍的に増えており，限られた時間の中で効率よく学習することが求められる現代の医学教育において，このように学習者にとって使いやすく理解しやすい解剖学書の登場は，まさに時代のニーズに適ったものである．

現代は国際化の時代であり，医学は世界に共通するものであるが，医学・医療にはその国の文化や社会に深く根差した部分がある．医師国家試験が日本語で出題され，日本語による医学の理解が不可欠なのは，日常の診療がほぼ日本人の患者を相手として日本語を用いて行われるからである．解剖学においても，日本の医学の実情に即した，日本人の学生のための教科書が必要とされる所以である．しかも古色蒼然としたものではなく，新しい時代のニーズに即した，スマートで表現力豊かなものが求められている．

本書の特長

本書『標準解剖学』は，新しい時代の日本の解剖学書となることを目指して執筆したものである．最新の知見を取り入れて内容が正確であるのはもちろん，学生にとって読みやすく理解しやすいものになるよう心がけた．本書には3つの大きな特長がある．

第1に，見通しと使い勝手のよい構成である．かつては器官系別の系統解剖学的構成が解剖学書の基本であったが，本書では人体解剖実習と馴染みのよい部位別の局所解剖学的な構成を採用した．さらに各章の内容を整理して体系的に再編成し，章の冒頭に構成マップとして提示した．これは部位別の解剖学書の弱点を克服するもので，知りたい内容へのアクセスが容易になった．

第2に，多数の精細な解剖図を新たに描き起こしたことである．CG技術の発展とともに，欧米の解剖図の水準は近年急速に向上しているが，本書は阿久津裕彦氏により，独自の表現力豊かな解剖図を新たに作成していただいた．これは人体構造の理解を視覚的に助け，本書に比類のない価値を与えるものである．

第3に，人体構造について正確・簡潔に記述するとともに，その意味や価値について多面的な説明を与えたことである．本書では，器官のミクロの構造，その営む機能，進化的・発生学的な由来，臨床との関わり，発見された経緯など，さまざまな意味が付与されている．これには，私自身の研究と経験が大きく影響している．私の処女作『からだの自然誌』(東京大学出版会，1993)は，形態のもつ意味について論じたものである．かつて比較解剖学の研究に熱中した時期があり，比較解剖に関する書籍もいくつか著した．また，欧米の優れた臨床解剖学書，組織学書，解剖学図譜などの翻訳に早くから取り組み，これまで16編29版の監訳および翻訳を担当することで，現代の教科書の進歩を身近に知ることができた．日本解剖学会の解剖学用語委員長として『解剖学用語　第13版』(医学書院，2007)の編集を担当したこと，基礎医学の統合カリキュラム型の教科書類5編12版を編集・執筆したこと，新たな解剖実習書『解剖実習カラーテキスト』(医学書院，2013)を執筆したことは，解剖学のあり方についての視野を大きく広げてくれた．医学生の解剖学教育だけでなく，多彩な職種の学生や医療者への教育，一般向け・子ども向けの書籍の出版に関わることで，解剖学を楽しくわかりやすく伝えるにはどうすればよいか創意工夫を凝らし，さまざまなノウハウを蓄えてきた．最近では解剖学史と医学史の研究に力を注いでおり，原典に基づく解剖学の歴史『人体観の歴史』(岩波書店，2008)を著し，現存する最古の解剖学書である古代ローマのガレノスの著作をギリシャ語原典から翻訳し，医学教育の歴史についての研究を深めている．研究業績として役立つかどうかもはっきりしない，こういったさまざまな活動と経験が生かされて，本書を楽しく豊かなものにしてくれたのではないかと思う．

本書の企画はかなり以前から医学書院と相談していたが，2013年頃から本格的な執筆にとりかかり，丸2年をかけて書き上げた．できあがった原稿を信頼する何人かの先生方にお読みいただき，貴重なコメントを頂戴した．松村譲児(杏林大学)，石田肇(琉球大学)，天野修(明海大学)，小林靖(防衛医科大学校)，佐藤二美(東邦大学)の諸先生方に深く感謝したい．

本書の企画から編集・制作に至るまでには長い年月がかかった．医学書院の深いご理解と，編集部・制作部の方々の粘り強いご協力・ご尽力がなければ完成させることはできなかったであろう．心から御礼申し上げたい．

2017年1月

坂井建雄

目次

第1章　解剖学総論　1

■構成マップ——2

A 解剖学の基礎　4

1 基本的な用語——4
- A 解剖学的正位——4
- B 身体の基準平面——4
- C 方向を示す用語——4
- D 運動を示す用語——6

2 形からみた人体——6
- A 外観による部位——6
- B 骨格に基づく部位——6

3 機能からみた人体——7
- A 植物性機能の器官系——8
- B 動物性機能の器官系——9

4 由来からみた人体——9
- A 個体発生と系統発生——9
- B 脊椎動物の進化と体制——9
- C 哺乳類に至る身体の進化——9
- D 霊長類からヒトへの進化——10

B 外皮　12

1 皮膚——12
- A 表皮——12
- B 真皮——13
- C 皮下組織——13
- D 皮膚の脈管と神経——13
- E 皮膚の機能——14

2 皮膚の付属器——14
- A 毛——14
- B 爪——14
- C 皮膚腺——14

C 運動器　15

1 骨格——15
- A 骨格を作る素材——15
- B 骨の大きさと形状——16
- C 骨の構築——16
- D 骨の発生と成長——17
- E 骨の組織構造——18

2 骨の連結——18
- A 不動連結——18
- B 可動連結：関節——19

3 骨格筋——21
- A 骨格筋の基本構造——21
- B 筋の多様性と名称——21
- C 骨格筋の作用——22
- D 骨格筋の構築と収縮の力学——23
- E 骨格筋の結合組織——24
- F 骨格筋の神経支配——24
- G 腱とその補助装置——26

D 神経系と感覚器　28

1 神経系の概観——28
- A 中枢神経系と末梢神経系——28
- B 神経系を構成する細胞——28
- C 中枢神経系の構成——30

2 末梢神経——31
- A 末梢神経の結合組織——31
- B 神経線維の区分——31
- C 脳神経と脊髄神経——31
- D 脊髄神経の構成——33

3 自律神経——34
- A 自律神経の構成——34
- B 交感神経系の経路——35

Ⓒ副交感神経系の経路——36
Ⓓ消化管壁の自律神経叢——37
❹感覚器——39
Ⓐ体壁の感覚器——39
Ⓑ内臓の感覚器——39
Ⓒ頭部の特殊感覚器——39

E 循環器系と内臓 40

❶循環器系——40
Ⓐ循環器系の構成と役割——40
Ⓑ大動脈と大静脈——41
Ⓒ血管壁の構造と種類——42
Ⓓ毛細血管——43
Ⓔリンパ管——44
Ⓕリンパ節——44
❷三大内臓——44
Ⓐ呼吸器系——44
Ⓑ消化器系——45
Ⓒ泌尿器系——46
❸その他の内臓——46
Ⓐ生殖器系——46
Ⓑ内分泌系——47
Ⓒ免疫系——47

第2章 胸部 49

■構成マップ——50

A 胸部の概観 52

Ⓐ体表の目印と基線——52

B 胸壁と乳房 53

❶胸郭——53
Ⓐ胸郭口——53
Ⓑ胸椎——54
Ⓒ肋骨——55
Ⓓ胸骨——57
Ⓔ胸郭の関節——57
❷胸壁の筋——58
Ⓐ肋間筋——58
Ⓑ肋間筋以外の固有胸壁筋——59
Ⓒ横隔膜——61
❸胸壁の脈管と神経——61
Ⓐ胸壁の動脈——63
Ⓑ胸壁の静脈——63
Ⓒ胸壁の神経——63
❹乳房——65
Ⓐ乳房と乳腺の構造——65
Ⓑ乳房の脈管と神経——66

C 胸膜と肺 67

❶胸膜——67
Ⓐ胸膜の区分と部位——67
Ⓑ胸膜洞——67
❷肺——68
Ⓐ肺の外形——68
Ⓑ肺根と肺門——68
Ⓒ右肺——68
Ⓓ左肺——69
Ⓔ気管支枝——69
Ⓕ肺区域——72
Ⓖ肺の血管——72
Ⓗ肺の神経支配——73
Ⓘ肺のリンパ管——74

D 心臓 74

❶心膜——74
Ⓐ線維性心膜——74
Ⓑ漿膜性心膜と心膜腔——74
❷心臓：外形——74
Ⓐ形状——74
Ⓑ心臓の前面観と後面観——76
❸心臓：内景——76
Ⓐ右心房——78
Ⓑ右心室——78

C 左心房 81
D 左心室 81
E 三尖弁と僧帽弁 81
F 肺動脈弁と大動脈弁 82
4 心臓：構造 82
A 心臓壁 82
B 心房中隔と心室中隔 83
C 心臓の線維性骨格 84
D 刺激伝導系 84
5 心臓：血管と神経 86
A 冠状動脈 86
B 心臓の静脈 88
C 心臓の神経支配 89

E 縦隔 89

1 縦隔の領域 89
A 縦隔の区分 89
2 縦隔の内臓 89
A 胸腺 89
B 気管・気管支 90
C 食道 90
3 縦隔の大血管 91
A 上大静脈とその支流 91
B 大動脈弓とその主要枝 91
C 肺動脈と動脈管索 93
4 縦隔の脈管と神経 93
A 胸大動脈の枝 93
B 奇静脈系 94
C 縦隔内のリンパ管 95
D 交感神経幹 95
E 迷走神経 97
F 横隔神経 97

第3章 腹部 99

構成マップ 100

A 腹部の概観 102

A 体表における腹部の区分 102

B 前外側腹壁 103

1 前外側腹壁の筋と筋膜 103
A 前外側腹壁の皮下組織 103
B 前外側腹壁の筋 105
C 腹直筋鞘 105
2 前外側腹壁の脈管と神経 107
A 皮下の血管 107
B 前外側腹壁の血管 107
C 前外側腹壁の神経 108
3 前外側腹壁の内面と鼠径管 109
A 前外側腹壁の内面 109
B 鼠径管 110

C 腹膜域の消化管 111

1 胃 111
A 胃の形状 111
B 胃と周囲の位置関係 111
C 胃壁の構造 113
D 胃の脈管と神経 113
2 小腸 114
A 十二指腸 114
B 空腸・回腸 117
C 小腸壁の構造 117
D 小腸の脈管と神経 118
3 大腸 120
A 盲腸と虫垂 120
B 結腸 120
C 大腸壁の構造 120
D 大腸の脈管と神経 121

D 腹膜域の実質臓器 123

1 肝臓 123
A 肝臓の外形 123

Ⓑ 肝区域 125
Ⓒ 肝臓の脈管と神経 125
❷ 腹膜域のその他の臓器 127
● 胆道と胆嚢 127
Ⓐ 胆嚢と胆嚢管 127
Ⓑ 総胆管 128
● 膵臓 128
Ⓐ 膵臓の区分 129
Ⓑ 膵臓の導管 129
Ⓒ 膵臓の脈管と神経 129
● 脾臓 131
Ⓐ 脾臓の外形 131
Ⓑ 脾臓の脈管と神経 131

E 腹膜腔と脈管・神経 132

❶ 腹膜 132
Ⓐ 腹膜と腹膜腔 132
Ⓑ 腹膜が作る構造 132
❷ 腹膜腔の局所解剖 133
Ⓐ 腹膜腔の広がり 133
Ⓑ 腹膜域器官の壁側腹膜後壁への付着 134
❸ 腹膜域の動脈 135
Ⓐ 腹腔動脈 135
Ⓑ 上腸間膜動脈 138
Ⓒ 下腸間膜動脈 140
❹ 門脈系 140
Ⓐ 門脈 141

F 腹膜後域と後腹壁 142

❶ 腎臓 142
Ⓐ 周囲との位置関係 142
Ⓑ 腎臓の構造 142
Ⓒ 腎臓の脈管と神経 142
❷ 腹膜後域の他の器官 145
● 尿管 145
Ⓐ 尿管の脈管と神経 145
● 副腎 145
Ⓐ 副腎の脈管と神経 145
❸ 腹膜後域の脈管と神経 146
● 腹大動脈 146
● 下大静脈 148
● 腹膜後域の神経 148
Ⓐ 交感神経幹 148
Ⓑ 椎前神経叢と神経節 148
Ⓒ 交感神経 150
Ⓓ 副交感神経 150
Ⓔ 腸管神経系 150
❹ 後腹壁 150
Ⓐ 後腹壁の筋 150
Ⓑ 横隔膜 152
Ⓒ 腰神経叢 154

第 4 章　骨盤部 155

■ 構成マップ 156

A 骨盤部の概観 158

B 骨盤の壁 158

❶ 骨盤の骨格 158
Ⓐ 寛骨 158
Ⓑ 仙骨と尾骨 161
Ⓒ 骨盤の連結 161
Ⓓ 骨盤の形状 162
❷ 骨盤腔 162
Ⓐ 骨盤上口 162
Ⓑ 骨盤壁 163
Ⓒ 骨盤底 164

C 骨盤内臓 167

❶ 消化器 167
Ⓐ 直腸 167
Ⓑ 肛門管 167
Ⓒ 直腸・肛門管の脈管と神経 167
❷ 泌尿器 170
Ⓐ 尿管 170

Ⓑ膀胱——170
Ⓒ尿道——170
Ⓓ膀胱・尿道の脈管と神経——171
3 生殖器——173
● 男性生殖器——173
Ⓐ精巣——174
Ⓑ精巣上体——175
Ⓒ精管，精嚢，射精管——175
Ⓓ精索——176
Ⓔ前立腺と尿道球腺——176
Ⓕ男性生殖器の脈管と神経——177
● 女性生殖器——178
Ⓐ卵巣——178
Ⓑ卵管——178
Ⓒ子宮——179
Ⓓ腟——179
Ⓔ女性生殖器の脈管と神経——181
4 骨盤腔内の靱帯と筋膜，腹膜——183
Ⓐ骨盤腔内の靱帯と筋膜——183
Ⓑ骨盤腔内の腹膜——183

D 会陰 185

1 会陰深部の構造——185
Ⓐ会陰膜と深会陰隙——185
Ⓑ坐骨肛門窩——185
Ⓒ肛門三角——186
2 尿生殖三角——187
Ⓐ尿生殖三角の領域——187
Ⓑ尿生殖三角の皮下組織——187
Ⓒ浅会陰隙——188
3 男性の外生殖器——190
Ⓐ陰嚢——190
Ⓑ陰茎——190
Ⓒ男性外生殖器の脈管と神経——192
4 女性の外生殖器——193
Ⓐ外陰部——193
Ⓑ腟前庭の腺——194
Ⓒ女性外生殖器の脈管と神経——194

E 骨盤部の脈管と神経 195

1 骨盤部の動脈——195
Ⓐ外腸骨動脈——195
Ⓑ内腸骨動脈——195
Ⓒ精巣・卵巣動脈——198
2 骨盤部の静脈とリンパ管——198
Ⓐ骨盤静脈叢——198
Ⓑ骨盤腔のリンパ管——198
3 骨盤部の神経——198
Ⓐ仙骨神経叢と尾骨神経叢——198
Ⓑ自律神経叢——201

第5章 背部 203

■構成マップ——204

A 背部の概観 206

B 椎骨 206

1 椎骨の基本形——206
Ⓐ椎骨の形状——206
Ⓑ椎骨の連結——207
2 頸椎——208
Ⓐ頸椎の形状——208
Ⓑ頸椎と頭蓋の連結——210
Ⓒ鈎椎関節——211
3 胸椎以下の脊椎——211
Ⓐ胸椎——211
Ⓑ腰椎——211
Ⓒ仙骨と尾骨——213
4 脊柱——213
Ⓐ脊柱全体の形状——213
Ⓑ体幹の可動性——213

C 脊柱管とその内容 214

1 脊柱管と髄膜——214
Ⓐ脊柱管の壁——214
Ⓑ脊髄髄膜——214

② 脊髄 215
Ⓐ 脊髄の外形 215
Ⓑ 脊髄断面の形状 216
③ 脊髄神経 217
Ⓐ 脊髄神経根 217
Ⓑ 運動神経と感覚神経の経路 218

D 背部の筋 219

① 付帯背筋 219
Ⓐ 浅層の背筋 219
Ⓑ 中層の背筋 219
② 固有背筋 219
Ⓐ 板状筋 219
Ⓑ 脊柱起立筋 221
Ⓒ 横突棘筋 221
Ⓓ 分節状の固有背筋 221
Ⓔ 後頭下筋と後頭下三角 221
③ 背部の筋膜 224

E 背部の脈管と神経 225

① 脊髄の血管 225
Ⓐ 脊髄の動脈 225
Ⓑ 脊髄の静脈 226
② 固有背筋と背部皮膚の脈管と神経 226
Ⓐ 動脈 226
Ⓑ 静脈 227
Ⓒ 神経 227

第6章 上肢 229

■構成マップ 230

A 上肢の概観 232

Ⓐ 上肢の構成 232
Ⓑ 上肢の運動機能 232
Ⓒ 上肢における通路 233

B 上肢の骨格 233

Ⓐ 鎖骨 233
Ⓑ 肩甲骨 234
Ⓒ 上腕骨 235
Ⓓ 前腕の骨：尺骨と橈骨 236
Ⓔ 手の骨：手根骨，中手骨，指骨 237

C 上肢の筋と筋膜 239

① 胸部浅層の筋と筋膜 239
Ⓐ 胸部浅層の筋 239
Ⓑ 胸部浅層の筋膜 241
② 背部浅層の筋と筋膜 241
Ⓐ 背部浅層の筋 241
Ⓑ 背部浅層の筋膜 243
③ 肩甲骨周辺の筋と筋膜 243
Ⓐ 肩甲骨周辺の筋 243
Ⓑ 肩甲骨周辺の筋膜 245
④ 上腕の筋と筋膜 246
Ⓐ 上腕屈側の筋 246
Ⓑ 上腕伸側の筋 247
Ⓒ 上腕の筋膜と区画 248
⑤ 前腕屈側の筋と筋膜 249
Ⓐ 浅層の筋 249
Ⓑ 中間層の筋 249
Ⓒ 深層の筋 249
Ⓓ 前腕屈側の筋の機能的区分 253
Ⓔ 前腕の筋膜と区画 253
Ⓕ 手掌への通路 254
⑥ 前腕伸側の筋と筋膜 254
Ⓐ 橈側部の筋 254
Ⓑ 浅層の筋 257
Ⓒ 深層の筋 257
Ⓓ 前腕伸側の筋の機能的区分 260
Ⓔ 前腕伸側の筋膜 260
⑦ 手の筋と筋膜 260
Ⓐ 母指球筋 260
Ⓑ 小指球筋 263
Ⓒ 中手筋 264
Ⓓ 手の筋膜 266

E 手の腱鞘 268

D 上肢の連結と運動 269

1 肩甲骨と肩関節の運動 269
A 胸鎖関節 269
B 肩鎖関節 269
C 肩甲骨の可動性と支持 269
D 肩関節 270
E 体幹に対する上腕の運動 272
2 肘関節の運動 272
A 肘関節 272
B 上腕に対する前腕の運動 274
3 前腕の関節と運動 275
A 尺骨と橈骨の連結 275
B 回外と回内 276
4 手根の関節と運動 276
A 橈骨手根関節 276
B 手根骨の関節 277
C 前腕に対する手の運動 278
5 手内の関節と運動 278
A 第 2～5 指の関節 278
B 第 2～5 指の運動 278
C 母指の関節 278
D 母指の運動 279

E 上肢の神経 280

1 腕神経叢とその枝 280
A 腕神経叢 280
B 鎖骨上部：根と神経幹からの枝 281
C 鎖骨下部：神経束からの枝 281
D 鎖骨下部：終枝 282
2 上肢の神経支配 286
A 上肢の皮膚の神経支配 286
B 手掌の皮膚の神経支配 287
C 手背の皮膚の神経支配 287
D 上肢の筋の神経支配 288
E 上肢の自律神経支配 289

F 上肢の脈管 290

1 上肢の動脈 290
A 上肢の動脈の主幹 290
B 胸部浅層筋の動脈 291
C 背部浅層筋の動脈 291
D 肩周辺の動脈 292
E 上腕と肘の動脈 293
F 前腕と手根の動脈 295
G 手の動脈 296
2 上肢の静脈 297
A 上肢の皮静脈 297
B 上肢の深静脈 297
3 上肢のリンパ系 298
A リンパ管 298
B リンパ節 298

G 上肢の局所解剖 299

1 腋窩と上腕 299
A 腋窩の形状と境界 299
B 腋窩の内容 300
C 腋窩から背側への通路 300
D 上腕における脈管と神経の通路 301
2 肘と前腕 302
A 肘窩の形状と境界 302
B 肘窩の内容と肘周辺の通路 302
C 前腕における脈管と神経の通路 303
3 手根と手 303
A 手根管 303
B 尺骨神経管 304
C 解剖学的嗅ぎタバコ入れ 304
D 手掌での通路 304

第7章 下肢 305

■構成マップ——306

A 下肢の概観 308

A 下肢の構成——308
B 下肢の運動機能——308
C 下肢における通路——308

B 下肢の骨格 309

A 寛骨——309
B 大腿骨——311
C 下腿の骨：脛骨，腓骨——312
D 足の骨：足根骨，中足骨，趾骨——313

C 下肢の筋と筋膜 314

1 骨盤前面の筋と筋膜——314
A 骨盤前面の筋——314
B 骨盤前面の筋膜——314
2 殿部の筋と筋膜——315
A 殿筋群——315
B 外旋筋群——317
C 殿部の筋膜——319
3 大腿の筋と筋膜——319
A 大腿の前区画にある伸筋群——319
B 大腿の内側区画にある内転筋群——320
C 大腿の後区画にある屈筋群——322
D 大腿の筋膜——322
4 下腿の筋と筋膜——324
A 下腿の前区画にある伸筋群——324
B 下腿の外側区画にある腓骨筋群——325
C 下腿の後区画にある屈筋群——325
D 下腿の筋膜——328
5 足の筋と筋膜——330
A 足背の筋——330
B 足底の筋：第1層——330
C 足底の筋：第2層——331
D 足底の筋：第3層——332
E 足底の筋：第4層——333
F 足底の筋の機能的区分——334

D 下肢の連結と運動 334

1 股関節と運動——334
A 股関節——334
B 股関節の運動——337
2 膝と下腿の関節と運動——337
A 膝関節——337
B 膝関節の運動——341
C 脛骨と腓骨の連結——342
3 足首と足の関節と運動——342
A 距腿関節——342
B 足根骨間の関節——344
C 中足と趾の関節——346
D 足弓と支持構造——346

E 下肢の神経 347

1 腰仙骨神経叢とその枝——347
A 腰神経叢——347
B 大腿神経——347
C 閉鎖神経——348
D 仙骨神経叢——349
E 坐骨神経——350
2 下肢の神経支配——351
A 下肢の皮膚の神経支配——351
B 足の皮膚の神経支配——352
C 下肢の筋の神経支配——352
D 下肢の自律神経支配——353

F 下肢の脈管 355

1 下肢の動脈——355
A 下肢の動脈の主幹——355
B 殿部の動脈——356
C 大腿内側部上部の動脈——356
D 大腿の動脈——356
E 膝の動脈——358
F 下腿の動脈——359

Ⓖ 足の動脈 360
❷ 下肢の静脈 361
Ⓐ 下肢の皮静脈 361
Ⓑ 下肢の深静脈 362
❸ 下肢のリンパ系 363
Ⓐ リンパ管 363
Ⓑ リンパ節 363

G 下肢の局所解剖 364
❶ 大腿三角と閉鎖管 364
Ⓐ 大腿三角の形状と境界 364
Ⓑ 大腿三角の内容 364
Ⓒ 内転筋管 366
Ⓓ 閉鎖管 366
❷ 殿部と大腿 366
Ⓐ 大殿筋の深層 366
Ⓑ 大腿後面の深層 367
❸ 膝と下腿 367
Ⓐ 膝窩 367
Ⓑ 下腿後面の深層 368
❹ 足根と足 368
Ⓐ 伸筋支帯の深層 368
Ⓑ 腓骨筋支帯の深層 368
Ⓒ 屈筋支帯と足根管 369

第8章 頭部 371
■構成マップ 372

A 頭部の概観 374
Ⓐ 頭部の構成 374
Ⓑ 頭部の領域 374

B 頭部の骨格 375
❶ 頭蓋の外面 375
Ⓐ 頭蓋の前面 375
Ⓑ 頭蓋冠 376
Ⓒ 顔面頭蓋の外側面 377
Ⓓ 頭蓋の下面 378
❷ 頭蓋の内面 380
Ⓐ 頭蓋冠 380
Ⓑ 内頭蓋底 380

C 頭蓋腔と脳 382
❶ 髄膜 382
Ⓐ 脳硬膜 382
Ⓑ クモ膜 383
Ⓒ 軟膜 384
Ⓓ 髄膜の血管と神経 384
❷ 脳 385
Ⓐ 脳の区分と外形 385
Ⓑ 脳室系 387
Ⓒ 脳の動脈 388
Ⓓ 脳の静脈 390
Ⓔ 脳神経 391

D 顔面と頭皮 393
❶ 顔面と頭皮の筋 393
Ⓐ 眼裂の筋 393
Ⓑ 外鼻の筋 393
Ⓒ 上唇の筋 393
Ⓓ 口腔壁の筋 393
Ⓔ 下唇の筋 393
Ⓕ 外耳の筋 393
Ⓖ 頭皮の筋 393
Ⓗ 頸部の筋 395
❷ 顔面の皮下の構造物 395
Ⓐ 耳下腺 395
Ⓑ 頬脂肪体 396
❸ 頭皮の構造 396
❹ 顔面と頭皮の脈管と神経 397
Ⓐ 顔面と頭皮の動脈 397
Ⓑ 顔面と頭皮の静脈 397
Ⓒ 顔面と頭皮のリンパ管 399
Ⓓ 顔面と頭皮の感覚神経 399
Ⓔ 顔面と頭皮の運動神経 401

E 眼窩と眼球 402

1 副眼器 402
A 眼瞼 402
B 涙器 402
C 眼筋 404
D 眼球の支持装置 406
2 眼球 407
A 眼球壁の構造 407
B 眼球内の光の通路 409
C 眼球の脈管と神経 410
3 眼窩の局所解剖 411
A 眼窩の壁 411
B 眼窩の血管 412
C 眼窩の神経 414

F 耳 416

1 外耳 416
A 耳介 417
B 外耳道 417
C 鼓膜 417
D 外耳の脈管と神経 418
2 中耳 418
A 鼓室 418
B 耳管 419
C 耳小骨 419
D 中耳の筋 420
E 中耳の脈管と神経 420
3 内耳 422
A 蝸牛 422
B 前庭 423
C 半規管 424
D 内耳の脈管と神経 424
4 耳領域の局所解剖 424

G 鼻腔域 425

1 外鼻 425
A 外鼻の構造 425
B 外鼻の骨格 425
2 鼻腔 425
A 鼻腔の構造 425
B 鼻腔の骨格 425
3 鼻腔域の脈管と神経 426
A 鼻腔の動脈 426
B 鼻腔の静脈 428
C 鼻腔のリンパ管 428
D 鼻腔域の神経支配 428
4 鼻腔域の局所解剖 429
A 鼻腔と周囲の位置関係 429
B 副鼻腔 429
C 鼻腔への開口部 430

H 口腔域 430

1 口腔 430
A 口腔の概観 430
B 口唇，頬，口腔前庭 431
C 歯列，固有口腔 432
D 口蓋，口峡 432
2 口腔の付属器 432
A 舌 432
B 舌の脈管と神経 434
C 唾液腺 435
D 唾液腺の脈管と神経 436
3 歯 436
A 歯の種類 436
B 歯の形状 436
C 歯の組織構造 437
D 歯の支持構造 437
E 歯の脈管と神経 438
4 口腔域の局所解剖 439
A 口蓋の局所解剖 439
B 口腔底の局所解剖 441
C 口腔域の脈管 443
D 口腔域の神経 446

I 側頭域 446

1 咀嚼筋と顎関節 446
A 咀嚼筋 446
B 顎関節 448
C 咀嚼筋と顎関節の血管 448
2 側頭下窩の局所解剖 449
A 側頭下窩 449
B 側頭下窩における顎動脈と分枝 450

Ⓒ翼突筋静脈叢——451
Ⓓ下顎神経——451
❸翼口蓋窩の局所解剖——453
Ⓐ翼口蓋窩——453
Ⓑ顎動脈の第3部(翼口蓋部)——454
Ⓒ上顎神経——455
Ⓓ翼口蓋神経節——455

J 頭部の脈管と神経 456

❶頭部の動脈——456
Ⓐ内頸動脈——456
Ⓑ外頸動脈——456
❷頭部の静脈とリンパ管——456
Ⓐ頭部の静脈——456
Ⓑ頭部のリンパ管——459
❸頭部の神経——460
Ⓐ脳神経の機能区分——460
Ⓑ脳神経の種類——460
Ⓒ頭部の自律神経——463

第9章 頸部 465

■構成マップ——466

A 頸部の概観 468

Ⓐ頸部の概観——468

B 頸部の骨格と筋 468

❶頸部の骨格——468
Ⓐ頸椎——468
Ⓑ舌骨——469
❷頸部の筋膜——469
Ⓐ頸部の皮下組織——469
Ⓑ頸部の筋膜——470
❸頸部の筋——471
Ⓐ胸鎖乳突筋——471
Ⓑ舌骨下筋群——471
Ⓒ椎前筋群——472
Ⓓ斜角筋群——473

C 頸部の内臓 475

❶咽頭——475
Ⓐ咽頭の内部——475
Ⓑ咽頭壁の筋と筋膜——475
Ⓒ咽頭の脈管と神経——479
❷喉頭と気管——480
Ⓐ喉頭の軟骨——480
Ⓑ喉頭軟骨の連結——481
Ⓒ喉頭腔——483
Ⓓ喉頭の筋——484
Ⓔ喉頭の脈管と神経——486
Ⓕ気管——488
❸頸部の内分泌腺——488
Ⓐ甲状腺と副甲状腺——488
Ⓑ甲状腺・副甲状腺の脈管と神経——490

D 頸部の局所解剖 491

❶頸部の浅層——491
Ⓐ前頸三角——491
Ⓑ後頸三角——491
Ⓒ頸部浅層の神経——491
Ⓓ胸鎖乳突筋の深層——493
❷頸動脈鞘と咽頭側隙——493
Ⓐ頸動脈鞘——493
Ⓑ咽頭側隙——494
Ⓒ頸部の交感神経幹——496
❸頸根部——497
Ⓐ鎖骨下動脈の分岐——497
Ⓑ頸根部から腋窩への通路——499
Ⓒ頸根部を通る神経——500

E 頸部の脈管と神経 500

1 頸部の動脈 500
2 頸部の静脈 500
3 頸部のリンパ管 500
4 頸部の神経 501

第 10 章 中枢神経 503

■構成マップ 504

A 中枢神経の概観 506

1 神経系の組織 506
A ニューロン 506
B グリア細胞 507
C 灰白質と白質 508
2 中枢神経の発生 508
A 神経管と神経堤 508
B 脳の発生 509
3 中枢神経の外形と区分 510
A 大脳 510
B 小脳 510
C 間脳，脳幹，脊髄 512

B 脊髄 512

1 脊髄の構造 512
A 脊髄の外形 512
B 脊髄の内部構造 513
2 脊髄の伝導路 513
A 脊髄の上行路 513
B 脊髄の下行路 515
3 脊髄の中枢機能 515
A 脊髄反射 515
B 歩行発現 515

C 脳幹：延髄，橋，中脳 515

1 脳幹の構造 515
A 延髄 515
B 橋 517
C 中脳 518
D 第四脳室と菱形窩 519
2 脳神経核 521
A 舌下神経核 521
B 副神経・迷走神経・舌咽神経の核 521
C 内耳神経の核 522
D 顔面神経の核 522
E 三叉神経の核 523
F 眼球運動に関わる脳神経核 523
3 脳幹の上行路と中継核 523
A 脊髄からの上行路 523
B 脳幹からの上行路と中継核 524
4 脳幹の下行路と中継核 524
A 脳幹の下行路 524
B 脳幹の運動性中継核 524
5 脳幹の網様体 524
A 網様体の構造 524
B 網様体の機能 525
6 脳幹の中枢機能 526

D 視床と視床上部：間脳(1) 526

1 視床の構造 526
A 視床核の解剖学的区分 526
B 視床核の機能的区分 529
2 視床の中枢機能 529
3 視床上部 531

E 視床下部と下垂体：間脳(2) 531

1 視床下部の構造 531
A 視床下部の神経核 531
B 視床下部の線維連絡 532
2 下垂体 534
A 下垂体の構造と区分 534
B 下垂体前葉ホルモン 534
C 下垂体後葉ホルモン 536
3 第三脳室 536

❹ 視床下部の中枢機能 538
Ⓐ 視床下部の役割 538
Ⓑ 視床下部からの出力 538

F 大脳：嗅脳と辺縁葉 539

❶ 嗅脳と辺縁葉の構造 539
❷ 嗅脳 539
❸ 辺縁葉と関連構造 540
Ⓐ 辺縁葉 540
Ⓑ 海馬 541
Ⓒ 中隔核 542
Ⓓ 扁桃体 542
Ⓔ 脳弓 542
❹ 嗅脳と辺縁葉の中枢機能 543
Ⓐ 嗅覚の伝導路と中枢：嗅脳 544
Ⓑ 感情と欲求の上位中枢：大脳辺縁系 544
Ⓒ 記憶の中枢：海馬 544

G 小脳 545

❶ 小脳の構造 545
Ⓐ 外形 545
Ⓑ 小脳核 546
Ⓒ 小脳の入出力経路 547
❷ 小脳の中枢機能 548

H 大脳基底核 549

❶ 大脳基底核の構造 549
Ⓐ 大脳基底核の範囲と区分 549
Ⓑ 大脳基底核の位置と形状 549
Ⓒ 大脳基底核の入出力経路 549
❷ 大脳基底核の中枢機能 551
❸ 側脳室の局所解剖 551

I 大脳皮質と大脳髄質 552

❶ 大脳皮質の構成 552
Ⓐ 大脳皮質の形状 552
Ⓑ 大脳皮質の分類 554
Ⓒ ブロードマンの領野 555
❷ 大脳皮質の機能 556
Ⓐ 大脳皮質の機能区分 556
Ⓑ 前頭葉の機能 556
Ⓒ 頭頂葉の機能 557
Ⓓ 側頭葉の機能 557
Ⓔ 後頭葉の機能 558
Ⓕ 島の機能 558
❸ 大脳髄質 558
Ⓐ 連合線維 559
Ⓑ 交連線維 559
Ⓒ 投射線維 560

J 中枢神経の伝導路 561

❶ 体性感覚の上行路 562
Ⓐ 脊髄からの識別的感覚 562
Ⓑ 脊髄からの原始感覚 563
Ⓒ 脊髄からの固有感覚 563
Ⓓ 三叉神経からの体性感覚 563
❷ 特殊感覚の上行路 564
Ⓐ 視覚の伝導路 564
Ⓑ 聴覚の伝導路 564
Ⓒ 嗅覚の伝導路 565
Ⓓ 味覚の伝導路 566
❸ 運動性の下行路 567
Ⓐ 皮質核線維 567
Ⓑ 皮質脊髄線維 567
Ⓒ 脊髄への補助的な下行路 567
Ⓓ 眼球運動の制御 568
Ⓔ 基底核と小脳による運動の制御 568

■付録１　医師国家試験出題基準対照表 570
■付録２　医学教育モデル・コア・カリキュラム対照表 571
■和文索引 575
■欧文索引 611

Developmental scope 一覧

1章 解剖学総論

胎児の循環器系……42

3章 腹部

腹膜域の器官と間膜の発生……136

4章 骨盤部

泌尿器の発生……172
生殖器の発生……182

5章 背部

肋骨の遺残……211
固有背筋の由来……223

6章 上肢

鎖骨のある動物とない動物……232
上肢と下肢の共通性……237

7章 下肢

人類までの四肢の進化……354

8章 頭部

頭蓋の発生……380
脳の発生……385
耳小骨は顎の骨から進化した 421
咀嚼装置の進化……439
鰓弓器官……463

9章 頸部

咽頭の交差点型と立体交差型 479
甲状腺と副甲状腺の発生……488

10章 中枢神経

下垂体の発生……537
小脳の系統発生……548

Functional scope 一覧

1章 解剖学総論

指紋，掌紋，足紋……13
骨とカルシウム代謝……17
筋組織……22
骨格筋の収縮装置……23
筋収縮のエネルギーと熱産生……25
筋の興奮から収縮まで……26
赤筋と白筋……26
神経線維における興奮の伝導……29
シナプスにおける興奮の伝達……29

2章 胸部

呼吸運動……61
呼吸運動の神経支配……63
肺胞とガス交換……73
心筋の組織構造と機能……83
心電図……85
心拍出量の調節……87

3章 腹部

胃の機能と胃腺の役割……114
小腸壁の組織構造と機能……119
肝臓の組織構造と機能……127
膵液分泌と胆汁排出の調節……130
脾臓の組織構造と機能……131
腎臓の組織構造……143
尿細管の機能……144
傍糸球体装置……144
副腎皮質ホルモンと副腎髄質ホルモン……146

4章 骨盤部

骨盤から下肢への通路……164
人体の骨盤の機能……166
排便……170
排尿……173
精巣の組織構造と機能……173
精巣上体での精子成熟……175
精液……177
月経周期……181
勃起と射精……192

6章 上肢

ビンの蓋が右回しで締まるのはなぜか？……245

7章 下肢

大腿骨頸の形態と機能……311
直立二足歩行における骨盤と股関節の力学……336
膝蓋腱反射……339
膝関節のロック機構……341

8章 頭部

脳脊髄液の産生・循環・吸収 388
脳の循環……393
眼筋の役割……406
視覚の特性……409
空気から内耳まで音の伝達……420
扁桃……432

9章 頸部

嚥下……478
発声と構音……484
甲状腺と副甲状腺のホルモン 490
頸動脈洞と頸動脈小体の機能 494

10章 中枢神経

軸索輸送……507
血液脳関門……508
細胞構築による層区分……514
脳神経核の配置……522
視床下部ホルモン……533
視床下部・下垂体・内分泌腺のフィードバック系……536
脳室周囲器官……538
動物とヒトの嗅覚中枢……540
辺縁系の概念……544
小脳皮質の神経回路……548
錐体外路とは？……552
大脳新皮質の細胞構築……554
大脳皮質のコラム構造……555
一次運動野と体性感覚野の体部位局在……557
大脳半球の優位性……558

Clinical scope 一覧

1章 解剖学総論

熱傷……15
骨軟化症，骨粗鬆症……18
捻挫，脱臼，骨折……20
挫滅症候群……26
肉離れ……27
コンパートメント症候群……27
皮膚の神経支配域……38
関連痛……39
血栓，塞栓，梗塞……41
動脈硬化症……43

2章 胸部

肋骨骨折……58
乳癌……66
気胸と肺虚脱……67
肺活量……70
心タンポナーデ……76
X線写真での心血管陰影……78
心臓弁膜症……82
虚血性心疾患……87

3章 腹部

鼠径ヘルニア……111
胃切除術と再建法……115
肝炎，肝硬変，肝癌……123
胆石……128
膵島の内分泌機能……130
門脈大静脈シャント……139
尿路結石……145
内臓痛と関連痛……150

4章 骨盤部

前立腺肥大と前立腺癌……177

5章 背部

椎間板ヘルニア……207
脊柱の異常弯曲……214
脳脊髄液減少症……215
腰椎穿刺……215

6章 上肢

翼状肩甲……239
フォルクマン拘縮……254
デュピュイトラン拘縮……267
腱鞘炎……268
鎖骨骨折……271
肩関節周囲炎……272
肩関節の脱臼……272
橈骨と尺骨の骨折……275
手根骨の骨折……276
腕神経叢損傷……281
橈骨・尺骨・正中神経麻痺……285
動脈のモニタリング……293
肘窩での静脈穿刺……297
鎖骨下静脈穿刺……297
乳癌における腋窩リンパ節の切除……299

7章 下肢

中殿筋への筋肉内注射……318
中殿筋の筋力低下……318
ハムストリングスの肉離れ……322
アキレス腱断裂……329
前脛骨区画症候群……329
先天性股関節脱臼……335
大腿骨頸部骨折，大腿骨頭壊死……335
内反膝と外反膝……339
膝蓋骨脱臼……340
膝関節の損傷……340
足根部の損傷……342
外反母趾……345
扁平足……346
坐骨神経痛……351
大腿動脈の触診とカテーテル法……358
静脈血栓症……362
大腿ヘルニア……365

8章 頭部

頭蓋内出血……384
水頭症……388
脳卒中……388
顔面神経損傷による顔面筋の麻痺……395
三叉神経痛……400
産瘤と頭血腫……401
ドライアイ……404
対光反射と死の判定……409
眼の屈折異常……410
水晶体の老化……410
眼房水の異常……411
検眼鏡……411
めまいと難聴……424
副鼻腔の役割……430
口唇裂と口蓋裂……432
う蝕と歯周病……438
面疔……458

9章 頸部

斜頸……471
アデノイド……475
喉頭鏡……484
気管切開……487
甲状腺機能亢進症……488
ホルネル症候群……496
鎖骨下静脈穿刺……499

10章 中枢神経

クリューヴァー-ビューシー症候群……542
小脳障害……548
大脳基底核と黒質の障害……551
視覚経路の障害と視野欠損……564

第1章

解剖学総論

人体における「解剖学」とは？

人体は，私たち１人ひとりの存在を支える生命体であり，複雑な構造と精緻な機能を有する広大な世界である．その人体という世界を探検するためのナビゲーターが，解剖学である．

解剖学は，現代医学の母体となった西洋医学の原点である．解剖学を知ることによって，人体のあらゆる構造がどのような形であり，どのように働き，どのような由来をもつか，大づかみな理解の枠組みと，細部にわたる深い理解の基礎を得ることができる．

人体を記述するためには基本的な約束事があり，身体のあまたの部位や部分を指し示す用語が定められている．人体の構造と機能を理解するには２つのアプローチがある．

第１は形に注目して部位別に述べる方法で，**局所解剖学**と呼ばれる．第２章以降の各論は，この局所解剖学の視点で構成されているが，随所に機能的な視点，臨床的な視点，発生学的な視点を織り込んである．

第２は，機能に注目して器官系別に述べる方法で，**系統解剖学**と呼ばれる．第１章の後半部分はこの機能別の視点から，皮膚，運動器，神経系，循環器系と内臓についての総論を扱っており，第２章以降の各論を理解するための基礎的な知識を得ることができる．





第１章　解剖学総論の構成マップ

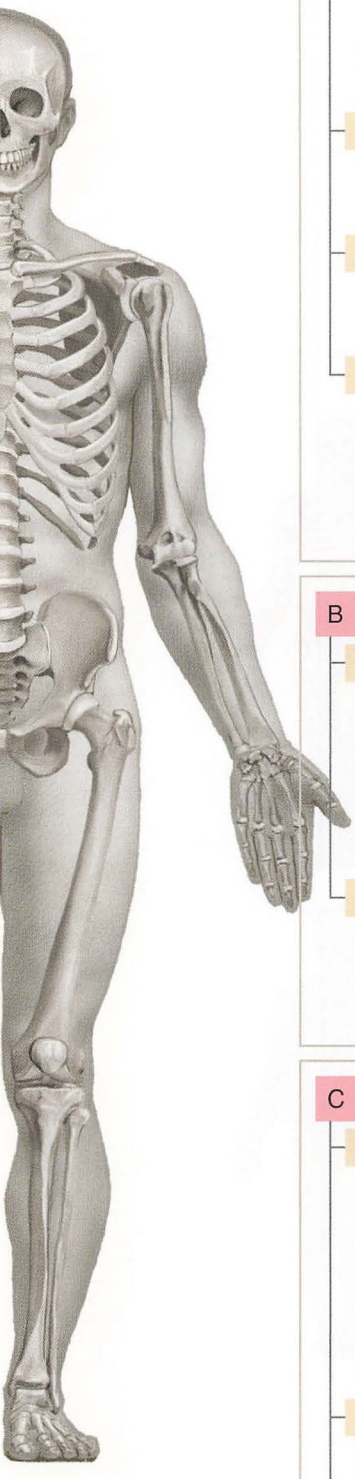

A　解剖学の基礎 ▶p4

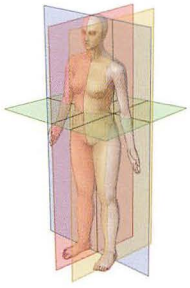

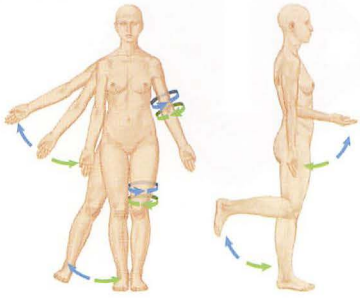

- 基本的な用語 ▶p4
  - □解剖学的正位 ▶p4
  - □身体の基準平面 ▶p4
  - □方向を示す用語 ▶p4
  - □運動を示す用語 ▶p6
- 形からみた人体 ▶p6
  - □外観による部位 ▶p6
  - □骨格に基づく部位 ▶p6
- 機能からみた人体 ▶p7
  - □植物性機能の器官系 ▶p8
  - □動物性機能の器官系 ▶p9
- 由来からみた人体 ▶p9
  - □個体発生と系統発生 ▶p9
  - □脊椎動物の進化と体制 ▶p9
  - □哺乳類に至る身体の進化 ▶p9
  - □霊長類からヒトへの進化 ▶p10

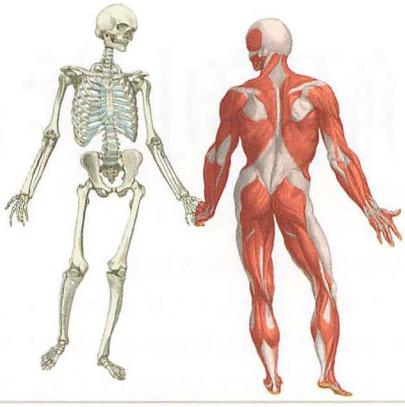

B　外皮 ▶p12

- 皮膚 ▶p12
  - □表皮 ▶p12
  - □真皮 ▶p13
  - □皮下組織 ▶p13
  - □皮膚の脈管と神経 ▶p13
  - □皮膚の機能 ▶p14
- 皮膚の付属器 ▶p14
  - □毛 ▶p14
  - □爪 ▶p14
  - □エクリン汗腺，アポクリン汗腺，脂腺 ▶p14

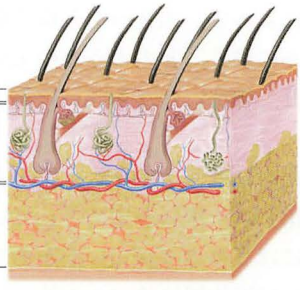

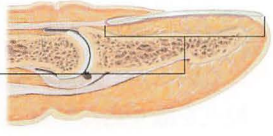

C　運動器 ▶p15

- 骨格 ▶p15
  - □素材：骨，軟骨，線維性結合組織 ▶p15
  - □形状：長骨，短骨，扁平骨，不規則骨 ▶p16
  - □骨質：緻密質，海綿質 ▶p16
  - □構築：骨膜，骨髄 ▶p16
  - □発生と成長：膜性骨，軟骨性骨 ▶p17
  - □組織：ハヴァース管，フォルクマン管 ▶p18
- 骨の連結 ▶p18
  - □不動連結 ▶p18
  - □可動連結：関節 ▶p19

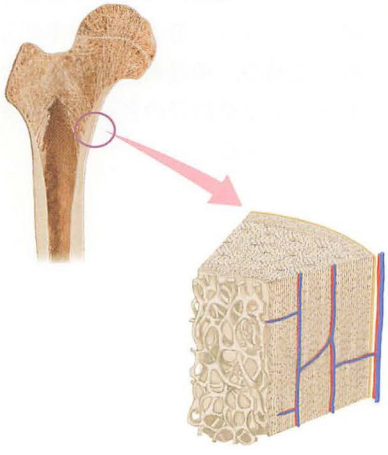

骨格筋 ▶p21
- □基本構造：起始，停止，腱 ▶p21
- □筋の多様性と名称 ▶p21
- □作用：主動筋，拮抗筋，固定筋，協力筋 ▶p22
- □構築と収縮の力学 ▶p23
- □結合組織：筋膜，筋区画，筋ポンプ ▶p24
- □神経支配：運動単位，固有感覚 ▶p24
- □腱とその補助装置 ▶p26

D 神経系と感覚器 ▶p28

神経系の概観 ▶p28
- □中枢神経系と末梢神経系 ▶p28
- □ニューロンとグリア細胞 ▶p28
- □中枢神経系の構成 ▶p30

末梢神経 ▶p31
- □末梢神経の結合組織 ▶p31
- □神経線維の区分 ▶p31
- □脳神経と脊髄神経 ▶p31
- □脊髄神経の構成 ▶p33

自律神経 ▶p34
- □自律神経の構成 ▶p34
- □交感神経系の経路 ▶p35
- □副交感神経系の経路 ▶p36
- □消化管壁の自律神経叢 ▶p37

感覚器 ▶p39
- □体壁の感覚器 ▶p39
- □内臓の感覚器 ▶p39
- □頭部の特殊感覚器：眼，耳，鼻 ▶p39

E 循環器系と内臓 ▶p40

循環器系 ▶p40
- □肺循環と体循環 ▶p40
- □大動脈と大静脈 ▶p41
- □弾性動脈，筋性動脈，静脈 ▶p42
- □静水圧と膠質浸透圧 ▶p43
- □リンパ管とリンパ節 ▶p44

三大内臓 ▶p44
- □呼吸器系 ▶p44
- □消化器系 ▶p45
- □泌尿器系 ▶p46

その他の内臓 ▶p46
- □生殖器系 ▶p46
- □内分泌系 ▶p47
- □免疫系 ▶p47

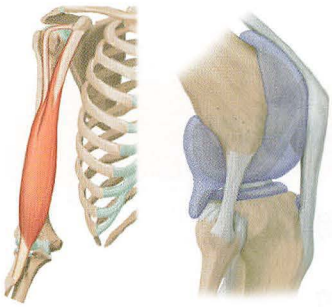

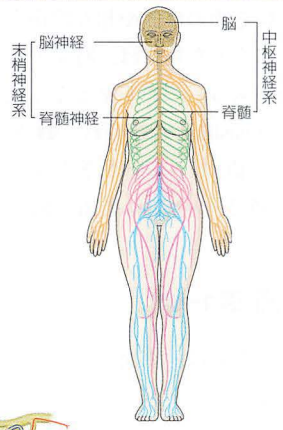

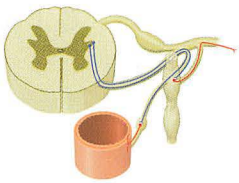

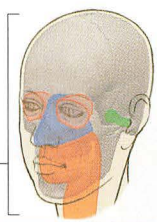

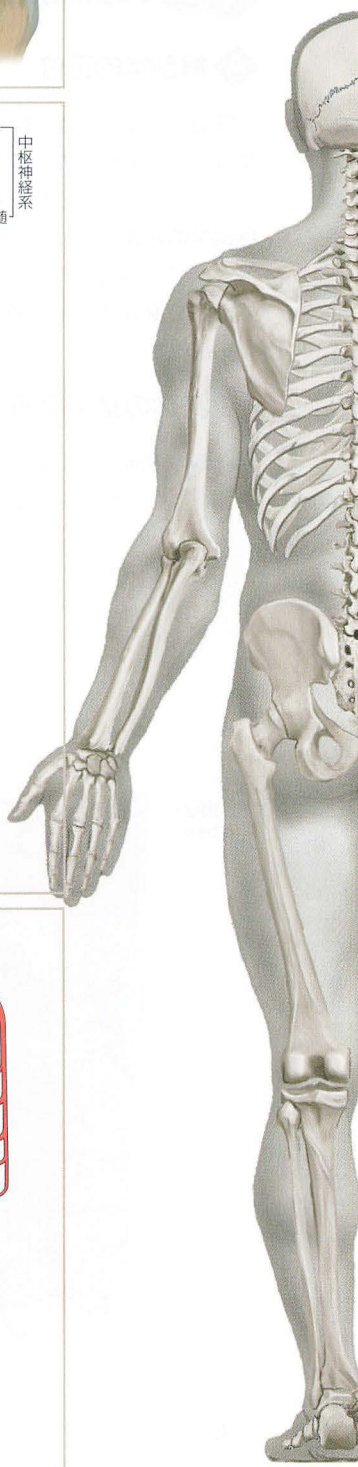

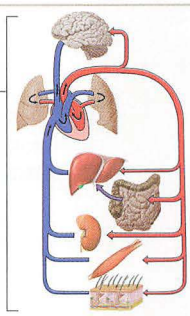

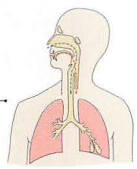

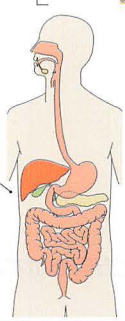

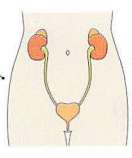

A 解剖学の基礎

1 基本的な用語

A 解剖学的正位

解剖学では，身体の構造物の位置や相互関係を記述する．その記述を明確にするためには，特定の身体の姿勢を基準にする必要がある．その基準となる姿勢は**解剖学的正位** anatomical position と呼ばれ，❶ 爪先を前に向けて両足を揃えて直立し，❷ 手掌を前に向けて両手を身体の側面に置き，❸ 顔は正面を向いて前方を注視する．

B 身体の基準平面(図 1-1A)

身体の方向を記述するために，直交する 3 つの平面が基準として用いられる．

❶ **矢状面** sagittal plane：垂直で前後方向の面で，身体を左右の部分に分ける．矢状面の中でとくに身体の中心を通り，身体を右半と左半に分ける面を**正中面** median plane という．

❷ **前頭面** frontal plane(**冠状面** coronary plane)：垂直で左右方向の面で，身体を前後の部分に分ける．

❸ **水平面** horizontal plane(**横断面** transverse plane)：地面に平行な面，あるいは体軸を垂直に横切る面で，身体を上下の部分に分ける．

C 方向を示す用語(図 1-1B)

方向ないし位置関係を示すために，以下の対をなす用語が用いられる．

❶ **前** anterior/**後** posterior(**腹側** ventral/**背側** dorsal)：人体では，前方に腹，後方に背がある．動物では前方に頭，後方に尾がある．人間と動物で共通して方向を示す場合には，腹側/背側が用いられる．

❷ **上** superior/**下** inferior(**頭側** cranial/**尾側** caudal)：

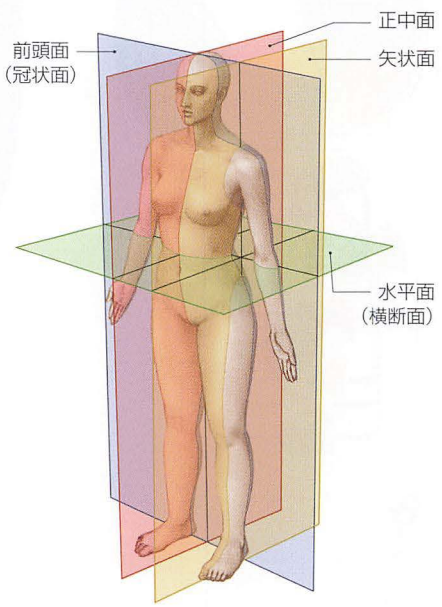

A

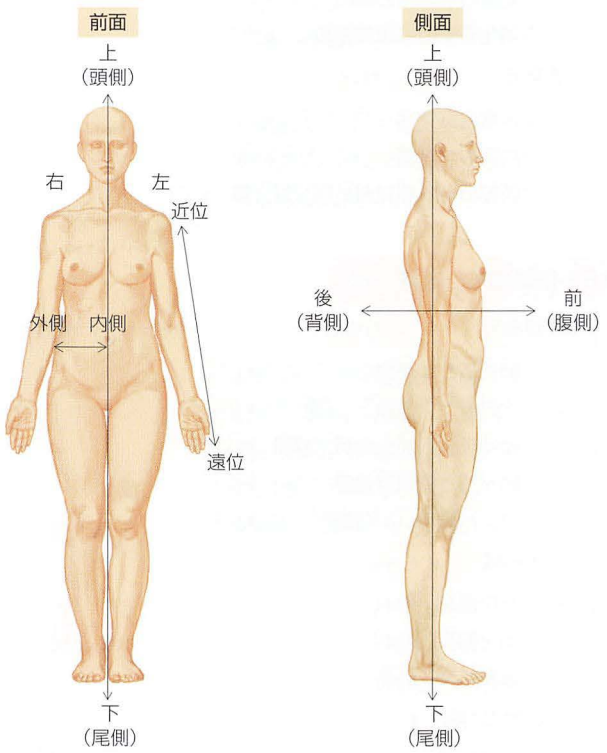

B

●図 1-1　身体の基準平面(A)と方向を示す用語(B)

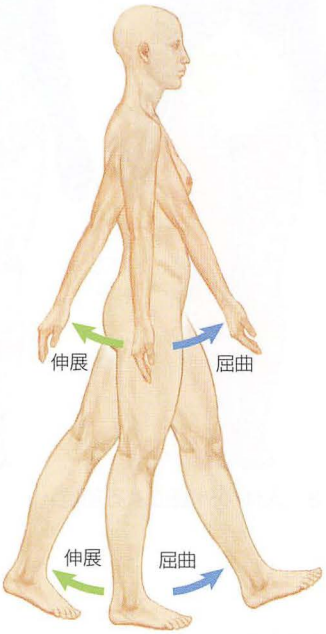

A. 肩関節と股関節における屈曲・伸展

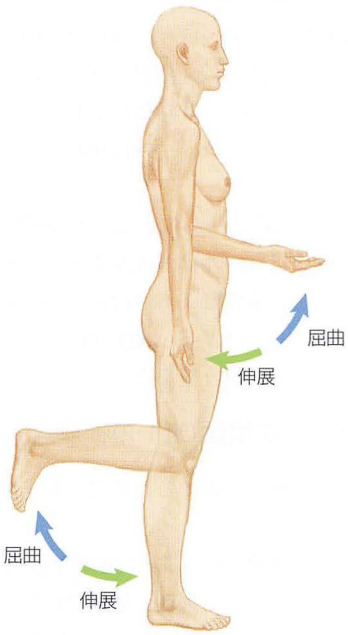

B. 肘関節と膝関節における屈曲・伸展

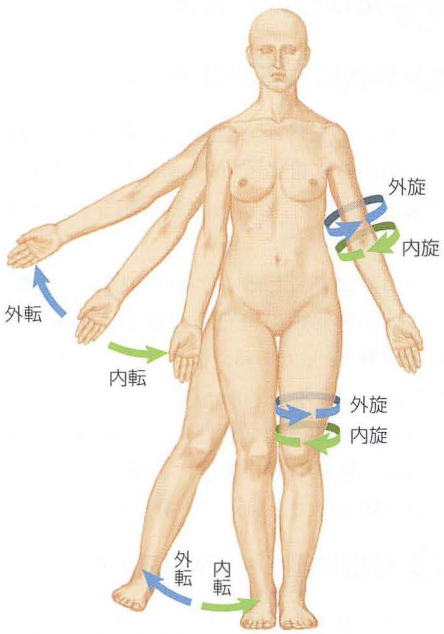

C. 上肢，肢の外転・内転と外旋・内旋

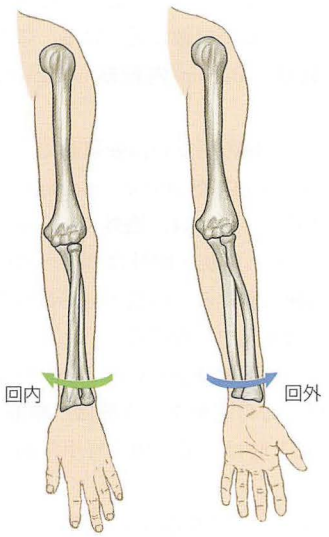

D. 前腕の回外・回内

● 図 1-2 運動用語

人体では，上方に頭，下方に足がある．動物では上方に背，下方に腹がある．人間と動物で共通して方向を示す場合には，頭側・尾側が用いられる．

❸ **右** right/**左** left：観察される人体における右/左である．観察者から見た右/左ではないことに注意する．

❹ **内側**(ないそく) medial/**外側**(がいそく) lateral：正中面との位置関係を示す．内側は正中面に近いほう，外側は正中面から遠いほうである．次の内/外と混同しないよう注意する．

❺ **内**(ない) internal/**外**(がい) external：身体の中心との位置関係を示す．内は中心に近いほう，外は中心から遠いほうである．

❻ **浅** superficial/**深** deep：体表との位置関係を示す．浅は体表に近いほう，深は体表から遠いほうである．

❼ **近位** proximal/**遠位** distal：身体の中心から周囲に伸びる構造について用いる．近位は中心に近いほう，遠位は中心から遠いほうである．

D 運動を示す用語(図 1-2)

四肢などの運動を記述するために，以下の対をなす用語が用いられる．

❶ **屈曲** flexion/**伸展** extension：関節を挟んだ2つの部分のなす角度を変える運動．屈曲では角度を小さくし，伸展では180°に近づける．この運動を行う筋は，**屈筋** flexor/**伸筋** extensor と呼ばれる．足の運動については，**底屈** plantarflexion/**背屈** dorsiflexion も用いられる．

❷ **外転** abduction/**内転** adduction：軸(あるいは正中面)からの距離(ないし角度)を変える運動．外転では軸から遠ざけ，内転では軸に近づける．この運動を行う筋は，**外転筋** abductor/**内転筋** adductor と呼ばれる．

❸ **回旋** rotation：軸の周りの回転運動で，一般には**外旋** external rotation/**内旋** internal rotation と呼ばれるが，前腕の運動については，**回外** supination/**回内** pronation と呼ばれる．外旋・回外は外方への回旋で，四肢の前面を外側に向ける．内旋・回内は内方への回旋で，四肢の前面を正中に向ける．

❹ **挙上** elevation/**下制** depression：身体の部分を上下に動かす運動．この運動を行う筋は，**挙筋** levator/**下制筋** depressor と呼ばれる．例：肩甲挙筋，口角下制筋．

❺ **括約** constriction/**散大** dilation：開口部を閉じたり開いたりする運動．この運動を行う筋は，**括約筋** sphincter/**散大筋** dilator と呼ばれる．例：外肛門括約筋，瞳孔散大筋．

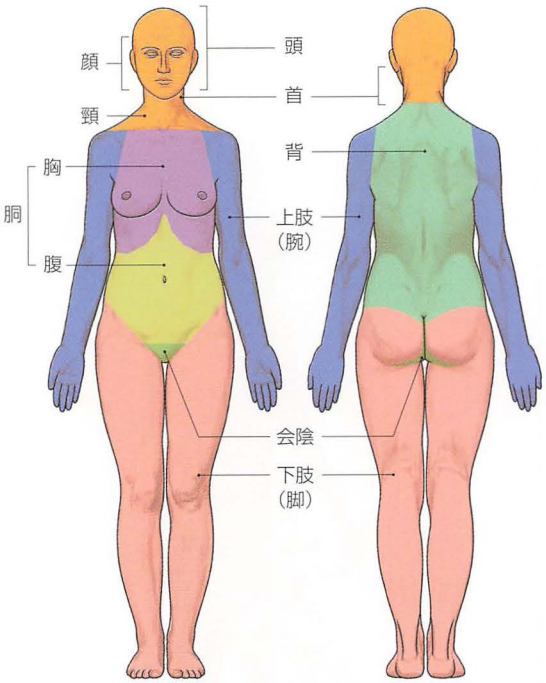

●図 1-3　人体の外観による部位

2 形からみた人体

A 外観による部位(図 1-3)

人体の形を外から見ると，**胴** torso を中心にして，上に向かって**首** head が突き出し，胴の上部から左右に**腕** arm が，下部から左右に**脚** leg が突き出している．

胴の前面で，上部は骨格性の壁をもつ**胸** chest であり，下部は筋性の壁をもつ**腹** abdomen である．胴の後面は**背** back である．胴の下端で，左右の脚に挟まれた部分は**会陰** perineum である．

首の下部は細く可動性のある**頸** neck である．首の上部は，箱状の骨格を有する**頭** head である．頭の前下部は**顔** face で，目，耳，鼻，口が開いている．

B 骨格に基づく部位(図 1-4)

人体の形状は骨格によって形作られているので，骨格に基づいて部位を区分するほうが実体をよく反映している．

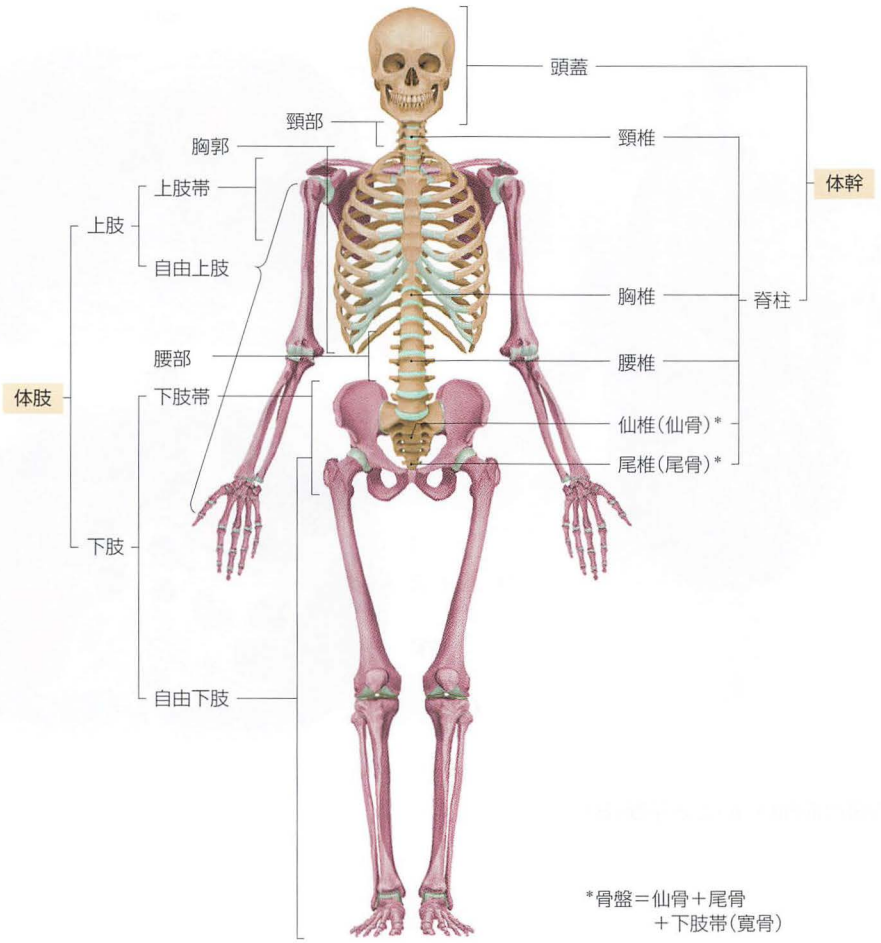

●図 1-4 人体の骨格

まず，中軸をなす**体幹** trunk と，そこから左右に突き出た 2 対の**体肢** extremity が区分される．

体幹の骨格は，頭の骨格をなす**頭蓋** skull と，頸から下に伸びる**脊柱** vertebral column からなる．脊柱の胸部には**胸郭** thorax という籠状の骨格が加わり，脊柱の下端部は下肢のつけ根とともに**骨盤** pelvis を形成している．すなわち体幹の骨格は，3 カ所で頭蓋，胸郭，骨盤という容器を形成し，その間の**頸部** neck と**腰部** waist で可動性を確保している．脊柱は，**頸椎** cervical vertebra，**胸椎** thoracic vertebra，**腰椎** lumbar vertebra，**仙椎** sacral vertebra(仙骨)，**尾椎** coccygeal vertebra(尾骨)に区分される．

体肢には，**上肢** upper limb(extremity)と**下肢** lower limb(extremity)がある．上肢と下肢のつけ根の部分はそれぞれ**上肢帯** shoulder girdle，**下肢帯** pelvic girdle と呼ばれ，外見上は胴の中に含まれるが，機能的には上肢，下肢の一部として働いている．上肢帯の骨は肩甲骨と鎖骨である．下肢帯の骨は寛骨で，骨盤の両側の部分を作る．胴から突き出した部分は，**自由上肢・下肢** free part of upper/lower limb と呼ばれる．

3 機能からみた人体

人体にはさまざまな**器官** organ があり，それぞれ固有の機能を営んでいる．器官が営むさまざまな機能は，いくつかの機能群に集約され，機能群ごとに**器官系** organ system としてまとめられる．人体では 12 の器官系か区別できる．

人体の機能は，植物性機能と動物性機能に大別される．**植物性機能** vegetative function は，生命を維持す

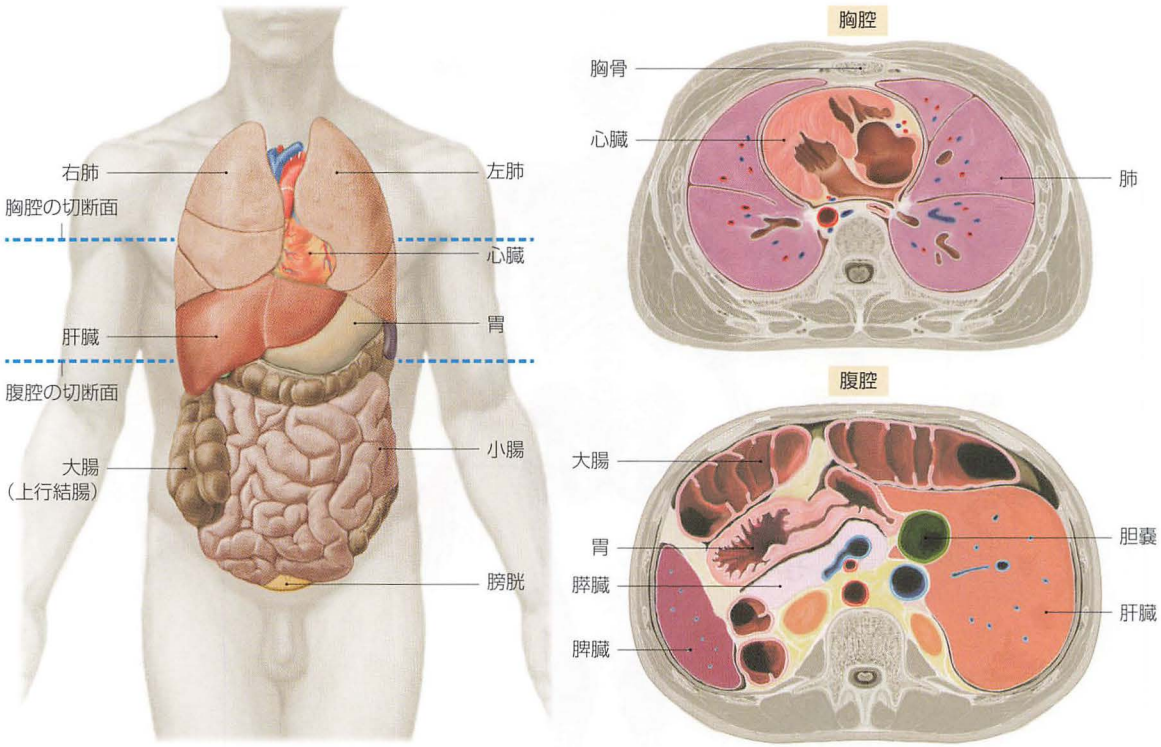

●図 1-5 内臓の前面観(A)と水平断(B)

るのに必要な機能で，意識と無関係に営まれる．**動物性機能** animal function は，生命を活用する能動的な機能で，意識に関係して営まれる．12 の器官系は，それぞれ植物性機能を営むものと動物性機能を営むものに大別できる．

A 植物性機能の器官系(図 1-5)

❶ **消化器系** digestive system：口から始まり腹部の胃・小腸・大腸を中心とする消化管と，肝臓・膵臓などの付属腺からなる．胃腸で食物を消化し栄養として取り入れ，肝臓で栄養素の代謝を行う(▶ 図 1-38)．

❷ **呼吸器系** respiratory system：鼻と口から始まり，喉頭に続く胸部の気道と肺からなる．肺で外気とのガス交換を行い，血液に酸素を取り入れ，二酸化炭素を排出する(▶ 図 1-37)．

❸ **泌尿器系** urinary system：尿を作る腎臓と，排尿路の尿管・膀胱・尿道からなる．尿を生成して，体液の量と成分を調節し，体内の不要物を排出する(▶ 図 1-39)．

❹ **循環器系** circulatory system：血液を送り出す心臓と，血液を全身に運ぶ血管からなる．血液を循環させて，身体の各部に物質を供給し回収する(▶ 図 1-33)．

❺ **生殖器系** reproductive system：男女で異なり，生殖細胞を作り受精することで子孫を生み出す．男性では，精巣で精子を作る．女性では，卵巣で卵子を作り，子宮で受精卵から胎児を形成し，新生児として出産する(▶ 図 1-40)．

❻ **内分泌系** endocrine system：下垂体，甲状腺，副腎，膵臓の中の膵島などの内分泌腺と，散在する内分泌細胞がある．ホルモンを体内に分泌して，器官や細胞の機能を調節する(▶ 表 1-6)．

❼ **免疫系** immune system：免疫系の細胞が集まるリンパ組織は，リンパ節，胃腸の粘膜，脾臓などに含まれる．病原体や異物に対する免疫反応によって身体を防御する(▶ 表 1-7)．

植物機能を営む器官は，おもに胸腔と腹腔の中に収まっていて，**内臓** viscera と呼ばれる．内臓は**自律神経** autonomic nerve によって支配されており，意識的な運動を行わない．

消化器系(❶)，呼吸器系(❷)，泌尿器系(❸)はいずれも外界との物質交換を行い，「外界とつながる」「広い表面積をもつ」「血流量が多い」という共通の特徴をもち，三大内臓とみなされる．

B 動物性機能の器官系(図 1-6)

❽ **骨格系** skeletal system：全身の 206 個の骨と軟骨，関節などからなる．骨格を形成し，身体を支持する．

❾ **筋系** muscular system：上肢の筋，下肢の筋，体幹の筋，頭部の筋などに分かれる．骨格筋からなり，全身の骨格を動かして運動を行う．

❿ **外皮系** integumentary system：全身を覆う皮膚であり，上皮組織の表皮と結合組織の真皮からなる．身体を外界から保護し，感覚を受容する．

⓫ **神経系** nervous system：中枢神経である脳と脊髄，およびそこに出入りする末梢神経からなる．中枢神経は情報の処理を行い，末梢神経は脳と全身を結んで情報の受容と発信を行う．

⓬ **感覚器系** sensory system：頭部に局在する特殊感覚器からなる．眼が視覚を受容し，耳が聴覚を受容し，鼻が嗅覚を受容する．

*

動物機能を営む器官は，おもに体幹の壁および上肢・下肢を構成し，**体壁** body wall と呼ばれる．体壁は**体性神経** somatic nerve によって支配されており，意識的な運動を行う．

4 由来からみた人体

A 個体発生と系統発生

人間は，**脊椎動物** vertebrate の一種である．地球上の脊椎動物は，背骨と頭を有するという共通の特徴がある．地球上のあらゆる脊椎動物は，約 5 億 5,000 万年前に生じた原始的な脊椎動物から，進化という**系統発生** phylogeny の過程を経て生み出された．

また，人間および動物の身体は，1 個の受精卵から細胞の増殖と分化，器官形成と成長という**個体発生** ontogeny の過程を通してできあがる．原初から現生の脊椎動物に至るまで，成体の形を作り上げる個体発生の過程は繰り返され，その過程を改変することにより成体の形が進化してきた．

ヒトの身体の構造は，個体発生の過程の産物であるとともに，系統発生の過程の到達点でもある．現生の脊椎動物の解剖学と過去の生物の化石の研究から，ヒトの身体を生み出してきた進化の過程を再構成することができる．

B 脊椎動物の進化と体制(図 1-7, 8 ▶ 12 頁)

現生および化石の脊椎動物は，9 綱に分けられる．原初の脊椎動物である無顎類から出発して，種分化と進化を経て，現在の地球上には 7 綱が生き残っている．水中では硬骨魚類が，空中では鳥類が，地上では哺乳類が最もよく繁栄している．

脊椎動物の身体を無脊椎動物と比べると，いくつかの明確な特徴がある．

❶ 身体の形が左右相称で，頭尾方向の体軸をもち，分節的にできていること．

❷ 身体の中心に発生期に脊索が，成体では脊柱があること．

❸ 身体の最前方に 3 つの特殊感覚器(眼，耳，鼻)と脳を含む頭があること．

このほかに，閉鎖循環系および肝臓と腎臓も脊椎動物に共通しており，原初の脊椎動物から引き継いだ身体の特徴であると考えられる．

C 哺乳類に至る身体の進化

原初の無顎類から哺乳類に至るまで，身体の構造は 4 段階の大きな進化を経て変化してきたと考えられる．

❶ **無顎類 ⇨ 顎口類**：顎をもたない無顎類では，摂食方法が限定される．可動性の**顎** jaw を獲得することにより多様な獲物を捕食することが可能になった．

❷ **魚類 ⇨ 四肢動物**：有対鰭を**体肢** extremities に改造し，消化管から**肺** lung を生み出して，陸上環境での生活が可能になった．

❸ **無羊膜類 ⇨ 有羊膜類**：魚類と両生類では，繁殖のために水中で体外受精を行うので，水辺の環境から離れることができない．胚を**羊膜** amnion で包むことにより，体内受精をして陸上で産卵することが可能になった．また，皮膚が**角質鱗** keratinized scale で覆われて，乾燥に耐えられるようになった．

❹ **爬虫類 ⇨ 哺乳類**：哺乳類は，大量のエネルギーを用いて活発に活動する体制を作り上げた．皮膚が**毛** hair で覆われて体温を高く一定に保ち(**温血** warm



A

●図 1-6　体壁の概観：骨格系と筋系，前面(A)と後面(B)(次頁につづく)

blooded，**恒温** homeothermy)，皮膚腺から生じた**乳腺** mammary gland で乳を分泌して子を養うようになった．口の改良により**咀嚼** mastication が可能になり，肺循環と体循環を分離して高い**血圧** blood pressure を実現し，腎臓の改良で体液の**恒常性** homeostasis が高度に保たれ，四肢の改良で俊敏な運動が可能になった．また卵ではなく仔を産む**胎生** viviparity になって，安全に繁殖できるようになった．

D 霊長類からヒトへの進化

さまざまな生活形態に適応した哺乳類の中で，霊長類は樹上生活に適応したサルのグループである．木の

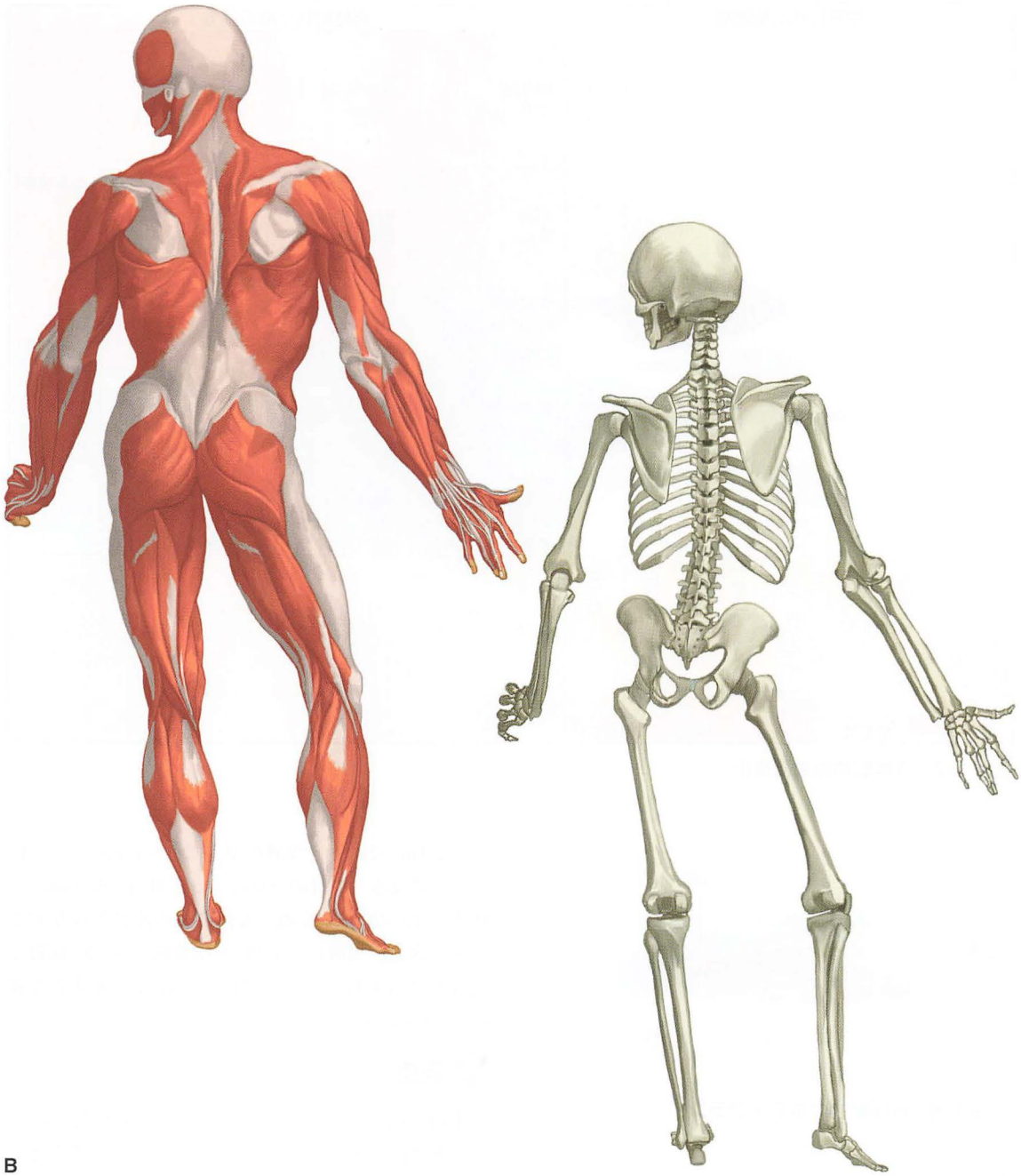

B

枝を把持するために手足の指は細長く，滑り止めのために指紋と掌紋をもつ．眼球は骨性の眼窩に収まって前を向き，正確な両眼視を可能にしている．

人類は**直立二足歩行** erect bipedalism をするようになり，下肢は体重の支持と歩行に適応し，自由になった上肢は道具を把持して操作できるようになった．喉頭の位置が下がって口からも呼吸が可能になり，発声と言語コミュニケーションができるようになった．頭部が脊柱の上に保持されて，大きくなった脳を支えられるようになった．

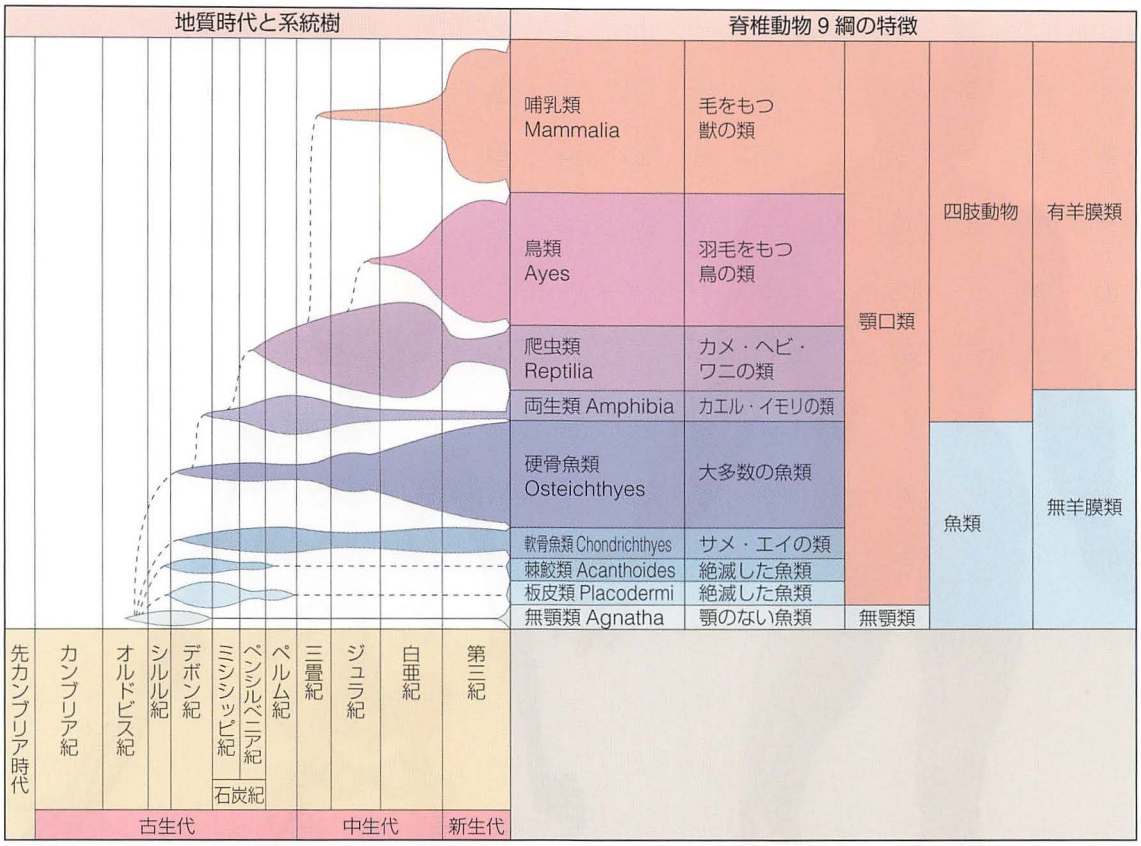

●図 1-7　脊椎動物の系統進化

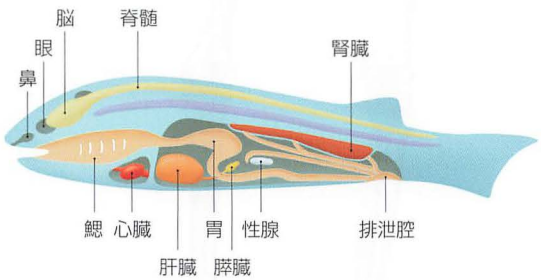

●図 1-8　脊椎動物のボディプラン

B 外皮

外皮 integument は，人体の表面を覆う皮膚と，その付属器(皮膚腺，毛，爪)からなる．

1 皮膚(図 1-9)

皮膚 skin は人体の表面を覆い，その面積は成人で1.5～2.0 m^2 である．皮膚の厚さは1～4 mm で，部位により異なる．皮膚の重量は，皮下組織を取り除いて体重の15～20% を占め，人体最大の器官とみなすことができる．皮膚は，表皮(上皮組織)，真皮(強靱な線維性結合組織)，皮下組織(やや疎な線維性結合組織)の3層に分けられる．

A 表皮

表皮 epidermis は，角化した重層扁平上皮からなる．顕微鏡で観察すると4層に分けられる．真皮との境界面は波打っていて，真皮が表皮に向かって突き出して乳頭を作っている．

表皮の最深層(基底層)には立方状の細胞が並び，活発に細胞分裂を行っている．表皮細胞は基底層から離れて活発に**ケラチン** keratin を合成し(有棘層)，ケラチンフィラメントが濃縮して顆粒状になり(顆粒層)，細胞質にケラチンフィラメントが充満して**角化** keratinized し(角質層)，最終的に表皮の表面から脱落して垢となる．

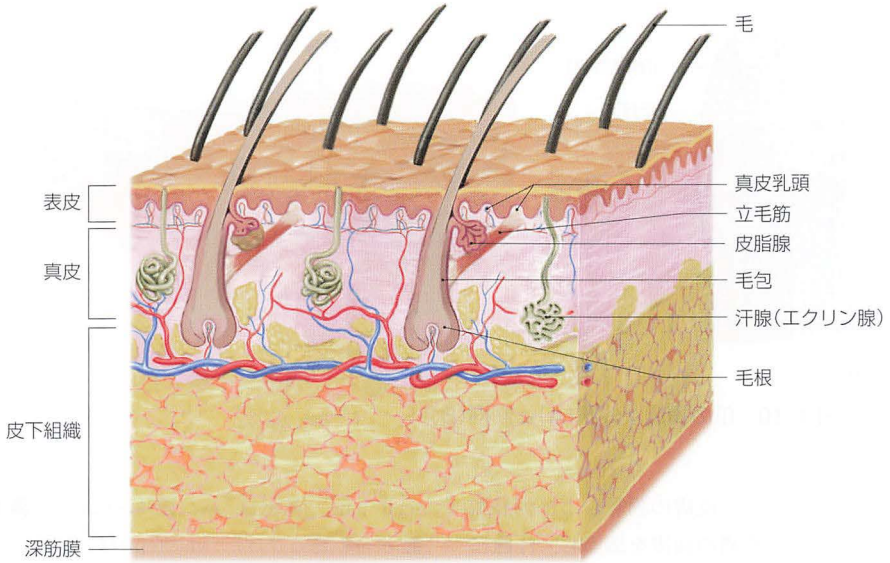

●図 1-9　皮膚の構造

B 真皮

真皮 dermis は，密に集まったコラーゲン線維と網目状の弾性線維からなる強靱な線維性結合組織の層からなり，**真皮乳頭** papillae が表皮に向かって突き出すため，境界面が波打っている．毛根を包む毛包や汗腺などの分泌腺が分布し，また血管と神経線維，および感覚神経終末を豊富に含んでいる．

真皮では，あらゆる方向に走るコラーゲン線維が絡み合っているが，部位により特定の方向の成分が優勢で，皮膚に小さな傷をつけるとその方向に線状に裂け目が生じる．この線を**割線** cleavage line（**ランゲル線** Langer's line）といい，四肢では長軸方向に，体幹では横断方向に走る傾向がある．手術で皮膚を切る際には，割線の方向にメスを入れたほうが傷口が広がりにくく，瘢痕が小さくなる．

C 皮下組織

皮下組織 subcutaneous tissue は，まばらなコラーゲン線維と脂肪細胞を含むやや疎な線維性結合組織の層で，真皮に分布する血管と神経の通路になっている．皮下組織は軟らかく変形しやすいので，表皮と真皮からできた皮膚の本体が，深層の骨格や筋からずれて移動するのを可能にする（注：英米系の解剖学では，皮下組織を**浅筋膜** superficial fascia と呼び，骨格筋を包む本来の筋膜を**深筋膜** deep fascia と呼んで区別する）．

D 皮膚の脈管と神経

皮膚の動脈は，❶皮下組織と真皮の境界，❷真皮乳頭のやや下の2カ所で動脈叢を作り，真皮乳頭の血管に血液を送る．また真皮乳頭下の動脈と静脈の間には動静脈吻合が形成されている．寒冷時には体温が外に逃げないように，動静脈吻合が開いて真皮乳頭に流れる血流量を減らす．

皮膚に分布する神経は**皮枝** cutaneous branch（**皮神経** cutaneous nerve）と呼ばれ，感覚性の体性神経線維と交感性の自律神経線維を含んでいる．感覚神経線維は，おもに真皮に存在するさまざまな種類の神経終末に分布し，❶触覚，❷振動覚，❸温度覚，❹痛覚

Functional scope

指紋，掌紋，足紋

人間の指，手掌，足底の皮膚では，線状の隆起がさまざまな紋様を形成しており，部位によって**指紋** fingerprint，**掌紋** palmprint，**足紋** soleprint と呼ばれ，一般には皮膚紋理という．隆起の頂点には，エクリン汗腺が列をなして並んでいて隆起の表面を湿らせ，手で物をつかんだり，裸足で歩いたりするときに，滑り止めの働きをする．皮膚紋理は霊長類の手足に広くみられ，樹上生活への適応で生じたと考えられる．

指紋の紋様は，個人および指によってすべて異なり，終生変わらないので，犯罪捜査や個人認証の目的で利用される．

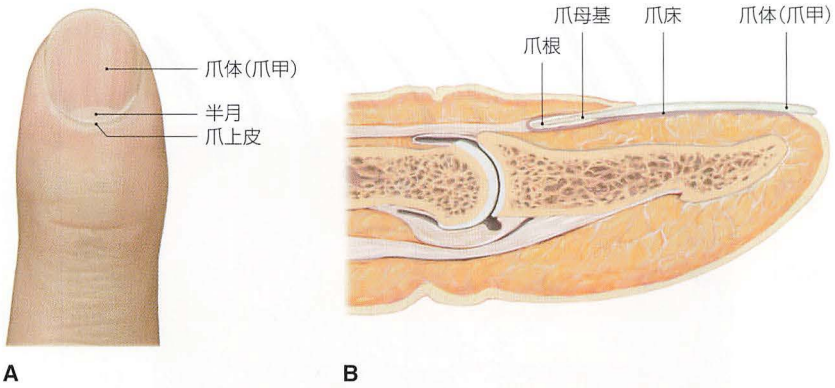

●図 1-10 爪の構造：外観(A)と断面(B)

を伝える．交感神経線維は，皮膚の動脈および動静脈吻合の平滑筋に分布して皮膚の血流を調節し，汗腺に分布して汗の分泌を刺激する．

E 皮膚の機能

皮膚には，大きく3つの機能がある．

❶ 外界と体内の**遮断** insulation：外界からの機械的な侵害，有害物質，紫外線，微生物などを遮断して体内の組織を保護し，また体液など体内の成分が体外に漏出するのを遮断して内部環境を保護する．

❷ **体温調節** thermoregulation：発汗によって熱を放散させ，動脈の収縮や動静脈吻合の拡張によって熱を保持する．

❸ **体性感覚** somatic sensation：触覚や振動覚などの機械的な感覚，温度覚，痛覚を感知して中枢神経に伝える．

2 皮膚の付属器

A 毛

毛 hair は，角化した表皮が変形してできたものである．表皮の一部が陥入して**毛包** hair follicle を作り，その中では**毛根** hair root が成長して，**毛幹** hair shaft となって体表に突き出す．毛根には平滑筋性の**立毛筋** arrector pili muscle が付着している(▶図 1-9 参照)．毛は，特定の部分(手掌，足底，口唇，乳頭，亀頭，陰核など)を除いて皮膚のほぼ全面に生えており，その大部分は細くて短い**生毛**(うぶげ) downy hair である．身体の一部では太く硬い**硬毛**(**終毛**) terminal hair に変わり，部位によって異なる名称がつけられている．**毛髪** scalp hair，**眉** eyebrow，**睫毛** eyelash，**鼻毛** nose hair，**髭** beard(あごひげ)；whiskers(ほおひげ)；mustache(くちひげ)，**腋毛** axillary hair，**胸毛** chest hair，**陰毛** pubic hair などがある．

B 爪(図 1-10)

爪 nail は，手足の指の末節の背側に生じた角質板で，表皮が変形してできたものである．爪の本体を**爪体**(**爪甲**) nail plate，爪の基部で皮膚に隠れた部分を**爪根** nail root，爪の深層にある表皮を**爪床** nail bed という．爪体は，爪床の近位部，および爪根を覆う部位である**爪母基** nail matrix の上皮細胞が分裂し，遠位に移動し，角化して作られる．

爪は指先を支持して，指先の掌側面に加わる力に対して抵抗を高め，これにより小さな物体を把持するのに役立ち，触覚を鋭敏にする働きを有する．

C 皮膚腺

皮膚には3種類の皮膚腺が備わっている．エクリン汗腺，アポクリン汗腺，[皮]脂腺である．

エクリン汗腺 eccrine sweat gland は，全身の皮膚に分布し，手掌と足底にとくに多い．エクリン汗腺の分泌液は，有機物質に乏しくさらさらとしており，いわゆる汗である．温熱環境で発汗して体温調節を行い(温熱性発汗)，また精神的緊張によっても発汗する(精神性発汗)．

アポクリン汗腺 apocrine sweat gland は，腋窩や会陰部など特定の部位に分布する．性ホルモンによって成熟し，思春期以後に活発に分泌する．アポクリン汗腺の分泌液は有機物を豊富に含み，細菌の活動により分解されて，**腋臭**(わきが)など独特の臭気を発する．**乳腺**

mammary gland は，アポクリン汗腺が発達し，特殊化したものである．

[皮]**脂腺** sebaceous gland は，ほとんど全身の皮膚に分布し，毛包の上部に開口する(▶ 図 1-9 参照)．分泌物の**皮脂** sebum はワックスや中性脂肪などの脂質を含み，皮膚と毛を滑らかにし，乾燥を防ぐ．性ホルモンによって成熟し，思春期以後に活発に分泌する．

C 運動器

1 骨格

A 骨格を作る素材(表 1-1)

人体は**骨格** skeleton によって支えられる．骨格はおもに骨と軟骨によって作られており，線維性結合組織も補助的に役立っている．骨と軟骨はコラーゲン線維を豊富に含んでいる特殊な結合組織である．

骨 bone は，硬質で白く不透明の素材で，細胞外基質のコラーゲン線維にリン酸カルシウムが加わることで硬さを与えている．隅々にまで血管が分布し，組織の修復能力は高い．骨は大きな形を作ることが可能で，十分な硬さがあり，骨格の本体となるのに適している．

軟骨 cartilage は，半硬質で弾力性がある半透明の素材で，細胞外基質のコラーゲン線維にプロテオグリカンが加わって弾力性を与えている．組織内に血管が進入せず，修復能力はきわめて貧弱である．軟骨は大

●表 1-1 結合組織の種類と特徴

	骨	軟骨	線維性結合組織
外観	白く不透明	半透明	白く線維状
性状	硬質，非弾力性	半硬質，半弾力性	強靱，可撓性
細胞	骨細胞，骨芽細胞，破骨細胞	軟骨細胞	線維芽細胞
細胞外基質	コラーゲン線維，リン酸カルシウム	コラーゲン線維，ヒアルロン酸，プロテオグリカン	コラーゲン線維
血管	豊富	なし	若干あり
修復能力	きわめて活発	貧弱	中程度

Clinical scope

熱傷

熱傷 burn は，熱，化学薬品，放射線などにより生じる皮膚の外傷である．損傷の深さにより，3 つに分類される．

- **Ⅰ度** 表皮内に限局した熱傷で，紅斑，疼痛，浮腫などの症状を示す．数日後に皮膚が剝けるが，表皮が再生して瘢痕を残すことはない．
- **Ⅱ度** 真皮まで損傷された熱傷で，水疱が形成され，神経終末が損傷して激しい痛みを起こす．汗腺や毛包から表皮が再生するので 2〜3 週間で治癒するが，瘢痕と若干の拘縮が残ることがある．
- **Ⅲ度** 真皮を越えて皮下組織まで損傷された熱傷で，傷の周辺だけは治癒するが，潰瘍化して治癒しない部分では壊死した組織を取り除いて皮膚移植をする必要がある．

熱傷の面積が広いと，循環器系の異常を起こし，生命を脅かすことがある．成人の熱傷面積の計算には，「9 の法則」という簡便な計算法がある．頭部・左上肢・右上肢をそれぞれ 9%，体幹前面・後面・左下肢・右下肢をそれぞれ 18%，外陰部を 1% として計算する．Ⅱ度とⅢ度熱傷の範囲だけを含め，Ⅰ度熱傷の範囲は除外する．比較的小範囲の場合には，手掌の面積を 1% として見積もる．

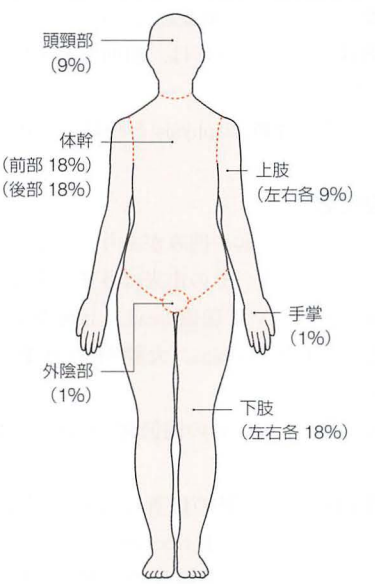

●熱傷の 9 の法則

きな形を作ることはできないが，弾力性の必要な部位で使われている．関節軟骨，軟骨性結合(椎間円板，恥骨結合)，胸郭(肋軟骨)，顔の軟骨(耳介，外鼻)，気道(喉頭，気管)，および軟骨性骨の発生過程などである．

線維性結合組織 fibrous connective tissue は，おもに細胞外基質のコラーゲン線維からなり，靱帯，腱，筋膜などの構造を作る．真皮も線維性結合組織からできている．組織内には血管がいくらか分布し，組織の修復も可能である．**靱帯** ligament は，おもに関節の周囲にあり，骨と骨の間をつないで関節を補強する．**腱** tendon は，筋の端を骨格につないで，筋の収縮力を骨格に伝える．**筋膜** fascia は，膜状の結合組織で，その多くは筋や筋群を包んでいる．

B 骨の大きさと形状

人体には206個の骨があり，その大きさと形はさまざまである．人体における最大の骨は大腿骨で，長さ40～45 cm，最小の骨は耳小骨のアブミ骨で，長さ3 mmほどである．

骨の形はそれぞれ特徴的だが，おおよその分類ができる．

❶ **長骨** long bone は，腕や脚の長い骨で，管状であるため，**長管骨**とも呼ばれる．

❷ **短骨** short bone は，手根や足根を構成するサイコロ状の骨である．

❸ **扁平骨** flat bone は，頭蓋冠などの平たい骨である．

❹ **不規則骨** irregular bone は，顔面などを構成する複雑な形状の骨である．

長骨の本体は**骨幹** diaphysis と呼ばれ，両端は**骨端** epiphysis と呼ばれる．

● 骨の部位名

骨には特徴的な隆起や凹みがあり，下記のように名前が付けられている．その由来はさまざまである．

- 関節面の膨らみ：下顎頭 head，上腕骨小頭 capitulum，距骨滑車 trochlea，大腿骨の外側・内側顆 condyle など．
- 関節面の凹み：肩甲骨の関節窩 cavity，尺骨の滑車切痕 notch など．
- 不規則な隆起(筋や腱の付着による)：坐骨結節 tubercle，大腿骨の大転子 trochanter，脛骨粗面 tuberosity，恥骨稜 crest，上腕骨の外側・内側上顆 epicondyle，下顎骨の筋突起 process，肩甲棘 spine など．
- 凹み(周囲の構造のため)：肩甲切痕 notch，橈骨神経溝 groove，肘頭窩 fossa，大後頭孔 foramen など．

C 骨の構築(図1-11)

骨を作る骨質には，2つの種類がある．

❶ **緻密質** compact bone は，強固な骨質で骨の表面を作る．

❷ **海綿質** spongy bone は，隙間の多い骨質で内部を占める．

多くの骨では，表層に薄い緻密質があり，内部の海綿質の塊を囲んでいる．海綿質では細かな**骨梁** trabecula が張り巡らされており，隙間には**骨髄** bone marrow が収まっている．骨梁の走行は，骨に加わる荷重や外力に対応するような配列をとり，力学的な強度を高めている．

● 長骨

長骨では，骨質の配置が部位によって異なる．骨端では他の骨と同様に薄い緻密質が内部の海綿質の骨梁を囲んでいるが，骨幹では表面の緻密質が著しく厚くなり，内部では海綿質がなく広い**髄腔** medullary cavity を形成し，骨髄を収めている．

● 扁平骨

頭蓋冠を作る板状の扁平骨では，両面の緻密質は厚い**外板・内板** external/internal table を作り，その間に挟まれた海綿質は**板間層** diploe と呼ばれる．

● 骨膜

骨の表面は，線維性結合組織の**骨膜** periosteum によって覆われている．骨膜には血管と神経が豊富に分布している．骨膜から進入した血管が，緻密質を栄養している．また，骨膜には骨芽細胞の前駆細胞が含まれていて，新しい骨を形成する．そのため骨膜が欠如すると，その部位の骨は生きていくことができない．

骨の感覚神経はもっぱら骨膜に分布しており，骨折の際に生じる激しい痛みは，骨膜の感覚神経によるものである．

● 骨髄

骨髄 bone marrow は，海綿質の隙間と髄腔の内容物である．成人の骨髄は2,600 gほどあり，その半分が造血を行う**赤色骨髄** red bone marrow で，体幹および体肢の近位部の，体温の高い領域に分布する．体肢の骨髄のほとんどは，脂肪からなる**黄色骨髄** yellow bone marrow である．血球には寿命があり，少しずつ血液中から失われていく．赤血球が120日，白血球の顆粒球が数日，リンパ球のT細胞が4～6カ月，血小

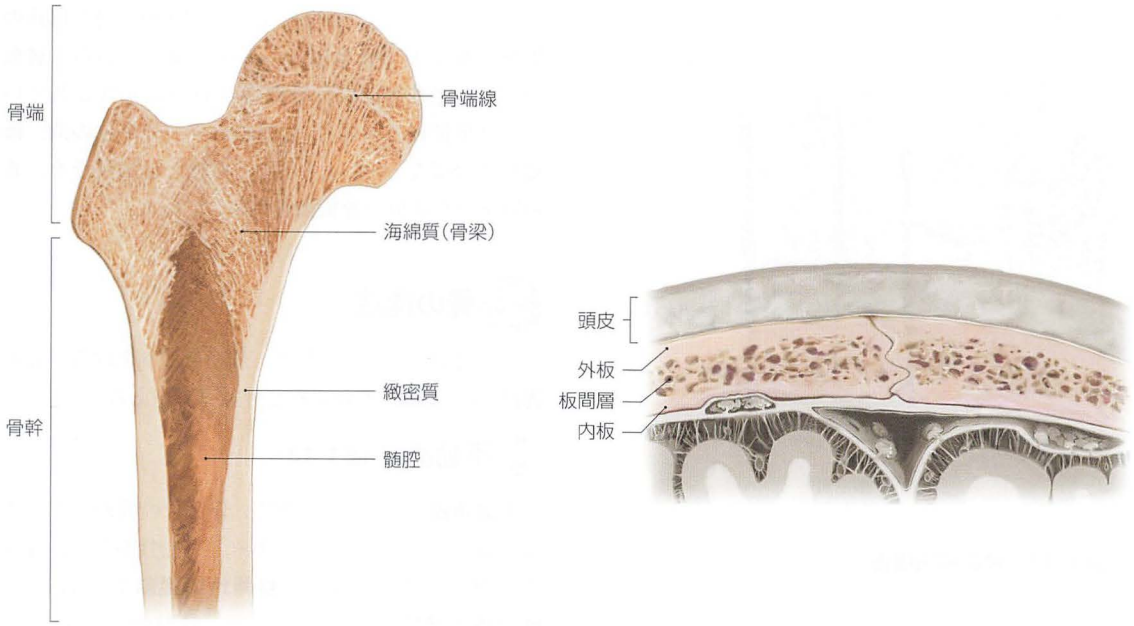

A. 長骨(大腿骨)　　B. 扁平骨(頭蓋冠)

●図 1-11　長骨と扁平骨の構築

板が 10 日程度である．成人では赤色骨髄で各種の血球が作られ，失われた血球を補充している．

D 骨の発生と成長

骨は，胎児期の未分化な結合組織(**間葉** mesenchyme)から 2 種類の様式で発生する．

❶ **膜内骨化** intramembranous ossification では，結合組織から直接骨が形成される．この様式で作られる骨は**膜性骨** membrane bone と呼ばれ，頭蓋の骨の大部分と，鎖骨が含まれる．

❷ **軟骨内骨化** endochondral ossification では，いったん軟骨の雛形ができて，それが骨に置き換わる．この様式で作られる骨は**軟骨性骨** cartilage bone と呼ばれ，頭蓋の中心部の骨と，頸から下の骨の大部分が含まれる．

体肢の長骨は軟骨性骨で，次のように形成される．

❶ 胚子期：軟骨性の原基が作られ，中央部に**一次骨化中心** primary ossification center が現れ，骨幹の骨化が始まる．

❷ 出生後：両端に**二次骨化中心** secondary ossification center が現れ，骨端の骨化が始まる．

❸ 乳幼児期～思春期：骨幹と骨端の間に板状の**骨端軟骨** epiphysial cartilage が残り，軟骨が成長する一方で，骨化が進んで軟骨が骨質に置き換わり，骨の長さが成長する．太さの成長は骨膜により行われる．

❹ 思春期以後：骨幹と骨端が癒合し，骨端軟骨は消失し，その痕跡が海綿質内に**骨端線** epiphysial line と

Functional scope

骨とカルシウム代謝

骨組織の細胞間は，**骨基質** bone matrix という石灰化組織が埋めており，無機質(50%)，有機質(35%)，水(15%)でできている．無機質の大部分は**ヒドロキシアパタイト** hydroxyapatite と呼ばれるリン酸カルシウム塩の結晶であり，有機質の大部分は I 型コラーゲンである．体内のカルシウムの 99% は骨に貯蔵されている．

骨の組織は，絶えず骨吸収と骨形成を繰り返し，新しい組織に置き換わっている．これを骨の**再構築** remodeling(**更新** turnover)といい，力学的負荷に応じて骨組織を作り直すとともに，血漿 Ca^{2+} 濃度を一定に保つ役割がある．骨組織の吸収は**破骨細胞** osteoclast，骨組織の新生は**骨芽細胞** osteoblast により行われる．1 年間で成人の骨の約 10% が新たな骨組織に置き換えられる．

血漿中の Ca^{2+} 濃度は，3 つのホルモンにより調節されている．❶ **副甲状腺ホルモン** parathyroid hormone (PTH)は，骨吸収を促進し，腎臓での Ca^{2+} での再吸収を抑制する．❷ **活性型ビタミン D_3** は，小腸での Ca^{2+} 吸収を促進して血漿 Ca^{2+} 濃度を上げる．❸ **カルシトニン** calcitonin は，甲状腺の傍濾胞細胞から出て，骨の吸収を抑制して血漿 Ca^{2+} 濃度を低下させる．

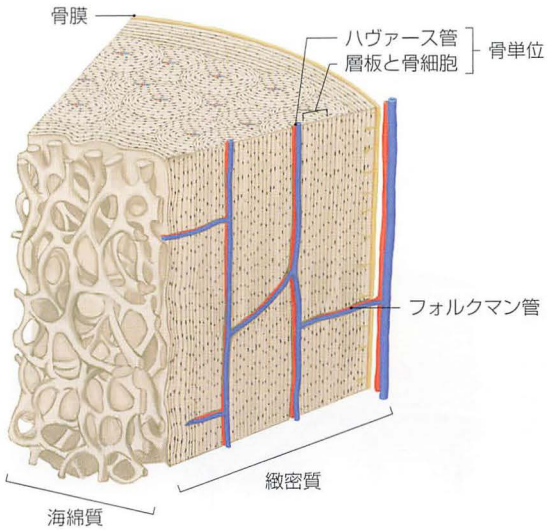

●図 1-12　骨の組織構造

して残る．

E 骨の組織構造(図 1-12)

緻密質の内部には，血管を通すための管が多数走っている．長骨の緻密質では，骨の長軸方向に走る**ハヴァース管** Haversian canal と，骨膜から内部に横切って走る**フォルクマン管** Volkmann's canal が区別される．ハヴァース管の周囲には，4〜10 層の同心円状の層板が集まって**骨単位** osteon を形成している．層板の間の小さな隙間には**骨細胞** osteocyte が含まれている．骨単位以外の部分(骨膜の直下，骨単位の間，海綿質の骨梁など)では，とくに血管とは関係なく，骨細胞を含む層板が骨組織を形成している．

Clinical scope

骨軟化症，骨粗鬆症

骨軟化症 osteomalasia は，骨細胞が形成した細胞外基質に Ca の沈着が起こらず，**類骨** osteoid が多量に形成される疾患である．ビタミン D の欠乏や代謝異常により活性型ビタミン D_3 が不足し，腸での Ca 吸収が障害されて起こることが多い．成長期に生じたものは**くる病** rickets と呼ばれ，骨が変形し，O 脚や X 脚，脊柱の異常な弯曲が生じる．

骨粗鬆症 osteoprosis は，骨の量が減少して骨組織の構造が破綻し，骨折しやすくなる疾患である．全身的な原因により生じ，骨密度の減少する程度により重症度が判断できる．閉経期を過ぎた女性や，高齢者で発症しやすい．骨粗鬆症では，胸椎と腰椎の圧迫骨折，大腿骨頸部骨折，橈骨遠位端骨折が起こりやすくなる．骨を丈夫にするためには，運動によって骨に負荷を与えること，カルシウムを十分に摂取することが重要である．ビタミン D の欠乏は腸でのカルシウム吸収を妨げ，エストロゲンの欠乏は骨吸収と骨形成のバランスを崩して骨を減少させる．また，長期間にわたりベッドで安静にすると，骨量が低下する．

2 骨の連結

骨はたがいに連結されて，骨格を作り上げる．骨の**連結** joint には，不動連結と可動連結がある．

A 不動連結(図 1-13)

不動連結 synarthrosis では，骨と骨の間がさまざまな組織によって結合されており，可動性がない．介在する組織の種類により，**線維性の連結** fibrous joint，**軟骨性の連結** cartilaginous joint，**骨結合** synostosis が区別される．

● 線維性の連結

骨の間が線維性結合組織によって結合しているもので，特徴的なものとして 4 種類が挙げられる．

❶ **靱帯結合** syndesmosis：骨の間を靱帯が結合しているもので，例として前・後脛腓靱帯による脛骨と腓骨の結合などがある．

❷ **釘植** gomphosis：歯と歯槽骨の結合で，線維性結合組織の歯根膜がつないでいる．

❸ **骨間膜** interosseous membrane：2 本の骨の間にある線維性結合組織の膜で，前腕骨間膜と下腿骨間膜がある．

❹ **縫合** suture：頭蓋の骨の鋸歯状の連結で，骨の間は線維性結合組織により結合されている．

● 軟骨性の連結

骨の間が軟骨によって結合しているもので，軟骨の種類により分けられる．

❶ **軟骨結合** synchondrosis：硝子軟骨により結合されるもので柔軟性が大きい．例として胸郭の肋軟骨，成長期の骨端軟骨などが挙げられる．

❷ **線維軟骨結合** symphysis：コラーゲンの豊富な線維軟骨により結合されるもので強靱である．例として恥骨結合，脊柱の椎間円板が挙げられる．

● 骨結合

個別の骨が癒合したもので，例として仙骨(5 個の仙椎が癒合)，寛骨(腸骨，恥骨，坐骨が癒合)が挙げられる．

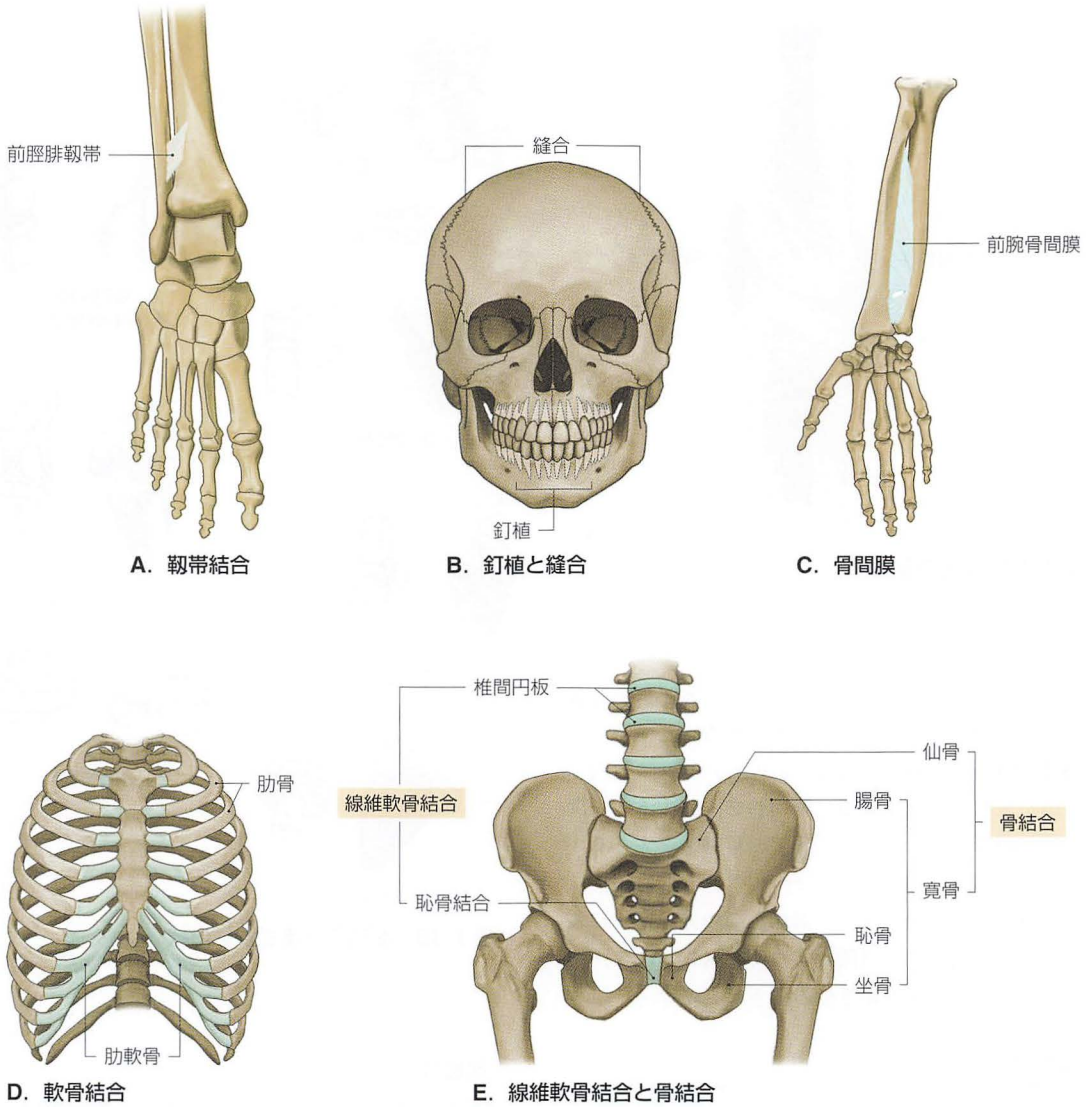

A. 靱帯結合　B. 釘植と縫合　C. 骨間膜

D. 軟骨結合　E. 線維軟骨結合と骨結合

●図 1-13　骨の連結

B 可動連結：関節(図 1-14, 15)

可動連結 diarthrosis では，骨と骨の間が関節腔によって隔てられ，可動性を有する．**関節** articulation あるいは**滑膜性の連結** synovial joint とも呼ばれる．

● 基本的構造

関節には共通する 3 つの基本的な構造がある．

❶ **関節腔** articular cavity が，骨の間を隔てている．

❷ **関節包** articular capsule が，骨の間をつないで関節腔を囲んでいる．関節包は内外の 2 層からなる．内層の**滑膜** synovial membrane は血管に富み，**滑液** synovial fluid を産生する．滑液は関節腔内を満たし，関節面の間で潤滑液の役割を果たす．外層の**線維膜** fibrous membrane は強靱な線維性結合組織でできており，関節を取り囲んで安定させる．また，線維膜の一部が肥厚して**靱帯** ligament となり，関節を補強する．一部の関節には，関節包から独立した靱帯もみられる．

❸ **関節軟骨** articular cartilage が，骨の関節面を覆っている．関節軟骨は硝子軟骨からできており，表面に弾力性があり滑らかで，摩擦がきわめて小さい．

● 補助的構造

このほか一部の関節にみられる補助的な構造がある．

❶ **関節半月** meniscus は，関節包から関節腔内に突き

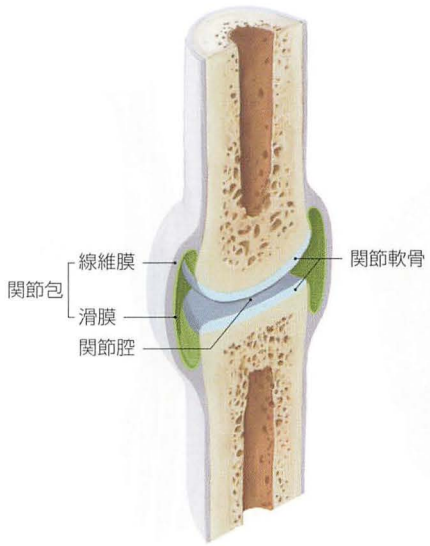

●図 1-14　関節の構造

出た輪状の線維軟骨で，膝関節にみられる．荷重を分散させて関節軟骨を保護する働きがある．

❷ **関節円板** articular disc は，関節包から関節腔内に突き出た板状の線維軟骨で，関節腔を二分する．顎関節，胸鎖関節などにみられ，関節の可動域を大きくする働きがある．

❸ **関節唇** glenoid labrum は，関節窩の周囲に楔状に張り出した線維軟骨で，肩関節と股関節にみられる．関節面を広げて関節を安定させる働きがある．

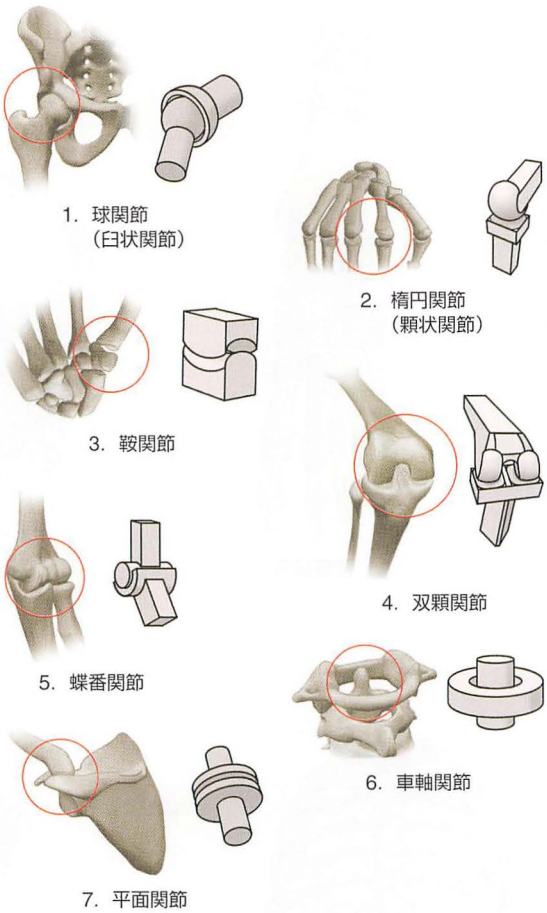

●図 1-15　関節のさまざまな形状

Clinical scope

捻挫，脱臼，骨折

捻挫 sprain は，関節が外力によって許容範囲を超えた動きを強制され，靱帯や関節包などの軟部を損傷するが，骨の位置は正常にとどまっている状態である．

脱臼 dislocation は，関節を構成する骨の位置が変わり，関節面の接触が断たれた状態である．外傷性脱臼では，靱帯や関節包の損傷を伴う．病的脱臼は，とくに大きな損傷がなく，骨格筋の麻痺が原因で生じる．

骨折 fracture は，骨の強度を超えた外力が加わって，骨構造が破壊された状態である．原因による分類では，❶ 外傷骨折は一時的な大きな外力により生じ，❷ 疲労骨折は反復する外力によって生じ，❸ 病的骨折は骨が疾患により脆弱になって生じる．

開放性による分類では，❶ 閉鎖骨折（単純骨折）は骨折部が体外に開放されていないもので，治癒に有利である．❷ 開放骨折（複雑骨折）は骨折部が体外に露出し，細菌感染の危険があり，機能障害を残しやすい．

● 可動性

関節の可動性はそれぞれ異なるが，運動軸がいくつあるかによって，**1軸性** uni-axial，**2軸性** bi-axial，**多軸性** multi-axial に分類できる．運動軸の数は，おもに関節面の形状によって決まる．代表的な関節面の形状として，以下の7つが挙げられる．

❶ **球関節** spheroidal joint：球状の関節面をもち，あらゆる方向に動く多軸性である．例として肩関節が挙げられる．股関節のように関節窩の深いものは，**臼状関節** cotyloid joint と呼ばれることがある．

❷ **楕円関節** ellipsoid joint（**顆状関節** condylar joint）：楕円球状の関節面をもち，楕円の長軸と短軸の方向に動く2軸性である．例として橈骨手根関節，第2～5指の中手指節関節が挙げられる．

❸ **鞍関節** saddle joint：馬の鞍のような関節面をもち，直交する2つの方向に動く2軸性である．例として母

指の手根中手関節がある.

❹ **双顆関節** bicondylar joint：2つの顆状の関節面が並んでいて，おもに1つの方向に運動する1軸性であるが，他の方向にもわずかに運動する．例として膝関節がある.

❺ **蝶番関節** hinge joint：骨の軸と直交する円筒状の関節面をもち，屈曲と伸展の運動をする1軸性である．例として肘関節，指節間関節がある.

❻ **車軸関節** pivot joint：骨の軸に平行な円筒状の関節面をもち，骨の周りを回転する1軸性である．例として上・下橈尺関節，正中環軸関節がある.

❼ **平面関節** plane joint：平面上の関節面をもち，面上で滑る動きをする．靱帯により動きが制限される．例として椎間関節，肩鎖関節などがある.

3 骨格筋

A 骨格筋の基本構造(図 1-16)

骨格筋 skeletal muscle は，骨格とともに運動器を構成し，骨格を動かす．全身で600個以上の骨格筋があり，体重に占める割合は男性で35%，女性で25%ほどである．運動神経の支配を受け，その指令にしたがって収縮する.

骨格筋は筋線維が一定の方向に配列しており，両端が骨格に付着する(一部の骨格筋は皮膚に付着する)．骨格筋の両端のうち，一方を起始，もう一方を停止として扱う．**起始** origin は身体の中心に近いほうもしくは動きの少ない端であり，**停止** insertion は身体の中心から遠いほうもしくは動きの多い端である．体肢の筋では体幹を中心として扱い，体幹で水平に走る筋では脊柱を中心とし，垂直方向に走る筋では骨盤を中心とする.

筋本体と起始・停止となる骨格の間には，強靱な結合組織性の構造がしばしば介在しており，**腱** tendon と呼ばれる(▶ 26頁の「腱とその補助装置」項を参照)．

筋の起始側の端は**筋頭** head，中間部は**筋腹** belly，停止側の端は**筋尾** tail と呼ばれる.

B 筋の多様性と名称

人体の筋には，さまざまな大きさと形がある．最も重い筋が大殿筋(380～700 g)，外見上で最も長い筋が最長筋(起始：仙骨 → 停止：頭蓋)，最も幅の広い筋が広背筋(起始：腸骨稜から肩甲骨下角まで)である.

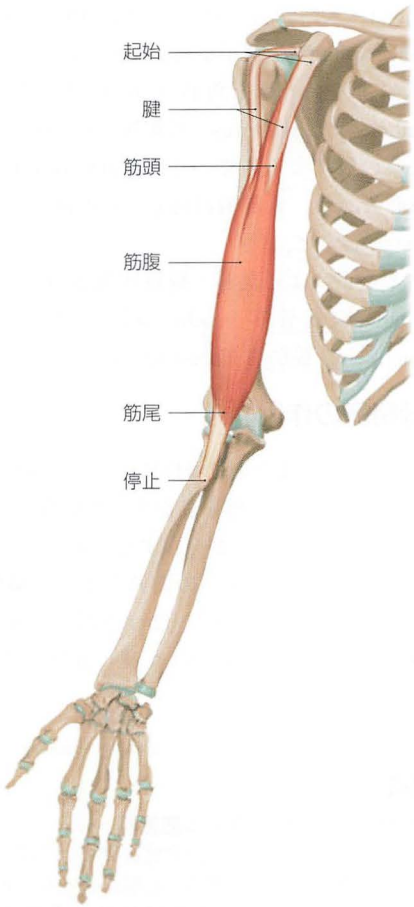

●図 1-16　骨格筋の基本構造

最も小さな筋はアブミ骨筋で長さ1 mm強である.

日本解剖学会(監修)『解剖学用語(改訂13版)』には骨格筋の名称が282個あり，そのほとんどが左右にある．また手足の筋，肋間の筋，脊柱の筋はしばしば複数に分かれているので，骨格筋の数は600個以上あると見積もられる．しかし，何を1個の筋と見なすかについて明確な基準はなく，人により見解が異なる場合がある.

数多くの筋を容易に区別するために，さまざまな特徴をもとに固有の名称がつけられている.

- 位置による名称：大胸筋 pectoralis，大殿筋 gluteus，外肋間筋 intercostal，棘上筋 supraspinatus，前頭筋 frontalis，側頭筋 temporalis など.
- 走行による名称：腹直筋 rectus，外腹斜筋 obliquus，腹横筋 transversus，口輪筋 orbicularis など.
- 作用による名称：橈側手根屈筋 flexor，長母指伸筋

extensor，大内転筋 adductor，円回内筋 pronator，回外筋 supinator，肩甲挙筋 levator など．

- 形状による名称：三角筋 deltoid，大・小菱形筋 rhomboid，大円筋 teres，前鋸筋 serratus など．
- 頭と腹の数による名称：上腕二頭筋 biceps，上腕三頭筋 triceps，大腿四頭筋 quadriceps，顎二腹筋 digastricus など．
- 起始と停止による名称：胸鎖乳突筋 sternocleidomastoid，腕橈骨筋 brachioradialis，胸骨甲状筋 sternohyoid，腸肋筋 iliocostalis など．

C 骨格筋の作用

骨格筋は関節をまたいで骨格に付着し，起始側の骨格に対して停止側の骨格を動かす．骨格筋の作用は，起始と停止の位置，および介在する関節の数と可動性によって規定される．1つの関節をまたぐ**単関節筋** mono-articular muscle よりも，2つの関節をまたぐ**二関節筋** bi-articular muscle のほうが，筋の作用が複雑になる．1軸性よりも2軸性，さらに多軸性の関節では，筋の作用が多様になる．

1つの関節運動には複数の筋が関わっており，その役割は4つに分類できる．

❶ **主動筋** prime mover（**作動筋** agonist）は，その運動を引き起こすものである．

❷ **拮抗筋** antagonist は，その運動に抵抗し，逆の運動を引き起こすものである．

肘の屈曲の場合に，上腕筋は主動筋であり上腕三頭筋は拮抗筋である．主動筋（上腕筋）は運動（屈曲）を始動し，抵抗を乗り越えて運動を加速し，ある速度に達するまで力を出し続ける．拮抗筋（上腕三頭筋）は運動の開始時に一瞬収縮し，その後に弛緩し，運動を終了するときに収縮する．

❸ **固定筋** fixator は，相対立する筋が同時に収縮することにより関節を一定の姿勢に保持するもので，より遠位の関節の運動を助ける．例えば，手首の屈筋と伸筋が同時に収縮して手首を固定することにより，指の

Functional scope

筋組織

骨格筋は，収縮能力をもつ**筋組織** muscular tissue の代表的なものであるが，人体の内臓領域には，収縮能力をもつ別の種類の筋組織がある．心臓の壁を作る**心筋** cardiac muscle と，内臓と血管の壁を作る**平滑筋** smooth muscle である．3種類の筋組織は，顕微鏡像と収縮機能に大きな違いがある．

顕微鏡像において，横縞のある筋組織（骨格筋と心筋）は**横紋筋** striated muscle と呼ばれる．

中枢神経からの指令にしたがって収縮する筋組織（骨格筋）は**随意筋** voluntary muscle と呼ばれ，別の刺激によって収縮する筋組織（心筋，平滑筋）は**不随意筋** involuntary muscle と呼ばれる．

また，骨格筋細胞は長大で多数の細胞核を有するが，心筋細胞と平滑筋細胞は小型で1個の細胞核を含む．

●3種類の筋組織

	骨格筋	心筋	平滑筋
分布	体壁のいわゆる「筋肉」	心臓壁	内臓壁，血管壁，眼球（毛様体，虹彩），皮膚の立毛筋
細胞の形態	1個の細胞が長大な円柱状の筋線維．筋線維が平行に並んで束を作る	1個の細胞が分枝する短い線維状．端が介在板で接着	1個の細長い紡錘状，単独であるいは集合して存在
細胞核	多数の核が細胞の周縁部に	単一の核が細胞の中央に	単一の核が細胞の中央に
横縞	あり（横紋筋）	あり（横紋筋）	なし
収縮運動	強く，速い．基準の長さから一定範囲で収縮	強く，速い．基準の長さから一定範囲で収縮	弱く，遅い．収縮により長さを大幅に変える
収縮刺激	体性運動神経の刺激にしたがう（随意筋）	内在性もしくは隣接する心筋細胞からの刺激伝導にしたがう（不随意筋）	自律神経や液性因子の刺激，隣接する平滑筋細胞からの刺激伝導，張力など多様（不随意筋）
顕微鏡像			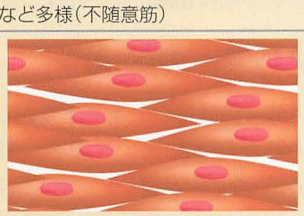



●図 1-17　筋の形状

屈曲・伸展の運動が助けられる．

❹ **協力筋** synergist は，関節運動を補助する筋である．関節が 2 軸性や多軸性でさまざまな方向に動く場合，また筋が 2 つ以上の関節をまたいで複数の関節に作用する場合に，主動筋の収縮はさまざまな運動を引き起こす可能性がある．協力筋は目的とする運動のみが生じるように，目的以外の運動を排除する働きをする．

D 骨格筋の構築と収縮の力学(図 1-17, 18)

骨格筋はさまざまな形状をもっており，**紡錘状** fusiform，**帯状** strap，**羽状** pennate，**双羽状** bipennate，**多羽状** multipennate などと呼ばれる．帯状筋と羽状筋の筋線維を比較すると，筋の力学的特性が異なることがわかる．筋線維の収縮の方向と筋の収縮の方向は，帯状筋では一致しているが，羽状筋ではずれており，このずれの角度を**羽状角** pennate angle(θ)と呼ぶ．また羽状筋の力学的特性は，帯状筋と大きく異なる．

❶ 一定の筋体積(V)に対して筋線維長(L_f)が筋長(L_m)よりも短く，**解剖学的筋断面積** anatomical cross sectional area(ACSA)が大きくなる．

❷ 筋線維の収縮力の一部($\cos\theta$)だけが筋の収縮力になる．



●図 1-18　羽状筋の例(半膜様筋)と羽状角

Functional scope

骨格筋の収縮装置

筋細胞の内部には，直径 1 μm ほどの**筋原線維** myofibril が密集している．筋原線維は，細胞骨格にあたる**筋フィラメント** myofilament が規則的に配列した束である．顕微鏡で見える骨格筋線維の横縞は，この規則的な配列を反映したものである．筋フィラメントには，**アクチン** actin からなる細いフィラメント(径約 6 nm)と**ミオシン** myosin からなる太いフィラメント(径約 15 nm)とがある．筋原線維の横縞は暗調の A 帯と明調の I 帯からなる．太いフィラメントは A 帯の部分に集まり，細いフィラメントは I 帯から A 帯の一部にまで伸びている．I 帯の中央に Z 線があり，細いフィラメントがここで束ねられている．隣り合う Z 線の間が 1 個の**筋節** sarcomere である．筋線維が収縮する際には，細いフィラメントが太いフィラメントの間により深く入り込んで，筋節の長さが短くなる．

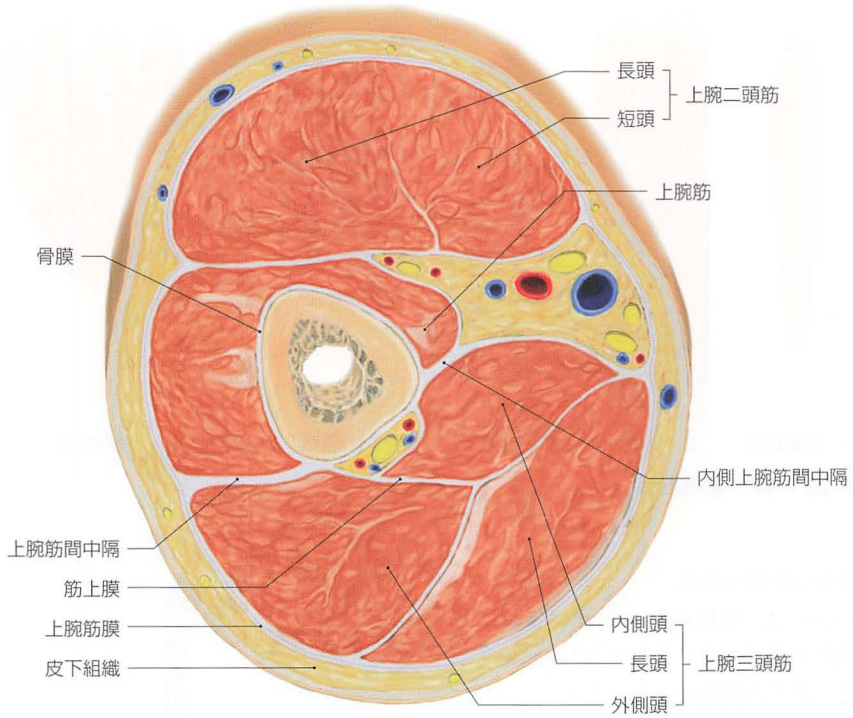

●図 1-19　筋膜と筋区画(上腕)

❸筋線維の収縮距離よりも筋の収縮距離が大きくなる($1/\cos\theta$).

生理学的筋断面積 physiological cross sectional area (PCSA)は筋力の大きさの指標であり，解剖学的筋断面積と羽状角の積に等しい(式1).

$$PCSA = ACSA \times \cos\theta$$
$$= (V/L_f) \times \cos\theta \cdots\cdots (式1)$$

四肢の多くの筋は外見上は紡錘状であるが，起始腱と停止腱および筋線維の配置を観察すると，羽状筋の構築をもつことがわかっている．例えば大腿二頭筋長頭と半膜様筋は，起始腱が筋の深層面に伸び，停止腱が浅層面に伸び，筋線維は両者の間をつないで羽状の配列をしている．

E 骨格筋の結合組織(図 1-19)

骨格筋の表面と内部には線維性結合組織性の被膜が広がって，筋線維，筋線維の束，さらに筋全体を包んでいる．**筋内膜** endomysium は筋線維を包み，**筋周膜** perimysium は筋束を包み，**筋上膜** epimysium は個々の筋を包む．さらに，**筋膜** fascia は身体の各部位で筋群を包んでいる．

上肢には**上腕筋膜** brachial fascia，**前腕筋膜** antebrachial fascia，下肢には**大腿筋膜** fascia lata，**下腿筋膜** deep fascia of leg，背部には**胸腰筋膜** thoracolumbar fascia，頸部には**頸筋膜** cervical fascia がある．上肢と下肢では，筋膜に包まれた内部がさらに**筋間中隔** intermuscular septum(および骨，骨間膜)によって2～3個の**筋区画** compartment に分けられている．筋区画の中の筋群は，ほぼ同じ神経の支配を受け，同じ動脈から血液を供給される〔注：英米系の解剖学では，骨格筋を包む筋膜を**深筋膜** deep fascia と呼び，皮下組織(**浅筋膜** superficial fascia)と区別している〕.

個々の筋を包む筋上膜，および筋群を包む筋膜は，筋の形状と位置を保持し，筋運動の際に隣接する筋との摩擦を抑える働きをする．また筋収縮によって筋が太くなると，筋区画内の静脈とリンパ管を圧迫して，中枢方向に静脈血とリンパ液を押し出す働きをする．この働きを**筋ポンプ** muscle pump という．

F 骨格筋の神経支配(図 1-20, 21)

骨格筋に分布する神経枝は**筋枝** muscular branch(**筋神経** muscular nerve)と呼ばれ，運動性と感覚性の体性神経線維(❶❷)と，血管作動性の交感神経線維(❸)を含んでいる．1つの骨格筋には1～数本の神経

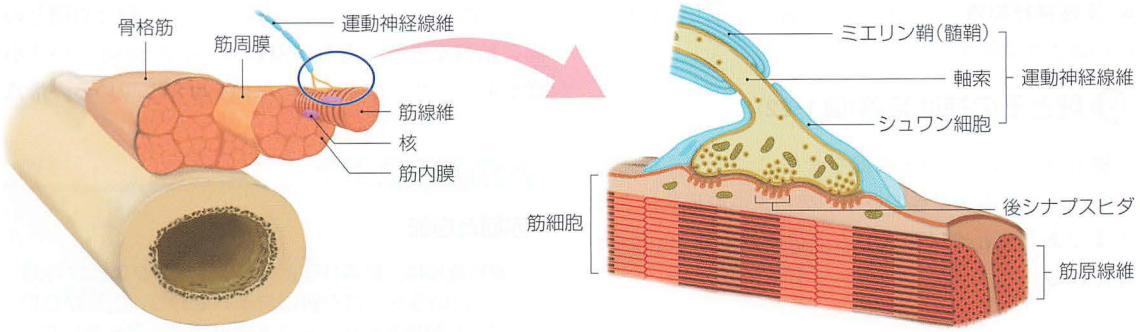

図 1-20 骨格筋の運動神経支配

が分布する．骨格筋の神経は，しばしば血管と一緒に走行し，動きの少ない部位から筋の深層に進入し，筋の中央に近い一定の部位で筋上膜を貫いて筋に進入する．筋内では多数の枝に分かれ，神経線維(軸索)の先端は筋線維の中央あたりにシナプスを作る．

❶ **体性運動神経線維**：脳と脊髄にある体性運動ニューロンから起こり，骨格筋線維に収縮する指令を伝える．1 個の運動ニューロンからの軸索は，枝分かれをして多数の筋線維とシナプスを作っており，1 個のニューロンに支配される一群の筋線維は**運動単位** motor unit と呼ばれる．繊細な運動をする手指などの筋の運動単位は小さく，粗大な運動を行う下肢などの筋の運動単位は大きい．

❷ **体性感覚神経線維**：骨格筋の感覚装置である**筋紡錘** muscle spindle とゴルジ腱器官からの感覚情報を脳と脊髄に運ぶ．これらの感覚情報は**固有感覚** proprioception と呼ばれ，筋の収縮や張力に関する情報を伝える．また筋膜に分布する枝は，痛みの感覚を伝える．

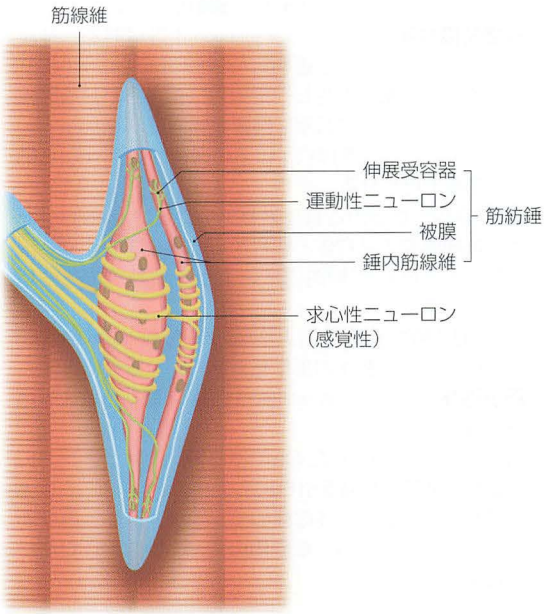

図 1-21 筋紡錘

Functional scope

筋収縮のエネルギーと熱産生

筋収縮は，ATP を直接のエネルギー源として行われる．ATP のエネルギーを筋収縮の仕事に変換する効率は，筋標本での測定で 60%，分子レベルでの測定で 83% ときわめて高い．しかし，筋細胞内には ATP の貯蔵が乏しく 1 秒ほどで枯渇してしまうので，他のエネルギー源を利用して ATP を補充する必要がある．

❶ 筋細胞内に蓄えられたクレアチンリン酸を利用して ADP をリン酸化して ATP を合成する．これにより 7〜8 秒間の筋収縮エネルギーをまかなえる．

❷ 筋細胞内に蓄えられたグリコーゲンを分解してグルコースを生じ，この 1 分子を嫌気的に分解して 2 分子の ATP を得る．これにより 30〜40 秒間の筋収縮エネルギーをまかなえる．代謝産物として乳酸が細胞内に蓄積する．

❸ グルコースを好気的条件で分解し，ミトコンドリアでのクエン酸回路と酸化的リン酸化により 1 分子のグルコースから 38 分子の ATP を得る．酸素を取り込みながら長時間の運動が可能になる．

筋収縮とそのエネルギー供給のための代謝では，多くの熱が発生する．例えばグルコース 1 分子を好気的条件で分解して ATP として回収されるエネルギーの効率は 44% ほどで，半分以上は熱となる．骨格筋は体重に占める割合が大きなこともあり，体内における重要な熱発生源である．寒いときに起こる**震え** shivering は，体温を維持するために骨格筋が不随意的に起こす周期的な運動で，拮抗筋が同時に収縮するので有効な仕事にはならない．

❸ **交感神経線維**：血管壁の平滑筋に分布し，骨格筋への血流を調節する．

G 腱とその補助装置(図 1-22)

腱 tendon は，筋の末端部を骨格につなぎ，緻密な線維性結合組織でできている．腱の太さや形状はさまざまであり，とくに幅広いものは**腱膜** aponeurosis と呼ばれる．

Functional scope

筋の興奮から収縮まで

体性運動神経線維の終末と筋線維の間のシナプスは，**神経筋接合部** neuromuscular junction と呼ばれる．神経終末から放出された伝達物質(アセチルコリン)により筋細胞膜に興奮が発生し，細胞内に伝えられ，筋原線維が収縮するまでの過程は**興奮収縮連関** excitation contraction coupling と呼ばれ，以下の過程が数 msec という短時間で行われる．

❶ 神経終末から出された**アセチルコリン** acetylcholine が，筋細胞膜の受容体と結合すると陽イオンチャネルが開口し，Na^+ が細胞内に流入して活動電位を生じる．

❷ 筋細胞膜から内部に入り込む **T 細管** transverse tubule に沿って興奮が内部に伝えられ，T 細管に接する**筋小胞体** sarcoplasmic reticulum の終末槽から Ca^{2+} が細胞質に放出される．

❸ 細胞質に放出された Ca^{2+} は，細いフィラメントに作用して筋節の短縮を引き起こす．

❹ Ca^{2+} は，筋小胞体の膜の Ca^{2+} ポンプから再び筋小胞体に取り込まれ，細胞内の Ca^{2+} が低下して筋が弛緩する．

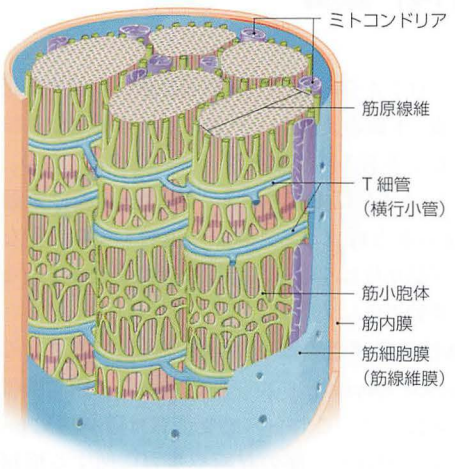

●骨格筋の膜系

腱が関節の近くを通過する部位には，腱と周囲との間に粘稠な滑液を含む**滑液包** synovial bursa という小嚢があり，腱が動くときの摩擦を軽減している．滑液

Functional scope

赤筋と白筋

骨格筋には，酸素分子と結合する**ミオグロビン** myoglobin というタンパク質が含まれており，血液から受け取った酸素を必要なときまで貯蔵する働きをしている．ミオグロビンは骨格筋の赤い色の原因である．筋肉の色はミオグロビンの含量によって変わり，牛肉は豚肉に比べてミオグロビンを多く含むので赤色が強い．人体でも骨格筋によって，ミオグロビン含量の多い赤筋と少ない白筋が区別される．赤筋は姿勢を保持する部位に多く，持続的に張力を発揮する．白筋は速い運動を行う部位に多く，一時的に張力を発揮する．

骨格筋の筋線維は，収縮速度やミオグロビン含量によって 3 つに分類される．Ⅰ型は**遅筋線維** slow-twitch fiber でミオグロビン含量が多く，赤筋型である．Ⅱ型は**速筋線維** fast-twitch fiber であり，ミオグロビン含量の多いⅡA 型線維と少ないⅡB 型線維に分かれる．ⅡA が中間型で，ⅡB が白筋型である．筋線維の型は支配神経の性質によって決まると考えられている．

●赤筋と白筋の区別

	Ⅰ型(赤筋型)	ⅡA 型(中間型)	ⅡB 型(白筋型)
収縮速度	遅い	速い	速い
発生張力	小	大	大
ミトコンドリア	多い	多い	少ない
ミオグロビン	多い	多い	少ない
グリコーゲン	少ない	多い	多い
ミオシン ATPase 活性	低	高	高
解糖系酵素活性	低	高	高
酸化的酵素活性	高	高	低

Clinical scope

挫滅症候群

四肢や殿部が長時間圧迫されると循環障害が生じ，骨格筋が傷害される．その後に圧迫を取り除くと，骨格筋の壊死・融解が急速に進み，細胞内の成分が大量に漏出して全身に重篤な症状を起こす．これを**挫滅症候群** crush syndrome という．筋細胞内の K が血中に放出されて高カリウム血症となり，心停止が引き起こされる．また，血中に漏出したミオグロビンは腎臓の糸球体で濾過されるが，近位尿細管で再吸収されて壊死を起こし，急性腎不全を発症する．

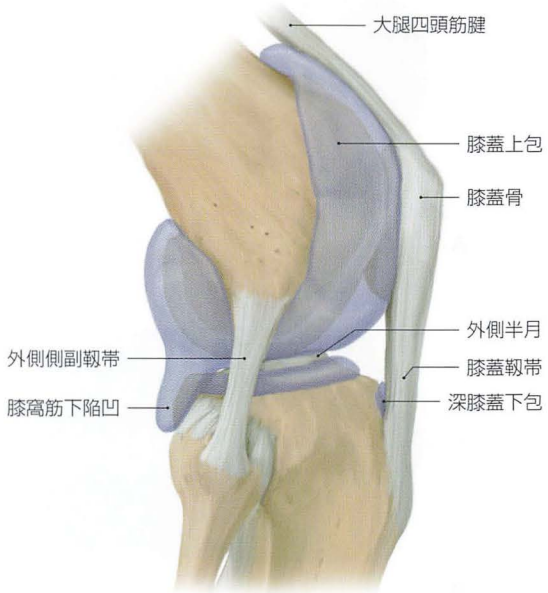

A. 膝関節の滑液包



B. 手掌の腱鞘

●図 1-22 滑液包と腱鞘

包は独立していることが多いが，関節包と連続している場合もある．

手と足に外から入る腱は，手首や足首を通り抜ける部位において，滑液を含む**腱鞘** tendinous sheath（**滑液鞘** synovial sheath）という鞘状の袋に包まれている．

腱が関節を越えるところで骨格に接して向きを変える部位では，腱の中に**種子骨** sesamoid bone が含まれる．種子骨は，腱が圧や摩擦によって損傷するのを防ぎ，また筋の牽引力の方向を転換する働きをもつ．膝蓋骨は，人体で最大の種子骨で，大腿四頭筋腱の中にある．

Clinical scope

肉離れ

肉離れ muscle strain は，激しい身体運動の際に骨格筋の収縮力によって，筋線維や筋膜が損傷した状態である．多くの場合，筋が収縮しながら強制的に引き伸ばされて（遠心性収縮）生じる．下肢の筋に発生することが多く，大腿二頭筋長頭，大腿直筋，腓腹筋内側頭の頻度がとくに高い．筋の中でも，筋腱移行部に発生しやすい．受傷した筋に痛みが生じ，動かすと痛みが増強する．筋を引き伸ばしたり患部を圧迫したりしても痛みがある．重症でなければ，受傷した筋肉に負荷をかけないようにして保存的に処置し，2〜4 週間で回復を期待できる．

Clinical scope

コンパートメント症候群

筋区画は上肢と下肢にあるが，とくに下肢の筋区画は強靱な筋膜によって包まれている．筋区画の内部の筋や血管が損傷して血腫，浮腫，炎症を引き起こすと，筋区画の内圧が上昇する．筋区画の内圧上昇により血管が圧迫され，微小循環障害を生じると組織障害が進んで，さらに内圧が上昇する悪循環を生じる．このように筋区画の内圧上昇により組織が障害される疾患を**コンパートメント症候群** compartment syndrome といい，最終的には組織の壊死が起こる．症状は，耐えがたい疼痛と筋区画の腫脹および圧痛である．コンパートメント症候群と診断されると，筋膜を切開して筋区画の内圧を下げる必要がある．

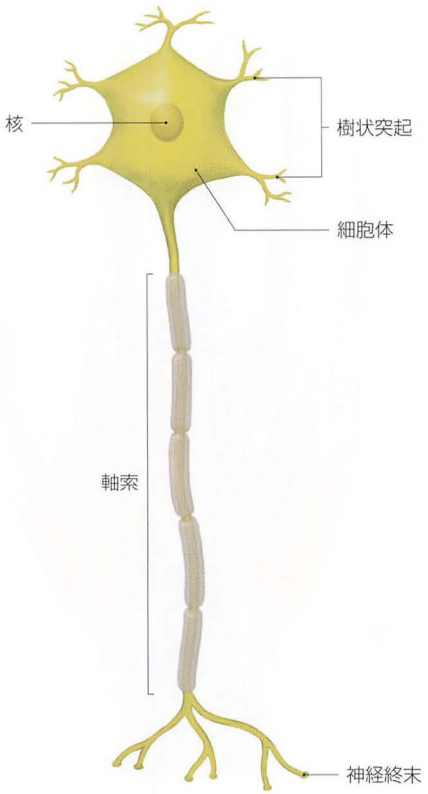

●図 1-23　ニューロンの基本形

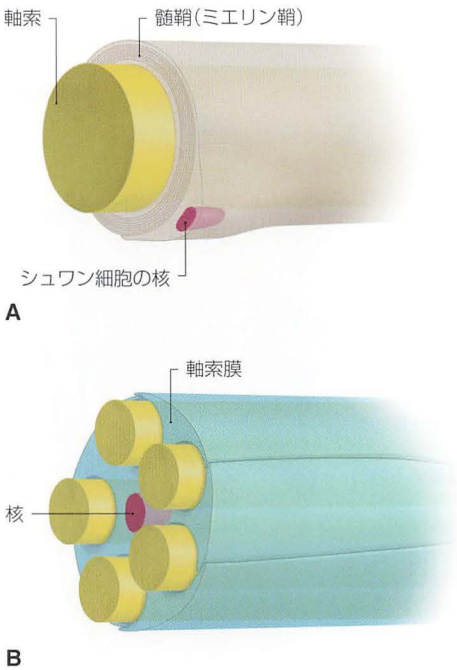

●図 1-24　有髄神経線維(A)と無髄神経線維(B)

D 神経系と感覚器

1 神経系の概観

A 中枢神経系と末梢神経系

神経系 nervous system は，外界および体内からの情報に対して，適切な反応や調節を行うシステムで，情報処理を行う中枢神経系と，情報を伝える末梢神経系からなる．

中枢神経系 central nervous system(CNS)は，頭蓋腔の中にある**脳** brain と脊柱管の中にある**脊髄** spinal cord からなる．

末梢神経系 peripheral nervous system は，脳から出る**脳神経** cranial nerve と脊髄から出る**脊髄神経** spinal nerve により中枢神経と身体の各部を連絡する．また胃腸の壁は，中枢神経と直接の連絡をもたない神経系を含んでいる．

B 神経系を構成する細胞(図 1-23, 24)

中枢神経と末梢神経は，情報を伝える働きをする神経細胞と，それを支える支持細胞とからなる．

● **神経細胞**

神経細胞は**ニューロン** neuron と呼ばれ，核を囲む細胞体から2種類の突起が突き出している．

❶ **樹状突起** dendrite は，細胞体から周囲に突き出して多数に枝分かれし，ほかのニューロンから伝えられた刺激を細胞体に伝える．

❷ **軸索** axon は，遠方に向かって伸びる突起で，刺激を電気的な興奮としてほかのニューロンに運ぶ(**伝導** conduction)．軸索の先端は枝分かれして，ほかのニューロンや骨格筋細胞などとの間に**シナプス** synapse という接触部を作り，刺激を化学物質により伝える(**伝達** transmission)．

● **支持細胞**

中枢神経系と末梢神経系で異なる．

中枢神経系の支持細胞は**グリア細胞** glial cell(**神経膠細胞** neuroglia)と総称され，以下の3種類がある．

Functional scope

神経線維における興奮の伝導

神経線維を作る軸索は，神経細胞から出た細い突起である．他の細胞と同様に，軸索の内部には K^+，外には Na^+ が多く含まれ，細胞膜を隔てて内部で−60 mV の電位差がある．軸索の興奮は，この通常の電位差(**静止電位** resting potential)が，一瞬(約 1 msec)だけ上昇し逆転してプラスになり元に戻る(**活動電位** action potential)という現象である．これが神経の**興奮** excitation の実体である．活動電位を起こすのは，細胞膜の電位依存性 Na^+ チャネルである．このチャネルは静止電位が少し小さくなると開き，細胞外の Na^+ が電位差と濃度勾配にしたがって細胞内に流入し，細胞内の電位を急速に上昇させる．この Na^+ の流入が活動電位の本体である．隣接する細胞膜では，活動電位の影響を受けて電位依存性 Na^+ チャネルが開口し，活動電位を生じる．こうして活動電位はドミノ倒しのように伝わり，軸索の上を進んでいく．これが興奮の**伝導** conduction である．髄鞘をもつ有髄神経線維では，髄鞘の隙間の**ランヴィエ絞輪** node of Ranvier の部位だけで活動電位が生じ，興奮が隣のランヴィエ絞輪にジャンプするように進む(**跳躍伝導** saltatory conduction)ので，伝導速度がきわめて速い．

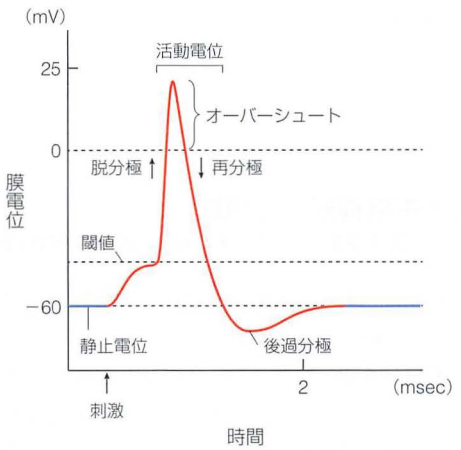

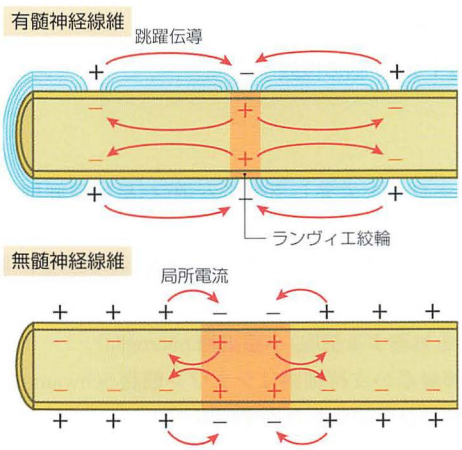

●活動電位(左)と軸索での伝導(右)

Functional scope

シナプスにおける興奮の伝達

シナプスでは，軸索の末端部が別の細胞に接触し，興奮の**伝達** transmission を行う．軸索の細胞膜(**シナプス前膜** presynaptic membrane)と相手の細胞膜(**シナプス後膜** postsynaptic membrane)の間には 20 nm ほどの狭い隙間(**シナプス間隙** synaptic cleft)がある．軸索の末端には**神経伝達物質** neurotransmitter を含んだ小胞(**シナプス小胞** synaptic vesicle)が多数含まれており，興奮が軸索の末端に到達すると，シナプス小胞がシナプス前膜と融合してシナプス間隙に伝達物質を放出する．伝達物質は，シナプス後膜の受容体に結合し，陽イオンチャネルを開いて興奮を引き起こす．伝達物質の種類によっては，興奮を抑制することがある．

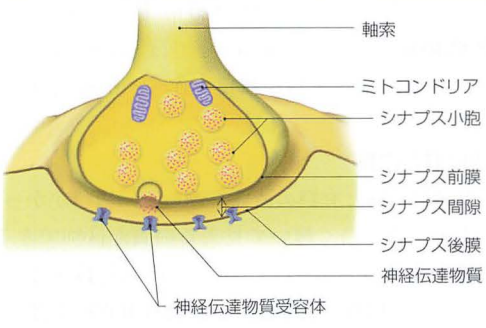

●シナプスの構造

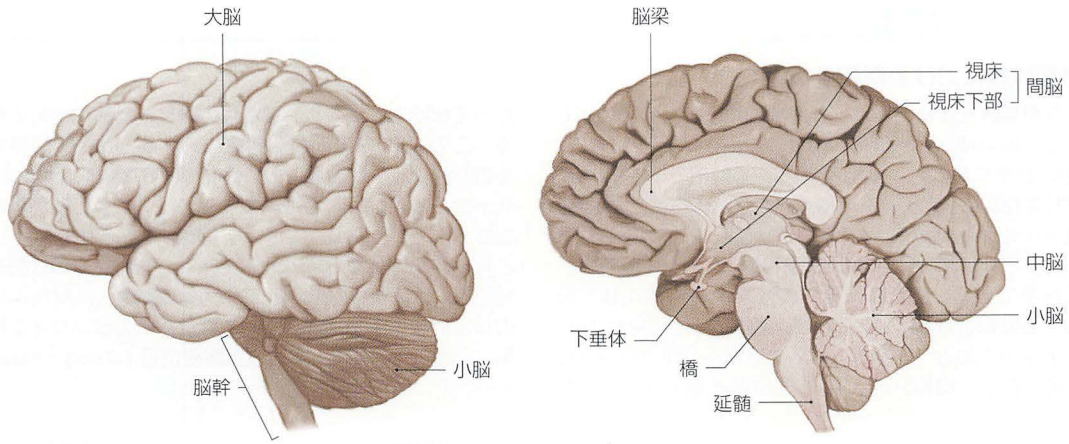

A. 外側面　　B. 正中面

●図 1-25　脳の概観

❶ ニューロンを栄養し支持する細胞(**星状膠細胞** astrocyte).
❷ 神経線維の周りに髄鞘を作る細胞(**稀突起膠細胞** oligodendrocyte).
❸ 異物を処理する細胞(**小膠細胞** microglia).

末梢神経系の支持細胞は**シュワン細胞** Schwann cell で，末梢神経の線維を包んでいる.

● 神経線維

ニューロンの軸索は，支持細胞によって包まれて**神経線維** nerve fiber を作る．支持細胞が形成する被覆の種類により，2種類の神経線維が区別される.

❶ **有髄神経** myelinated nerve では，支持細胞の薄い細胞質シートが軸索の周りを何重にも取り巻いて**髄鞘** myelin sheath という絶縁性の被覆を作る．伝導速度が速く，最も速いものでは 80〜120 m/秒に達する.

❷ **無髄神経** unmyelinated nerve では，支持細胞が軸索を不完全に包む簡易な被覆を作り，伝導速度が遅い.

● 灰白質と白質

中枢神経の脳と脊髄の断面をみると，灰色がかって見える灰白質と白く輝いて見える白質が区別できる．**灰白質** gray matter にはニューロンの細胞体が多く集まっており，**白質** white matter には神経線維が多く集まっている．灰白質が脳の表面に集まって層を作っている場合は**皮質** cortex，脳の深部で塊を作っている場合は**神経核** nucleus と呼ばれる．また神経細胞と神経線維が混在している部位は，**網様体** reticular formation と呼ばれる.

C 中枢神経系の構成

(図 1-25. ▶ 503 頁の第 10 章「中枢神経」参照)

脳 brain は，中枢神経系のうち頭蓋腔の中にある部分で，大脳，小脳，脳幹に大きく分かれる.

大脳 cerebrum は，脳の上部 2/3 を占める大きな部分で，正中の裂により左右の大脳半球に分かれる．大脳の表面には曲がりくねった溝とヒダ状の隆起が見られ，表面積を増している．大脳の表面には灰白質が集まった**大脳皮質** cerebral cortex があり，深部には灰白質の**大脳基底核** basal ganglia がある．大脳皮質は，知覚，随意運動，思考，推理，記憶などの高次機能を営む．大脳基底核は，随意運動や筋の緊張を調節する働きを有する.

小脳 cerebellum は，大脳の後下方に接する大脳よりも小さい部分で，表面には細かな溝と細いヒダ状の隆起がみられる．小脳の灰白質は，表面の小脳皮質と深部の小脳核に分かれている．小脳は，運動の指令と感覚情報を協調させて，運動を精密に調節する働きを有する.

脳幹 brainstem は，大脳と小脳に隠れた脳の中心部分で，間脳，中脳，橋，延髄に分かれる(間脳を脳幹に含めないこともある)．**間脳** diencephalon は，上部の視床と前下部の視床下部とに分かれる．**視床** thalamus は，多数の核群からなり，感覚情報を中継して大脳皮質に伝える．**視床下部** hypothalamus は，本能行動(飲水，摂食，性行動など)と情動行動(攻撃など)の中枢であり，下垂体を通して内分泌機能を調節する.

中脳 midbrain と**橋** pons は，脳神経の運動核と感覚核を多く含み，脳神経領域の反射中枢になっている．**延髄** medulla oblongata は，呼吸，循環，嘔吐，嚥下など生命維持に不可欠な中枢を含んでいる．

脊髄 spinal cord は，脊柱管の上部 2/3 に位置しており，形は円柱状である．運動ニューロンの細胞体を含み，脊髄神経領域の反射中枢になっている．脊髄の形状については第 5 章「背部」で扱う（▶ 215 頁）．

2 末梢神経

A 末梢神経の結合組織（図 1-26）

末梢神経の**神経線維** nerve fiber は，ニューロンの軸索とそれを包むシュワン細胞からできており，肉眼では観察できない微細なものである．多数の神経線維が集まり，結合組織によって束ねられて，肉眼的に観察できる 1 本の神経になる．神経を束ねる結合組織の被膜は 3 段階に区別される．

❶ **神経内膜** endoneurium は，繊細な結合組織からなり，軸索とシュワン細胞からなる 1 本の神経線維を包む．

❷ **神経周膜** perineurium は，神経線維束を包む緻密な結合組織で，外来からの物質の侵入を防ぐ障壁の役割をもつ．

❸ **神経上膜** epineurium は，神経線維束の集団を束ねる厚くやや疎な結合組織で，脂肪組織，血管，リンパ管を含んでいる．中枢神経を包む硬膜の延長にあたる．

B 神経線維の区分

神経線維のそれぞれは，1 方向にのみ刺激を伝える．そのため末梢神経の神経線維は，刺激を運ぶ方向によって 2 型に分類される．

❶ **運動神経** motor nerve（**遠心性神経** efferent nerve）は，中枢から身体の各部に向かって運動の指令を送る．

❷ **感覚神経** sensory nerve（**求心性神経** afferent nerve）は，身体の各部から中枢に向かって感覚の情報を伝える．

人体の領域は，動物性機能を営む体壁と，植物性機能を営む内臓とに大きく分かれる．末梢神経の神経線維は，分布する領域によって 2 型に分類される．

❶ **体性神経** somatic nerve は，体壁の皮膚，骨格，筋などに分布する．

❷ **臓性神経** visceral nerve（**自律神経** autonomic nerve）は，内臓および血管に分布する．

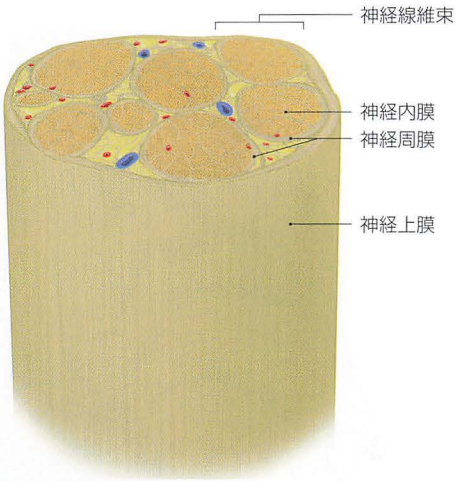

● **図 1-26　末梢神経の構造**

C 脳神経と脊髄神経（図 1-27，表 1-2）

● 脳神経

脳神経 cranial nerve は，頭蓋腔から頭蓋骨の孔を通って出ていく末梢神経で，12 対ある．ローマ数字で Ⅰ～Ⅻ の番号が付されている．脳神経はそれぞれに固有の性質をもち，隣接する番号であっても分布域や機能が類似することはない．

脳神経は由来の上で 3 群に分けられる．

❶ 特殊感覚器の神経（嗅神経［Ⅰ］，視神経［Ⅱ］，内耳神経［Ⅷ］）．

❷ 鰓弓由来の神経（三叉神経［Ⅴ］，顔面神経［Ⅶ］，舌咽神経［Ⅸ］，迷走神経［Ⅹ］）．

❸ 体幹の延長上の運動神経（動眼神経［Ⅲ］，滑車神経［Ⅳ］，外転神経［Ⅵ］，副神経［Ⅺ］，舌下神経［Ⅻ］）．

体性神経の成分についてみると，❶ は感覚性，❷ は混合性で運動性と感覚性の成分を含み，❸ は運動性である．また脳神経の一部には副交感神経の節前線維が含まれる（動眼神経［Ⅲ］，顔面神経［Ⅶ］，舌咽神経［Ⅸ］，迷走神経［Ⅹ］）．とくに迷走神経の分布域は胸腹部内臓の大半に広がっている．

● 脊髄神経

脊髄神経 spinal nerve は椎骨の間から出ていく末梢神経で，31 対ある．出入りする高さによって 5 群に分けられる．

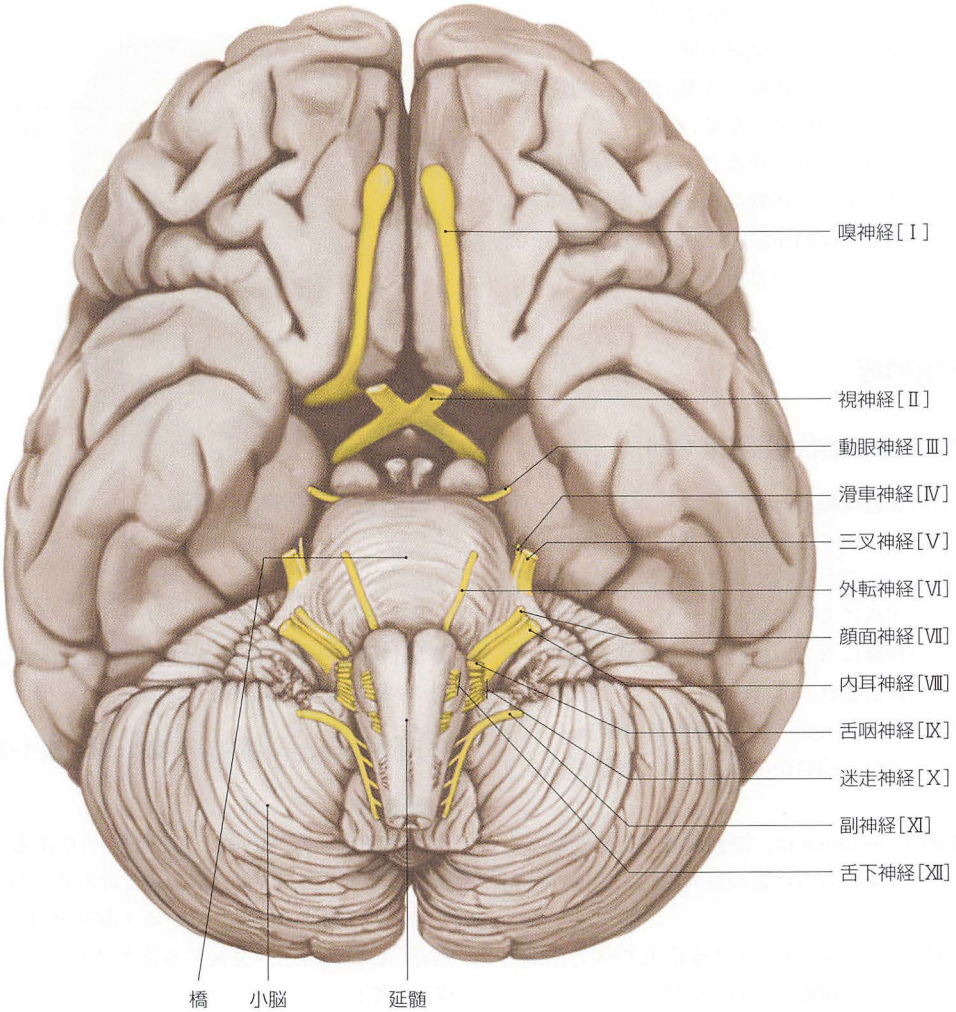

●図 1-27　脳神経

●表 1-2　脳神経の概要

	体性神経の成分	副交感神経の成分
Ⅰ　嗅神経	鼻腔上部の嗅粘膜に分布（嗅覚）	—
Ⅱ　視神経	眼球の網膜に分布（視覚）	—
Ⅲ　動眼神経	5 本の外眼筋に分布（眼球運動）	眼球の虹彩と毛様体
Ⅳ　滑車神経	1 本の外眼筋に分布（眼球運動）	—
Ⅴ　三叉神経	顔面の皮膚と粘膜（感覚），咀嚼筋（顎の運動）	—
Ⅵ　外転神経	1 本の外眼筋に分布（眼球運動）	—
Ⅶ　顔面神経	顔面筋（皮膚の運動），舌の前半（味覚）	顎下腺，舌下腺，涙腺
Ⅷ　内耳神経	内耳（聴覚，平衡覚）	—
Ⅸ　舌咽神経	舌の後半（感覚），咽頭（運動と感覚）	耳下腺
Ⅹ　迷走神経	喉頭（運動と感覚）	胸腹部内臓
Ⅺ　副神経	僧帽筋と胸鎖乳突筋（運動）	—
Ⅻ　舌下神経	舌筋（舌の運動）	—

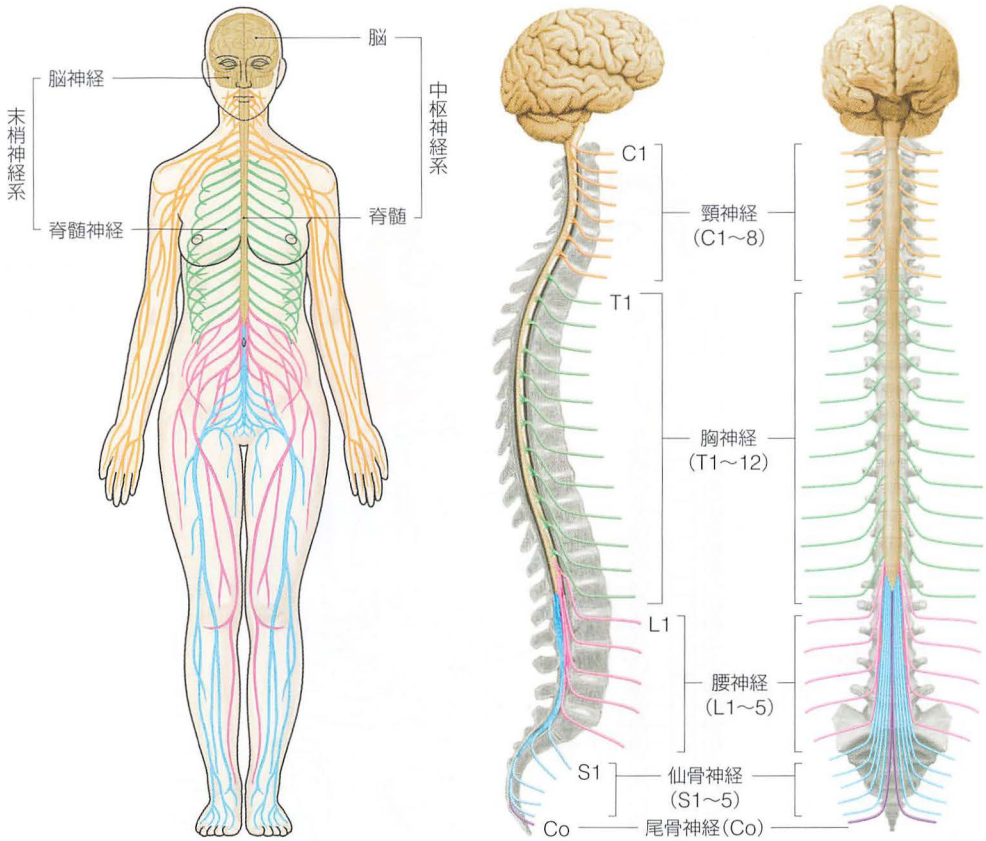

●図 1-28　脊髄神経

❶ **頸神経** cervical nerve(C1～8).
❷ **胸神経** thoracic nerve(T1～12).
❸ **腰神経** lumbar nerve(L1～5).
❹ **仙骨神経** sacral nerve(S1～5).
❺ **尾骨神経** coccygeal nerve(Co).

脊髄神経は脊髄から連続的に起こるので，隣接する脊髄神経の分布域と性質は類似しており，同じ神経成分の出る高さが個体によって上下にずれることがしばしばある．

D 脊髄神経の構成(図 1-28，表 1-3)

脊髄神経は脊髄の前面と後面から分かれて起こる．前面からの前根糸と後面からの後根枝がそれぞれ左右1列ずつ起こり，数本が合流して左右の前根と後根を作る．

前根 anterior root は，運動神経線維だけを含み，運動ニューロンの細胞体は脊髄の前角にある．

後根 posterior root は，感覚神経線維だけを含み，感覚ニューロンの細胞体は後根に付属する神経節(**脊髄神経節** spinal ganglion)にある．

前根と後根は椎間孔の中もしくは手前で合流して，1本の脊髄神経になる．1本の脊髄神経は，椎間孔を出た直後に2本に分かれ，前枝と後枝になる．

●表 1-3　脊髄神経の神経叢と分布域

	神経叢	分布域
C1～4	頸神経叢	頸部の筋と皮膚
C5～T1	腕神経叢	上肢の筋と皮膚
T1～12	(肋間神経と肋下神経)	神経叢を作らずに胸腹壁の筋と皮膚
T12～L4	腰神経叢	大腿前面の筋と皮膚
L4～S3	仙骨神経叢	下肢の大部分の筋と皮膚
S4～Co	尾骨神経叢	尾骨周辺の皮膚

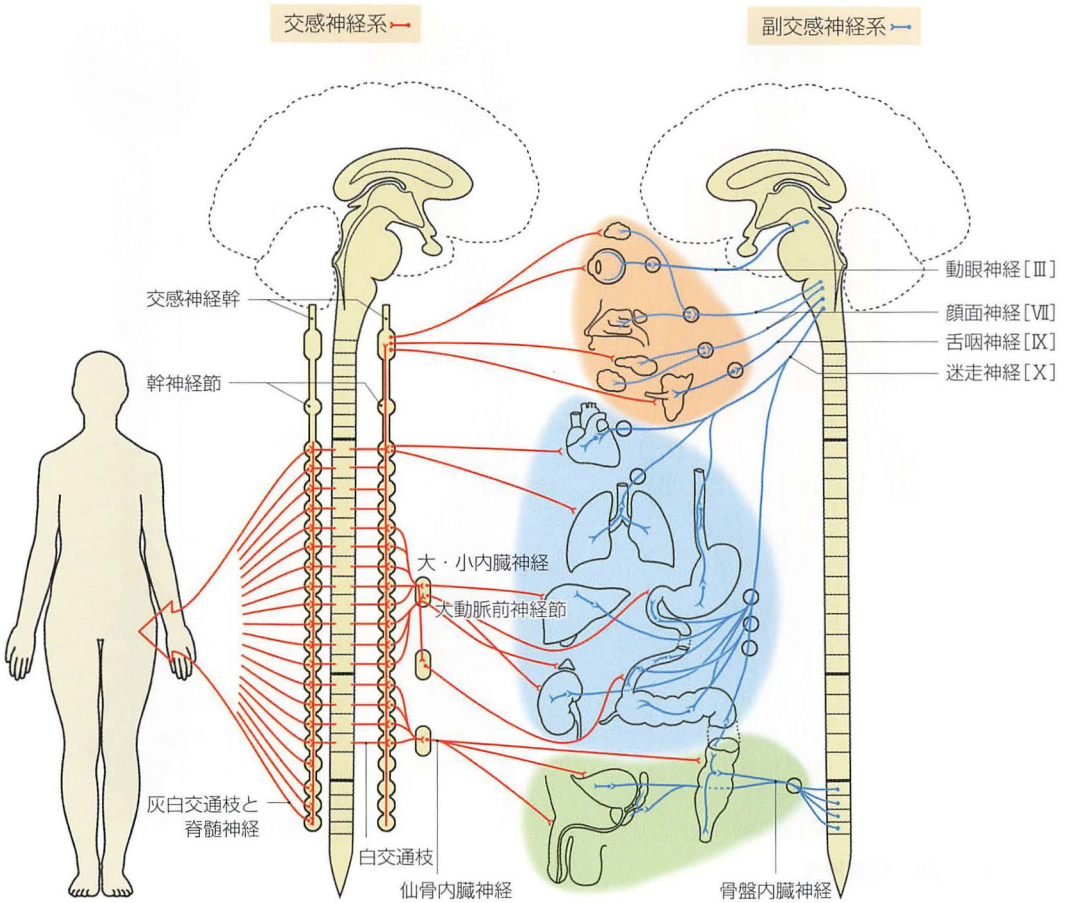

●図 1-29　交感神経系と副交感神経系の概観

後枝 posterior ramus は，脊柱と周囲の固有背筋および皮膚のみに分布する．

前枝 anterior ramus は，体幹の残りの部分と上肢と下肢に分布し，さらに自律神経の節前線維を含んでいる．そのため前枝は概してきわめて太く，後枝はきわめて細い〔例外的に第 2 頸神経(C2)の後枝のみ太い〕．

脊髄神経の前枝は多くの場合，隣り合う 2 つ以上のものが合流・分岐して**神経叢** nerve plexus を形成し，そこから分かれた枝が分布域に到達する．脊髄神経の前枝は，❶ **頸神経叢** cervical plexus，❷ **腕神経叢** brachial plexus，❸ **腰神経叢** lumbar plexus，❹ **仙骨神経叢** sacral plexus という 4 つの重要な神経叢を形成する．このほかに貧弱な尾骨神経叢がある．

3 自律神経

A 自律神経の構成(図 1-29，表 1-4)

自律神経 autonomic nerve は内臓と血管に分布する神経で，無意識かつ不随意的に働き，運動性と感覚性の成分をもっている．

自律神経の運動成分は，内臓と血管の平滑筋，心臓，および腺に作用し，対称的な機能をもつ 2 群に分かれ，それぞれ機能系を構成している．

❶ **交感神経系** sympathetic nervous system (⟼) は，身体を活動状態にする働きをもつ．

❷ **副交感神経系** parasympathetic nervous system (⟼) は，身体を休息状態にする働きをもつ．

自律神経の感覚成分は，内臓領域の感覚を伝え，交感神経系もしくは副交感神経系と同じ経路を通って中

表 1-4 交感神経と副交感神経の作用

	交感神経	副交感神経
瞳孔	散瞳	縮瞳
毛様体	弛緩，遠方視	収縮，近方視
唾液腺	分泌	分泌
心臓	心拍増加，心収縮力増加	心拍減少，心収縮力減少
気管支	弛緩	収縮
肝臓	グリコーゲン分解	グリコーゲン合成
胃腸	蠕動抑制	胃・腸液分泌促進蠕動促進
膵臓	インスリン分泌抑制	膵液分泌促進インスリン分泌促進
膀胱	蓄尿促進	排尿促進
男性生殖器	射精	勃起
副腎髄質	カテコールアミン分泌*	—
汗腺	分泌	—
立毛筋	収縮	—
血管	収縮/拡張(器官による)	—

*節前ニューロンが分布する．

枢に運ばれ，痛みや不穏感を伝えたり，内臓反射を引き起こしたりする．

自律神経の運動成分(交感・副交感神経系)と体性神経の運動成分では，ニューロンの配置が異なる．体性運動神経では，中枢神経から出た神経線維が標的の器官(骨格筋)を直接支配するのに対し，交感・副交感神経系では，中枢から出た神経線維が中枢外の**自律神経節** autonomic ganglion で別のニューロンに接続し，ここから出た神経線維が標的の器官や組織に分布する．中枢から自律神経節に向かうニューロンと神経線維を**節前ニューロン・線維** preganglionic neuron/fiber といい，自律神経節から標的に向かうニューロンと神経線維を**節後ニューロン・線維** postganglionic neuron/fiber という．

● 交感・副交感神経の経路と分布域

交感・副交感神経系の経路と分布域には，明確に異なる部分と重複する部分がある．

❶ 節前線維は，中枢神経と異なる場所から出ている．交感神経系(⟼)では第 1 胸神経～第 2・3 腰神経，副交感神経系(⟼)では脳神経の一部(動眼神経[Ⅲ]，顔面神経[Ⅶ]，舌咽神経[Ⅸ]，迷走神経[Ⅹ])と第 2～4 仙骨神経に含まれる．

❷ 節後ニューロンを含む自律神経節は，交感神経系(⟼)では中枢神経に近い部位(交感神経幹，大動脈の前面)に位置し，副交感神経系(⟼)では頭部の自律神経節と臓器内の神経節に位置する．

❸ 分布域は一部重複する．交感神経系(⟼)と副交感神経系(⟼)は，頭部と胸腹部の臓器を重複して支配する．交感神経系(⟼)は，皮膚(汗腺と立毛筋)と血管に単独で分布する．

● 交感・副交感神経系の作用と機能

交感・副交感神経系の作用と機能には明確な違いがある．同じ器官を重複して支配する場合でも，節後ニューロンから出される伝達物質が異なるために，交感・副交感神経系は異なる作用を発揮する．交感神経系(⟼)の機能は，身体を活動的ないし緊張状態にすることであり，よく「闘争か逃走 fight or flight」と表現される．副交感神経系(⟼)の機能はこれと逆で，身体を非活動的ないし休息状態にすることである．

交感・副交感神経系の活動は身体活動のバランスをとって変動し，日中は血圧と体温が高く，夜間は血圧と体温が低くなるように，1 日の間でも周期的に変化する(日内変動)．

B 交感神経系の経路(図 1-30)

交感神経系はおおよそ以下の経路をとる．

❶ 節前線維は，脊髄から第 1 胸神経～第 2・3 腰神経に含まれて出る．

❷ 脊髄神経から分かれて交感神経幹に入る．

❸ 2 種類ある交感神経節(幹神経節と大動脈前神経節)のどちらかに達する．

❹ 節後線維のうち体壁に向かうものは脊髄神経を経て標的に向かい，頭部と胸腹部内臓に向かうものは動脈周囲の神経叢を経て標的に向かう．

交感神経幹 sympathetic trunk は，脊柱の両側に沿って縦走する神経索で，頭蓋底から尾骨まで伸びている．交感神経幹には途中に約 20 個の**幹神経節** ganglion of sympathetic trunk (**椎傍神経節** paravertebral ganglion)があり，紡錘状に膨らんでいる．幹神経節と脊髄神経の間は 1～2 本の交通枝でつながれる．

白交通枝 white ramus communicans は，節前線維を脊髄神経から交感神経幹に運ぶ交通枝で，第 1 胸神経～第 2・3 腰神経と連絡する．

灰白交通枝 grey ramus communicans は，節後線維を交感神経幹から脊髄神経に運ぶ交通枝で，ほとんど

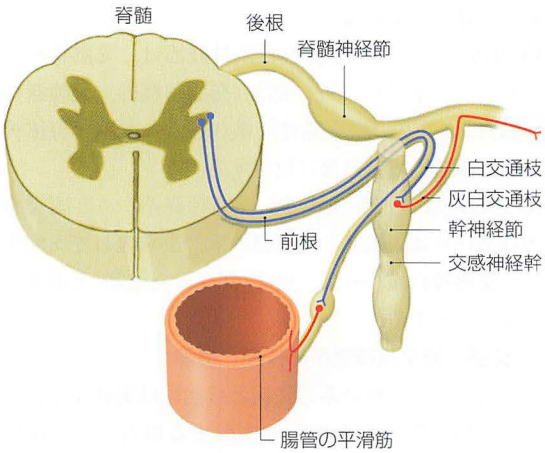

●図 1-30　交感神経と脊髄神経の神経節

の幹神経節から出る．

もう1種類の神経節は，大動脈の前に位置する一群のもの(腹腔神経節，上・下腸間膜動脈神経節など)で，**大動脈前神経節** preaortic ganglion(**椎前神経節** prevertebral ganglion)と総称される．胸腹部の交感神経幹から数本の**内臓神経** splanchnic nerve(大内臓神経，小内臓神経，最下内臓神経，腰内臓神経)が分かれて大動脈前神経節に向かう．また頸胸部の交感神経幹からも若干の内臓神経が分かれて，胸腹部内臓領域の神経叢に向かう．

● 節前ニューロン

交感神経系の節前ニューロンは，脊髄の第1胸髄～第2・3腰髄の側角にある．節前線維は前根を通って脊髄神経に入り，白交通枝を通って交感神経幹に入り節後ニューロンに向かうが，その行き先となる神経節には2種類ある．

❶ 幹神経節で節後ニューロンとシナプスを作る．幹神経節の高さは，白交通枝より上位・同位・下位のいずれかであり，その高さによって節前線維は交感神経幹の中を上・下行することがある．

❷ 交感神経幹を通過して内臓神経を通り，大動脈前神経節で節後ニューロンとシナプスを作る．

● 節後ニューロン

交感神経系の節後ニューロンは，分布域によって位置と節後線維の経路が異なる．

❶ 頭部に分布する節後ニューロンは，最上位の幹神経節(上頸神経節)に位置し，節後線維は内頸動脈と外頸動脈の枝に沿って標的に達する．

❷ 皮膚(汗腺，立毛筋)と体壁の血管に分布する節後ニューロンは，幹神経節から灰白交通枝を経て脊髄神経に入り，標的に達する．

❸ 胸部内臓に分布する節後ニューロンは，おもに頸部の幹神経節から内臓神経を通って胸部内臓領域の神経叢に入り，標的に分布する．

❹ 腹骨盤部内臓に分布する節後ニューロンは，大動脈前神経節に位置し，動脈沿いの神経叢を経て標的に達する．

C 副交感神経系の経路(図 1-31)

副交感神経系では，節前線維が2部に分かれて起こる．脳神経に由来する部分は，頭部の器官と胸腹部内臓に分布する．仙骨神経に由来する部分は，消化管の末端部(下行結腸以後)と骨盤内臓に分布する．

● 頭部への分布

節前線維が一部の脳神経(動眼神経[Ⅲ]，顔面神経[Ⅶ]，舌咽神経[Ⅸ])に含まれ，4つの副交感神経節の1つで節後ニューロンに乗り換えて標的に分布する．

❶ 動眼神経[Ⅲ]に含まれる節前線維は，毛様体神経節でニューロンを乗り換え，節後線維は眼球内の虹彩と毛様体に分布する．

❷ 顔面神経[Ⅶ]から鼓索神経を通る節前線維は，顎下神経節でニューロンを乗り換え，節後線維は唾液腺の顎下腺と舌下腺に分布する．

❸ 顔面神経[Ⅶ]から大錐体神経を通る節前線維は，翼口蓋神経節でニューロンを乗り換え，涙腺に分布する．

❹ 舌咽神経[Ⅸ]に含まれる節前線維は，耳神経節でニューロンを乗り換え，耳下腺に分布する．

● 胸部内臓(心臓，肺，食道)への分布

節前線維が迷走神経[Ⅹ]に含まれ，数本の枝を経て胸部内臓周辺の神経叢に入り，標的の近傍の内在神経節に達してニューロンを乗り換える．短い節後線維を経て標的に分布する．

● 腹部内臓(胃腸，肝臓，膵臓，脾臓，腎臓)への分布

節前線維が迷走神経[Ⅹ]に含まれ，食道に沿って腹腔に入り，大動脈前の神経叢(腹腔神経叢，上・下腸間膜動脈神経叢)に加わり，動脈周囲の神経叢を経由して標的の近傍の内在神経節に達し，ニューロンを乗り換える．短い節後線維を経て標的に分布する．

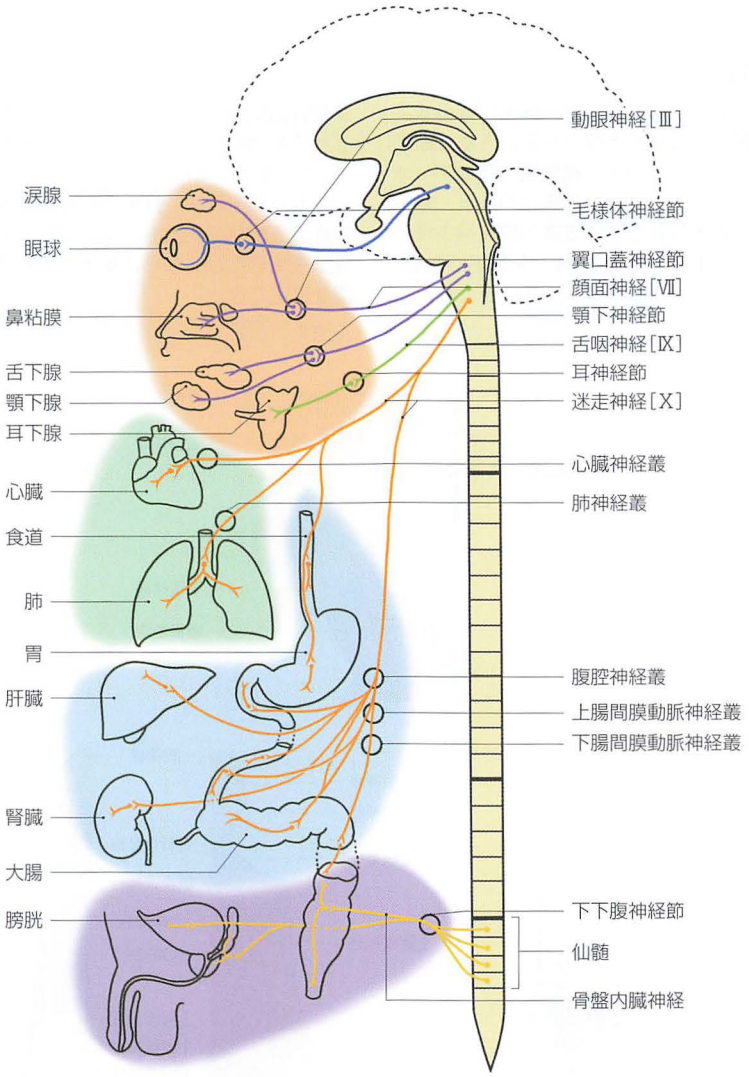

●図 1-31 副交感神経系，節前・節後線維の経路

● 骨盤内臓(膀胱，生殖器)と消化管の末端部(下行結腸以降)への分布

仙骨神経の一部(S2～4)に含まれ，骨盤内臓神経を経て骨盤内の自律神経叢(下下腹神経叢)に加わり，標的の近傍の内在神経節に達してニューロンを乗り換える．短い節後線維を経て標的に分布する．

D 消化管壁の自律神経叢

胃と小腸の壁内には，2カ所に自律神経叢が形成され，胃腸の運動を調節している(▶ 111 頁の「腹膜域の消化管」項を参照)．

❶ 筋層間神経叢 myenteric plexus(**アウエルバッハ神経叢** Auerbach's plexus)は，平滑筋の縦筋層と輪筋層の間にある．交感神経の節後線維，副交感神経の節前・節後線維，感覚神経線維と大型のニューロンを含んでおり，腸壁の蠕動を調節する．

❷ 粘膜下神経叢 submucous plexus(**マイスナー神経叢** Meissner's plexus)は，粘膜筋板より下の粘膜下組織にあり，筋層間神経叢と同様の構成をもち，筋層間神経叢と連絡する．粘膜筋板と腸絨毛の運動を調節する．

Clinical scope

皮膚の神経支配域

1 本の脊髄神経の後根に含まれる神経線維が分布する皮膚領域は**皮膚分節** dermatome と呼ばれる．皮膚分節の知識は臨床的に重要である．例えば**椎間板ヘルニア** disk herniation で特定の高さの脊髄神経が障害されると，対応する皮膚分節に感覚消失が起こる．皮膚の感覚消失域の広がりから，障害された脊髄神経の高さを推定できる．また**帯状疱疹** herpes zoster では，ウイルスに冒された脊髄神経節に対応する皮膚分節に発疹が生じる．乳頭の高さが T4，臍の高さが T10，鼠径靱帯と恥骨結合の直上が L1 に相当する．

1 本の皮神経は，特定の皮膚領域を支配している．皮神経の支配域の知識も，臨床的に有用である．皮膚の感覚消失域の広がりから，障害された末梢神経の種類と位置を推定できる．

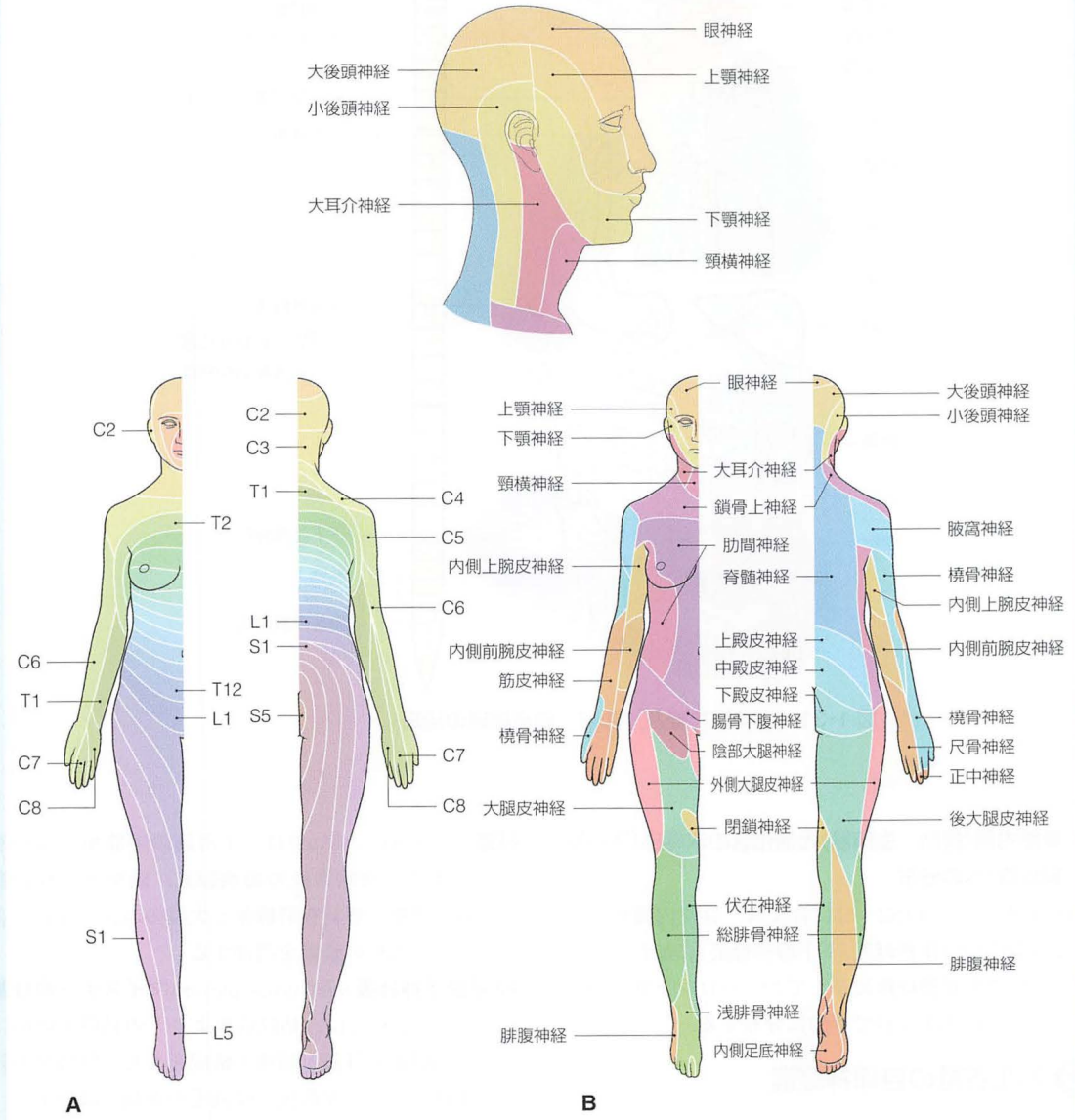

●皮膚の感覚神経：皮膚分節（A）と皮神経の分布域（B）

4 感覚器

A 体壁の感覚器

体壁の感覚を**体性感覚** somatic sensation といい，皮膚からの感覚と深部からの感覚とがある．

皮膚 skin は，体外の環境から体内を保護する遮蔽装置であると同時に，体外からの刺激を感知する感覚器でもある．皮膚が感知する刺激の種類には，❶ 機械的な圧迫に対する触覚と圧覚，❷ 低周波の振動に対する振動覚，❸ 温度を感じる温覚と冷覚，❹ 組織の損傷によって生じる痛覚がある．

体壁の深部の構造のうち，骨格では骨膜に，関節では関節包と靱帯に，圧力や振動を感じる受容器がある．骨格筋には筋紡錘，腱にはゴルジ腱器官という受容器があり，張力を感知している．これらの受容器からの感覚は**固有感覚** proprioception と呼ばれ，身体の各部の位置や動きを判断するのに役立っている．

B 内臓の感覚器

胃腸の炎症により腹痛が生じたり，尿路や胆管の結石により激しい痛みが生じたりする．こういった内臓の痛みは平滑筋の強い収縮により生じると考えられ，副交感神経の作用をブロックする鎮痙薬により軽快する．内臓からの感覚神経は，交感神経系と副交感神経系の経路に沿って中枢に達する．

C 頭部の特殊感覚器(図 1-32)

眼 eye，**耳** ear，**鼻** nose は，頭部に備わる特殊感覚器で，人間だけでなくすべての脊椎動物に共通して存在し，独立した脳神経を通して感覚情報を脳に伝える．**口** mouth の舌には，味覚を感じる装置が備わっている．

眼球 eyeball は径 2.5 cm ほどの球状で 1 対あり，視覚を担当する．顔の上部にある**眼窩** orbit という窪みに収まっている．**視覚** vision は，可視光を感じる感覚であり，眼球の網膜によって感知され，**視神経**[Ⅱ] optic nerve を通して脳に送られる(▶ 407 頁の「眼球」項を参照)．

耳は外耳・中耳・内耳の 3 部に分かれ，聴覚と平衡覚を担当する．**聴覚** audition は，音波を感じる感覚であり，内耳の蝸牛によって感知される．**平衡覚** sense of equilibrium は，重力などの加速度を感じる感覚で，内耳の前庭と半規管により感知される．どちらも**内耳**

Clinical scope

関連痛

内臓や体壁の深部に痛みがあると，体表に放散して特定の皮膚領域に痛みを感じる．このような痛みを**関連痛** referred pain という．内臓や深部からの痛みを伝える線維と，皮膚からの痛みを伝える線維が，脊髄後角の同じニューロンにシナプスを作るために，あたかも皮膚に痛みがあるように感じると考えられている．

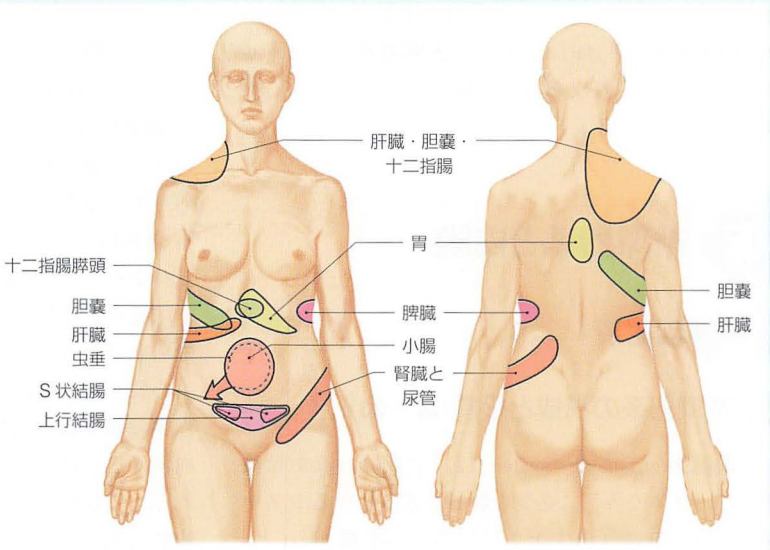

●胸腹部内臓からの関連痛

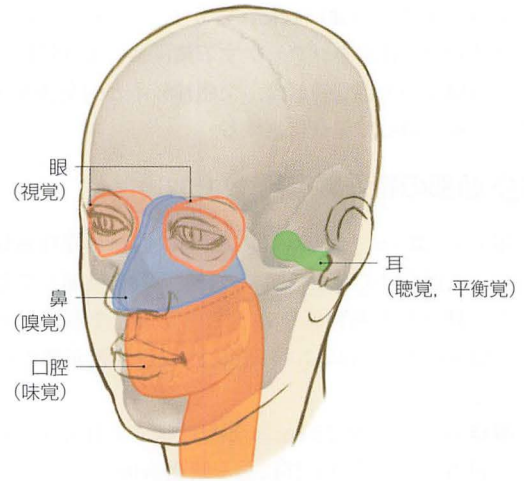

●図 1-32　頭部の特殊感覚器

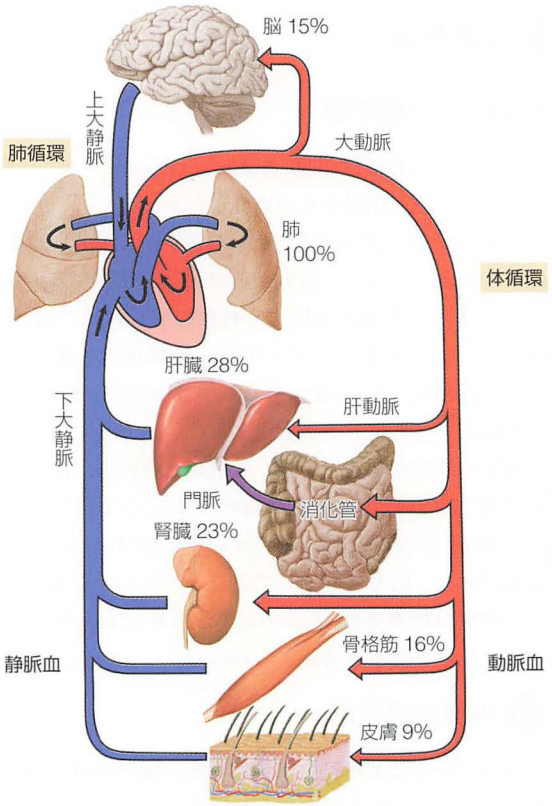

●図 1-33　循環器系の血流分配（安静時）
図中の % は心拍出量に対する割合．

神経［Ⅷ］vestibulocochlear nerve を通して脳に送られる（▶ 416 頁の「耳」項を参照）．

鼻は，呼吸器の入り口であるとともに嗅覚の感覚器でもある．**嗅覚** olfaction は，空気中の揮発性の物質を感じる感覚であり，鼻腔の嗅粘膜により感知され，**嗅神経**［Ⅰ］olfactory nerve を通して脳に送られる（▶ 425 頁の「鼻腔域」項を参照）．

口腔 oral cavity は消化器の入り口であり，その舌粘膜は味覚を担当する．**味覚** gustation は，水溶液中の物質を感じる感覚であり，舌乳頭の味蕾により感知され，**顔面神経**［Ⅶ］facial nerve と**舌咽神経**［Ⅸ］glossopharyngeal nerve の枝を通して脳に送られる（▶ 430 頁の「口腔域」項を参照）．

E 循環器系と内臓

1 循環器系

A 循環器系の構成と役割（図 1-33）

循環器系 circulatory system は，全身に血液を循環させて，身体の各部に必要な物質を送り届けるシステムで，血液を送り出すポンプにあたる**心臓** heart と，パイプにあたる**血管** blood vessel からなる．血液は，**動脈** artery を通って心臓から末梢に向かい，きわめて細い多数の**毛細血管** capillary を通り，**静脈** vein を通って心臓に戻る．

人体には血液を循環させる回路が 2 つある．

❶ **肺循環** pulmonary circulation では，血液は肺を通り抜けて心臓に戻る．肺で血液との間でガス交換を行い，酸素が豊富で二酸化炭素の少ない動脈血になる．

❷ **体循環** systemic circulation では，血液は肺を除いた全身をめぐって心臓に戻る．血液は全身の組織に酸素や栄養を供給し，二酸化炭素や代謝産物を受け取って静脈血になる．

心臓からの拍出量は安静時で約 5 L/分ほどである．内臓領域では，消化器に約 28%，泌尿器に約 23% の血液が送られる．また呼吸器には 100% の血液が送られる．これら三大内臓は，生命維持のために体外との物質交換を行い，心拍出量の約 150% の血液を集める．循環器系の役割は，三大内臓を通して外界から得た物質を，全身に分配して生命を維持することである．

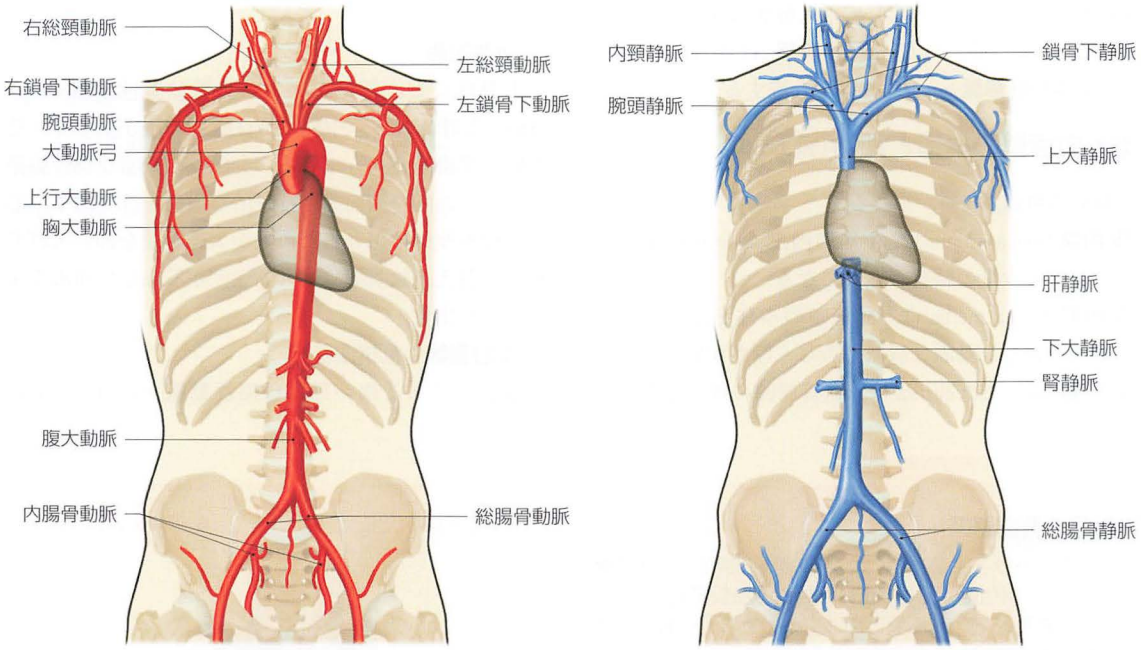

A. 大動脈とその枝　　B. 上・下大静脈とその支流

●図 1-34　主要な血管

B 大動脈と大静脈(図 1-34)

● 大動脈

心臓から出た**大動脈** aorta は，❶ 上行大動脈，❷ 大動脈弓，❸ 胸大動脈，❹ 腹大動脈の 4 部に区分され，骨盤の入口で分岐して総腸骨動脈になる．

❶ **上行大動脈** ascending aorta からは，右・左冠状動脈が分かれて，心臓に血液を送る．

❷ **大動脈弓** aortic arch からは，腕頭動脈，左総頸動脈，左鎖骨下動脈が分かれる．腕頭動脈はただちに二分して右総頸動脈と右鎖骨下動脈になる．**総頸動脈** common carotid artery は頭部に血液を送り，**鎖骨下動脈** subclavian artery は上肢に血液を送る．

❸ **胸大動脈** thoracic aorta からは，胸壁と縦隔内臓に向かう小さな枝が出る．

❹ **腹大動脈** abdominal aorta からは，腹部消化器，泌尿器，性腺への内臓枝と，体壁に向かう小さな枝が出る．左右に分岐して**総腸骨動脈** common iliac artery になり，骨盤と下肢に血液を送る．

● 大静脈

全身からの血液は，上下 2 本の**大静脈** vena cava を通って心臓に戻る．

上大静脈 superior vena cava は，上半身からの血液を集める．頭部からの**内頸静脈** internal jugular vein と上肢からの**鎖骨下静脈** subclavian vein が合流して**腕頭静脈** brachiocephalic vein になる．左右の腕頭静脈が合流して上大静脈になる．

下大静脈 inferior vena cava は，下半身からの血液を集める．下肢と骨盤からの**総腸骨静脈** common iliac

Clinical scope

血栓，塞栓，梗塞

血管壁に損傷があると血小板が凝集し，フィブリノゲンが線維状のフィブリンになり，血液凝固を起こして損傷部を塞ぐ．これと同様の変化によって血管内に凝血塊ができることを**血栓症** thrombosis，できた凝血塊を**血栓** thrombus と呼ぶ．血栓はしばしば血流に乗って別の部位に運ばれ，血管を詰まらせることがある．異物や組織片も同様に血管を詰まらせることがあり，これにより血管が閉塞した状態を**塞栓症** embolism といい，その原因物質を**塞栓** embolus という．動脈が血栓や塞栓などで閉塞すると，その流域の組織・臓器が酸素不足になって壊死することがある．この病態を**梗塞** infarction という．脳や心臓のような重要臓器において，広範囲に梗塞が生じると，生命が脅かされる．

vein は左右にあり，合流して下大静脈になる．下大静脈が上行する間に，左右の**腎静脈** renal vein が合流し，3本の**肝静脈** hepatic vein が合流する．

C 血管壁の構造と種類(図 1-35)

血管の壁は，3層からなる．

❶ **内膜** tunica intima は，1層の**内皮** endothelium とその下にある少量の結合組織からなる．

❷ **中膜** tunica media は，血管壁の本体をなし，平滑筋細胞を含む．動脈と静脈で著しく厚さが異なる．

❸ **外膜** tunica adventitia は，血管周囲の疎な結合組織である．

● 弾性動脈

大動脈など心臓に近い太い動脈は**弾性動脈** elastic artery と呼ばれる．中膜に弾性線維の層が重なり，その間に平滑筋が入っている．動脈壁の豊富な弾性線維によって血圧を調節し，持続的な血流を作り出す．心室の収縮期に拍出された血液が大動脈壁を押し広げて血液を蓄え，拡張期には大動脈壁が収縮して血液を末梢へ押し出す．

● 筋性動脈：抵抗血管

器官内にある細い動脈は**筋性動脈** muscular artery

Developmental scope

胎児の循環器系

胎児における生命維持のための物質交換は，三大内臓(呼吸器，消化器，泌尿器)ではなく，胎盤で行われる．胎児は臍帯を通して胎盤と血液をやりとりし，以下のように成人とは異なる経路をたどる．

❶ 2本の**臍動脈** umbilical artery が内腸骨動脈から分かれ，胎盤に血液を送る．

❷ 1本の**臍静脈** umbilical vein が胎盤から酸素と栄養に富む血液を運び，肝臓の下面に達し，門脈の枝と交叉する．交叉した後は**静脈管** venous duct(**アランチウス管** Arantius' duct)になって下大静脈に注ぎ，下肢から戻った酸素に乏しい血液と混合する．

❸ 下大静脈からの血液の大部分は，心房中隔に開いた**卵円孔** foramen ovale を通り抜けて左心房に送られる．ここから右心室を経て上行大動脈に拍出される．

❹ 上大静脈からの血液の大部分は，右心房から右心室を経由して肺動脈幹に拍出される．ここから**動脈管** arterial duct(**ボタロ管** ductus Botalli)を通って下行大動脈の始部に流入する．

胎児の循環器系には重要な特徴が2つある．

❶ 肺で呼吸を行わず少量の血液しか流れないので，右心に戻った血液は，肺を通さずに2つの迂回路を通って大動脈に送られる．卵円孔(右心房 → 左心房)と動脈管(肺動脈幹→下行大動脈始部)である．これにより左右の心室がともに血液を拍出するので，均等に発育することができる．

❷ 酸素と栄養の豊富な下大静脈からの血液は上行大動脈に送り出され，上半身に送られる．酸素と栄養の乏しい上大静脈からの血液は下行大動脈の始部に送り出され，下半身にのみ送られる．これにより脳を含む胎児の上半身に酸素と栄養がより多く送られる．

出生後すみやかに，胎児の循環から成人の循環への変化が起こる．

❶ 出生直後に産声を上げて肺呼吸を始めると，肺の血管が広がり，肺から放出されたブラジキニンの働きで動脈管の平滑筋が収縮して閉鎖する．生後 1〜2 カ月で完全に閉塞して**動脈管索** arterial ligament になる．

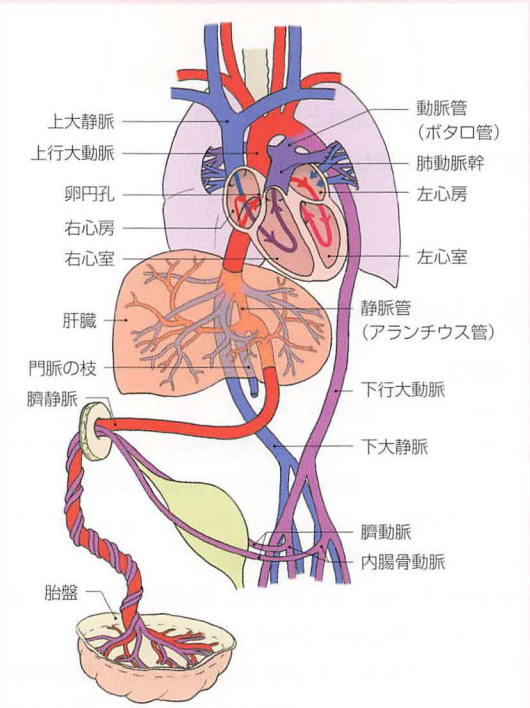

●胎児の循環器系

❷ 肺を通り抜けた血液が左心房に注ぎ，左心房圧が右心房圧よりも高くなり，卵円孔が機能的に閉鎖する．

❸ 生後数分で臍動脈の末梢部の平滑筋が収縮して閉鎖する．2〜3 カ月で完全に閉塞して**臍動脈索** cord of umbilical artery(前腹壁下部の正中臍ヒダに含まれる)になる．臍静脈は閉塞して**肝円索** round ligament of liver(前腹壁上部の肝鎌状間膜に含まれる)になり，静脈管は閉塞して**静脈管索** ligamentum venosum(肝臓の下面にある)になる．

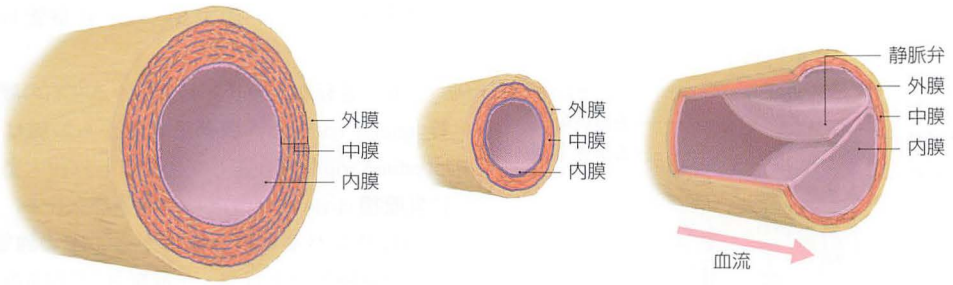

A. 弾性動脈　　B. 筋性動脈　　C. 静脈

●図 1-35　血管壁の構造

と呼ばれる．中膜はおもに平滑筋からなり，その内膜側と外膜側に無数の孔の開いた弾性線維の板(内弾性板，外弾性板)がある．筋性動脈は平滑筋の収縮・弛緩により血管径を変えて，血流量を調節する．末端の細い筋性動脈は**細動脈** arteriole と呼ばれる．筋性動脈は，血管抵抗により血圧の維持に寄与するので，機能的に**抵抗血管** resistance vessel と呼ばれる．

● 静脈：容量血管

静脈の壁は中膜がきわめて薄く，平滑筋もまばらで，弾性線維も乏しい．毛細血管を通過した後の細い静脈は，**細静脈** venule と呼ばれる．中程度以上の静脈には，内膜が折り返ってできた**静脈弁** venous valve がある．静脈弁により血液の逆流が妨げられ，骨格筋の収縮・弛緩が静脈を圧迫する**筋ポンプ** muscular pump の働きにより，血液は心臓に向かって流される．静脈には全身の血液の 2/3 以上が含まれており，機能的に**容量血管** capacitance vessel と呼ばれる．

Clinical scope

動脈硬化症

動脈硬化症 arteriosclerosis は，動脈壁が肥厚して弾力性が低下し，内腔が狭くなった状態で，代表的なものは**粥状硬化症** atherosclerosis である．粥状硬化症は大動脈と冠状動脈によく生じ，動脈の内膜にできた粥腫(アテローム性の病変)が内腔を狭窄したり閉塞したりする．重症化すると，病変部に石灰沈着したり，潰瘍が生じたり，粥腫が破裂したりして血管壁を脆弱にする．また血栓を生じて循環を障害し，動脈瘤を作って大動脈を破綻させることがある．メタボリックシンドローム(糖尿病，脂質異常症，高血圧，内臓脂肪蓄積)は粥状硬化症の重要な増悪因子である．

D 毛細血管

毛細血管の壁は，**内皮細胞** endothelial cell とそれを取り巻く**基底膜** basement membrane で構成された 1 層からなる．

● 毛細血管の種類

毛細血管は，内皮細胞の形状により 4 つの型に分けられる．

❶ 連続型では，内皮細胞が連続的なシートを作る．血管内外の物質輸送は限定的で，全身の多くの組織にみられる．

❷ 隔膜のある有窓型では，内皮細胞のシートに多数の孔があり，孔は隔膜を備えている．物質輸送のさかんな腸絨毛，内分泌腺，腎臓の尿細管周囲などにみられる．

❸ 隔膜のない有窓型では，内皮細胞シートの孔は隔膜がなく大きい．液が大量に透過する腎臓の糸球体にみられる．

❹ 非連続型では，内皮細胞の間に大きな隙間がある．液だけでなく細胞も血管壁を透過することができ，肝臓と脾臓にみられる．

● 毛細血管における物質交換

血液が毛細血管を通り抜ける間に，液の一部が血管から外に漏れ出して再び血管内に戻り，物質交換を促進する．液を血管外に押し出す原動力は血管内の**静水圧**であり，血管内に引き込む原動力は血漿内のタンパク質による**膠質浸透圧**である．血管から漏れ出した液の大半は血液に再び戻るが，ごく一部は組織間質に残留する．この残留した組織間液は，リンパ管を通して血液中に回収される．毛細血管からの漏出が過剰になったり，リンパ管からの回収が滞ったりすると，組

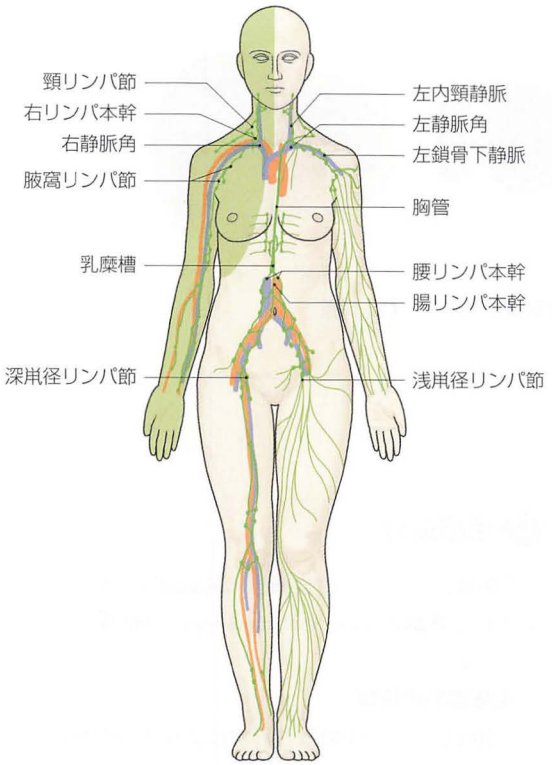

●図 1-36　リンパ系

織間質に液が貯留して**浮腫** edema を起こす．

E リンパ管(図 1-36)

リンパ管 lymphatic vessel は，全身の毛細血管外の組織間質の毛細リンパ管として始まり，合流を繰り返して集合リンパ管となる．リンパ管は，**リンパ節** lymph node を通過してさらに太いリンパ管に集まり，最終的にリンパ本幹という数 mm 径のリンパ管になり，頸部で太い静脈に注ぐ．リンパ管は，毛細血管から漏出した液を回収して血液中に戻す働きをする循環器系のバイパス路で，その流量は血流量の 1/2,000 ほどである．リンパ管には弁が備わっており，静脈と同様に筋ポンプの働きで中枢に向かって運ばれる．

リンパ管で運ばれる液を**リンパ** lymph という．成分は組織間質の液と類似し，白血球の一種の**リンパ球** lymphocyte を含んでいる．組織間質に侵入した異物や病原体，細胞の小片なども含まれる．小腸の腸絨毛では，腸上皮で吸収された脂肪が**カイロミクロン** chylomicron というリポタンパク粒子になり，リンパ管に取り込まれる．小腸から始まる腸間膜内のリンパ管は脂肪を多く含んで白濁するため，**乳糜管**(にゅうび) lacteal と呼ばれる．

下肢・骨盤からのリンパを集める左右の**腰リンパ本幹** lumbar trunk と，腹部消化管からの**腸リンパ本幹** intestinal trunk が合流して，しばしば腹大動脈の後ろに**乳糜槽** chyle cistern という拡張部を作る．乳糜槽あるいはリンパ本幹の合流部から 1 本の**胸管** thoracic duct が縦隔内を上行し，左静脈角(左内頸静脈と左鎖骨下静脈の合流部)に流入する．左上半身からのリンパ本幹(左頸・左鎖骨下・左気管支縦隔リンパ本幹)は胸管と合流して静脈角に流入する．右上半身からのリンパ本幹は合流して**右リンパ本幹** right lymphatic duct になり，右静脈角に流入する．

F リンパ節

リンパ節 lymph node は，1～30 mm 大のソラマメ状で，数十本のリンパ管が周囲から流入し，2～3 本の輸出リンパ管となって出ていく．リンパ節は，リンパに含まれる異物や病原体を血液中にもち込まないように取り除くためのフィルターの働きをする．またリンパ節には免疫系の細胞が集まって，生体防御の拠点となっている．このような免疫組織は他の器官・組織にもみられるが，リンパ節が代表的なものなので**リンパ組織** lymphatic tissue と呼ばれる(▶ 47 頁の「免疫系」項参照)．

リンパ節は，身体から突き出た部分のつけ根に数多くみられる．頭部からのリンパは**頸リンパ節** superficial/deep cervical lymph node に，上肢からのリンパは**腋窩リンパ節** axillary lymph node に，下肢からのリンパは**鼠径リンパ節** inguinal lymph node に流入する．また腹骨盤部内臓からのリンパは，腹大動脈とその分枝の近傍のリンパ節に，胸部内臓からのリンパは縦隔のリンパ節に流入する．

2 三大内臓

A 呼吸器系(図 1-37)

呼吸器系 respiratory system は，空気と血液の間でガス交換を行い，酸素を血液中に取り込み，二酸化炭素を大気中に放出する．呼吸器は，空気の通路となる気道と，ガス交換を行う肺からなる．鼻腔から喉頭までを上気道といい，簡単な器具で外から観察できる．気管より先は下気道と呼ばれる．

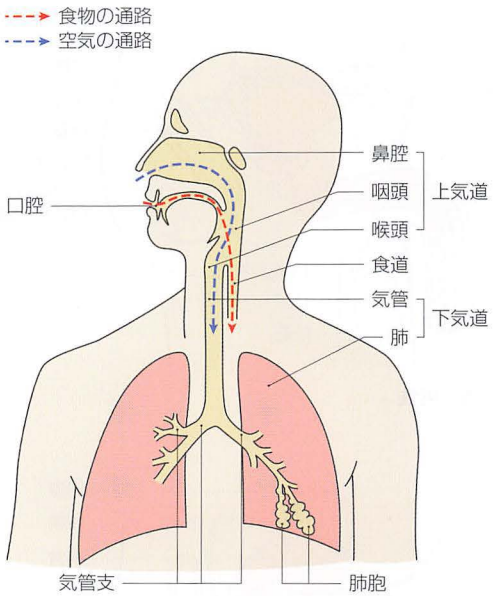

図 1-37 呼吸器系の概観

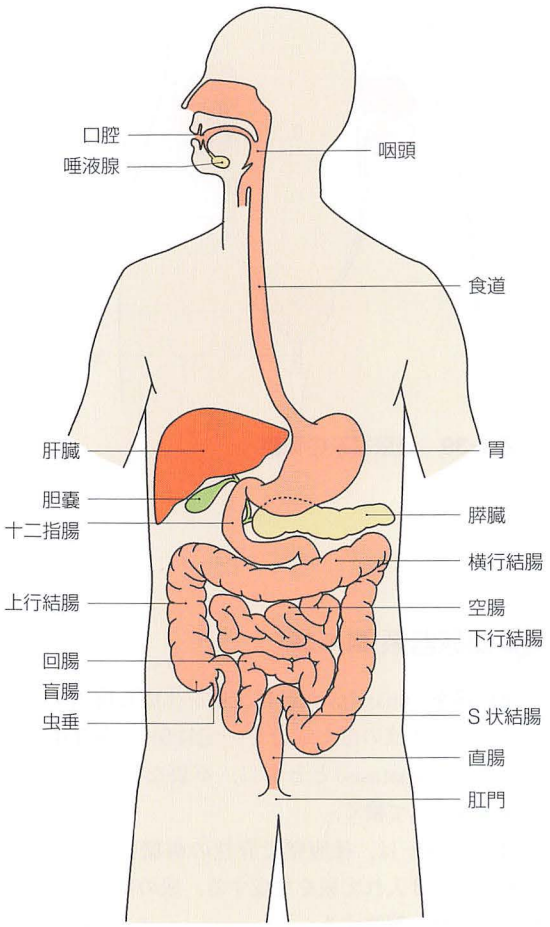

図 1-38 消化器系の概観

鼻腔 nasal cavity は，取り込む空気を温め湿らせて，肺を保護する働きをする．

咽頭 pharynx は，食物の通路(口～食道)と空気の通路の交差点である．

喉頭 larynx は，咽頭から肺に向かう空気の取り入れ口で，軟骨で囲まれ，内部の声帯で音波を生成する．

気管 trachea と **気管支** bronchus は，内腔が閉じないようにU字形の軟骨で囲まれている．

肺 lung は，胸腔の左右にあり，空気と血液の間でガス交換を行う．心拍出量に等しい血液が肺に送られる．

B 消化器系(図 1-38)

消化器系 digestive system は，食物を消化し，栄養として体内に吸収する．消化器は身体を貫通する口から肛門までの消化管と，そこに付属する外分泌腺からできている．消化器の主要部分は腹腔に収められている．

口腔 oral cavity は，食物を咀嚼し，味わう．**唾液腺** は，唾液を分泌して咀嚼を助ける．

咽頭 pharynx は，食物と空気の通路の交差点で，嚥下を行う．

食道 esophagus は，骨格筋と平滑筋性の管で，縦隔に位置し，食物を速やかに胃に運ぶ．

胃 stomach は，平滑筋性の袋で，食物を一時的に貯蔵し，少量ずつ腸に送り出す．胃液により食物の消毒と殺菌を行う．

小腸 small intestine は，**十二指腸** duodenum，**空腸** jejunum，**回腸** ileum からなり，本格的な消化・吸収を行う．十二指腸には肝臓と膵臓の導管が開口する．

肝臓 liver は，胃腸で吸収した栄養を門脈から集め，物質代謝の中枢として働く．また胆管を通して胆汁を腸に送り出し，不要な物質を排泄する排泄器として働く．

膵臓 pancreas は，消化酵素を含む膵液を腸に分泌し，インスリンなどのホルモンを血液中に分泌する．

大腸 large intestine は，**盲腸** cecum，**結腸** colon，**直腸** rectum からなり，食物残渣から水分を吸収して糞

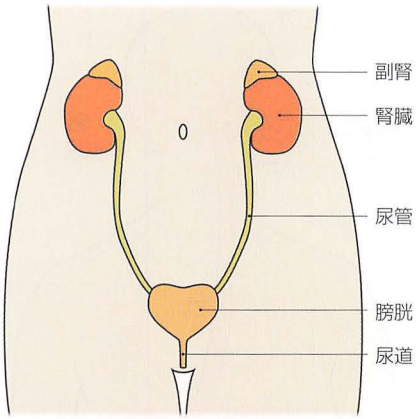

●図 1-39　泌尿器系の概観

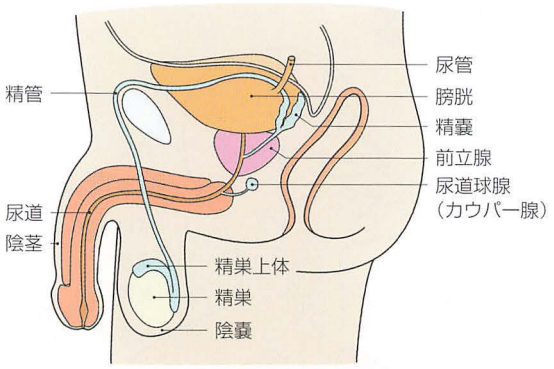

A．男性

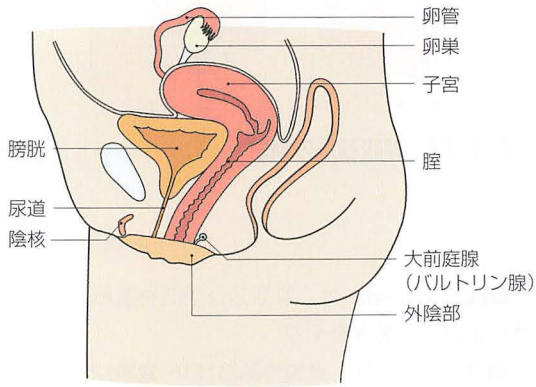

B．女性

●図 1-40　生殖器系の概観

塊を形成する．

C 泌尿器系（図 1-39）

泌尿器系 urinary system は，尿を生成し排出することにより，体液の量と成分を一定に保つ（内部環境の恒常性 homeostasis）とともに，不要な物質を排出する排泄器として働く．

腎臓 kidney は，後腹壁で脊柱の両側にあり，大量の血液を受け入れて尿を生成する．尿の量と成分を大幅かつ柔軟に調節する．

尿管 ureter は，尿を膀胱に運ぶ．

膀胱 urinary bladder は，尿を一時的に貯留する．

尿道 urethra は，必要に応じて尿を体外に送り出す．

3 その他の内臓

A 生殖器系（図 1-40，表 1-5）

生殖器系 reproductive system は，種族を保存するために子孫の個体を生み出す．男性と女性で構造が著しく異なる．生殖器は，配偶子（精子，卵子）を作る生殖腺，配偶子を運ぶ生殖管，外分泌をする付属腺，体表に見える外生殖器からなる．

● 男性生殖器

精巣 testis は，陰嚢の中に収まり，精子を形成・排出するとともに，男性ホルモンを内分泌する．

精巣上体 epididymis は，精巣の上に位置し，迂曲する管からなり，精子の成熟を行う．

精管 vas deferens は，精巣上体から続き，腹壁を貫いて骨盤腔に入り，膀胱の直下で尿道に注ぐ．

精嚢 seminal vesicle，**前立腺** prostate，**尿道球腺** bulbo-urethral gland（**カウパー腺** Cowper's gland）は，精液の成分を産生し分泌する．

陰茎 penis は，勃起組織からなり，男性の交接器であるとともに，尿道の通路でもある．

●表 1-5　生殖器系の構成要素

	男性生殖器	女性生殖器
生殖腺	精巣	卵巣
生殖路	精巣上体管、精管	卵管、子宮、腟
付属腺	精嚢、前立腺、尿道球腺	大前庭腺、尿道傍腺
外生殖器	陰茎、陰嚢	陰核、外陰部（大陰唇と小陰唇）

●表 1-6 内分泌系の構成要素

内分泌腺	下垂体，松果体，甲状腺，副甲状腺，副腎（皮質と髄質）
内分泌組織	膵臓（膵島），精巣（精細管），卵巣（卵胞と黄体）
内分泌細胞	消化管粘膜（腸内分泌細胞）

●表 1-7 リンパ組織の種類

一次リンパ組織	骨髄，胸腺
二次リンパ組織	脾臓，リンパ節，粘膜関連リンパ組織（MALT）

● 女性生殖器

卵巣 ovary は，骨盤腔の両側に位置し，卵子を形成・排出するとともに，女性ホルモンを内分泌する．

卵管 uterine tube は，卵巣から排卵された卵子を子宮に運ぶ．

子宮 uterus は，骨盤の中央にあり，受精卵が着床し，発生した胎児を養う．

膣 vagina は，子宮と外界をつなぐ平滑筋性の管で，交接器として働く．

大前庭腺 greater vestibular gland（**バルトリン腺** Bartholin's gland）と**尿道傍腺** paraurethral gland は，膣前庭に開口し，交接を助ける．

体表から見える女性の外生殖器を**外陰部** pudendum という．**大陰唇** labium majus と**小陰唇** labium minus という左右の皮膚ヒダに挟まれ，前方にある**陰核** clitoris は，女性の勃起組織である．

B 内分泌系（表 1-6）

内分泌系 endocrine system は，ホルモンを体内に分泌する内分泌腺・組織・細胞からなる．**ホルモン** hormone は，血液ないし細胞間質中に分泌され，体内の器官・組織の機能を調節する．

下垂体 hypophysis は，間脳の視床下部からぶら下がった小さな内分泌腺で，前葉と後葉に分かれる．前葉からは，全身の細胞に作用するホルモンと，他の内分泌腺（甲状腺，副腎皮質，性腺）に作用するホルモンが出される．後葉は，視床下部のニューロンが作るホルモンを分泌する．

松果体 pineal gland は，第三脳室の背面にある小さな内分泌腺で，睡眠を促すメラトニンを分泌する．

甲状腺 thyroid gland は，頸の前面にあり，背面に**副甲状腺** parathyroid gland という米粒大の内分泌腺がくっついている．甲状腺ホルモンは全身の代謝を調節し，副甲状腺ホルモンはカルシウム代謝を調節する．

副腎 adrenal gland は皮質と髄質に分かれる．**副腎皮質** adrenal cortex は糖質コルチコイドと電解質コルチコイドを分泌し，**副腎髄質** adrenal medulla はアドレナリンなどのカテコールアミンを分泌する．

膵臓内に散在する**膵島** pancreatic islet（**ランゲルハンス島** islet of Langerhans）は，血糖値を調節するインスリンなどのホルモンを分泌する．

精巣の精細管の間質にある**間細胞** interstitial cell（**ライディッヒ細胞** Leydig cell）は，男性ホルモン（アンドロゲン）を分泌する．卵巣の卵胞からは女性ホルモン（エストロゲン）が，排卵後の黄体からは黄体ホルモン（プロゲステロン）が分泌される．

胃腸の粘膜内に散在する**腸内分泌細胞** enteroendocrine cell から出される種々のホルモンは，消化管の運動と分泌を調節する．

C 免疫系（表 1-7）

免疫系 immune system は，病原体や癌細胞などを殺滅して生体防御する細胞群からなる．免疫系の細胞は，血液，リンパ液，細胞間質に広く存在するが，免疫系細胞が集まった組織を**リンパ組織** lymphatic tissue といい，いくつかの器官に分布している．リンパ組織は，リンパ球が発生・分化する一次リンパ組織と，免疫応答の場となる二次リンパ組織に区別される．

骨髄 bone marrow は，骨の緻密質の隙間や髄腔にある軟らかい組織で，造血組織からなる赤色骨髄と，脂肪からなる黄色骨髄とがある．赤色骨髄では，血球の産生が行われる．

胸腺 thymus は，縦隔の前面にある数十 g の器官である．胸腺では，リンパ球の T 細胞への分化が起こる．

脾臓 spleen は，腹腔の左上部に位置する 100～150 g の器官である．脾臓の組織は，赤血球を蓄える赤脾髄と，リンパ組織からなる白脾髄からなる．

リンパ節 lymph node は，リンパ管の途中で随所に挟まれた小さな器官である．リンパ組織を含んでいる（▶ 44 頁の「リンパ節」項を参照）．

消化管や気道など，外界と接する部位の粘膜には，リンパ組織が含まれており，**粘膜関連リンパ組織** mucosa-associated lymphatic tissue（MALT）と呼ばれる．

リンパ球が密集した**リンパ小節** lymphoid nodule のうち，散在するものは孤立リンパ小節と呼ばれ，粘膜に広く分布する．特定の部分では塊状の集合リンパ小節を作り，その例としては咽頭周辺にみられる**扁桃** tonsil，回腸の**パイエル板** Peyer's patch，**虫垂** appendix などがある．

第2章

胸部

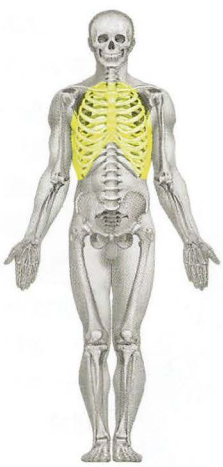

人体における「胸部」とは？

胸部は，胴の上半部を占め，肺と心臓という生命の維持に不可欠な臓器があり，胸郭という骨組みにより囲まれている．

肺は，呼吸器系の中核臓器であり，呼吸運動により酸素と二酸化炭素の交換を行っている．

心臓は，循環器系の中核臓器であり，血流を通して生命維持に必要な物質を全身に送り届ける．

左右の肺に挟まれた領域は**縦隔**と呼ばれ，心臓のほかに，心臓に出入りする**大血管**，肺に空気を運ぶ**気管・気管支**，胃に食物を運ぶ**食道**などがひしめいている．

左右の肺は**胸膜**，心臓は**心膜**という漿膜にそれぞれ包まれており，滑らかに動くことができる．胸郭の骨格と筋，および胸腔と腹腔を隔てる**横隔膜**は，胸腔の大きさを変えることで肺への空気の出し入れを行う．これが呼吸運動である．

胸部の内臓は，胸郭に囲まれているため，触診が困難であるが，聴診によって肺に出入りする空気や心臓から拍出される血流音を聴取することができる．

女性の胸部には**乳房**が膨らみ，母乳を生産する**乳腺**を収めている．乳腺は，女性で最も癌の発生しやすい臓器である．乳癌は，体表から触知して発見される場合もあり，外科的手術を行うことも多いため，乳房の解剖学は臨床的に重要である．

第2章　胸部の構成マップ

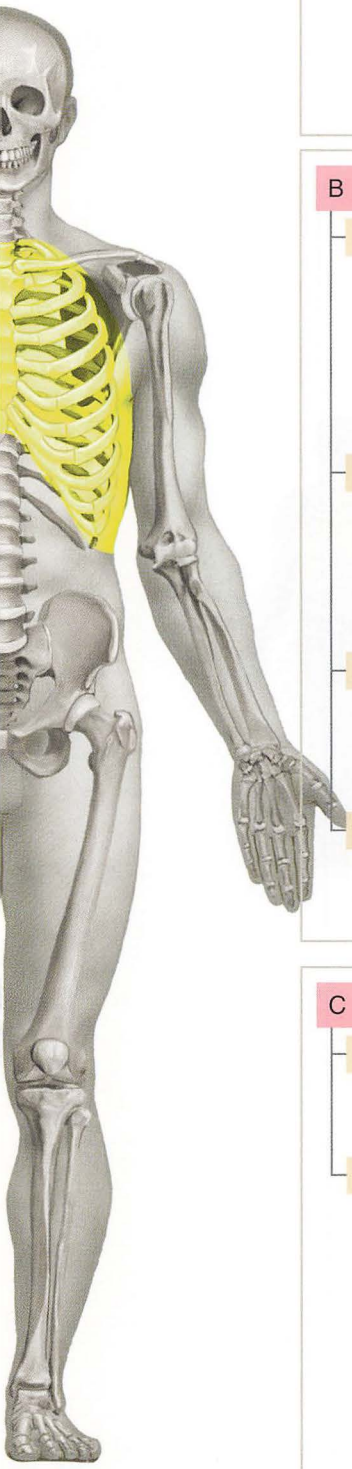

A　胸部の概観　▶p52

- □ 体表の目印と基線　▶p52

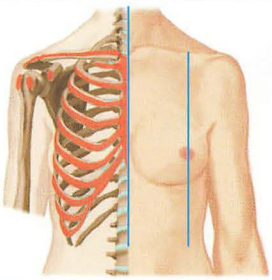

B　胸壁と乳房　▶p53

- 胸郭　▶p53
  - □ 胸郭口　▶p53
  - □ 胸椎　▶p54
  - □ 肋骨　▶p55
  - □ 胸骨　▶p57
  - □ 関節：肋椎関節，胸肋関節　▶p57
- 胸壁の筋　▶p58
  - □ 外・内肋間筋　▶p59
  - □ 上・下後鋸筋　▶p61
  - □ 肋骨挙筋，肋下筋，胸横筋　▶p61
  - □ 横隔膜　▶p61
- 胸壁の脈管と神経　▶p61
  - □ 動脈：肋間動脈，内胸動脈　▶p63
  - □ 静脈：肋間静脈，奇静脈系　▶p63
  - □ 神経：肋間神経，肋下神経　▶p63
- 乳房　▶p65
  - □ 乳房と乳腺　▶p65
  - □ 脈管と神経　▶p66

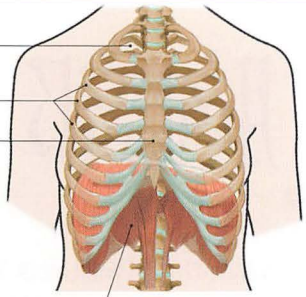

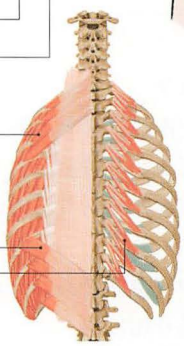

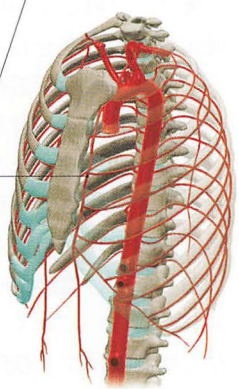



C　胸膜と肺　▶p67

- 胸膜　▶p67
  - □ 壁側胸膜と臓側胸膜　▶p67
  - □ 胸膜洞　▶p67
- 肺　▶p68
  - □ 肺の外形　▶p68
  - □ 肺根と肺門　▶p68
  - □ 右肺　▶p68
  - □ 左肺　▶p69
  - □ 気管支枝　▶p69
  - □ 肺区域　▶p72
  - □ 血管，神経，リンパ管　▶p72

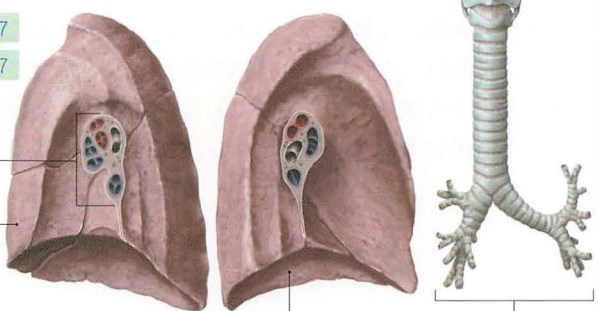

D 心臓 ▶p74

- 心膜 ▶p74
  - □線維性心膜 ▶p74
  - □漿膜性心膜 ▶p74
  - □心膜腔 ▶p74
- 心臓：外形 ▶p74
  - □心底，心尖，心軸 ▶p74
- 心臓：内景 ▶p76
  - □右心房 ▶p78
  - □右心室 ▶p78
  - □左心房 ▶p81
  - □左心室 ▶p81
  - □三尖弁と僧帽弁 ▶p81
  - □肺動脈弁と大動脈弁 ▶p82
- 心臓：構造 ▶p82
  - □心臓壁 ▶p82
  - □心房中隔と心室中隔 ▶p83
  - □線維性骨格：線維輪，房室束 ▶p84
  - □刺激伝導系 ▶p84
- 心臓：血管と神経 ▶p86
  - □動脈：冠状動脈 ▶p86
  - □静脈：冠状静脈洞，大・中・小心臓静脈，前心臓静脈 ▶p88
  - □神経：上・中・下頸心臓神経，胸心臓神経，心臓神経叢 ▶p89

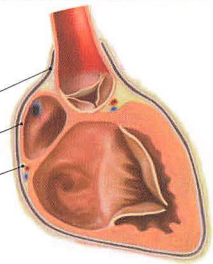

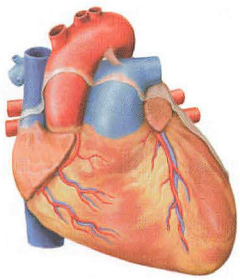

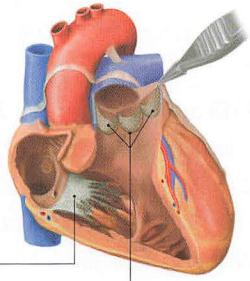

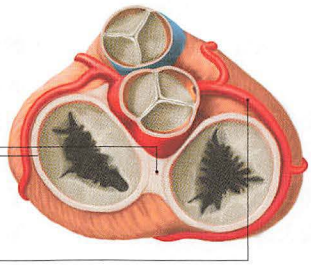

E 縦隔 ▶p89

- 縦隔の領域 ▶p89
  - □縦隔の区分 ▶p89
- 縦隔の内臓 ▶p89
  - □胸腺 ▶p89
  - □気管・気管支 ▶p90
  - □食道 ▶p90
- 縦隔の大血管 ▶p91
  - □上大静脈とその支流 ▶p91
  - □大動脈弓とその主要枝 ▶p91
  - □肺動脈と動脈管索 ▶p93
- 縦隔の脈管と神経 ▶p93
  - □胸大動脈の枝 ▶p93
  - □奇静脈系 ▶p94
  - □リンパ管 ▶p95
  - □交感神経幹 ▶p95
  - □迷走神経 ▶p97
  - □横隔神経 ▶p97

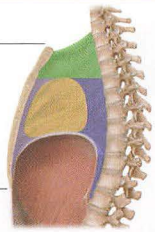

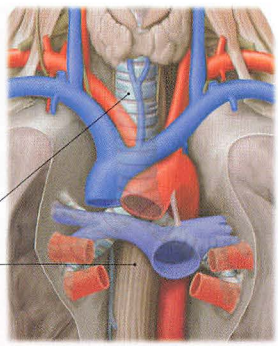

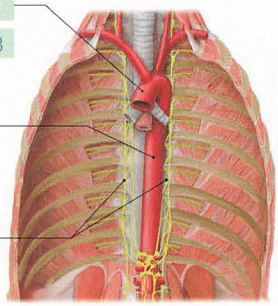

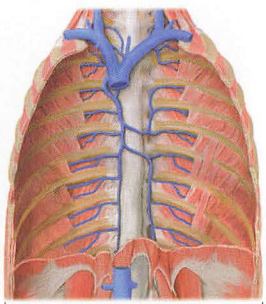

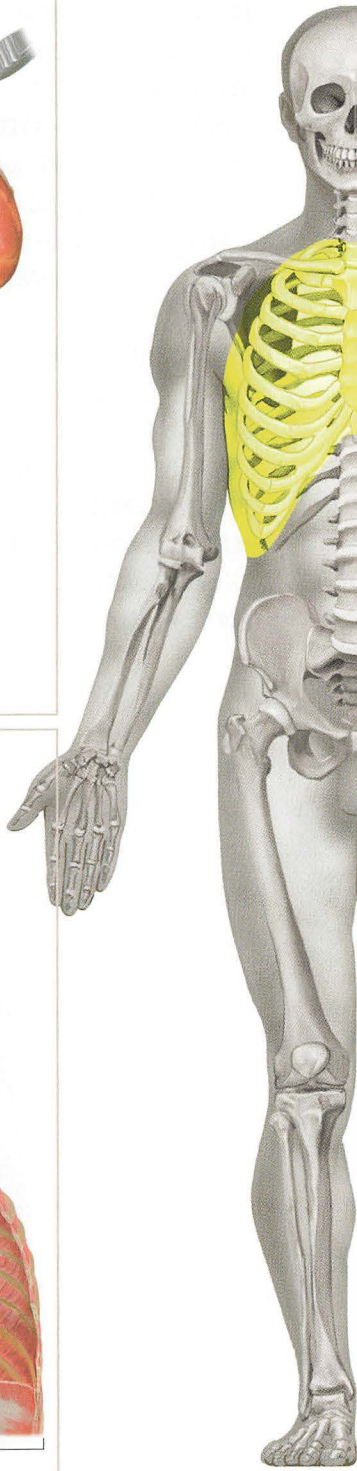

A 胸部の概観（図 2-1）

体幹の太い部分は**胴** torso であり，その上半部が**胸部** chest，下半部が**腹部** abdomen である．胸壁は**胸郭** thorax という骨格で形作られているが，腹壁はおもに筋により作られている．

胸部は上方で細い**頸部** neck につながる．また，胸部の上外側部には**肩** shoulder があり，左右の上肢の付け根である上肢帯になっている．

胸腔 thoracic cavity は，胸郭に囲まれた胸の内部の空間である．胸腔の左右には**胸膜** pleura に包まれた**肺** lung があり，その間の領域を**縦隔** mediastinum という．縦隔には**心膜** pericardium に包まれた**心臓** heart があり，心臓に出入りする大血管や気管，食道などの臓器がある．

胸壁 thoracic wall は胸の外周をなす壁である．胸壁の前方では**胸骨角** sternal angle，後方では**第 4・5 胸椎間**の高さが臨床上の重要な目印となっており，心膜の上端，上大静脈の右心房への流入部，肺動脈幹の分岐の上端，気管の左右への分岐の高さに相当する．

A 体表の目印と基線（図 2-2）

胸部は骨格によって囲まれているので，胸部の内臓を体表から触知することは難しい．その代わりに，体表から触れる骨格や特徴的な部位を目印として用いたり，またそこから引いた基線を手がかりにしたりして，正常な内臓の位置を推測できる．

● 体表の目印

以下のものがよく用いられる．

- **鎖骨** clavicle：体表から全体が触知でき，頸部と胸部を分ける目印になる．内側端は胸骨柄と関節している．
- **頸切痕** jugular notch：胸骨柄の上縁中央の窪みである．左右の鎖骨の内側端の間で触知できる．
- **胸骨角** sternal angle：胸骨柄と胸骨体の結合部で，前に少し突き出している．第 4・5 胸椎間の高さに相当する．
- **肋骨** rib，**肋間隙** intercostal space：高さの指標としてよく用いられる．第 2 肋軟骨が胸骨角の側面に関節しているので，そこから順に数えて肋骨と肋間隙の番号を知ることができる．

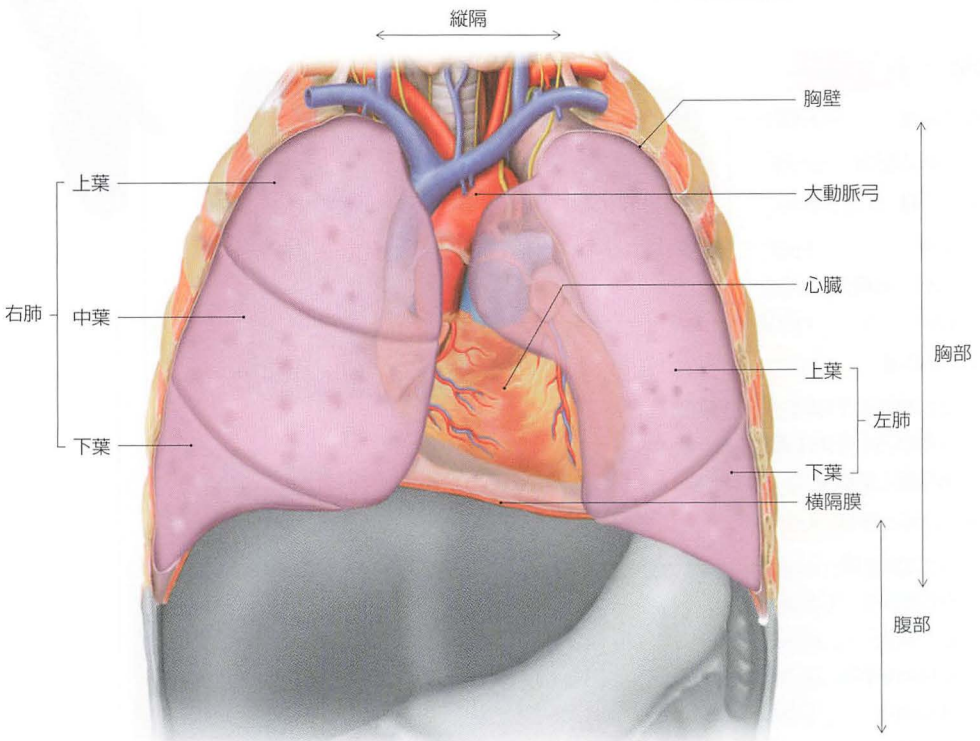

● 図 2-1 胸部の概観

- **胸骨下角** infrasternal angle：左右の肋骨弓が作る角である．
- **肋骨弓** costal margin：第7～10肋軟骨が連なってできており，胸郭の下縁をなす．

● 体表の基線

以下の垂直線がよく用いられる．

- **前正中線** anterior median line：身体の前面中央を通る垂直線．
- **鎖骨中線** midclavicular line：鎖骨中央を通る垂直線．
- **前・後腋窩線** anterior/posterior axillary line：腋窩の前縁と後縁を通る垂直線．
- **中腋窩線** midaxillary line：腋窩の中央を通る垂直線．

乳頭は体表でよく目立つが，とくに女性では乳房の大きさによって位置が変わるので，目印としては用いられない．

B 胸壁と乳房

胸壁 thoracic wall は，骨格である胸郭に加えて，胸部を覆う皮膚と皮下組織，胸郭や上肢帯を動かす筋と筋膜などから構成されている．**乳腺** mammary gland は胸壁の皮下組織に含まれる．胸壁は**分節的** segmental な構造をもつことが特徴である．

1 胸郭

胸郭 thorax は，胸壁の骨格で上部が細くなった不規則な円筒形である．上方の狭い開口部は**胸郭上口**で頸部につながる．下方の広い開口部は**胸郭下口**である．

胸郭は胸椎，肋骨，胸骨の3つの要素からなる．

❶ 後方に位置する12個の**胸椎** thoracic vertebra とその間に介在する椎間円板．

❷ 外側壁を作る12対の**肋骨** rib．

❸ 前方に位置する**胸骨** sternum は，胸骨柄，胸骨体，剣状突起からなる．

隣接する肋骨の間には**肋間隙** intercostal space が開いている．肋骨が胸椎および胸骨との間で可動性のある連結を形成しているために，胸郭は柔軟に動いて胸腔の容積を変えることができる（▶ 61頁の Functional scope「呼吸運動」参照）．

A 胸郭口（図 2-3）

胸郭上口 superior thoracic aperture は，胸郭の上方の狭い開口部で，後方を第1胸椎体，左右を第1肋骨の内側縁，前方を胸骨柄によって囲まれている．第1

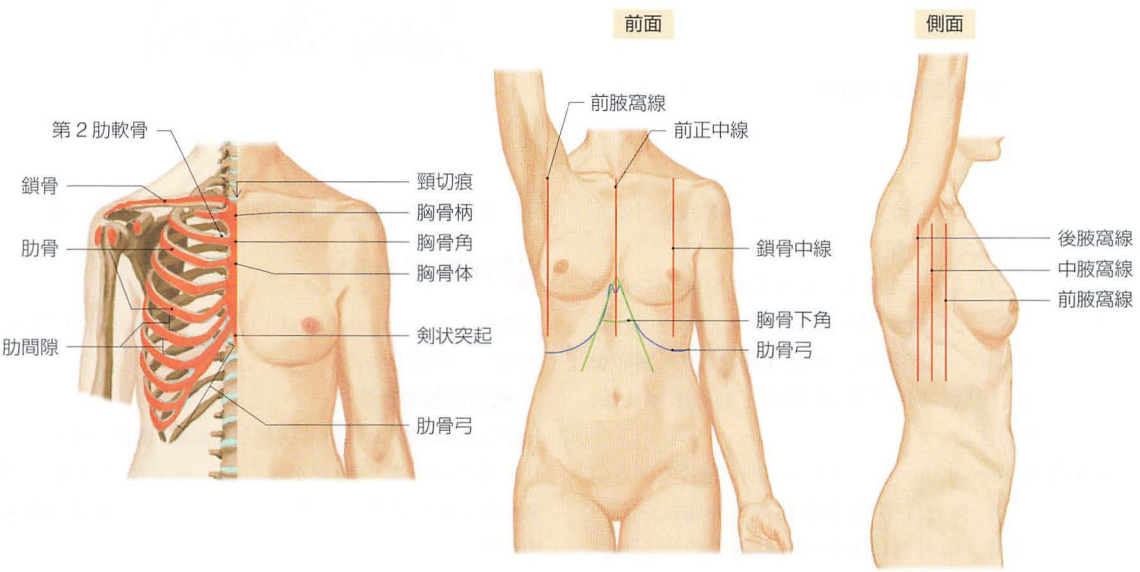

A．目印
赤色は触知できる部分を示す．

B．基線

● 図 2-2 胸部の体表

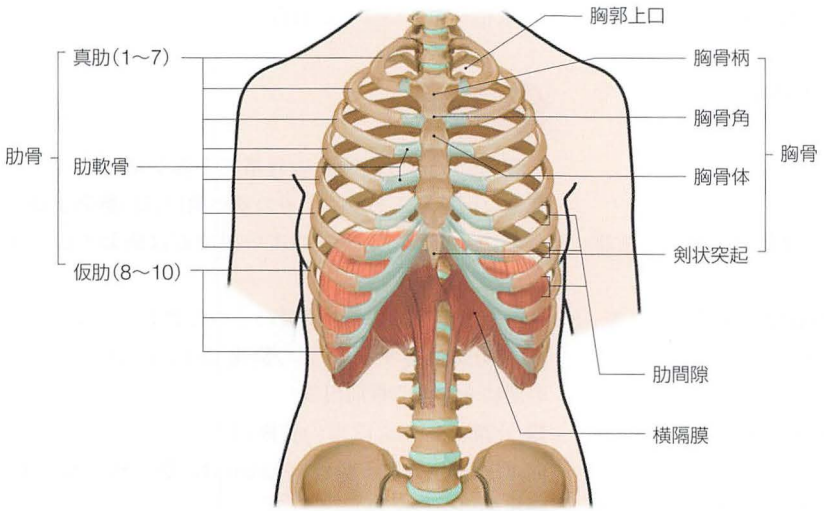

A. 前面

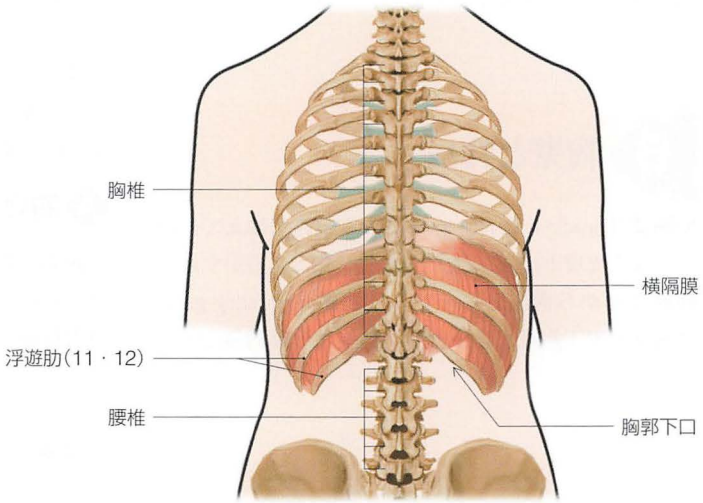

B. 後面

●図 2-3　胸郭の概観と横隔膜

肋骨が前に向かって下がっているので，胸郭上口の面は前方に向かってやや傾いている．

胸郭上口には，左右の肺とそれを包む胸膜がやや突き出している．また頭頸部と胸部をつなぐ構造(食道，気管，総頸動脈，内頸静脈，迷走神経など)，胸部から頸部を経て上肢に向かう構造(鎖骨下動静脈)が，胸郭上口を通過する．

胸郭下口 inferior thoracic aperture は，胸郭の下方の広い開口部で，後方は第12胸椎体，後外側は左右の第11・12肋骨，前外側は第7〜10肋軟骨の作る肋骨弓，前方を胸骨の剣状突起によって囲まれている．胸郭下口は，胸郭上口よりも広く，輪郭は不整形である．胸郭下口は**横隔膜** diaphragm によって塞がれており，横隔膜は胸腔と腹腔をほぼ完全に分けている．

B 胸椎(図 2-4, 5)

胸椎 thoracic vertebra は12個あり，それぞれ12対の肋骨と関節を作る．

● 椎骨の基本構造

椎骨には頸椎(7個)，胸椎(12個)，腰椎(5個)があり，仙骨は5個の椎骨が癒合し，尾骨は小さな3〜5個の椎骨が癒合してできている．椎骨に共通する基本的な構造として以下のものがある．

- **椎体** vertebral body：円柱状で前方に位置する．
- **椎弓** vertebral arch：アーチ状で後方に位置し**椎孔** vertebral foramen を囲む．椎弓は椎体の近くで細く

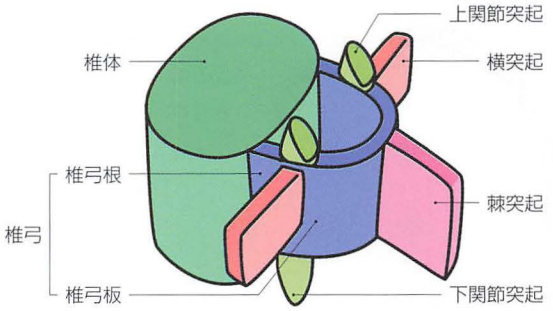

●図 2-4　椎骨の基本構造

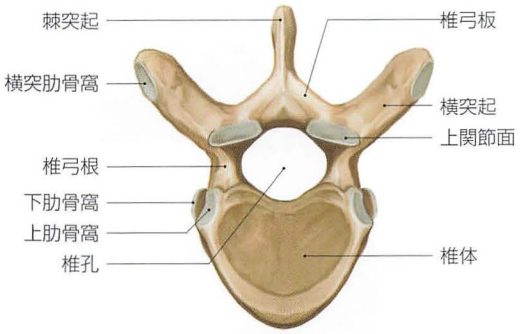

A. 上面

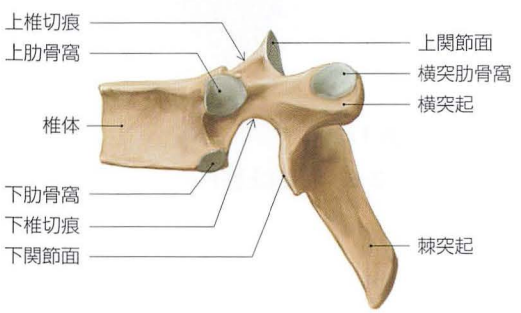

B. 外側面

●図 2-5　胸椎の構造

なった**椎弓根** pedicle と，後方の幅広い**椎弓板** lamina とに分かれる．

- **棘突起** spinous process：椎弓板から後方に突出する．
- **横突起** transverse process：椎弓板から側方に突出する．
- **上・下関節突起** superior/inferior articular process：椎弓板と椎弓根の境から上下に突き出している．上・下関節突起には関節面があり，上下の椎骨の間で椎間関節を作っている．

● 胸椎に特徴的な構造

胸椎は，左右それぞれ 3 カ所で肋骨と関節を作る．椎体の上縁と下縁に，肋骨頭との半円形の関節面がある．

❶ **上肋骨窩** superior costal facet は，同じ高さの肋骨頭と関節を作る．

❷ **下肋骨窩** inferior costal facet は，下位の肋骨頭と関節を作る．

❸ **横突肋骨窩** transverse costal facet は，横突起の先端にある楕円形の関節面で，同じ高さの肋骨結節と関節を作る．

C 肋骨(図 2-6)

肋骨 rib は 12 対あり，後方部は骨性で，前方部は**肋軟骨** costal cartilage になっている．後方では胸椎と関節を作る．

- 第 1〜7 対：**真肋** true rib と呼ばれ，肋軟骨が胸骨と直接関節する(▶ 図 2-3)．
- 第 8〜12 対：**仮肋** false rib と呼ばれ，胸骨と関節しない．このうち第 8〜10 対は上位の肋軟骨と関節する．第 11・12 対は**浮遊肋** floating rib と呼ばれ，他の肋軟骨や胸骨と関節しない(▶ 図 2-3)．

肋骨の後端の**肋骨頭** head はやや幅広く，**肋骨頭稜** crest により上下の関節面に分けられている．やや小さな上関節面は上位の椎体の下関節窩と関節し，やや大きな下関節面は同じ高さの椎体の上関節窩と関節を作る．肋骨頭から短い**肋骨頸** neck を隔てて**肋骨結節** tubercle が外に張り出しており，ここにある卵円形の**肋骨結節関節面** articular facet は，同じ高さの椎骨の横突起と関節を作る．肋骨結節のやや外方で肋骨は強く弯曲しており，**肋骨角** angle と呼ばれる．

肋骨の骨幹は弯曲しており，薄く扁平で，内面と外面が区別できる．肋骨の上縁は平滑で丸く，下縁は鋭くなっている．内面の下縁には，明瞭な**肋骨溝** costal groove という浅い溝が見える(▶ 図 2-10)．

第 1 肋骨 rib I は，幅広くかつ短く，上下に扁平で上面と下面が区別される．上面の中央に**前斜角筋結節** scalene tubercle という小さな隆起があり，ここに前斜角筋が停止する．この結節の前後に浅い溝があり，前



A. 第1肋骨　　B. 第3肋骨

●図 2-6　肋骨（上面）

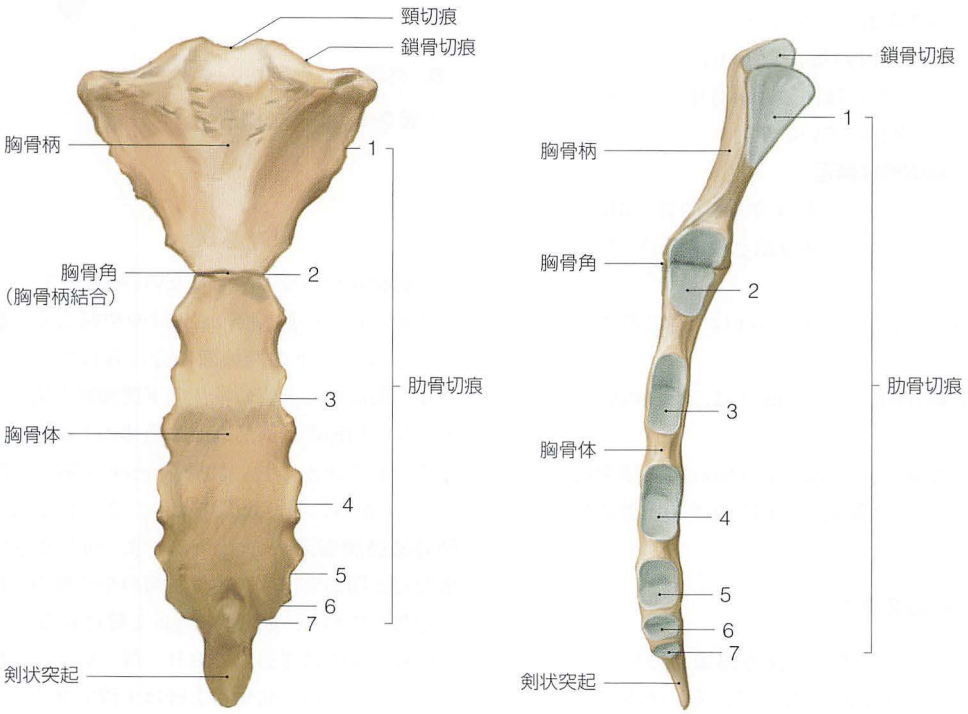

A. 前面　　B. 側面

●図 2-7　胸骨

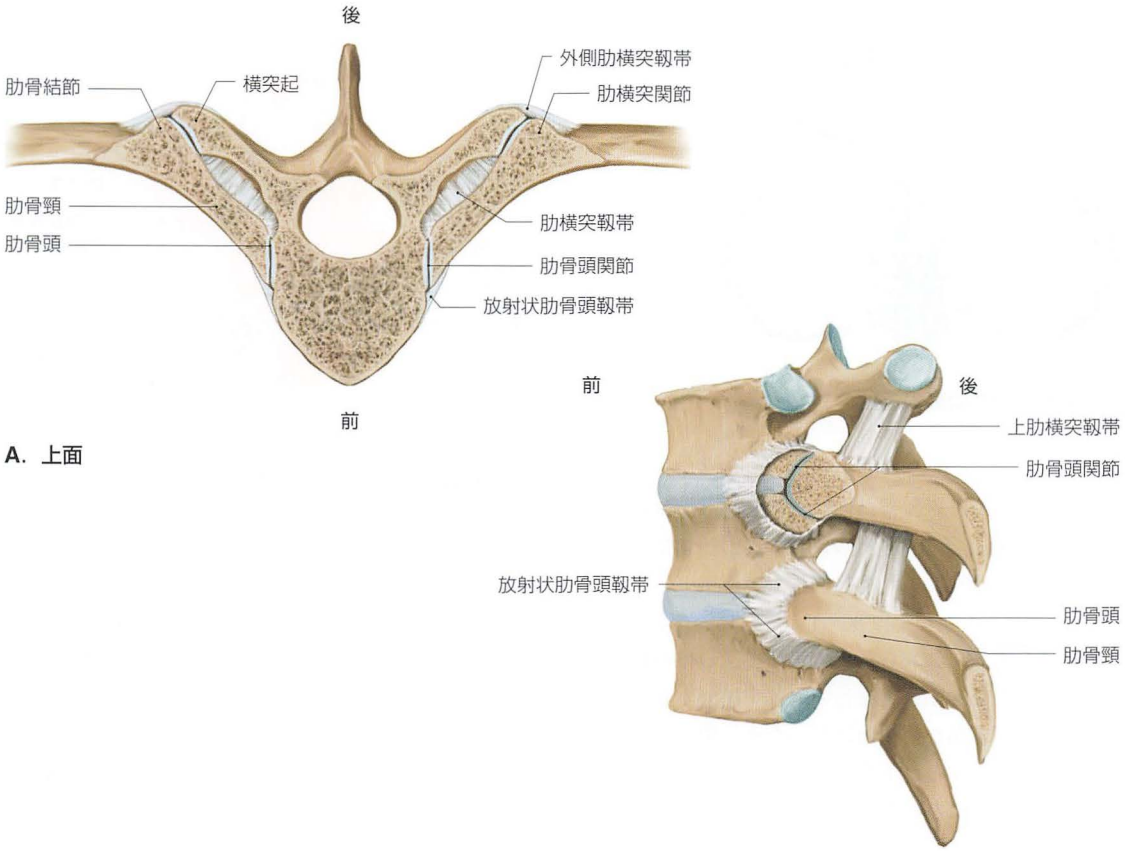

●図 2-8 肋椎関節

の溝には鎖骨下静脈が，後の溝には鎖骨下動脈が位置している．

D 胸骨(図 2-7)

胸骨 sternum は扁平で細長い骨で，上方から胸骨柄，胸骨体，剣状突起の 3 部に分かれている．胸骨柄と胸骨体の連結部は前方にやや突き出していて**胸骨角** sternal angle と呼ばれ，体表から触知することができる．

- **胸骨柄** manubrium of sternum：ほぼ八角形で，上縁に**頸切痕** jugular notch という浅い窪みがある．その両側にある卵円形の窪みは，鎖骨の内側端と関節する**鎖骨切痕** clavicular notch である．また側面に第 1 肋骨と関節する**肋骨切痕** costal notch，下端の両側に第 2 肋骨と関節する肋骨切痕がある．
- **胸骨体** body of sternum：上下に伸びた長方形で，上端の両側に第 2 肋骨と関節する肋骨切痕，外側面に 5 個の肋骨切痕があり，第 3～7 肋軟骨と関節を作る．
- **剣状突起** xiphoid process：胸骨の最小の部分で，形も人により多様である．上外側端に第 7 肋軟骨と関節する肋骨切痕がある．

E 胸郭の関節(図 2-8, 9)

胸椎と肋骨の間の連結は**肋椎関節** costovertebral joint と呼ばれ，2 種類の関節が組み合わさってできている．

- **肋骨頭関節** joint of head of rib：肋骨頭の 2 つの関節面と，上位の椎体の下関節窩および同じ高さの椎体の上関節窩との間の滑膜性の関節である．肋骨頭と椎間円板をつなぐ関節内靱帯によって，関節腔は 2 つの滑膜腔に分けられている．関節包の前面が靱帯(放射状肋骨頭靱帯)により補強されている．
- **肋横突関節** costotransverse joint：肋骨結節と椎骨の横突起の間の滑膜性の関節である．肋骨頸と横突起をつなぐ靱帯(肋横突靱帯)，肋骨結節の外側部と横

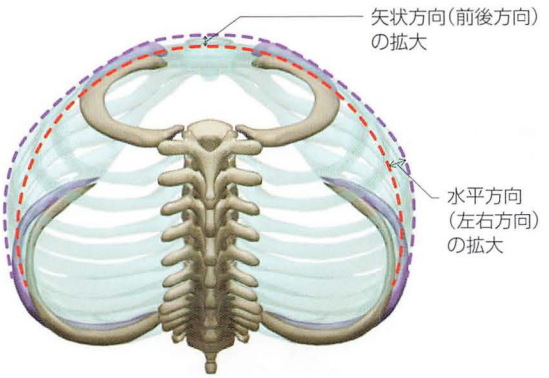

●図 2-9 肋椎関節の運動

突起先端をつなぐ靱帯(外側肋横突靱帯)，および肋骨頭の上面と上位の椎骨の横突起とをつなぐ靱帯(上肋横突靱帯)により補強されている．

*

肋椎関節では，これら2つの関節を通る軸の周りで肋骨がわずかな回転運動をして胸郭を拡大する．上位肋骨では，回転軸が前頭面に近いため，胸郭はおもに前後方向に拡大する．下位肋骨では，矢状面に近いため，胸郭はおもに左右方向に拡大する．

Clinical scope

肋骨骨折

交通事故や転落などで胸郭に激しい外力が加わると，**肋骨骨折** rib fracture を起こすことがある．肋骨が骨折すると，胸郭に強い痛みが生じ，呼吸，咳，くしゃみ，笑いなどで痛みが強くなる．治療として，バストバンド(胸部固定帯)や絆創膏で固定する．

激しい肋骨骨折では，骨折端が周囲を損傷して重篤な合併症を起こすことがある．肺と脾臓は肋骨骨折により損傷しやすい臓器である．胸壁が破損して胸膜腔内に空気と滲出物が貯まると**血気胸**になる．

横隔膜は下位の肋骨に付着しているので，下位肋骨が骨折すると**横隔膜損傷**が生じやすい．とくに横隔膜の左側が損傷すると，腹部の腸管が胸腔内に脱出して**横隔膜ヘルニア**を起こす．右側には大きな肝臓があるので，横隔膜ヘルニアは起こりにくい．

多数の肋骨が骨折して複数に分断されると，骨折部の胸壁が不安定になり，本来の呼吸運動(吸息で拡大，呼息で縮小)とは逆の動きをするようになる．すなわち吸息時に骨折部が陥没し，呼息時に骨折部が膨隆する．これが**動揺胸郭** flail chest である．肺の換気が損なわれ，血液の酸素濃度が低下する．治療は，不安定な胸壁の圧迫固定が基本で，呼吸の状態によっては気管内挿管により呼吸を改善する必要がある．

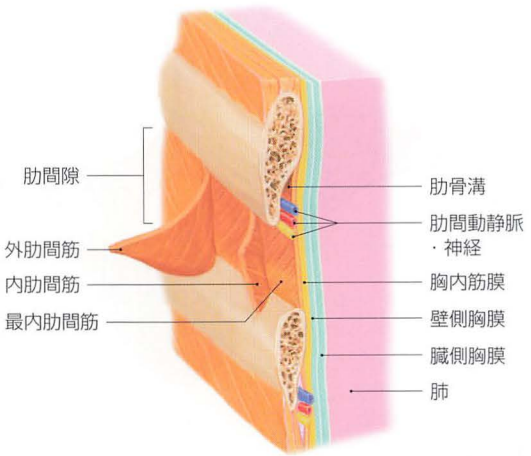

●図 2-10 肋間隙と胸内筋膜

肋軟骨と胸骨の間の連結は**胸肋関節** sternocostal joint と呼ばれ，第1～7肋骨が肋軟骨を介して胸骨の外側縁と連結する．第1肋骨と胸骨柄との間の連結は，滑膜性ではなく線維軟骨結合である．第2～7肋骨と胸骨の間の連結は滑膜性である．第2肋骨は胸骨柄と胸骨体の両方と連結し，関節腔は関節内靱帯によって2つに分けられている．

2 胸壁の筋

胸壁には多数の筋があるが，作用からみると，❶上肢を動かすもの，❷脊柱を動かすもの，❸胸郭を動かすもの，の3群に分けられる．胸前部の浅層にある筋(大胸筋，小胸筋，鎖骨下筋)，背部の浅層にある筋(僧帽筋，広背筋，肩甲挙筋，菱形筋，前鋸筋)はおもに上肢を動かすもの(❶)で，第6章「上肢」で詳しく扱う(▶241頁)．背部の深層にある固有背筋はおもに脊柱を動かすもの(❷)で，第5章「背部」で扱う(▶219頁)．

肋骨に付着する固有胸壁筋は，おもに胸郭を動かして呼吸運動を行う(❸)．そのうち最も重要なのは，すべての肋間隙にあって隣接する肋骨をつなぐ**肋間筋** intercostal muscles(外肋間筋，内肋間筋)である．さらに胸腔と腹腔の間を隔てる横隔膜も重要な呼吸筋なので，本章で扱う．

A 肋間筋(図 2-10, 11，表 2-1)

肋間隙 intercostal space は，隣接する肋骨の間の部分で11カ所あり，外・内肋間筋とそれにつながる

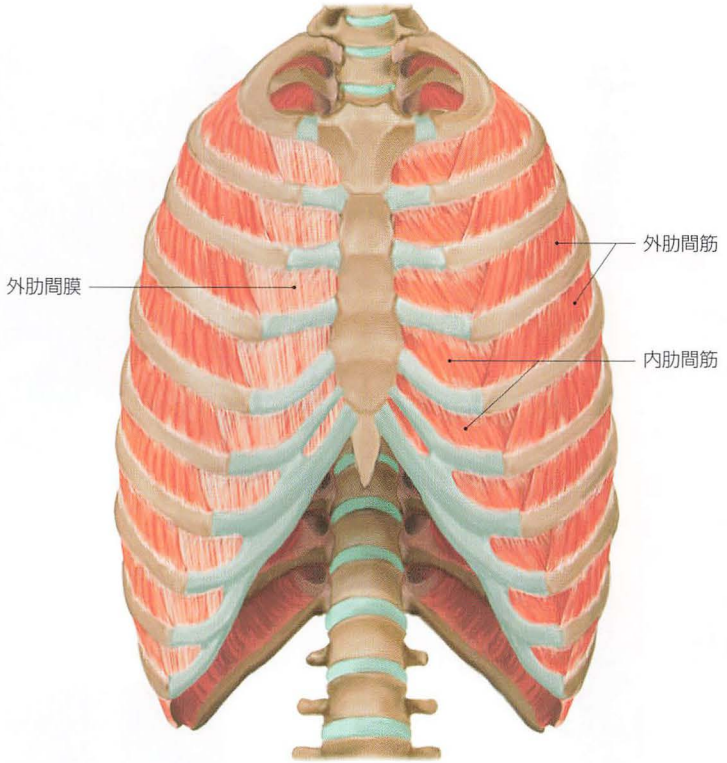

●図 2-11　外肋間筋と内肋間筋

●表 2-1　肋間筋

筋	起始	停止	神経支配	作用
外肋間筋	肋骨下縁	1個下の肋骨上縁	肋間神経(T1～11)	肋骨挙上(吸息)
内肋間筋(最内肋間筋)	肋骨上縁	1個上の肋骨下縁	肋間神経(T1～11)	肋骨下制(呼息)

外・内肋間膜により閉ざされている．肋骨の内面には下縁に沿って肋骨溝があり，肋間動静脈と肋間神経がこの溝を通っている．

肋骨および肋間筋と肋間膜の深層には，**胸内筋膜** endothoracic fascia という疎性結合組織の薄い層を間に挟んで**壁側胸膜** parietal pleura がある．

外肋間筋 external intercostal muscle は，肋間隙で最も浅層にあり，肋骨の下縁から起こって前下方に向かい，1つ下の肋骨の上縁に停止する．下位の肋骨を引き上げて胸郭を広げ，吸息の働きをする．外肋間筋は肋間隙の後方で肋骨結節の近くで始まり，前方では肋軟骨近くまで達するが，それより前方では薄い腱膜状の**外肋間膜** external intercostal membrane に置き換わっている．

内肋間筋 internal intercostal muscle は，外肋間筋の深層にあり，肋骨の上縁から起こって前上方に向かい，1つ上の肋骨の下縁に停止する．上位の肋骨を引き下げて胸郭を狭め，呼息の働きをする．内肋間筋は肋間隙の最前方から始まり，後方では肋骨角の近くまで達するが，それより後方では腱膜状の**内肋間膜** internal intercostal membrane に置き換わっている．内肋間筋の筋線維の一部は，肋間動静脈と肋間神経よりも深層に位置しており，この部分は**最内肋間筋** innermost intercostal muscle として区別される．

B 肋間筋以外の固有胸壁筋 (図 2-12，表 2-2)

胸郭の外面に位置する固有胸壁筋としては上・下後

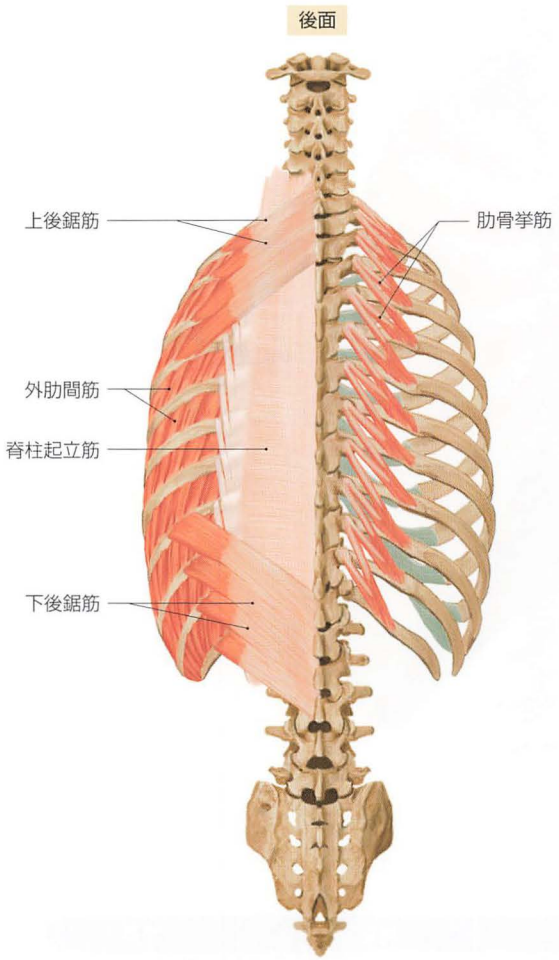

A. 上・下後鋸筋と肋骨挙筋



B. 胸横筋

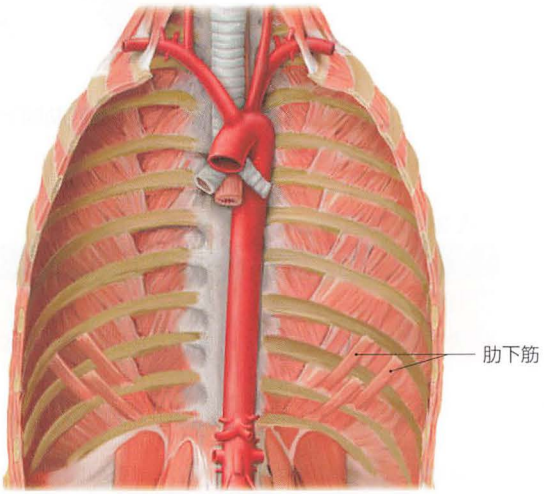

C. 肋下筋

●図 2-12　胸郭内面の筋

●表 2-2　固有胸壁筋(肋間筋を除く)

筋	起始	停止	神経支配	作用
上後鋸筋	項靱帯，C7～T2 棘突起	第 2～5 肋骨上縁	肋間神経(T1～3)	上位肋骨挙上
下後鋸筋	T11～L2 棘突起	第 9～12 肋骨下縁	肋間神経(T9～11)	下位肋骨下制
肋骨挙筋	C7～T11 横突起	1～2 個下の肋骨上縁	C8～T11 脊髄神経	肋骨挙上
肋下筋	下位肋骨上縁	2～3 個上の肋骨下縁	下位の肋間神経	肋骨下制(呼息)
胸横筋	胸骨体下部，剣状突起，肋軟骨内面	第 2～6 肋軟骨	肋間神経(T3～5)	肋骨下制(呼息)

鋸筋，肋骨挙筋があり，胸郭の内面に位置するものとしては肋下筋，胸横筋がある．

上後鋸筋 serratus posterior superior は，頸部と背部の境に位置する薄い筋である．項靱帯と第7頸椎～第2胸椎の棘突起から起こり，外側下方に向かい，第2～5肋骨の上縁で肋骨角のやや外側に停止する．上位肋骨を引き上げるが，その作用はきわめて弱い．

下後鋸筋 serratus posterior inferior は，胸部と腰部の境に位置する薄い筋である．第11胸椎～第2腰椎の棘突起から起こり，外側上方に向かい，第9～12肋骨の下縁で肋骨角のやや外側に停止する．下位肋骨を引き下げるが，その作用はきわめて弱い．

肋骨挙筋 levatores costarum は，第7頸椎～第11胸椎の横突起から起こり，外側下方に向かい，1～2個下の肋骨の上縁で肋骨結節と肋骨角の間に停止する．肋骨を引き上げるが，その作用はきわめて弱い．

肋下筋 subcostal muscle は，胸郭後部で下部の内面にある薄い筋で，大きさや形が多様である．下位の肋骨後部の上縁から起こり，外側上方に向かい，2～3個上位の肋骨下縁に停止する．内肋間筋と同じ方向に走り，しばしば内肋間筋と合流するので，内肋間筋から分かれたと考えられる．

胸横筋 transversus thoracis は，胸郭前部の内面にあり，胸骨体の下部と剣状突起と隣接する肋軟骨の内面から起こり，外側上方に向かい，第2～6肋軟骨に停止する．肋骨を引き下げて呼息を助けるが，その作用は弱い．

C 横隔膜（図 2-13，表 2-3）

横隔膜 diaphragm は，胸郭下口を閉ざして胸腔と腹腔を隔てる膜状の筋である．横隔膜の全体の形はドーム状で，高く持ち上がった中央部に腱中心がある．筋線維は周縁の胸腹壁から起こって，上方に向かい，腱中心に停止する．起始の部位により3部に分かれる．横隔膜が収縮すると，腱中心が下方に引かれ，胸腔が拡大して吸息を行う．

横隔膜の起始，開口部については第3章「腹部」のところで扱う（▶ 152頁）．

3 胸壁の脈管と神経

胸壁の脈管と神経は，胸郭の構造を反映して分節的に配置されており，肋骨に沿って肋間隙を走行する．

Functional scope

呼吸運動

呼吸は胸腔の体積を増減することにより行われる．胸腔の体積が増すと吸息が行われ，体積が減ると呼息が行われる．呼吸運動には2つの方法がある．

❶ 肋骨を上げ下げする方法で**胸式呼吸**と呼ばれる．
❷ 横隔膜を上げ下げする方法で**腹式呼吸**と呼ばれる．

安静時の呼吸では，肺の換気の80%ほどが横隔膜の動きによるもので，20%が肋骨の動きによるものである．換気量を増やしていくと，胸式呼吸の割合が大きくなる．

呼吸筋には，胸腔を広げる**吸息筋**と胸腔を狭める**呼息筋**の2種類がある．胸式呼吸と腹式呼吸のそれぞれについて，主たる吸息筋と呼息筋は**表**のようになっている．

横隔膜は，放射状に配列した筋線維を収縮して腱中心を引き下げ，吸息を行う．これに対して腹壁の筋は，腹圧を高めることによって横隔膜を持ち上げ，呼息を行う．

安静時の呼吸では，おもに吸息筋のみが働いており，呼息筋は働かない．胸郭と肺には弾性があり，力を加えなくても，吸い込まれた空気が肺から押し出されていくからである．とくに呼息筋が働くのは，咳やくしゃみなど，強い力で呼息を行うときである．

●胸式呼吸と腹式呼吸

	胸式呼吸	腹式呼吸
吸息筋	外肋間筋	横隔膜
呼息筋	内肋間筋	腹壁の筋（外腹斜筋，内腹斜筋など）

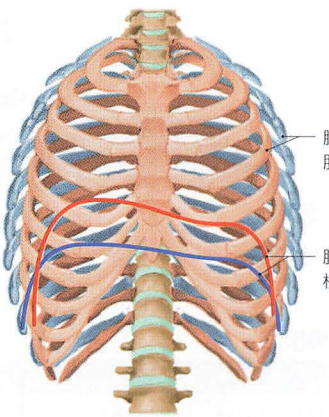

●呼吸に伴う胸郭と横隔膜の動き

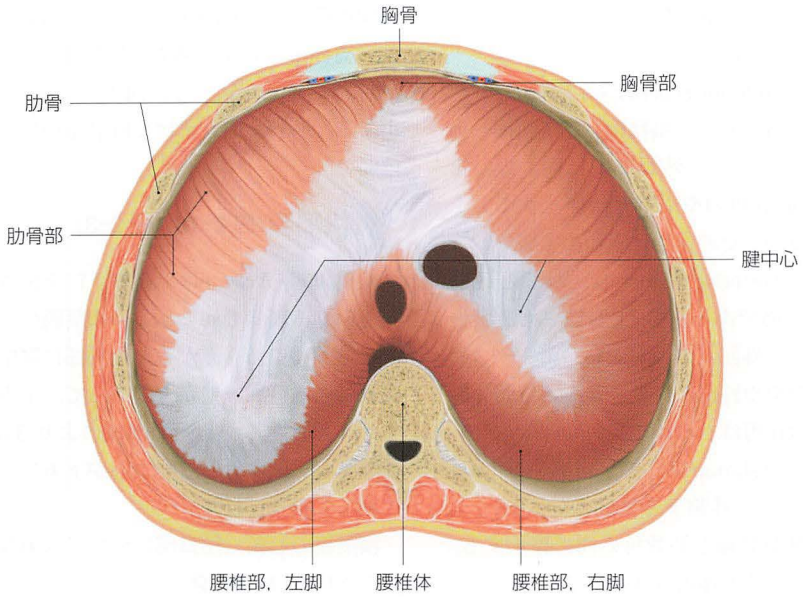

A．上面

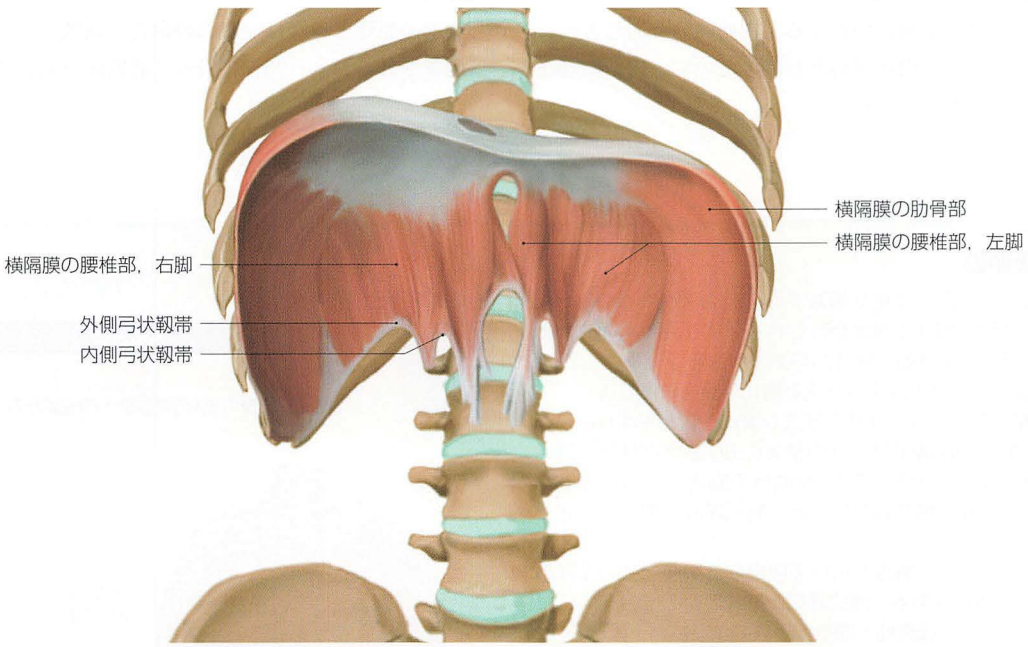

B．前頭断

●図 2-13　横隔膜

●表 2-3　横隔膜

筋	起始	停止	神経支配	作用
横隔膜	**腰椎部**：腰椎体，内側・外側弓状靱帯 **肋骨部**：肋骨弓（第 7～12 肋軟骨） **胸骨部**：剣状突起	腱中心	横隔神経（C3～5）	胸腔底の下方移動（吸息）

A 胸壁の動脈(図 2-14, 15)

胸壁の動脈には，後方の胸大動脈などから分かれる肋間動脈と，前方の内胸動脈から分かれる枝の 2 系統がある．

● 肋間動脈(表 2-4)

肋間動脈 posterior intercostal artery は，各肋骨の下縁に沿って後方から前方に向かって走る．第 1・2 肋間動脈は，鎖骨下動脈から分かれた肋頸動脈の枝である**最上肋間動脈** supreme intercostal artery から分かれる．第 3〜11 肋間動脈(および第 12 肋骨の下縁に沿う**肋下動脈** subcostal artery)は，胸大動脈の後面から起こる．

肋間動脈は，はじめは胸膜の後ろを走り，胸骨角の近くから肋間静脈・神経とともに肋骨下縁(肋骨溝)に沿って，胸内筋膜の中(内肋間筋と胸膜の間)を，次いで内肋間筋と最内肋間筋の間を走る．走行の途中で分かれた側副枝が，1 つ下の肋骨の上縁に沿って走る．肋間動脈からは以下の枝が分かれる．

❶ **背側枝** dorsal branch：脊柱のすぐ横で分かれて背側に向かい，脊髄神経の後枝とともに固有背筋および脊柱周辺の皮膚に分布する．

❷ **外側皮枝** lateral cutaneous branch：胸壁の側面で分かれて肋間神経の外側皮枝とともに皮下組織に入り，胸壁外側部の皮膚に分布する．

● 内胸動脈(表 2-5)

内胸動脈 internal thoracic artery は，頸部で鎖骨下動脈の第 1 部から分かれ，前胸壁の内面で胸骨のやや外側を下行する．その経過中に前肋間枝と貫通枝(前胸壁を貫いて皮下組織に出る)が次々と分かれ，心膜横隔動脈などを出し，第 6 肋間隙の高さで上腹壁動脈と筋横隔動脈という 2 本の終枝に分かれる．

❶ **前肋間枝** anterior intercostal artery：内胸動脈から第 1〜6 肋間隙で 6 本が分かれ，筋横隔動脈から 3 本が分かれて，第 1〜9 肋間に分布する．前肋間枝は各肋間隙で 2 本になり，肋骨の下縁と 1 つ下の肋骨の上縁に沿って走り，肋間動脈とその側副枝と吻合する．

❷ **上腹壁動脈** superior epigastric artery：横隔膜の胸骨部と肋骨部の間を通って腹部に入り，腹直筋の後面に沿って下行する．臍の高さで下腹壁動脈(← 外腸骨動脈)と吻合する．

❸ **筋横隔動脈** musculophrenic artery：肋骨弓の後面を外下方に進み，第 7〜9 肋間および横隔膜の前部に分布する．

B 胸壁の静脈

肋間静脈 posterior intercostal vein は，肋間動脈，肋間神経と伴行して後方に向かい，肋骨溝の中では最も上に位置する．脊柱に近づくと，後枝(脊髄神経後枝に伴行)と椎間静脈が合流する．肋間静脈の多く(第 4〜11 肋間静脈)は**奇静脈系** azygos system of vein に注ぐが，第 1 肋間静脈は直接に腕頭静脈に注ぐ．第 2・3 肋間静脈は合流して上肋間静脈を形成し，右では奇静脈に，左では腕頭静脈に注ぐことが多い．

C 胸壁の神経

12 対の胸神経が胸壁に分布する．胸神経は椎間孔を出てただちに後枝を後方に送り出して**肋間神経** intercostal nerve(第 12 は**肋下神経** subcostal nerve)になり，肋骨の下縁に沿って肋間動静脈とともに前方に走る．肋間神経から分かれた側副枝は 1 つ下の肋骨の上縁に沿って進む．また肋間神経は，肋間筋，肋下筋，胸横筋，肋骨挙筋，後鋸筋に分布する筋枝を送り出す．肋間神経からは以下の典型的な枝が分かれる．

❶ **交通枝** rami communicantes：各肋間神経の起始部と同側の交感神経幹をつなぎ，白交通枝と灰白交通枝

Functional scope

呼吸運動の神経支配

呼吸運動と心臓の拍動は，意思によらず規則的に行われ，運動によって増加する．その一方で，呼吸運動は意識的に調節することができるが，心臓の拍動は意識的に調節できない．

呼吸運動を行う筋は骨格筋であり，脊髄の前角にある**運動ニューロン** motor neuron によって支配される随意筋である．外肋間筋と内肋間筋は肋間神経(T1〜11)によって，横隔膜は横隔神経(C3〜5)によって，腹壁の筋(外腹斜筋，内腹斜筋，腹横筋，腹直筋)は下位の肋間神経(T6〜11)によって支配される．

呼吸運動は，覚醒していても睡眠していても，規則的に行われる．これは，延髄の**呼吸中枢** respiratory center で規則的な呼吸のリズムを生成し，その指令によって脊髄前角の運動ニューロンが興奮し，呼吸運動を担当する筋を収縮させているからである．

その一方で，深呼吸や息止めなど，意思によって呼吸運動を調節することもできる．これは，大脳皮質の**運動野** motor area からの指令も脊髄前角の運動ニューロンに伝えられるからである．呼吸中枢で生成するリズムは，動脈血の酸素分圧(頸動脈小体で感知)や二酸化炭素分圧と pH(延髄のニューロンが感知)により調節され，呼吸数を増減する．

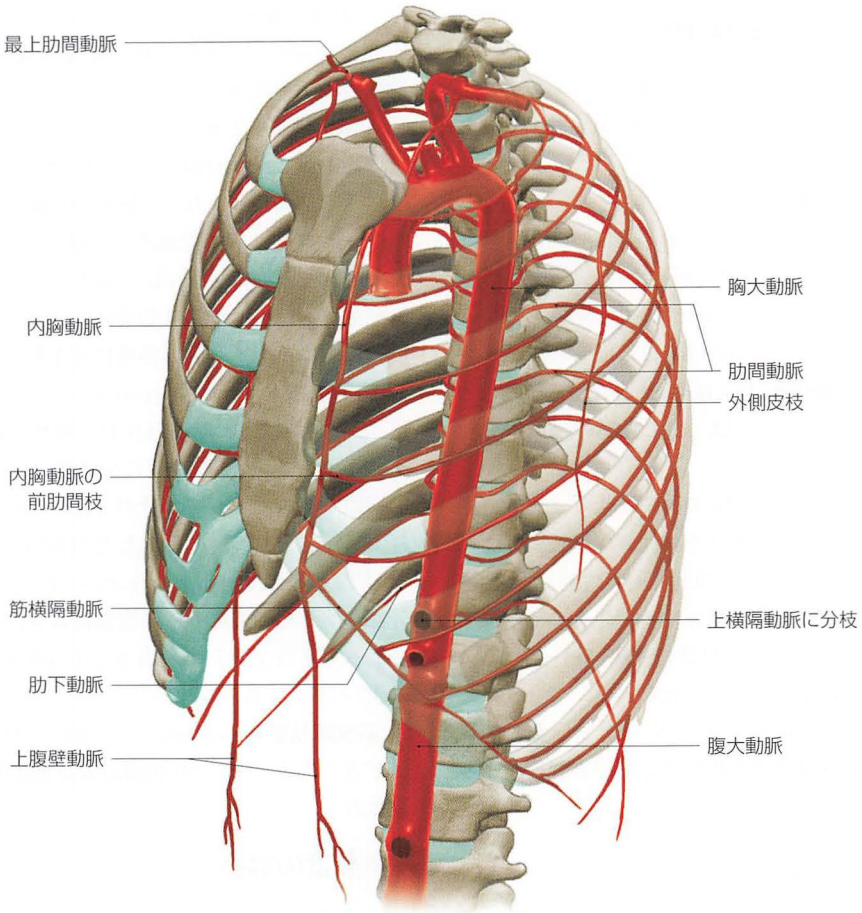

●図 2-14　胸壁の動脈(左側面)

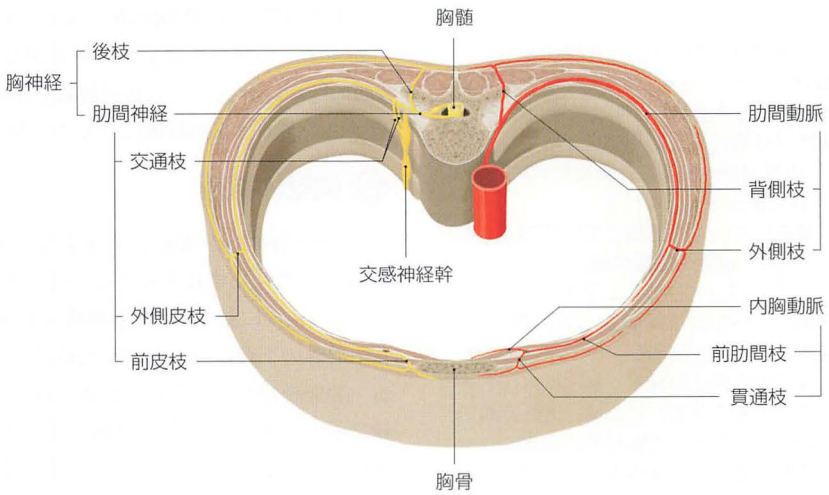

●図 2-15　肋間隙の動脈と神経

●表 2-4 肋間動脈とその枝

動脈	起始	走行	分布・分枝
肋間動脈 (第 12 は肋下動脈)	第 1・2：最上肋間動脈 (← 肋頸動脈 ← 鎖骨下動脈) 第 3〜12：胸大動脈後面	肋骨下縁	外・内肋間筋 枝：❶ 背側枝， ❷ 外側皮枝
背側枝	肋間動脈，脊柱のすぐ横	脊髄神経後枝と伴行	固有背筋，背部の皮膚
外側皮枝	肋間動脈，胸壁の側面	肋間神経外側皮枝と伴行	胸壁外側部皮膚

●表 2-5 内胸動脈とその枝

動脈	起始	走行	分布・分枝
内胸動脈	鎖骨下動脈第 1 部	前胸壁内面を下行	枝：❶ 前肋間枝，❷ 上腹壁動脈， ❸ 筋横隔動脈
前肋間枝	第 1〜6 肋間隙：内胸動脈 第 7〜9 肋間隙：筋横隔動脈	2 本に分かれて第 1〜9 肋間隙の上縁と下縁	外・内肋間筋，肋間動脈と吻合
上腹壁動脈	内胸動脈	腹直筋の後面を下行	腹直筋，下腹壁動脈と吻合
筋横隔動脈	内胸動脈	肋骨弓後面を外方へ下行	横隔膜の前部 枝：前肋間枝

の 2 本がある．白交通枝は交感神経節に向かう節前線維を含み，灰白交通枝は交感神経節からの節後線維を含む．

❷ **外側皮枝** lateral cutaneous branch：中腋窩線のあたりで分かれて肋間筋を貫いて皮下組織に入り，前枝と後枝に分かれ，胸部外側と腹壁の皮膚に分布する．

❸ **前皮枝** anterior cutaneous branch：胸骨のすぐ横で肋間隙の膜と筋を貫いて皮下組織に入り，内側枝と外側枝に分かれ，胸部と腹部の前部の皮膚に分布する．

*

肋間神経は，高さによって典型的ではない分布や枝分かれをする．

● **第 1 胸神経(第 1 肋間神経)**

第 1 胸神経の前枝は，まず大きな上部と小さな下部に分かれ，上部は腕神経叢に加わり，下部が第 1 肋間神経になる．第 1 肋間神経は第 1 肋骨の内側縁を走り，外側皮枝は腋窩の皮膚に分布し，前皮枝は出さない．

● **第 2 肋間神経**

外側皮枝がとくによく発達して**肋間上腕神経** intercostobrachial nerve と呼ばれる．肋間上腕神経は腋窩の床に分布した後，内側上腕皮神経と連絡して上腕内側の皮膚に分布する．

● **第 3〜6 肋間神経**

典型的な分布と走行を示す．第 3 肋間神経の外側皮枝はしばしばよく発達して第 2 の肋間上腕神経となる．

● **第 7〜11 肋間神経および肋下神経**

外側皮枝を出した後，胸骨弓を越えて腹壁に入り，腹部の皮膚と筋に分布する．

4 乳房

乳房 breast は，乳腺とそれに関連する結合組織と皮膚からなり，成人女性でよく発達して胸部に 1 対の隆起部としてみられる．

A 乳房と乳腺の構造(図 2-16)

女性の乳房はほぼ円形で，横方向では胸骨外側縁から中腋窩線まで，縦方向では第 2〜4 肋間の高さに広がる．乳房の突出部である**乳頭** nipple の周囲の皮膚は，色素が沈着して**乳輪** areola となっている．乳房の基底部の上 2/3 は大胸筋を覆う胸筋筋膜に接し，下 1/3 は前鋸筋の筋膜に接する．乳房と胸筋筋膜の間には**乳房後隙** retromammary space という緩い結合組織層があり，乳房に可動性を与えている．乳腺の一部は大胸筋の下外側縁に沿って腋窩に向かって伸び出しており，**腋窩突起** axillary process(または**腋窩尾部** axillary tail)と呼ばれている．

乳腺 mammary gland は，乳頭に開口する 15〜20 本

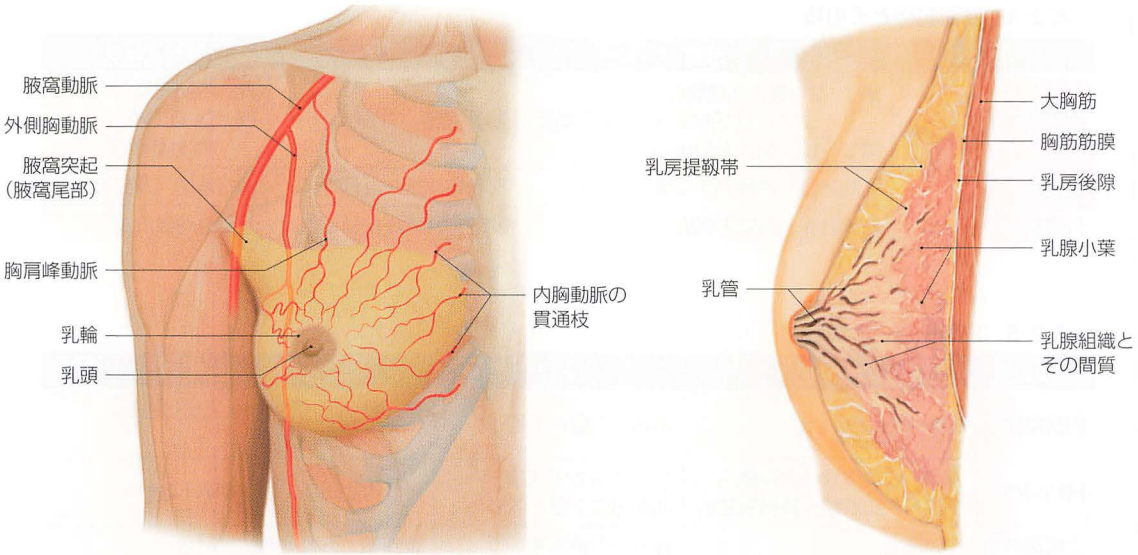

A. 形状と動脈　　B. 矢状断

●図 2-16　乳房

の**乳管** lactiferous duct と，それにつながる導管および乳腺小葉からなる．真皮から結合組織束が乳腺の内部に伸び出して**乳房提靱帯** suspensory ligament of breast を形成し，乳房を支持するのに役立っている．

B 乳房の脈管と神経

● 動脈

乳房に分布する動脈の由来を以下に示す．

- **内胸動脈**からの枝：内胸動脈の貫通枝もしくは前肋間枝から分かれ，乳房の内側部に分布する．
- **外側胸動脈**と**胸肩峰動脈**からの枝：いずれも腋窩動脈の枝で，乳房の外側に分布する．
- **第 2〜4 肋間動脈**の外側皮枝からの枝：乳房の外側に分布する．

● 静脈

乳房からの静脈は，おもに腋窩静脈に注ぐが，一部は内胸静脈にも注ぐ．

● リンパ管

乳房からのリンパ路は，癌転移の経路となるので，臨床的に重要である．

- 乳房からのリンパの 75% は外側および上方に向かい，**腋窩リンパ節** axillary lymph node に入る．
- 乳房からの残りのリンパの多くは内側に向かい，内胸動脈に沿う**胸骨傍リンパ節** parasternal node に入る．

● 神経

乳房の神経は，**第 4〜6 肋間神経** 4〜6th intercostal nerve の外側皮枝と前皮枝が分布する．乳頭は第 4 肋間神経により支配される．

Clinical scope

乳癌

乳房は体表から観察・触診することができるので，**乳癌** breast cancer は他の悪性腫瘍に比べて発見しやすい癌である．それにも関わらず，乳癌による死亡が日本人女性の悪性新生物死亡の約 9% を占め，第 5 位となっているのは，乳癌の罹患率が高いからである．日本人の女性が一生の間に乳癌を生じる確率は，16 人に 1 人と見積もられている．

乳癌は，乳房内のしこり(腫瘤や結節)として気づかれることが多い．また乳癌が発育すると，乳房の皮膚が凹むことがある．乳癌は皮膚ないし深層の大胸筋に浸潤・成長するので，外科手術の際には肉眼的に認められる腫瘍よりも拡大して切除する必要がある．

乳癌の根治治療を妨げる最大の要因は，他の部位への転移である．とくに乳癌の場合には，リンパ行性転移が圧倒的に多い．乳房の皮膚からのリンパは腋窩リンパ節に注ぐので，乳癌は腋窩リンパ節に転移することが多い．ここからさらに鎖骨下リンパ節，鎖骨上リンパ節へと転移が進んでいく．乳癌の手術ではこれらのリンパ節を取り除き(郭清)，病理検査を行って転移の有無を確認する．これは乳癌の治療方針の決定と予後の判断に役立つ．

C 胸膜と肺

1 胸膜

胸腔では，中央の縦隔を挟んで左右に**胸膜腔** pleural cavity があり，それぞれ肺を包んでいる．胸膜腔は，上方は胸膜上口をわずかに越えて頸部基部にまで達し，下方は横隔膜の上面に接してその肋骨への付着部近くにまで達し，前方・外側・後方は胸郭の内面に接し，内側は縦隔に接する．

A 胸膜の区分と部位

（▶ Clinical scope「気胸と肺虚脱」参照）

胸膜腔は**胸膜** pleura という薄い漿膜に囲まれている．胸膜はその位置により 2 つに分けられる．

❶ **壁側胸膜** parietal pleura：胸壁の内面を覆う．

❷ **臓側胸膜** visceral pleura（**肺胸膜** pulmonary pleura）：肺の表面を覆う．

壁側胸膜と臓側胸膜はわずかな隙間を隔てて接している．胸膜腔は壁側胸膜と臓側胸膜の間の狭い空間で少量の漿液を含み，両胸膜の間の動きを滑らかにして，呼吸時の肺の膨張・縮小を助ける．

壁側胸膜は，周囲の構造に対応して部位が区別されている．**肋骨胸膜** costal pleura は胸壁の内面を覆う．**縦隔胸膜** mediastinal pleura は縦隔に接する．**横隔胸膜** diaphragmatic pleura は横隔膜に接する．胸郭上口を越えて頸部に突出する部分は**胸膜頂** pleural cupula と呼ばれる．

壁側胸膜は第 5〜7 胸椎の高さで肺に出入りする構造（気管支，肺動静脈など）を筒状に包んだ後，肺胸膜に移行する．**肺根** root of lung は，肺に出入りする構造とそれを包む胸膜の移行部からなり，**肺門** pulmonary hilum は，肺の内側面にある出入口のことである（▶ 68 頁）．両胸膜の移行部は肺門から下方に伸びて二重の胸膜からなる細長いヒダを作っており，このヒダを**肺間膜** pulmonary ligament という．

B 胸膜洞（図 2-17）

胸膜腔の前方と下方には，肺が完全に入り込まないで 2 葉の壁側胸膜が接している部位があり，**胸膜洞** pulmonary recess と呼ばれる．

❶ 下方の**肋骨横隔洞** costodiaphragmatic recess は，肋骨胸膜と横隔胸膜の間にある最大の胸膜洞である．

❷ 前方の**肋骨縦隔洞** costomediastinal recess は，肋骨胸膜と縦隔胸膜が接する部位にある．

深い吸息の際には肺が大きく膨らんで胸膜洞の中に進入し，強い呼息の際には肺が縮小して胸膜洞は大きくなる．

Clinical scope

気胸と肺虚脱

正常の生体の肺は，胸腔の中いっぱいに広がっている．これは，肺の内圧によって膨らんでいるわけではない．むしろ肺の組織には弾性があり，肺は縮んで肺胞の空気を外界に押し出そうとしている．肺表面の臓側胸膜と胸壁内面の壁側胸膜を隔てる胸膜腔の内圧が外界よりも低くなっており（約−2 mmHg），その陰圧によって肺が広げられているのである．臓側胸膜と壁側胸膜の間の胸膜腔は，胸膜液の薄い層によって肺の動きを滑らかにするだけでなく，肺を広げる働きもしているのである．肺が固有の弾性によって縮もうとしていることは，普段は気づかれないが，胸膜腔に空気が侵入して**気胸** pneumothorax になるとよくわかる．

気胸には，外傷によって胸壁と壁側胸膜が破れて外界から空気が侵入する**外傷性気胸**と，肺表面の肺嚢胞（ブラ）などの病変が破裂して肺内から空気が侵入する**自然気胸**とがある．気胸により空気が胸膜腔に入ると，胸膜腔内の陰圧は失われ，肺は弾性によって収縮する．空気の侵入口が開いたままだと，多量の空気が胸膜腔に侵入し，肺内の空気はほとんど排出されて**無気肺** atelectasis になる．正常な肺から空気が失われて無気肺になることを，**肺虚脱** pulmonary collapse という．気胸に対しては，胸膜腔にチューブを差し込んで脱気する治療が行われ，これにより肺虚脱を防ぐことができる．

胸膜腔には，空気以外のものが貯留することがある．胸膜炎などで多量の滲出液が貯留したのは**水胸** hydrothorax，外傷などで出血して血液が貯留したのは**血胸** hemothorax と呼ばれる．

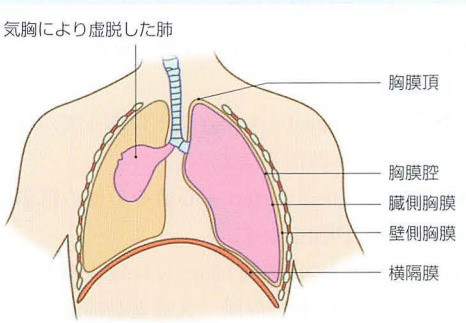

●気胸と肺虚脱

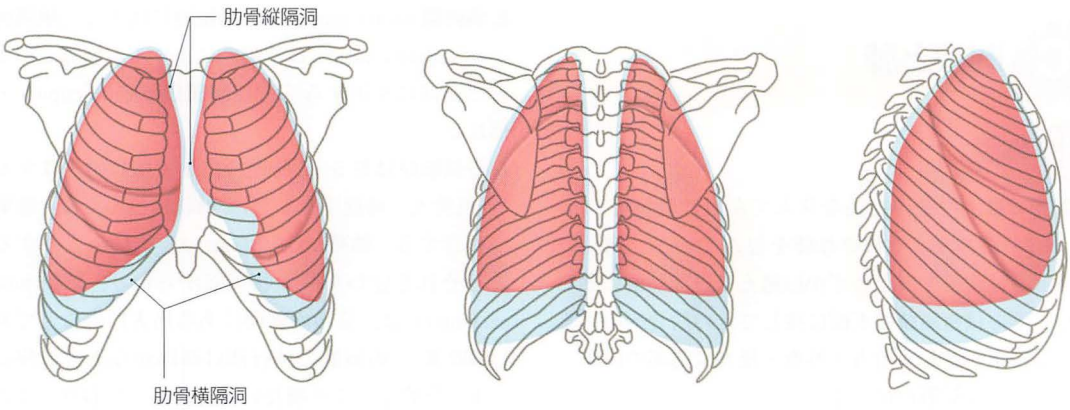

A. 前面　　B. 後面　　C. 右外側面

●図 2-17 胸膜洞の広がり

2 肺

左右の**肺** lung は，胸腔の中で縦隔を挟んで両半を占め，それぞれ半円錐形に近い形をしており，胸膜腔に包まれている．呼吸器系の中心的な器官であり，気道を通して吸い込んだ空気と血液の間でガス交換を行う．右心室から肺動脈を通して酸素の乏しい血液を受け入れ，肺静脈を通して左心房に酸素の豊富な血液を返す．

縦隔にある心臓が，左側に張り出しているため，右肺は左肺よりもやや大きい．日本人の成人の肺の重量は，右肺が 380 g(♀)ないし 470 g(♂)，左肺が 330 g(♀)ないし 410 g(♂)である．

A 肺の外形

肺の上端部は丸く突き出す**肺尖** apex of lung，下端部は広がった**肺底** base of lung である．周囲との関係から，3つの面が区別される．

❶ **肋骨面** costal surface：前・外側・後の三方に向かい，丸く膨隆する．

❷ **横隔面** diaphragmatic surface：下にあって，横隔膜の円蓋に相当する凹面をなす．

❸ **縦隔面** mediastinal surface：心臓その他の縦隔の内臓に接し，軽い凹面をなす．

縦隔面の中央部には**肺門** hilum of lung があり，そこから気管支・脈管(肺動静脈，気管支動静脈，リンパ管)および神経が肺に出入りする．左肺の縦隔面の前下部は心臓のために大きく窪んでいる．

3つの面の間の境界のうち，**下縁** inferior border は鋭く，横隔面と肋骨面を分けている．**前縁** anterior border は肋骨面と縦隔面の境界で，比較的鋭い．

B 肺根と肺門

肺根 root of lung は，縦隔と肺を連結する構造物が集まり，壁側胸膜と臓側胸膜をつなぐ胸膜の反転部に包まれた短い筒状の部分である．肺の縦隔面で肺根の出入りする領域が**肺門** hilum of lung であり，胸膜の反転部により囲まれている．肺根の下方で，肺と縦隔をつなぐ胸膜のヒダが**肺間膜** pulmonary ligament である．壁側胸膜と臓側胸膜の移行部は肺門と肺間膜とを取り囲んでいる．

肺根には，1本の**肺動脈** pulmonary artery，2本の**肺静脈** pulmonary vein，**主気管支** main bronchus に加えて，気管支動静脈，神経，リンパ管が含まれる．肺門においては，肺動脈が上方に，肺静脈が下方に，主気管支が後方に位置する．右肺では上葉気管支が肺根内で分岐し，肺門では肺動脈の上方に位置する．

C 右肺(図 2-18)

右肺 right lung は，**上・中・下葉** superior/middle/inferior lobe に分かれ，葉の間には臓側胸膜が入り込んで裂を作っている．

- **斜裂** oblique fissure：上葉と中葉を，下葉から隔てる．後方の第4胸椎棘突起あたりから前下方に，ほぼ第5肋間隙と第6肋骨に沿って走る．
- **水平裂** horizontal fissure：上葉と下葉とを隔てる．

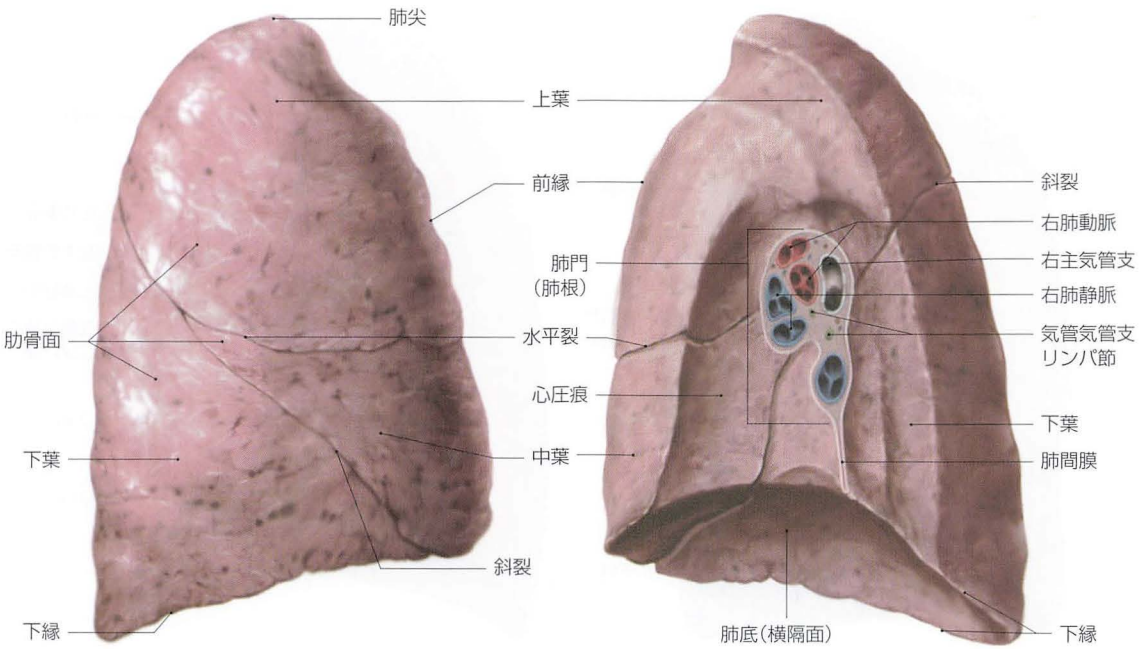

A. 外側面　　**B. 縦隔面**

●図 2-18　右肺

前方の胸骨あたりから後方に，ほぼ第 4 肋間に沿って走る．

右肺の縦隔面は，臓器や大血管に接しており，それに対応する圧痕がみられる．前下部には心臓が接する（**心圧痕** cardiac impression）．肺門の前下には下大静脈，前上には上大静脈が接する．奇静脈は肺門の後方を上行し，肺門の上を乗り越えて上大静脈に注ぐ．肺門のすぐ後方を食道が下行する．

D 左肺（図 2-19）

左肺 left lung には，**上・下葉**があり，斜裂により隔てられている．

- **斜裂**：第 3・4 胸椎棘突起間あたりから前下方に，ほぼ第 5 肋間隙と第 6 肋骨に沿って走る．

左肺の縦隔面では，前下部に心臓による大きな窪みがあり，**心陥凹** cardiac impression と呼ばれる．前縁の下部は心臓のために弯入しており，**心切痕** cardiac notch と呼ばれる．大動脈弓は肺門の上方を後ろに通り抜け，胸大動脈となって肺門の後方を下行する．肺門のすぐ後方を食道が下行する．

E 気管支枝（図 2-20A）

気管 trachea は，喉頭に続いて第 6 頸椎の高さで始まって正中を下行し，第 4・5 胸椎の高さで左右の主気管支に分かれる．気管の壁は C 字状の軟骨に囲まれ，後壁には軟骨がなく平滑筋があり，膜性壁と呼ばれる．

右・左主気管支 right/left main bronchus は，肺根に加わり，肺門を通って肺に入る．主気管支には明瞭な左右差がある．右主気管支は左主気管支よりも太く，短く，より垂直に近い走行をとる．そのため気管に入った異物は，右肺に侵入しやすい．

主気管支は肺内で**葉気管支** lobar bronchus に分かれ，各肺葉に向かう．右上葉へ向かう葉気管支だけは，肺門に入る手前で分かれる．

葉気管支はさらに**区域気管支** segmental bronchus に分かれて，肺区域に向かう．

区域気管支は枝分かれを繰り返して細くなり，壁から軟骨が失われて径 1～2 mm の細気管支になり，肺小葉に入り込む．肺小葉の中に含まれる多数の肺胞でガス交換が行われる（▶ 73 頁の Functional scope「肺胞とガス交換」参照）．

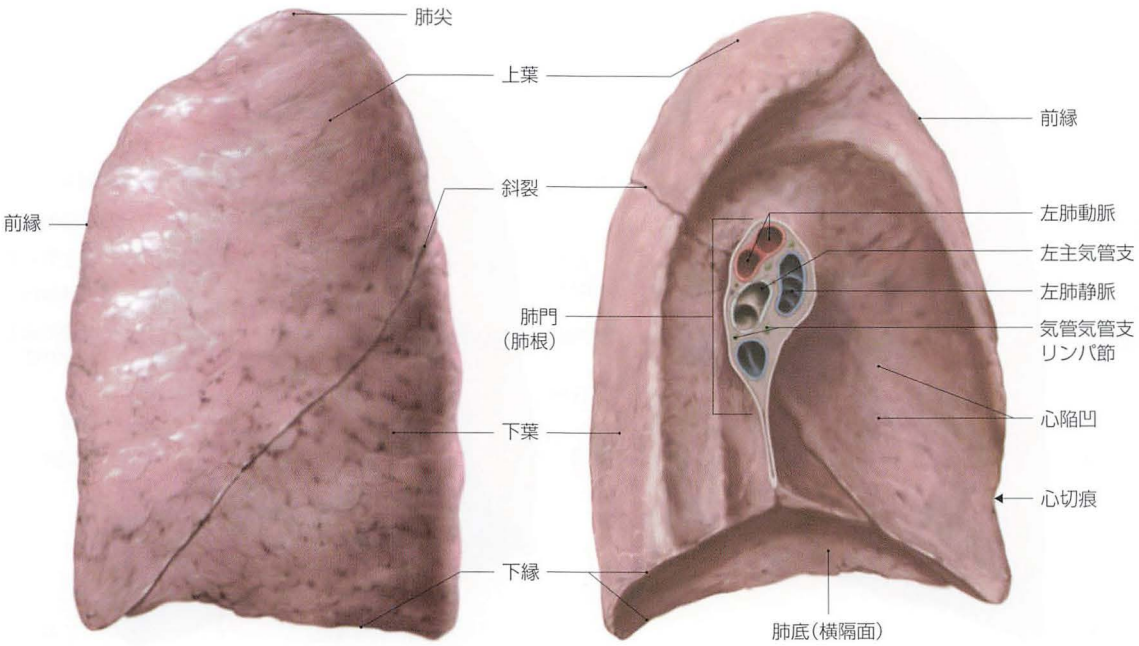

A. 外側面　　B. 縦隔面

●図 2-19　左肺

Clinical scope

肺活量

肺内に含まれる空気は，呼吸運動によって外界に出たり入ったりする．この出入りする空気の量は**肺活量計** spirometer を用いて測定できる．肺活量計を用いて，呼吸機能の障害とその原因となる疾患の種類や程度を知ることができる．

安静時の呼吸で肺に出入りする空気の量を**1回換気量** tidal volume といい，約 500 mL である．安静時の吸気の状態から最大限に吸い込める空気量を**予備吸気量**，安静時の呼気の状態から最大限に呼出できる空気量を**予備呼気量**という．最大限の吸気から最大限に呼出できる空気量が**肺活量** vital capacity である．成人男性では 3,000～4,000 mL，成人女性では 2,500～3,500 mL が標準である．

呼吸によって肺に出入りする空気のうち，一部は肺胞に達することなく，鼻腔や気管・気管支などにとどまる．この空気量は**死腔** dead space と呼ばれ，150 mL ほどあり，肺胞でのガス交換に関与しない．

最大限の吸気から最大の速度で息を吐き出したときに，最大限に呼出できる空気の量を**努力肺活量** forced vital capacity という．最初の 1 秒間に呼出できる量が**1秒量**であり，努力肺活量に対するその割合が**1秒率**である．

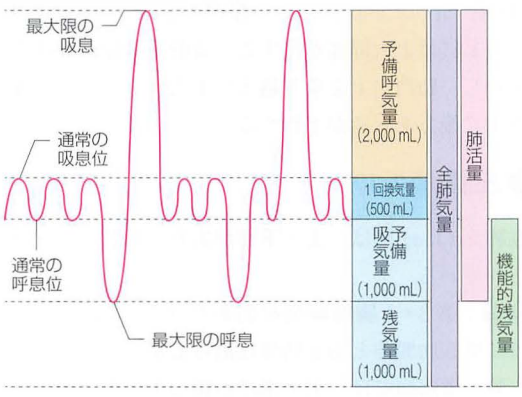

●肺活量
各量の数値は成人における標準値の例であり，体格や年齢，性別などによって異なる．

おもに肺活量が低下するのが拘束性障害であり，間質性肺炎や胸膜肥厚により生じる．おもに 1 秒率が低下するのが閉塞性障害であり，気管支喘息，肺気腫，慢性気管支炎などにより生じる．

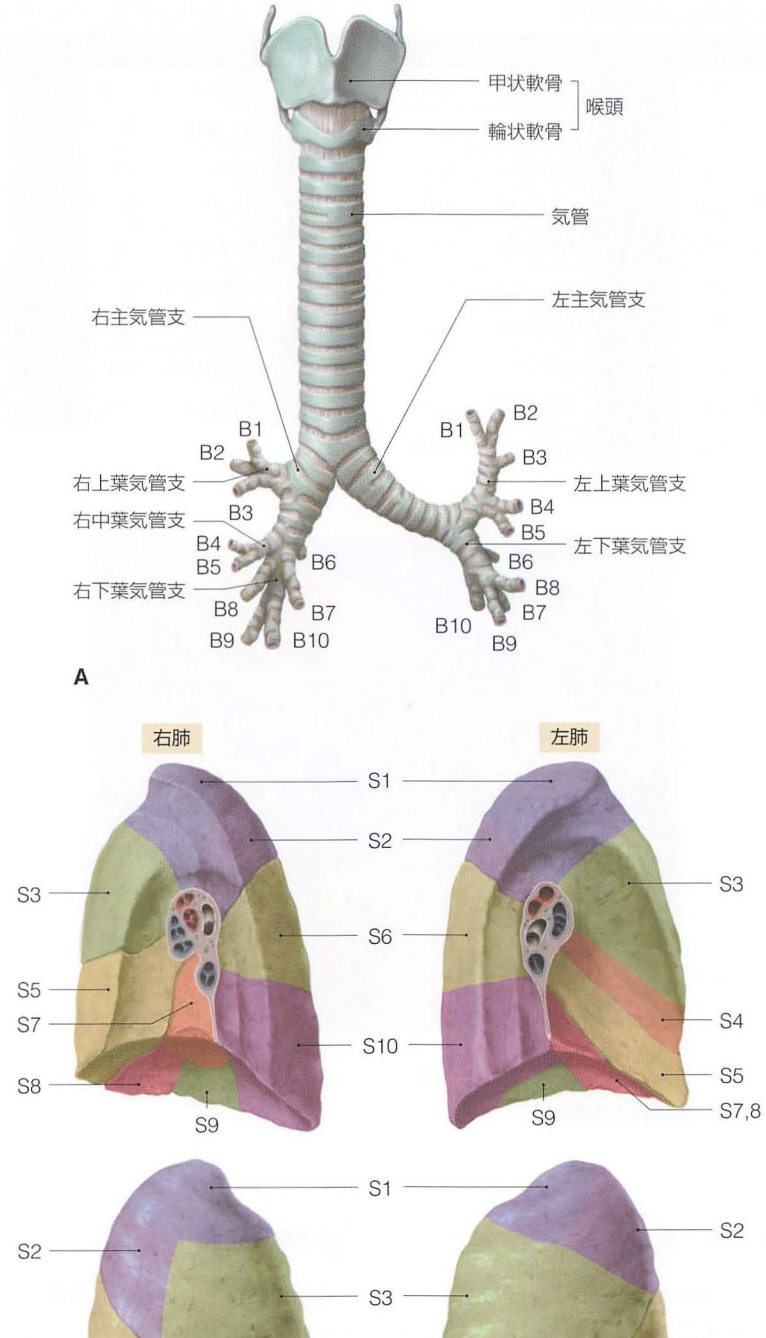

● 図 2-20　気管支枝(A)と肺区域(B)

●表 2-6　右肺の区域気管支と肺区域

区域気管支			肺区域		
右上葉気管支	肺尖枝	B1	右上葉	肺尖区	S1
	後上葉枝	B2		後上葉区	S2
	前上葉枝	B3		前上葉区	S3
右中葉気管支	外側中葉枝	B4	右中葉	外側中葉区	S4
	内側中葉枝	B5		内側中葉区	S5
右下葉気管支	上-下葉枝	B6	右下葉	上-下葉区	S6
	内側肺底枝	B7		内側肺底区	S7
	前肺底枝	B8		前肺底区	S8
	外側肺底枝	B9		外側肺底区	S9
	後肺底枝	B10		後肺底区	S10

●表 2-7　左肺の区域気管支と肺区域

区域気管支			肺区域		
左上葉気管支	肺尖後枝	B1+2	左上葉	肺尖後区	S1+2
	前上葉枝	B3		前上葉区	S3
	上舌枝	B4		上舌区	S4
	下舌枝	B5		下舌区	S5
左下葉気管支	上-下葉枝	B6	左下葉	上-下葉区	S6
	内側肺底枝	B7		内側肺底区	S7
	前肺底枝	B8		前肺底区	S8
	外側肺底枝	B9		外側肺底区	S9
	後肺底枝	B10		後肺底区	S10

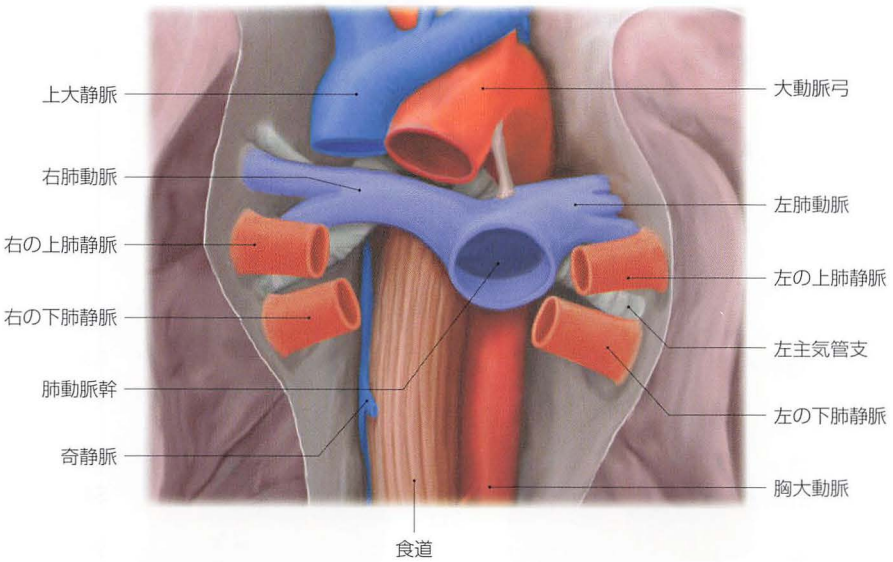

●図 2-21　肺動脈と肺静脈

F 肺区域(図 2-20B，表 2-6, 7)

肺区域 bronchopulmonary segment は，区域気管支とそれに伴行する肺動脈によって支配される．左右の肺にそれぞれ 10 の肺区域があり，左肺ではその一部が融合している．肺区域は肺の肉眼的な構成単位であり，1 つの肺区域を外科的に切除することが可能である．

肺区域の形は不規則な円錐状で，その頂点は区域気管支の起始部で肺門近くにあり，底面は肺の外表面にある．気管支と肺動脈の枝は肺区域の中心を走り，肺静脈の枝は肺区域の周辺を走る．

G 肺の血管(図 2-21)

肺循環では，右心室から肺動脈を通して肺に血液が送られ，肺静脈を通して左心房に戻る．これ以外に，体循環に属する気管支動静脈が肺に出入りする．

肺動脈幹 pulmonary trunk は右心室から出て，大動脈弓の下で**右・左肺動脈** right/left pulmonary artery に分岐する．この分岐部は，第 4・5 胸椎間の高さで，気管分岐部の左前下方に位置する．右肺動脈は左肺動脈より長い．

● 右肺動脈

右主気管支の前方で，上行大動脈と上大静脈の後方

を通って右の肺門に達する．肺門の手前で上葉への枝が分かれ，肺に入って中葉と下葉への枝に分かれる．

● 左肺動脈

胸大動脈の前方を通って肺門に達し，肺に入って上葉と下葉への枝に分かれる．

肺静脈には，左右それぞれに**上・下肺静脈** superior/inferior pulmonary vein があり，独立して左心房に注ぐ．これら4本の肺静脈は肺門から左心房までほぼ水平に走る．

気管支動脈・静脈 bronchial artery/vein は，気管支とその周辺および臓側胸膜を栄養する血管系である．肺の中で肺動静脈の枝との間に連絡がある．右気管支動脈は右の第3肋間動脈から起こる．左気管支動脈は2本程度が胸大動脈の前面から起こる．気管支静脈は肺門から出て，奇静脈または半奇静脈に注ぐ．

H 肺の神経支配

肺に分布する神経は，気管分岐部と主気管支の前面と後面で**前・後肺神経叢** anterior/posterior pulmonary plexus を作っている．後ろのほうが前よりもよく発達している．迷走神経からの副交感神経線維に加えて，交感神経幹からの交感神経線維が肺神経叢に入っている．肺神経叢からの神経線維は気道と動脈に沿って進入する．副交感性の刺激は気管支を収縮させ，気管支腺からの分泌を促進する．交感性の刺激は気管支を拡張させる．肺の気道や結合組織からの感覚情報は，**ヘーリング-ブロイヤー反射** Hering-Breuer reflex による呼吸運動の調節や咳反射を引き起こす．

Functional scope

肺胞とガス交換

肺の組織の中で，気管支の枝は肺動脈の枝とほぼ並行しながら分岐を繰り返して細くなり，径1 mmほどになると壁から軟骨が失われて**細気管支** bronchiole と呼ばれる．細気管支はさらに数回分岐をして，1本の細気管支が1つの肺小葉を担当する．**肺小葉** pulmonary lobule の中で，細気管支は分岐しながら上皮細胞の形を変えて終末細気管支，呼吸細気管支となり，最終的に無数の小さな袋状の**肺胞** alveolus につながる．

肺動脈の枝は肺小葉の中心を通り，肺静脈の枝は肺小葉の辺縁に分布する．

人間の肺胞の数は約3億個，径が200～250 μm で，全表面積は約150 m^2 になる．肺胞は2種類の上皮細胞によって覆われている．

- Ⅰ型肺胞上皮細胞は，極端に扁平な細胞で，肺胞の表面の大部分を覆っている．肺胞の空気と毛細血管の血液の間のガス交換は，この細胞を通して行われる．
- Ⅱ型肺胞上皮細胞は，丸型の細胞で，肺胞壁の折り返しの部分に位置し，肺表面活性物質を産生する．この物質は肺胞の表面張力を低減して，肺胞が小さくつぶれるのを防いでいる．

肺胞では，肺胞内の空気と毛細血管内の血液との間で**ガス交換** gas exchange が行われる．酸素は拡散して赤血球内のヘモグロビンに結合する．二酸化炭素の大部分はイオンの形(HCO_3^-)で赤血球と血漿に溶けており，赤血球内の炭酸脱水酵素で CO_2 に変えられてから肺胞内に出てくる．血液が肺胞の毛細血管を通過する時間は0.75秒ほどで，この間にガス交換が行われる．

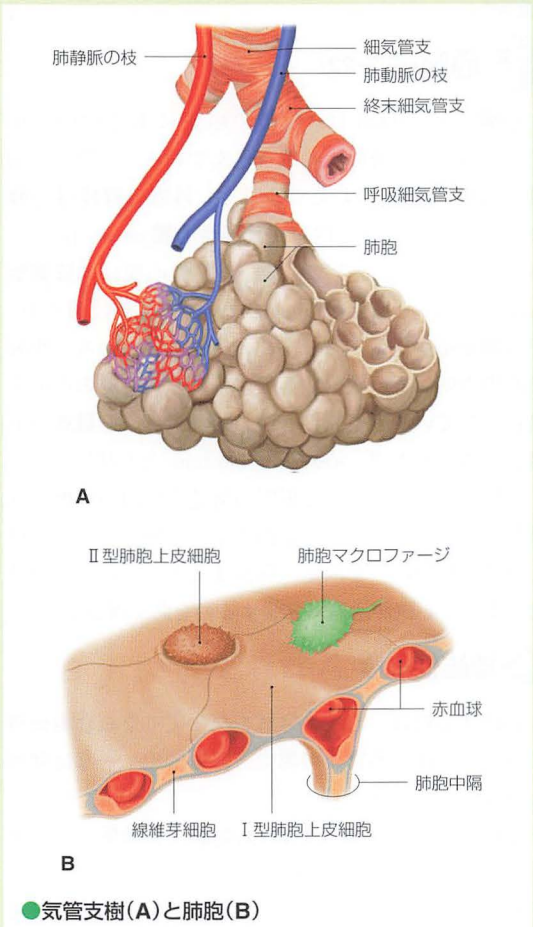

●気管支樹(A)と肺胞(B)

I 肺のリンパ管

肺内のリンパ管は，気管支枝に沿って走り，肺門に集まってくる．その経過中にあるリンパ節は部位により区別され，肺内部のものは**肺内リンパ節** intrapulmonary node，肺門付近のものは**気管支肺リンパ節** bronchopulmonary node と呼ばれる．リンパ管は肺門から気管支に沿って上行し，気管分岐部の周辺にある**上・下気管気管支リンパ節** superior/inferior tracheobronchial node を経て，気管に沿って上行し，**右・左気管支縦隔リンパ本幹** right/left bronchomediastinal trunk を形成する．これらのリンパ本幹は，独立に両側の静脈角に流入したり，また胸管や他のリンパ本幹と合流したりして，最終的に頸部の大きな静脈に注ぐ．

D 心臓

1 心膜(図 2-22)

心膜 pericardium は，胸腔の中央にある縦隔の中で，心臓と大血管の起始部を包んでいる．心膜は，胸膜や腹膜に比べて丈夫で分厚く，外層の**線維性心膜** fibrous pericardium と内層の**漿膜性心膜** serous pericardium の 2 層からできている．漿膜性心膜は，**壁側板** parietal layer と**臓側板** visceral layer の 2 葉に分かれ，その間が**心膜腔** pericardial cavity になっている．漿膜性心膜の壁側板は線維性心膜に密着して，その内面を裏打ちしている．漿膜性心膜の臓側板は，心臓壁の最外層にあたるので，**心外膜** epicardium とも呼ばれる．

漿膜性心膜は，心臓と周囲の構造との間の摩擦を軽減して，心臓が滑らかに拍動するのを助ける．線維性心膜は心臓の位置を固定・保持するとともに，血液灌流によって心臓が過剰に拡張するのを防ぐ働きがある．

A 線維性心膜

線維性心膜は，心膜の外層をなす丈夫な結合組織層であり，周囲の器官との間で一部は緩く，一部は強固につながっている．

- 心臓に出入りする大血管(大動脈，肺動脈，上・下大静脈)の外膜に移行する．
- 前方は，胸骨の後面に強く接着している．この接着部は胸骨心膜靱帯と呼ばれる．
- 下方は，横隔膜の腱中心に強固に接着している．
- 後方の後縦隔との間は，疎性結合組織により緩やかにつながる．

心膜横隔動静脈 pericardiacophrenic artery/vein(内胸動静脈の枝)が肺門の前方で心膜の表面を下行し，線維性心膜に血液を供給する．

B 漿膜性心膜と心膜腔(図 2-23)

漿膜性心膜の壁側板は，大動脈の起始部の周囲で反転して臓側板に続いている．反転部は 2 カ所に分かれている．

- 動脈側の反転部：上方に位置し，大動脈と肺動脈幹を取り巻いている．
- 静脈側の反転部：後方に位置し，上・下大静脈と 4 本の肺静脈を取り巻いている．

この 2 カ所の漿膜性心膜反転部の間に，心膜腔の横方向の通路ができており，**心膜横洞** transverse pericardial sinus と呼ばれる．心膜横洞は上行大動脈と肺動脈幹の後方に位置しており，外科手術の際にここに指を入れると，心臓に出入りする動脈と静脈を区別することができる．

静脈の周囲の漿膜性心膜反転部の形は，下方に凹んでおり，その弯入部は**心膜斜洞** oblique pericardial sinus と呼ばれる．心尖から心臓の後面に指を入れると，心膜斜洞が盲端になっているのがわかる．

2 心臓：外形

心臓 heart は，厚い壁をもつ中空性の器官で，血液を送り出して全身の血管に循環させるポンプの働きをする．心臓の位置は，左右の肺の間で縦隔の中央にあり，心膜に包まれている．心臓の大きさは日本人の成人男性で 330 g，女性で 270 g である．

体表から見ると，心臓は胸骨の後方に位置し，第 2〜5 肋間の高さにあり，左側にやや大きく張り出している．心臓のうち最もよく拍動する心尖は，心臓の左下に突き出しており，左第 5 肋間で正中線から 7〜9 cm のあたりに心尖拍動として触れることができる．

A 形状(図 2-24)

心臓は全体として円錐形をしており，広い**心底** base of heart が右後上方に，やや尖った**心尖** apex of heart が左前下方に位置し，心底から心尖に向かう長軸(**心軸**)は斜めに傾いて左前下方に向かっている．

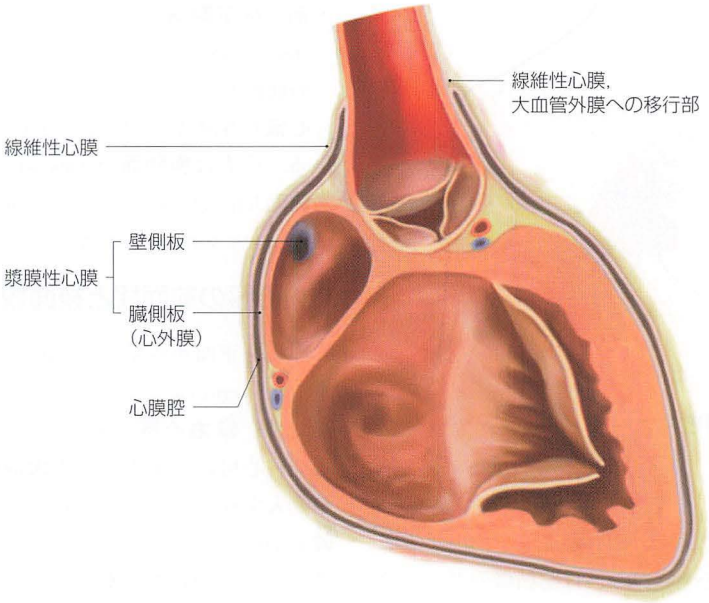

図 2-22 心膜の概念図

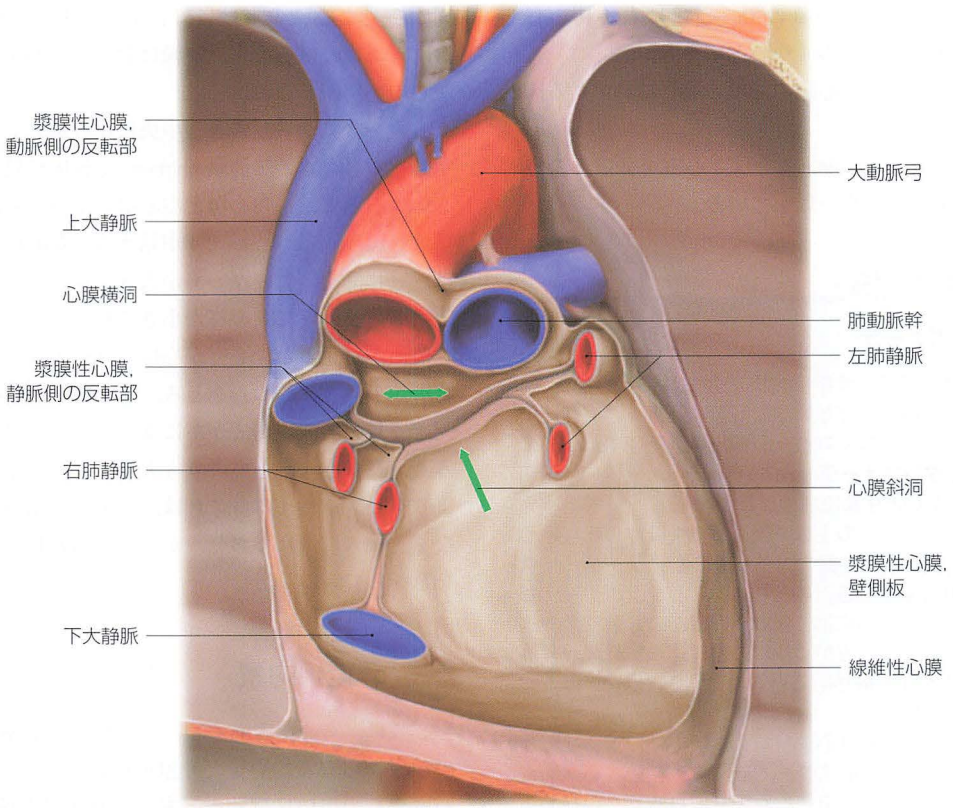

図 2-23 心膜腔の広がり

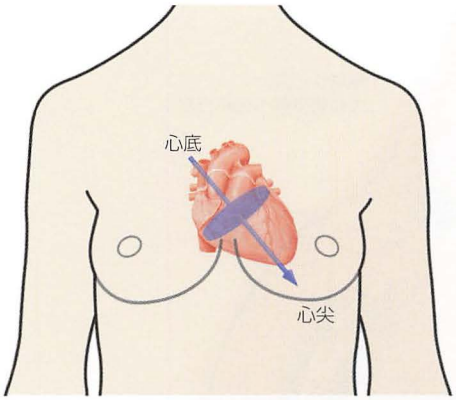

●図 2-24　心軸の傾き

心臓は左右に分かれ，それぞれが血液を拍出するポンプとして働く．**右心** right heart は肺循環のポンプであり，全身から静脈血を受けとって肺に送り出す．**左心** left heart は体循環のポンプであり，肺から戻った血液を全身に送り出す．右心と左心はそれぞれ，血液を受け入れる**心房** atrium と血液を送り出す**心室** ventricle とに分かれているので，心臓は右心房・右心室・左心房・左心室の4つの部屋をもつ．

心臓の表面には，心臓の部屋の境界に対応する溝がある．

- **冠状溝** coronary sulcus：心房と心室を分ける深い溝で，心臓の周りを一周している．
- **前・後室間溝** anterior/posterior interventricular sulcus：右心室と左心室を分ける縦の浅い溝で，心室の前面と後面にみられる．

心臓の外面は，周囲との関係から名前がつけられている．前方は**胸肋面** sternocostal surface，左右は**左・右肺面** left/right pulmonary surface，下方は**横隔面** diaphragmatic surface と呼ばれる．

Clinical scope

心タンポナーデ

線維性心膜は，非常に丈夫で弾力性に乏しいので，心膜腔内に血液などが異常に貯留すると，心臓が圧迫されて拡張できなくなり，心拍出量が低下する．この状態を**心タンポナーデ** cardiac tamponade といい，適切に処置しないと生命に危険が及ぶ．

心タンポナーデの主な原因は，悪性腫瘍の転移と心膜炎である．また心臓の外科手術や心カテーテル検査時の損傷により生じることもある．心タンポナーデが急速に起こる場合には，200 mL ほどの貯留で危機的な状況になる．貯留がゆっくりと起こり，心膜が伸展する時間的な余裕があるときには，2,000 mL 以上貯留することもある．

臨床症状だけでは心タンポナーデに類似する疾患がいくつもあるが，心エコーで確実に診断できる．治療としては，心臓を圧迫する原因を取り除く必要があるため，心膜穿刺もしくは心膜切開により貯留物を取り除く．

B 心臓の前面観と後面観（図 2-25, 26）

心臓を正面から見ると，前面の大部分は，❶ **右心室** right ventricle である．右心室の右側には冠状溝を隔てて，❷ **右心房** right atrium の一部が小さく見える．右心房には上方から**上大静脈** superior vena cava が流入するのが見える．右心室から上方に出る**肺動脈幹** pulmonary trunk が見える．右心室の左には前室間溝を隔てて，❸ **左心室** left ventricle が見える．左心室の上方に❹ **左心房** left atrium の一部がわずかに見える．左心房に流入する4本の**肺静脈** pulmonary vein は隠れて見えない．左心室から上方に出た**上行大動脈** ascending aorta は，肺動脈幹の右後方から現れる．前面から見た心臓の形はほぼ台形であり，右縁は右心房，下縁はほぼ右心室，左縁はおもに左心室，上縁は左右の心房からなる．

心臓を後方から見ると，中央に左心房とそこに流入する左右各2本の**肺静脈** pulmonary vein が見える．左心房の右側には，右心房と右心房に下方から流入する**下大静脈** inferior vena cava が見える．左心房の下方には，冠状溝を隔てて左心室が大きく見え，その右側に後室間溝を隔てて右心室が小さく見える．

前面から見ると，心室が心房よりも大きく見え，冠状溝が上向きに凸の形をとる．また右心が左心よりも大きく見え，前室間溝が左に寄っている．後面から見ると，逆に心房が心室よりも大きく見え，左心が右心よりも大きく見える．これは，心臓の長軸が垂直ではなく，後方に倒れており，かつ左に回転していることを意味している．

3 心臓：内景

心臓は，右心房と右心室，左心房と左心室の，4つの部屋からなる．心房と心室の間には右・左房室弁，心室からの出口には肺動脈弁と大動脈弁が備わって，血液の逆流を防いでいる．

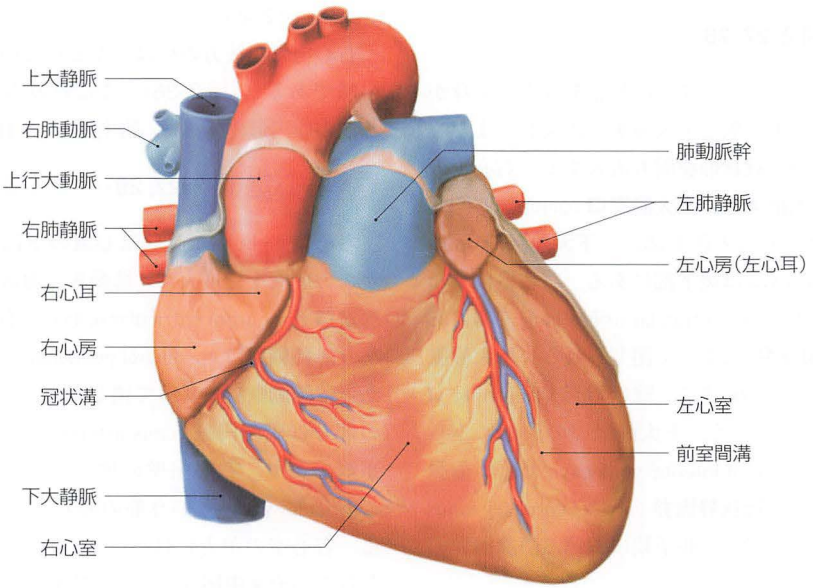

図 2-25 心臓の前面(胸筋面)

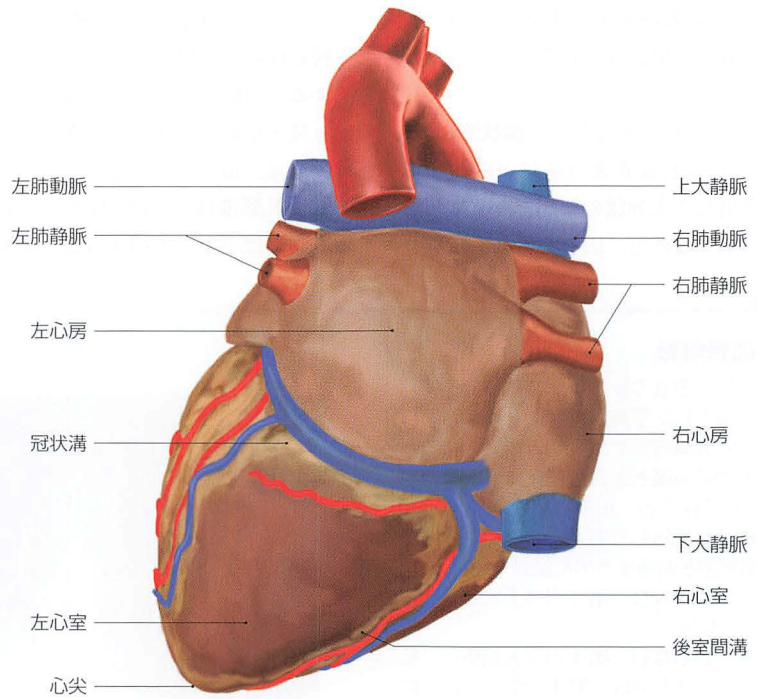

図 2-26 心臓の後面

A 右心房(図 2-27, 28)

右心房 right atrium は心臓の右上部を占め，全身からの血液を運ぶ上大静脈と下大静脈が流入し，また心臓壁の血液を集める冠状静脈洞も流入する．右心房の血液は右心室に流出する．**上大静脈口** opening of superior vena cava は右心房の後上部に，**下大静脈口** opening of inferior vena cava は後下部にある．右心室につながる**右房室口** right atrioventricular orifice は前内側にあり，**三尖弁(右房室弁)**によって閉じられる．下大静脈口と右房室口の間の後壁に，**冠状静脈口** opening of coronary sinus がみられる．下大静脈口の前部にみられる**下大静脈弁** valve of inferior vena cava と冠状静脈口の下部にみられる**冠状静脈弁** valve of coronary sinus はともに小さなヒダ状で，胚子期における静脈洞弁の痕跡である．

右心房は壁の性質の異なる2部に分かれ，両者の境界は心房の内面では**分界稜** crista terminalis，外面では**分界溝** sulcus terminalis cordis として見える．

- **大静脈洞** sinus of venae cavae：右心房の後部で，平滑で薄い壁をもち，上大静脈と下大静脈が開口する．胚子の右静脈洞が心房に取り込まれてできた部分である．
- **右心耳** right auricle：右心房の前部で，**櫛状筋** pectinate muscle と呼ばれる筋線維束の隆起が内面に見られ，前方に突き出して大動脈の基部を覆う．胚子期の原始心房に由来するので，固有心房とも呼ばれる(▶ 図 2-25)．

右心房の左後方の壁は，左心房との間を仕切る**心房中隔**である(▶ 図 2-36)．ここにみられる**卵円窩**という浅い卵円形の窪みは，胎生期の卵円孔の遺残である．

B 右心室(図 2-27, 29)

右心室 right ventricle は心臓の下部を占め，右心房からの血液を受け入れ，肺動脈に血液を拍出する．**右房室口** right atrioventricular orifice は右心室の後上方にあり，**肺動脈口** opening of pulmonary trunk は前上方にあって**肺動脈弁**によって閉じられる．肺動脈口の近くの部分は**動脈円錐** conus arteriosus と呼ばれ，内面が平滑であり，右心室壁の他の部分とは**室上稜** supraventricular crest という筋の隆起によって境されている．右心室の前方には前壁，右後方には後壁があり，左後方の**心室中隔**は右心室の内腔に向かって膨隆している(▶ 図 2-36)．

右心室の内面には，**肉柱** trabeculae carneae と呼ばれる不規則な網目状の筋の盛り上がりが広がっている．その一部は心室内に突き出して**乳頭筋** papillary muscle と呼ばれ，先端に**腱索** chordae tendineae という線維性の索が付着し，三尖弁の尖端との間をつないでいる(▶ 図 2-33)．乳頭筋は右心室の部位によって，前・後・中隔乳頭筋が区別される．前壁から起こる**前乳頭筋**は，最も大きく，かつよくみられ，後壁から起こる**後乳頭筋**は1～3個あり，心室中隔から起こる**中隔乳頭筋**は小型で欠損することもある．

Clinical scope

X 線写真での心血管陰影

胸部の X 線撮影では，患者の後方から X 線を当てて背腹方向撮影を行い，撮影した写真は患者に向かい合う向きにして見る．胸部の X 線写真では，空気で満たされた両肺野の間に，縦隔内の心臓と大血管が作る**心血管陰影** cardiovascular shadow が見える．正常な心血管陰影の形とその輪郭を作る構造を理解しておくと，異常な心血管陰影から疾患や機能異常を判断するのに役立つ．

右縁は2つのアーチからなり，第1弓は上大静脈，第2弓は右心房の陰影である．

左縁は4つのアーチからなり，第1弓は大動脈弓，第2弓は肺動脈幹，第3弓は左心耳，第4弓は左心室の陰影である．

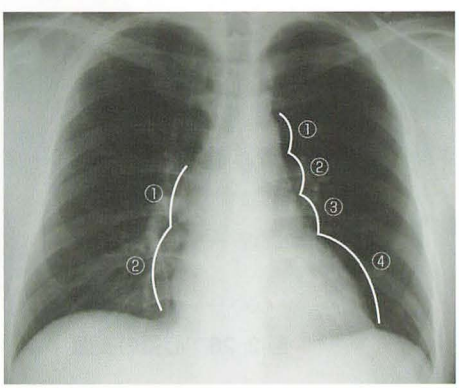

●胸部 X 線正面像(背腹方向撮影)
(順天堂大学医学部医学教育研究室・総合診療科　檀原高教授のご厚意による)

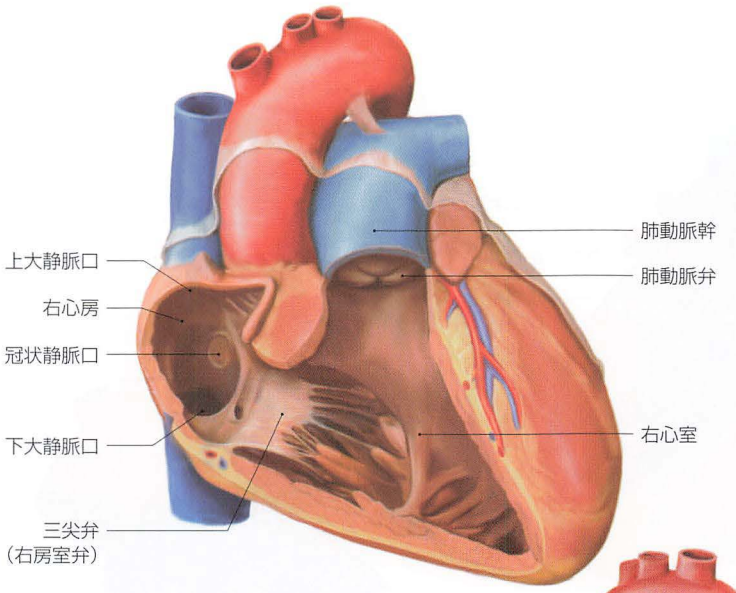

●図 2-27　右心房と右心室の内腔，前面
前壁を切り取ってある．

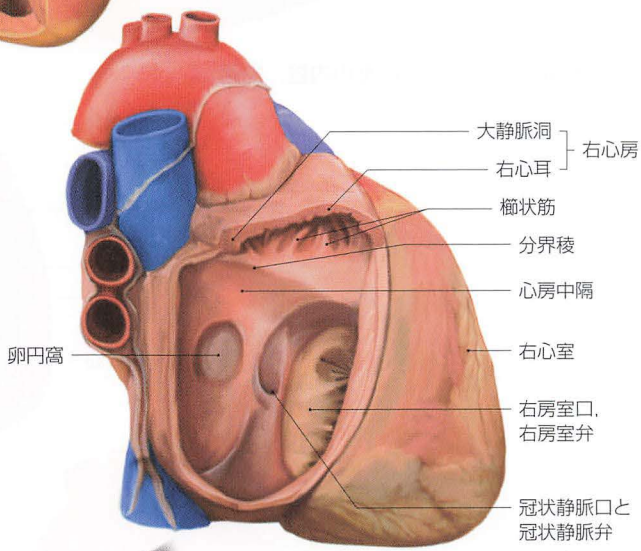

●図 2-28　右心房の内腔，右外側面
外側壁を縦に切り取ってある．

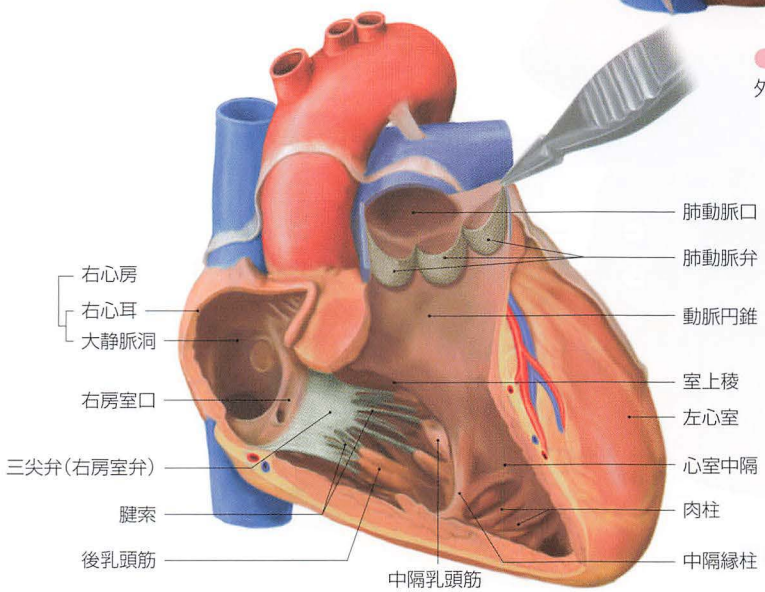

●図 2-29　右心室と肺動脈幹の内腔，前面
前壁を切り取ってある．

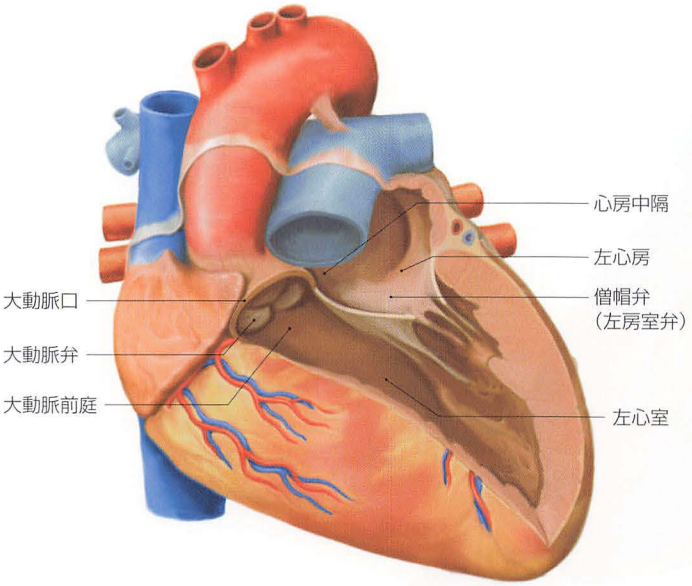

●図 2-30　左心房と左心室の内腔，前面
前壁を切り取ってある．

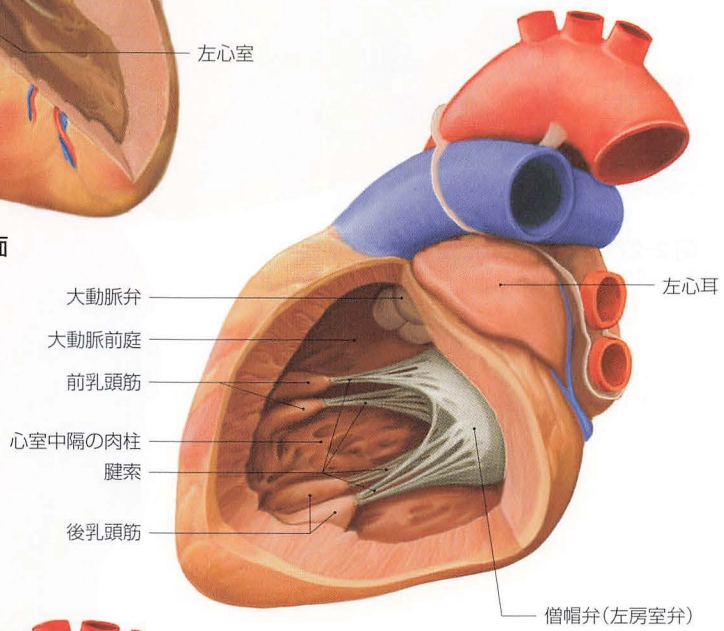

●図 2-31　左心室，左外側面
心室壁の一部を切り取ってある．

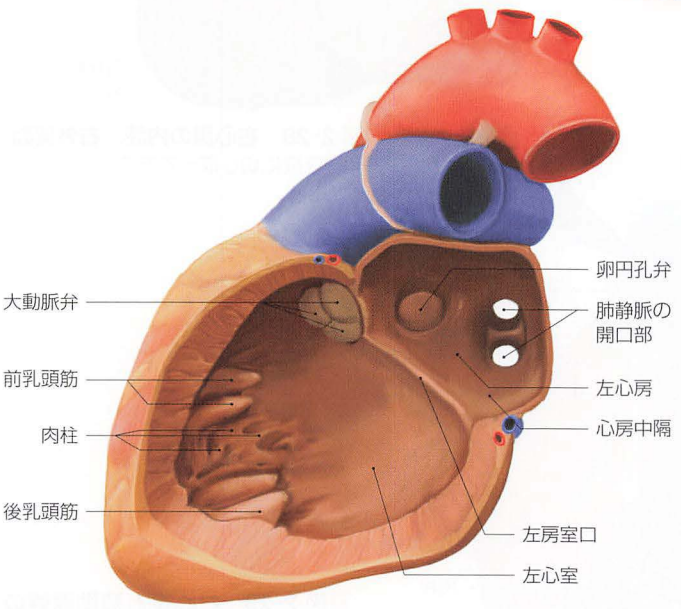

●図 2-32　左心房と左心室，左外側面
心房壁と心室壁の一部を切り取ってある．

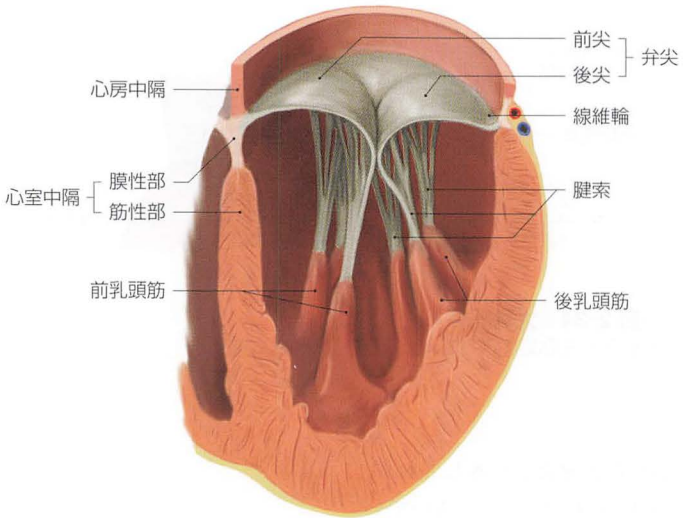

●図 2-33　僧帽弁(左房室弁)，前面

心室中隔の下部から前乳頭筋の基部に向かって横断する筋の隆起があり，**中隔縁柱** septomarginal trabecula と呼ばれる．刺激伝導系の一部である房室束の右束が，右心室の前壁に向かう経路となっており，重要である．

C 左心房(図 2-30～32)

左心房 left atrium は心臓の後上部を占め，左右の肺から 2 本ずつ計 4 本の肺静脈で血液を受け入れ，左心室に流出する．肺静脈の開口部は，左心房の後壁上部の両側にある．左心室につながる**左房室口** left atrioventricular orifice は前下方にあり，**僧帽弁(左房室弁)**によって閉じられる．

左心房の後部は壁が滑らかで，前左側は**左心耳** left auricle と呼ばれ，内面に櫛状筋が隆起している．左心房の後部と左心耳の間に明瞭な境界はない．左心房の前右側の壁は**心房中隔**になっており，右心房に接している．心房中隔の中央に見える卵円孔弁は，胎児期の卵円孔の遺残である．

D 左心室(図 2-30～32)

左心室は心臓の左下部を占め，左心房からの血液を受け入れ，大動脈に拍出する．**左房室口**は左心室の後上方にあり，**大動脈口** aortic orifice は右上方にあって**大動脈弁**によって閉じられる．大動脈口の近くの部分は**大動脈前庭** aortic vestibule と呼ばれる内面の平滑な部分があるが，心室壁の他の部分との間に明瞭な境界はない．左心室の左前方には前壁，後方には後壁があり，右前方の壁は**心室中隔**になっている．

左心室の壁は，右心室に比べて 2～3 倍の厚さがある．左心室の内面は，右心室と同様に**肉柱**と**乳頭筋**があり，凹凸が激しい．前壁から起こる前乳頭筋と後壁から起こる後乳頭筋がある．乳頭筋の先端と僧帽弁の尖端との間を**腱索**がつないでいる．

E 三尖弁と僧帽弁(図 2-33)

右房室口は**三尖弁** tricuspid valve(**右房室弁** right atrioventricular valve)によって，左房室口は**僧帽弁** mitral valve(**左房室弁** left atrioventricular valve)によって閉じられ，心室から心房への逆流を防いでいる．弁の突き出した部分は**弁尖** cusp と呼ばれ，三尖弁は 3 個(前尖，後尖，中隔尖)，僧帽弁は 2 個(前尖，後尖)の弁尖をもつ．

房室弁(三尖弁と僧帽弁)は，基本的な構造が共通している．房室口の周縁には**線維輪** fibrous ring と呼ばれる輪状の緻密な結合組織があり，弁口の形を保持するとともに弁尖の基部を補強している(▶ 図 2-37)．弁尖の自由縁の心室側には多数の腱索が付着し，心室壁の乳頭筋との間をつないでいる．心室の拡張期には房室弁が開いて弁尖は心室に突き出し，血液が心房から心室に流入する．心室の収縮期には心室の筋が収縮して心室内圧が上昇し，房室弁は心房に向かって押し上げられる．しかし，同時に乳頭筋が収縮して腱索を下方に牽引し，弁が反転するのを防いでいる．さらに

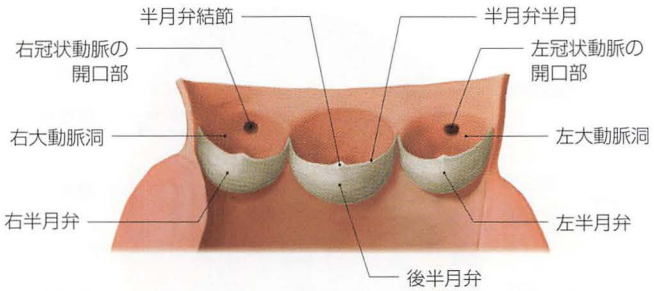

●図 2-34 大動脈弁
大動脈と左心室の前壁を切って左右に開いてある.

各弁尖には2つの乳頭筋からの腱索が付着しており，心室が収縮するときに弁尖の間が開くのを防いでいる.

F 肺動脈弁と大動脈弁(図 2-34)

肺動脈口は**肺動脈弁** pulmonary valve によって，大動脈口は**大動脈弁** aortic valve によって閉じられ，動脈から心室への逆流を防いでいる．ともに3個の**半月弁** semilunar cusp からできており，肺動脈弁は左・右・前半月弁を有し，大動脈弁は左・右・後半月弁を有する.

肺動脈弁と大動脈弁は，基本的な構造が共通している．肺動脈口と大動脈口の周縁には**線維輪**があり，弁口の形を保持するとともに半月弁の基部を補強している(▶ 図 2-37)．半月弁の自由縁は上向きに突き出しており，その自由縁の中央先端部はやや肥厚して**半月弁結節** nodule of semilunar cusp と呼ばれる．各半月弁の上で動脈壁がやや拡張して，**肺動脈洞** sinus of pulmonary trunk ないし**大動脈洞** aortic sinus を形成している．心室の収縮期が終わると，動脈から反動で戻った血液が肺動脈洞・大動脈洞を満たして半月弁を閉ざし，肺動脈と大動脈から心室に血液が逆流するのを防いでいる．大動脈洞のうちの2つ(右大動脈洞，左大動脈洞)には，**右・左冠状動脈** right/left coronary artery の開口部がある.

4 心臓：構造

A 心臓壁(図 2-35)

心臓の壁は心内膜，心筋層，心外膜の3層から構成されている.

Clinical scope

心臓弁膜症

心臓弁は，1分あたり 60 回以上開閉して 5 L 以上の血液を通過させ，圧力差に抗して逆流を防いでいる．心臓弁に生じるさまざまな異常は，**心臓弁膜症** valvular heart disease と呼ばれる．心臓弁膜症は，血圧の高い左心の僧帽弁と大動脈弁に生じることが多い.

心臓弁は開閉によって血流を通したり止めたりするため，心臓弁の異常には次の2つの型がある.

- **狭窄** stenosis：弁が十分に開かないため，血流が妨げられる.
- **閉鎖不全** regurgitation：弁が完全に閉じないため，血液が逆流する.

僧帽弁狭窄症(mitral stenosis；MS)，僧帽弁閉鎖不全症(mitral regurgitation；MR)，大動脈弁狭窄症(aortic stenosis；AS)，大動脈弁閉鎖不全症(aortic insufficiency；AI)の4種類が多い．2つの弁にまたがって異常が生じたり，2つの型が合併して生じたりすることがある．原因としてはリウマチ性のものが多いが，動脈硬化による石灰化に起因するものや原因不明のものもある.

心臓弁膜症では，血液の流れに乱流が生じて振動となり，**心雑音** heart murmur として聴取できる．狭窄では，弁が開いて狭い通路を血液が流れるときに心雑音を生じ，閉鎖不全では，弁が閉じて血液が逆流するときに心雑音を生じる．僧帽弁による心雑音は心尖部あたりで，大動脈弁による心雑音は胸骨右縁の第2肋間あたりで強く聞こえる．そのためどの部位でどの時期(拡張期，収縮期)に聞こえるかによって，弁膜症の部位と種類を鑑別できる.

心臓弁膜症に対しては外科手術が行われる．**弁形成術** valvuloplasty は閉鎖不全症に対して行われ，拡大した弁口を縮小する．**弁置換術** valve replacement では人工弁もしくは生体弁を用いて，異常のある弁を置き換える.

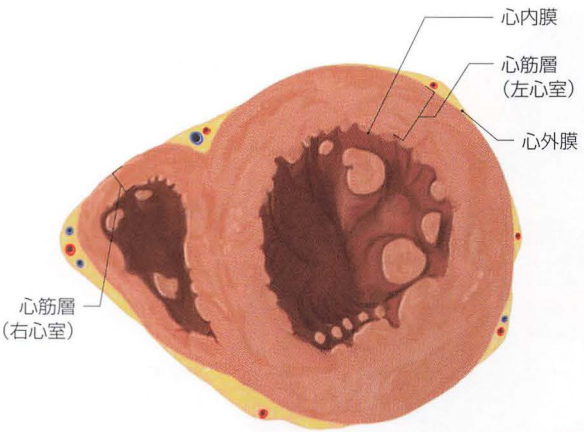

●図 2-35　心室壁(基底面に平行な横断面)

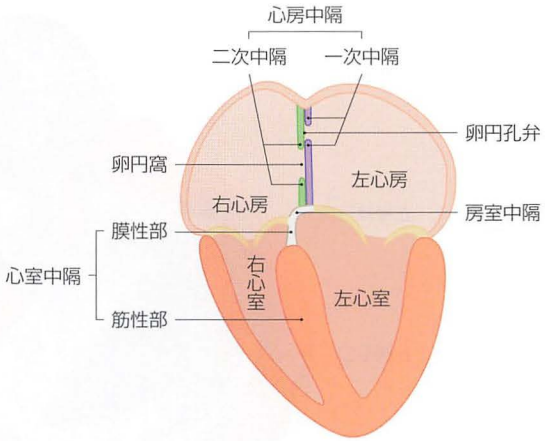

●図 2-36　心房中隔と心室中隔(前頭断，模式図)

心内膜 endocardium は心臓の内腔を覆う薄い層で，単層の内皮細胞と薄い結合組織層からできている．房室口と動脈口の弁(三尖弁，僧帽弁，肺動脈弁，大動脈弁)は，内膜でできたヒダである．

心筋層 myocardium は心臓壁の本体となる層で，心筋線維からできている．心筋層の厚さは，各部屋の仕事量に応じて違っている．心房では血液を心室に送り出すだけなので比較的薄く，心室では心臓から外の血管系に拍出するので厚い．とくに左心室は高い血圧で体循環に拍出するので，右心室よりもはるかに厚い壁を有している．

心外膜 epicardium は心臓の外表面を覆う層で，表層の漿膜と脂肪に富んだ結合組織層からできている．漿膜は，漿液性心膜の臓側板に相当する．

B 心房中隔と心室中隔(図 2-36)

右心房と左心房は，**心房中隔** interatrial septum によって隔てられている．心房中隔の右前方に右心房，左後方に左心房が位置している．心房中隔の右心房側には，**卵円窩** oval fossa という浅い窪みがあり，その

Functional scope

心筋の組織構造と機能

心臓壁を作る**心筋** cardiac muscle は，身体を動かす**骨格筋** skeletal muscle とも，胃腸や血管壁を作る**平滑筋** smooth muscle とも，異なる性質をもっている．

骨格筋と心筋は，顕微鏡で見ると，筋線維内に横縞が観察されることから**横紋筋** striated muscle と呼ばれる．これは筋細胞内の筋フィラメント(アクチンとミオシン)の規則的な配列によるもので，これにより筋長の変化が限定されるが，強い収縮力を発揮する．骨格筋は，筋線維のそれぞれに運動神経終末がシナプスを作り，中枢からの指令によって収縮するので，**随意筋** voluntary muscle と呼ばれる．これに対して心筋と平滑筋の収縮は運動神経に依存しないので，**不随意筋** involuntary muscle と呼ばれる．

心筋細胞 cardiac muscle cell は，骨格筋のように 1 個の細胞が長大な円柱状の線維を作るのではなく，多数の細胞が集まって枝分かれのある線維を作っている．**心筋線維** cardiac muscle fiber には，ところどころに介在板が挟まって線維を横切っている．**介在板** intercalated は隣り合った心筋細胞が接する面で，デスモソームとギャップ結合という 2 種類の接着装置を含んでいる．**デスモソーム** desmosome は細胞内のフィラメントと連絡し，心筋細胞の間で力を伝達する働きをする．**ギャップ結合** gap junction は細胞間でイオンや小さな分子を伝達し，心筋細胞の間で興奮を伝達する働きをする．こうして心筋細胞は，力と情報を隣接する心筋細胞に伝えていき，心筋全体が共同して働くことができる．

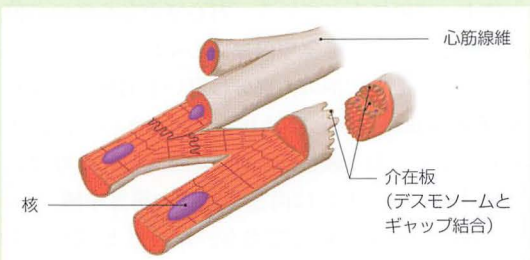

●心筋細胞

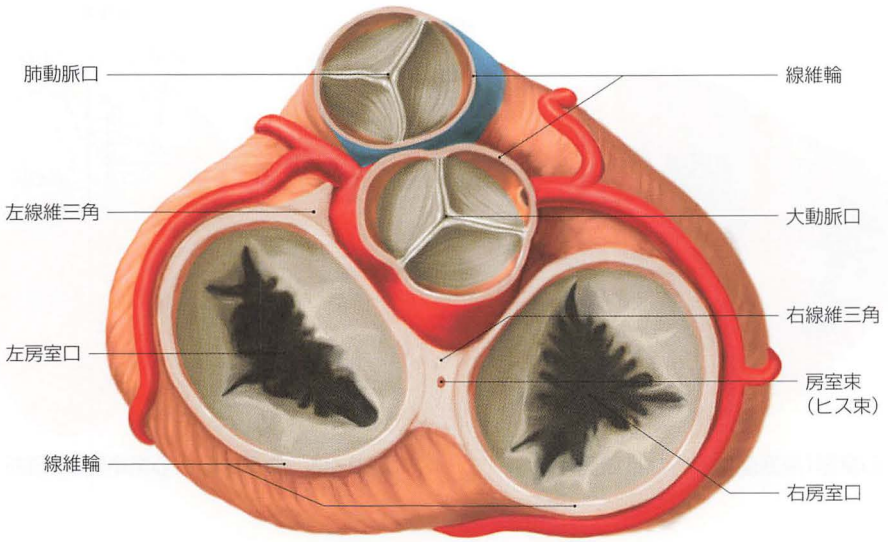

●図 2-37　心室基底面

上前方の縁(卵円窩縁)はとくに明瞭である．胎児期には，卵円窩の位置に卵円孔という窓が開いており，右心房から左心房に血液を通し，肺を通らずに静脈側から動脈側に抜ける2つのシャントの1つとして機能している．心房中隔は胎生4週末ごろに天井から下りてきた一次中隔と，その後に右心房が拡張して生じた二次中隔の2つが組み合わさってできている．卵円孔はその隙間にできた孔で，右から左へ通り抜ける一方通行の弁のように働いている．

右心室と左心室は，**心室中隔** interventricular septum によって隔てられている．右心室が左心室の右前方に位置しており，心室中隔は右心室に向かって張り出している．心室中隔の大部分は厚い心筋層からなり**筋性部** muscular part と呼ばれるが，上部の一部は薄い膜状になっており**膜性部** membranous part と呼ばれる．膜性部のすぐ上には同じく膜状の**房室中隔** atrioventricular septum が接しており，左心室と右心房を境している．膜性部と房室中隔は，左心室から見ると径1 cm ほどの1つの円い領域であるが，右心から見ると三尖弁の中隔尖の付着部の上下に分かれている．

C 心臓の線維性骨格(図 2-37)

心臓の線維性骨格 fibrous skeleton of the heart(**心臓骨格** cardiac skeleton)は，心房と心室の境界面にある緻密な結合組織の集合で，4つの線維輪と2つの線維三角から構成されている．線維性骨格は心房と心室の心筋線維の付着部になるとともに，心房の心筋と心室の心筋を構造的・機能的に隔てている．そのため心房筋の興奮は，心室筋に直接は伝わらない．

心房を取り除いた心室の上面(心室基底面)には，4つの弁口が見える．最前方に**肺動脈口**，その後方に**大動脈口**がある．大動脈口の左後方に**左房室口**，右後方に**右房室口**がある．これら4つの弁口の周縁には**線維輪**という輪状の結合組織がある．4つの線維輪は，緻密な結合組織により連絡しており，とくに2カ所の領域で肥厚して**線維三角** fibrous trigone を形成している．左線維三角は大動脈口と左房室口の間の左側にあり，右線維三角は大動脈口と左右の房室口の間にある．右線維三角にある**房室束** atrioventricular bundle(**ヒス束** bundle of His)は，心房と心室の心筋をつなぐ唯一の連絡路であり，刺激伝導系の一部である．

D 刺激伝導系(図 2-38)

心臓の**刺激伝導系** cardiac conduction system は，周期的に興奮を発生し，心房筋と心室筋に時間差をつけて伝搬して，心臓をポンプとして機能させる．刺激伝導系は，特殊化した心筋細胞からできており，構造的には4つに分けられる．

❶ **洞房結節** sinoatrial node(SA node；**キース-フラック結節** node of Keith-Flack)：右心房の分界溝の上端にある上大静脈との境界で，心外膜直下の心筋層内にある．洞房結節で発生する周期的な興奮が心房筋に伝え

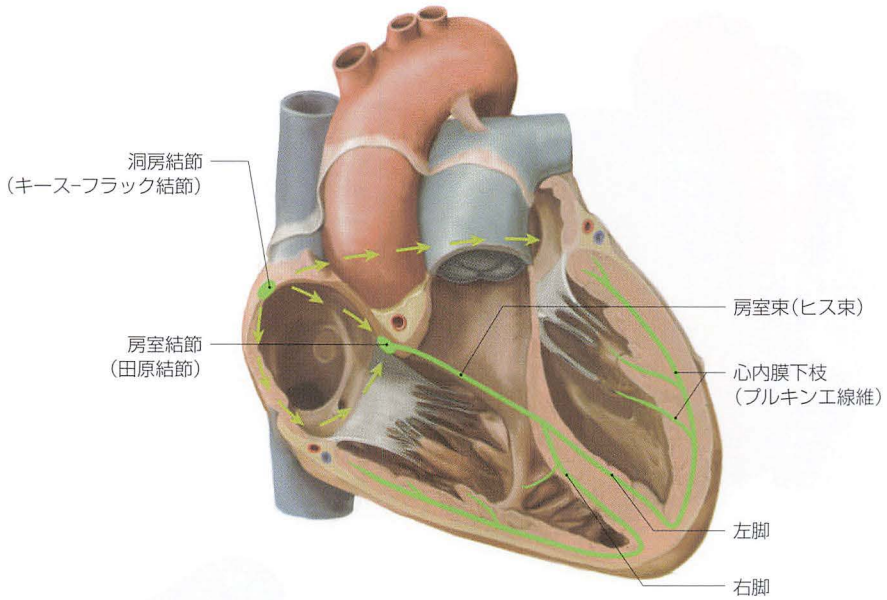

●図 2-38　刺激伝導系

Functional scope

心電図

心電図 electrocardiogram(ECG)は，両手首と左足首(および前～左胸壁)に電極をつけて，電極間の電位差を記録したものである．心電図には，刺激伝導系での興奮の伝搬や心筋の興奮と回復などの電気的活動が記録される．代表的な波は，P 波，QRS 群，T 波である．各派のポイントを以下に示す．

- P 波：洞房結節から伝わった刺激で心房筋が興奮するのを示す．
- PR(PQ)間隔：房室結節で興奮伝導が遅れるのを示す．
- QRS 群：興奮が，房室束とプルキンエ線維を通って心室筋に広がるのを示す．
- ST 部分：心室筋が興奮している状態を示す．
- T 波：心室筋が興奮から回復する過程を示す．

Q 波から T 波の終わりまで(**QT 時間**)は，心室筋が興奮している時間に相当する．

心電図から心臓の活動のさまざまな異常が読み取れる．**不整脈** arrhythmia は，洞房結節や伝導路の異常により生じる．心電図上では QRS の間隔が変化し，また異常な興奮が発生する部位によって波形も変化する．**心筋梗塞** myocardial infarction では，ST 部分で電位が上昇し，Q 波や T 波の形も異常になる．

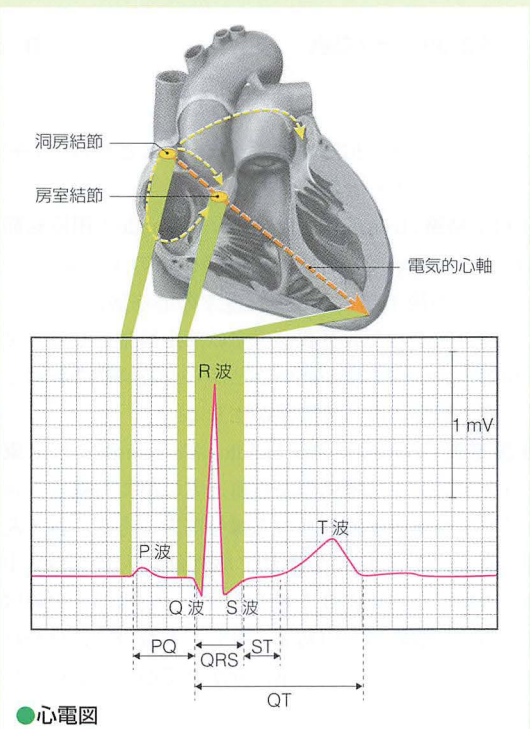

●心電図

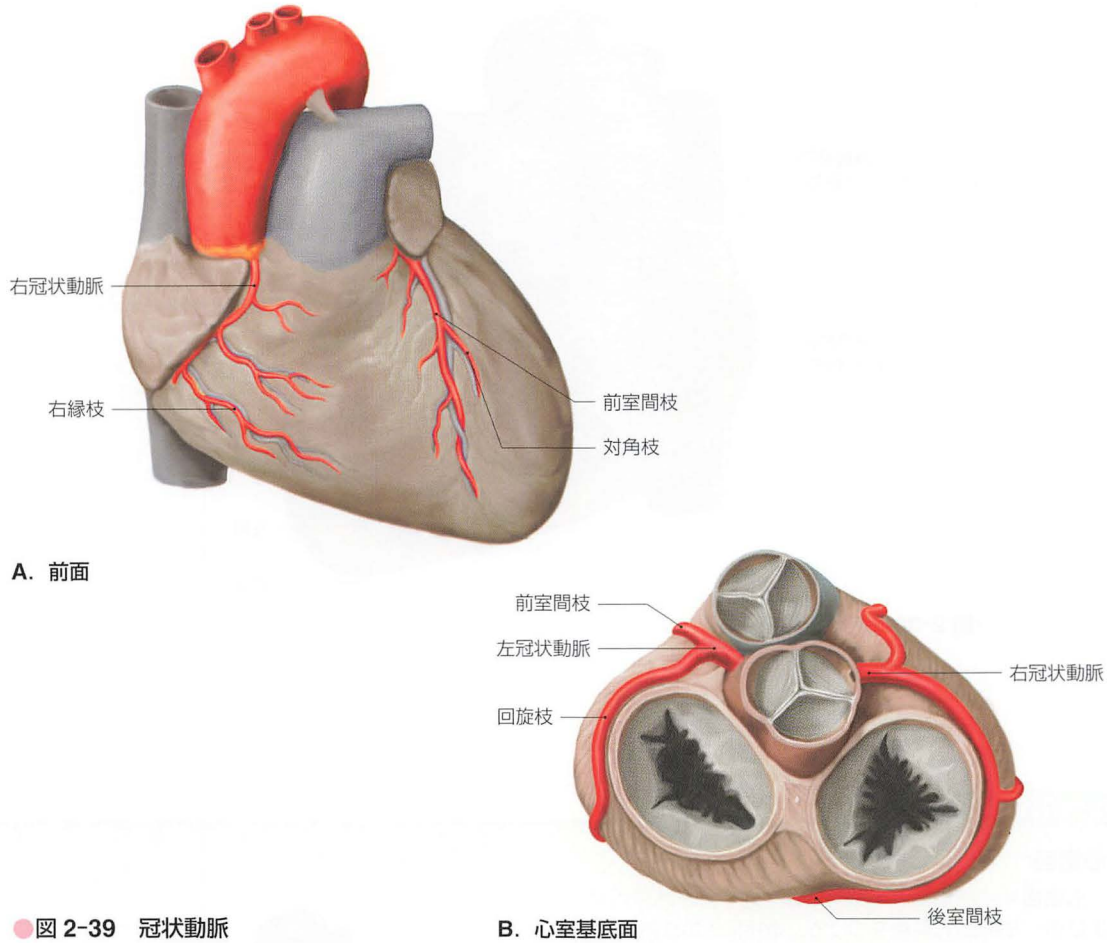

●図 2-39　冠状動脈

られ，心臓全体の拍動の始まりになることから，心臓のペースメーカーと呼ばれる．

❷ **房室結節** atrioventricular node（AV node；**田原結節** node of Tawara）：右心房の冠状静脈口のすぐ前上方，心房中隔の後下部で，心内膜直下の心筋層内にある．心房筋に広がった興奮波が房室結節を興奮させる．房室結節での伝導速度が遅いことから，心房筋の収縮と心室筋の収縮の間に時間差が生じる．

❸ **房室束** atrioventricular bundle（AV bundle；**ヒス束** bundle of His）：房室結節から前下方に出て右線維三角を貫き，心室中隔膜性部の下縁を前方に走る．**右・左脚** right/left bundle に分かれて筋性部に入り，心室中隔の両面で心内膜の直下を下行する．右脚は，中隔縁柱を通って前乳頭筋の基部に達し，多数の枝に分かれる．左脚は，いくつかの束に分かれて心室中隔を下行し，多数の枝に分かれる．

❹ **心内膜下枝** subendocardial branch（**プルキンエ線維** Purkinje fiber）：刺激伝導系の最終的な分枝で，多数の枝に分かれて心室壁の心内膜直下を走る．右・左心室壁を心尖から心房に向かって上行し，心室壁全体に興奮を広げる．

5 心臓：血管と神経

心臓はたえず血液を拍出しているために酸素の需要が高く，心拍出量の約 5% が心臓そのものに供給される．心臓には交感神経と副交感神経が分布し，心拍数・収縮力・心拍出量を調節する．

A 冠状動脈（図 2-39）

心臓に分布する動脈は，上行大動脈の起始部にある大動脈洞から 2 本の冠状動脈として起こる．

● 右冠状動脈

右冠状動脈 right coronary artery は，上行大動脈の

右大動脈洞から起こって前方に向かい，右心耳と肺動脈幹の間を抜けて右心房と右心室の間の冠状溝に入り，心臓の周囲をぐるりとめぐって後面に達する．多くの枝が分かれるが，主要な枝に以下のものがある．

- 右冠状動脈から分かれた最初の心房枝は，右心耳と上行大動脈の間を通って右心房に向かう．約 60% の例で，ここから洞房結節を栄養する枝(**洞房結節枝** sinu-atrial nodal branch)が分かれる．
- 心臓の下縁あたりで右冠状動脈から**右縁枝** right marginal branch が分かれ，心臓の下縁に沿って心尖に向かう．
- 右冠状動脈は約 2/3 の例で後室間溝に達し，**後室間枝** posterior interventricular branch となって心尖に向かう．後室間枝からは，心室中隔の後方 1/3 と房室結節に分布する多数の枝が分かれる．

左冠状動脈

左冠状動脈 left coronary artery は，上行大動脈の左大動脈洞から起こって肺動脈幹と左心耳の間に入り，ここで 2 本の終枝(回旋枝と前室間枝)に分かれる．

❶ **回旋枝** circumflex branch は，左心房と左心室の間の冠状溝に入り，心臓の周囲をぐるりと回って後面に向かう．回旋枝の枝には，以下のものがある．

- 約 40% の例で，洞房結節枝が分かれる．
- かなり太い**左縁枝** left marginal branch が分かれ，心臓の左縁に沿って心尖に向かう．
- 回旋枝は約 1/3 の例で後室間溝に達し，後室間枝となって心尖に向かう．

❷ **前室間枝** anterior interventricular branch は，肺動脈幹の左を回って前室間溝に入り，前室間溝を下行し，心尖を越えて後面に出て，後室間枝と吻合する．

- 前室間枝から分かれた 1〜2 本の太い**対角枝** diago-

Clinical scope

虚血性心疾患

心筋は筋収縮のエネルギーを得るために，多くの酸素を必要としている．血液から心筋への酸素の取り込み率は常に最大に近いので，血液が十分に供給されないと心筋はたちまち酸素不足に陥る．

動脈硬化症による冠状動脈の狭窄，血管平滑筋の攣縮，血栓の形成などにより，冠状動脈の血流量が低下ないし制限されると，心筋が障害されて**虚血性心疾患** ischemic heart disease(IHS)を引き起こす．

虚血性心疾患には，狭心症と心筋梗塞という 2 つの病態がある．

狭心症 angina pectoris では，激しい運動や精神的なストレスが引き金となって，胸部に強い痛みや圧迫感を感じる．動脈硬化を起こした冠状動脈が十分に拡張できず，心筋の酸素需要が増したときに，一時的に酸素不足が生じるのである．狭心症は一時的な休息やニトログリセリンの服用で軽快する．

心筋梗塞 myocardial infarction は，動脈硬化症に起因する血栓などにより冠状動脈が急激に閉塞し，心筋への血液供給が途絶して心筋が壊死を起こしたものである．心筋梗塞は労作時に関係なく発症し，激しい痛みが胸部から上半身に広がり，長時間持続する．

狭心症とも心筋梗塞ともいえない中間的な病態の患者も多いので，まとめて虚血性心疾患と呼ばれることが多い．虚血性心疾患では，冠状動脈の血流を確保するための治療が行われる．**冠状動脈バイパス術** coronary artery bypass grafting では，内胸動脈や大伏在静脈を用いて，大動脈と閉塞部位より末梢の冠状動脈とをつなぐ．**冠状動脈形成術** coronary angioplasty では，カテーテルを冠状動脈の閉塞部位に差し込んでバルーンを膨らませて内腔を広げたり，ステントと呼ばれるメッシュ構造のチューブで狭窄部位を広げたりする．

Functional scope

心拍出量の調節

心臓は，安静時に約 70 回/分ほど拍動し(**心拍数** heart rate)，約 5 L/分の血液を送り出す(**心拍出量** cardiac output)．激しい運動によって，心拍数は約 200 回/分，心拍出量は約 25 L/分にまで増える．この心拍数と心拍出量の増加は，2 つのメカニズムによる．1 つは心拍数と心筋の収縮性の調節であり，もう 1 つは心臓に戻る静脈還流量による調節である．

心拍数と心筋の収縮力は，**交感神経** sympathetic nerve の刺激によって強まる．交感神経の節後線維から出されたノルアドレナリンは，洞房結節を刺激して心拍数を増し，心筋の収縮力を高める．交感神経の刺激によって副腎髄質から出されたアドレナリンは，交感神経の心臓に対する作用を増強する．これに対して，迷走神経由来の**副交感神経** parasympathetic nerve は，アセチルコリンを放出して心拍数を減らし，心筋の収縮力を弱める．

心筋細胞は，引き伸ばされるとより強く収縮する性質をもつ(**スターリングの心臓の法則** Starling's law of the heart)．静脈還流量が増えると，心筋は引き伸ばされて収縮力を強め，心拍出量も増してバランスが保たれる．そのため，静脈還流量が増すいろいろな状況下で心拍出量が増える．

❶ 交感神経の刺激は静脈の平滑筋の緊張を高め，静脈の容量を減らし，静脈還流量を増す．

❷ 体内の塩分量が増すと，体液量が増え，循環血液量が増し，静脈還流量が増える．

❸ 運動により四肢の筋を動かすと，筋ポンプの働きで静脈血が心臓に向かって運ばれ，静脈還流量が増す．

激しい運動を行うと，これらのメカニズムが総動員されて，心拍出量は 4〜6 倍にもなる．

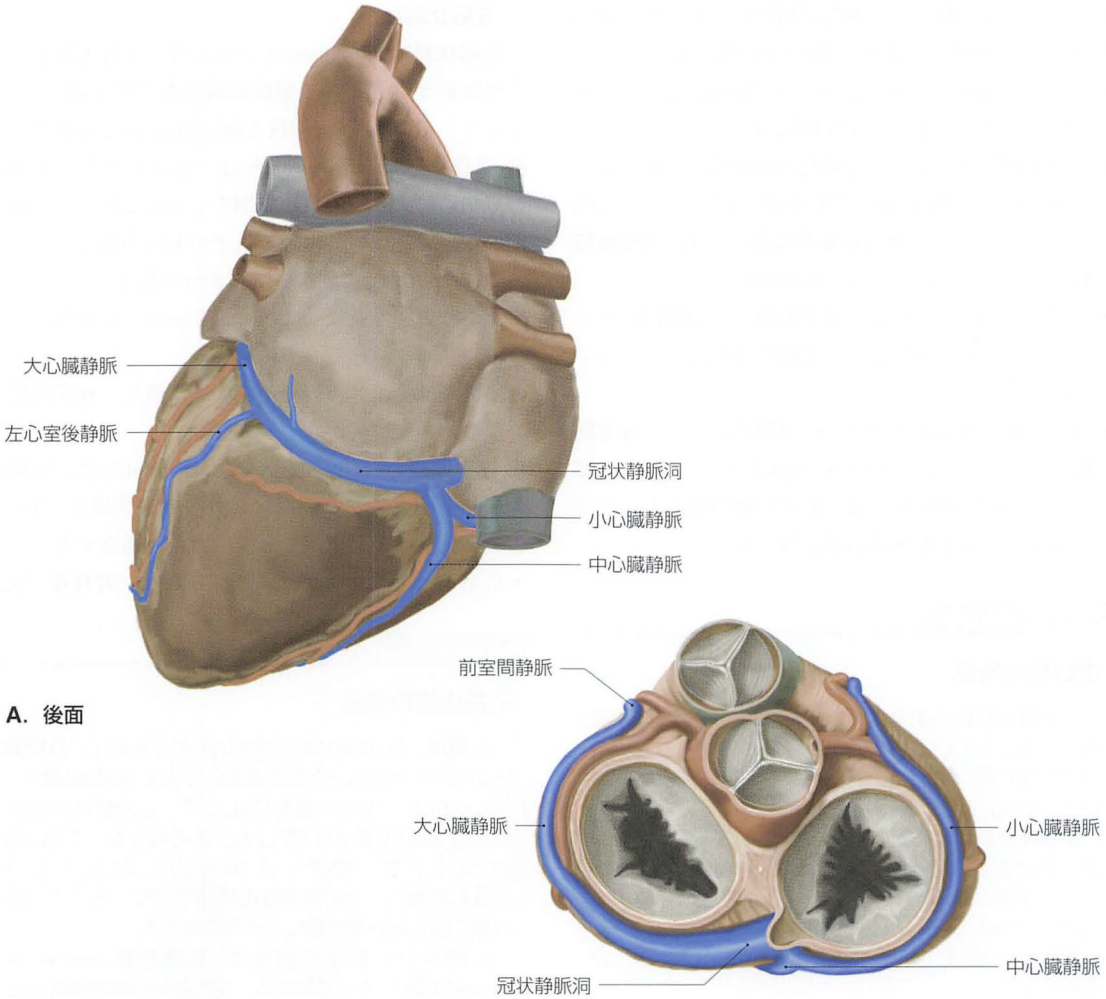

●図 2-40　心臓の静脈

nal branch は，左心室の前面を斜めに下行する．

- 前室間枝から，心室中隔の前方 2/3 に分布する多数の枝が分かれる．

B 心臓の静脈（図 2-40）

心臓壁からの静脈血の約 2/3 は冠状静脈洞に集まって右心房に注ぐが，残りの血液は心臓壁の小さな静脈から直接に心房または心室に注ぐ．

冠状静脈洞 coronary sinus は，心臓の後面で左心房と左心室の間の冠状溝にあり，右方に走って右心房に開口する．冠状静脈洞には以下の 4 本の大きな静脈が流入する．

❶ **大心臓静脈** great cardiac vein：心臓前面の心尖近くで**前室間静脈** anterior interventricular vein として始まり，冠状動脈の前室間枝に伴行して上行し，冠状溝に入って大心臓静脈となり，左冠状動脈の回旋枝に伴行して後面に達し，太くなって冠状静脈洞に移行する．

❷ **中心臓静脈** middle cardiac vein：心臓後面で心尖近くから始まり，冠状動脈の後室間枝に伴行して上行し，冠状静脈洞に流入する．

❸ **小心臓静脈** small cardiac vein：右心房と右心室の間の冠状溝で始まり，右冠状動脈に伴行して後面に達し，冠状静脈洞の右端近くに流入する．

❹ **左心室後静脈** posterior vein of left ventricle：左心室後面で，中心臓静脈のすぐ左側を上行し，大心臓静脈もしくは冠状静脈洞に流入する．

冠状静脈洞を通らずに，直接に心房腔ないし心室腔

に注ぐものがいくつかある.

前心臓静脈 anterior cardiac vein という1～3本の小さな静脈は，右心室の前面から起こり，冠状溝を越えて右心房に開口する.

細小心臓静脈 small cardiac vein と総称される一群の静脈は，心筋層から直接心臓の内腔に注ぐもので，右心房と右心室に多くみられる.

C 心臓の神経支配

心臓に分布する神経は，交感神経と迷走神経(副交感神経)に由来し，上行大動脈の後面と周辺で心臓神経叢を作り，心臓内に分布する.

交感神経幹からは，上・中・下頸神経節から発する**上・中・下頸心臓神経** superior/middle/inferior cervical cardiac nerve と，上位の胸神経節から発する**胸心臓神経** thoracic cardiac branch が，心臓神経叢に加わる．節前ニューロンは，幹神経節で節後ニューロンに乗り換える.

迷走神経から頸部で分かれた枝は，大血管沿いに進んで心臓神経叢に加わり，胸部で分かれた枝は直接心臓神経叢に加わる．節前ニューロンは，心臓神経叢ないし大動脈壁内の神経節で節後ニューロンに乗り換える.

心臓神経叢 cardiac plexus は，おもに上行大動脈の後面に集まっている．心臓神経叢から出る枝は，交感性と副交感性の線維を含み，刺激伝導系，冠状動脈，心房と心室の筋を支配する.

交感神経の刺激は，心拍数を増し，心筋の収縮力を高め，心拍出量を増加させる．また冠状動脈を拡張して心臓の血流量を増し，心筋の酸素需要の増加に対応する.

副交感神経の刺激は，心拍数を減らし，心筋の収縮力を低下させ，心拍出量を減少させる.

E 縦隔

1 縦隔の領域

縦隔 mediastinum は，胸腔の中央に位置し，左右の胸膜腔に挟まれた領域である．縦隔の上端は胸郭上口で，その上方には頸部があり，下端は横隔膜で，その下方には腹腔がある．前方は胸骨に接し，後方は胸椎の椎体に接する.

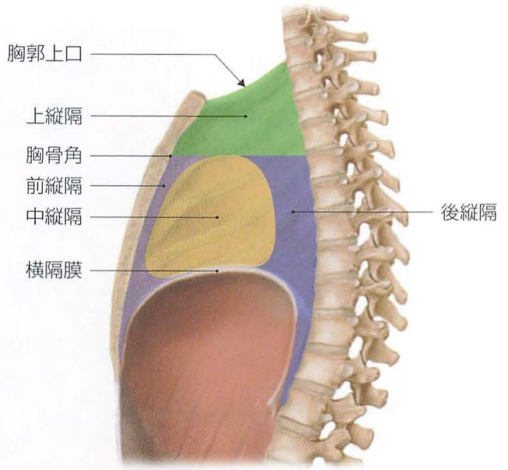

●図 2-41　縦隔の区分

縦隔には，心臓とそこに出入りする大血管，肺に出入りする気管・気管支，胸腺が含まれ，胸部から腹部に向かう食道，胸管，神経などの通路になっている.

A 縦隔の区分(図 2-41)

縦隔は，胸骨角と第4・5胸椎間の高さを通る横断面によって上部と下部に分けられ，さらに心臓を基準にして前・中・後の領域に分けられる.

- **上縦隔** superior mediastinum：縦隔の上部.
- **前縦隔** anterior mediastinum：縦隔の下部で，心嚢より前方の領域.
- **中縦隔** middle mediastinum：縦隔の下部で，心嚢とその内容を含む領域.
- **後縦隔** posterior mediastinum：縦隔の下部で，心嚢より後方の領域.

2 縦隔の内臓

縦隔には胸腺，気管・気管支，食道といった内臓が含まれている.

A 胸腺

胸腺 thymus は，胸骨柄のすぐ後方で，上縦隔の最前部と前縦隔にある．胸腺は小児では大きく2葉に分かれているが，思春期以降に萎縮し始め，成人では大きさと形がさまざまで，年齢とともに脂肪組織に置き換わるので，脂肪を含む縦隔内の結合組織と区別しにくくなる.

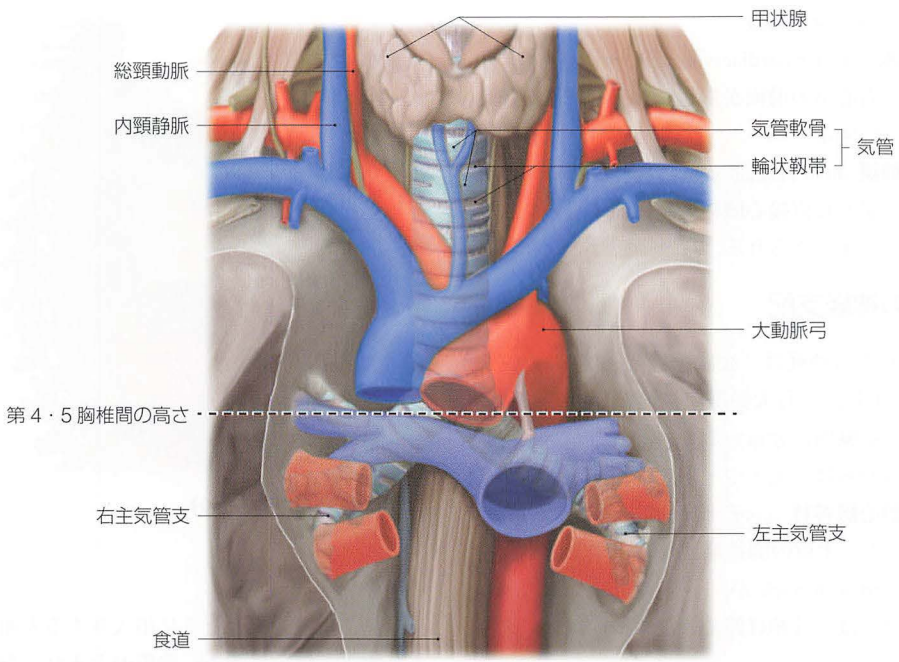

●図 2-42　上縦隔の内部

胸腺は免疫系における重要な器官で，リンパ球をT細胞に分化・成熟させる働きをする．

B 気管・気管支(図 2-42，▶図 2-20A も参照)

● 気管の位置

気管 trachea は，喉頭に続いて第6頸椎の高さで始まって正中を下行し，第4・5胸椎の高さで左右の主気管支に分かれる．気管は，後方にある食道に接し，食道はその後方の脊柱に接している．体表からは，胸骨柄上縁の頸切痕で気管に触れることができる．気管の上半部は頸部に位置し，下半部は上縦隔に位置している．

● 気管の構造と機能

気管は長さが約 10 cm，径約 2 cm の管腔器官である．気管の壁には 15～20 個の馬蹄形の**気管軟骨** tracheal cartilage があり，その間は**輪状靱帯** annular ligament によってつながれている．気管の後壁には軟骨がなく，横走する平滑筋を含む**膜性壁** membranous wall になっている．

気管と気管支の内腔は吸息時に陰圧になるので，気管と気管支壁の軟骨は内腔が閉じないようにするのに役立っている．

● 気管周囲の構造

頸部では，気管の前面に甲状腺(喉頭と気管最上部の前外側面に接する)と，胸骨舌骨筋と胸骨甲状筋(気管の前面を縦走)がある．

気管の外側には，頸動脈鞘に包まれて総頸動脈と内頸静脈がある．

気管の後方は，頸部と上縦隔を通じて，食道に接しており，気管と食道の間の溝を反回神経が上行する(▶図 2-48)．気管と食道が縦隔内で大動脈弓の右後方を通り抜けると，気管はただちに左右の主気管支に分かれ，食道はそのまま後縦隔を下行する．

C 食道(図 2-43)

● 食道の位置

食道 esophagus は，頸部の咽頭と腹部の胃をつなぐ管腔器官で，柔軟な筋性の壁を有している．輪状軟骨の下縁(第1頸椎の高さ)で始まり，胃の噴門(第10胸椎の高さ)で終わり，頸部，上縦隔，後縦隔を通過する．頸部と上縦隔では正中線上に位置し，後縦隔ではやや左に寄りながら胸大動脈の前面を下行し，横隔膜の食道裂孔(第10胸椎の高さ)を通って腹腔に入り，胃に達する．

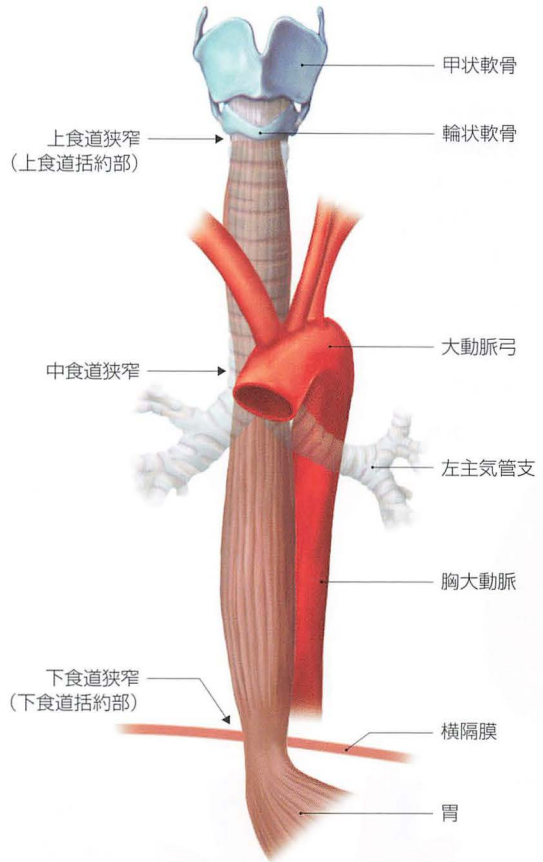

●図 2-43　食道の生理的狭窄部

● 食道の構造と機能

食道は長さが約 25 cm で，壁を作る筋は上部の 15% は骨格筋，下部の 60% は平滑筋からなり，中間部では骨格筋と平滑筋が混在している．

食道は蠕動運動によって食塊を胃に向かって運び，その際に食道の全長は 10% ほど短縮する．

● 食道の生理的狭窄部

食道には，周囲の構造物によって狭められた，3 カ所の**生理的狭窄部**がある．

❶ 頸部で，咽頭と食道の接合部(上食道狭窄)．

❷ 上縦隔と後縦隔の境界部で，大動脈弓と左主気管支により圧迫される部位(中食道狭窄)．

❸ 後縦隔の下端部で，横隔膜の食道裂孔を通過する部位(下食道狭窄)．

生理的狭窄部は，嚥下物の通過が遅れるなどして障害されやすく，また粘膜が障害されて食道癌を発生しやすい．上・下食道狭窄ではとりわけ顕著で，食道の括約部として働くことから，臨床的に**上食道括約部** upper esophageal sphincter (UES) および**下食道括約部** lower esophageal sphincter (LES) と呼ばれる．

3 縦隔の大血管

縦隔には，心臓に出入りする大血管とその枝が含まれている．

A 上大静脈とその支流(図 2-44)

頭部からの血液を集める内頸静脈と上肢からの血液を集める鎖骨下静脈は，鎖骨内側端の後方で合流して**腕頭静脈** brachiocephalic vein となる．左右の腕頭静脈は上縦隔で合流して**上大静脈** superior vena cava となり，右心房に流入する．

腕頭静脈には，椎骨静脈，第 1 肋間静脈，内胸静脈，下甲状腺静脈が流入する．左腕頭静脈にはこれら以外に，**左上肋間静脈** left superior intercostal vein が流入する．この静脈は上位 2〜4 本の左肋間静脈，左気管支静脈の血液を集めて，大動脈弓の左を通って上行し，左腕頭静脈に注ぐ．左上肋間静脈と**副半奇静脈** accessory hemiazygos vein との間には交通が見られることがある(▶ 図 2-45)．

右腕頭静脈はほぼ垂直に下行するが，左腕頭静脈は右下方に走って正中線を越えて右側に入る．左右の腕頭静脈は右第 1 肋軟骨下縁の後方で合流して，上大静脈になる．上大静脈は垂直に下行し，右第 3 肋軟骨下端で右心房に流入する．上大静脈が心嚢に入る直前で，**奇静脈** azygos vein が後方から流入する(▶ 図 2-45)．

B 大動脈弓とその主要枝

左心室から出た**上行大動脈** ascending aorta は，心嚢から出たところで**大動脈弓** aortic arch となり，上縦隔の中を左後方に向かいながら上行から下行へと向きを変え，第 4・5 胸椎の左側で**胸大動脈** thoracic aorta に移行する．

大動脈弓の始まりは気管の前方に位置するが，左主気管支の上を越えて左後方に向かい，その終わりは気管の左外側に位置する．大動脈弓の上縁から 3 本の枝が起こるが，それらの起始部の前面を左腕頭静脈が横切っている．

大動脈弓の第 1 の枝は**腕頭動脈** brachiocephalic trunk で，胸骨柄の後方で大動脈弓から起こり，右後方に向かって上行する．腕頭動脈は右胸鎖関節上端の

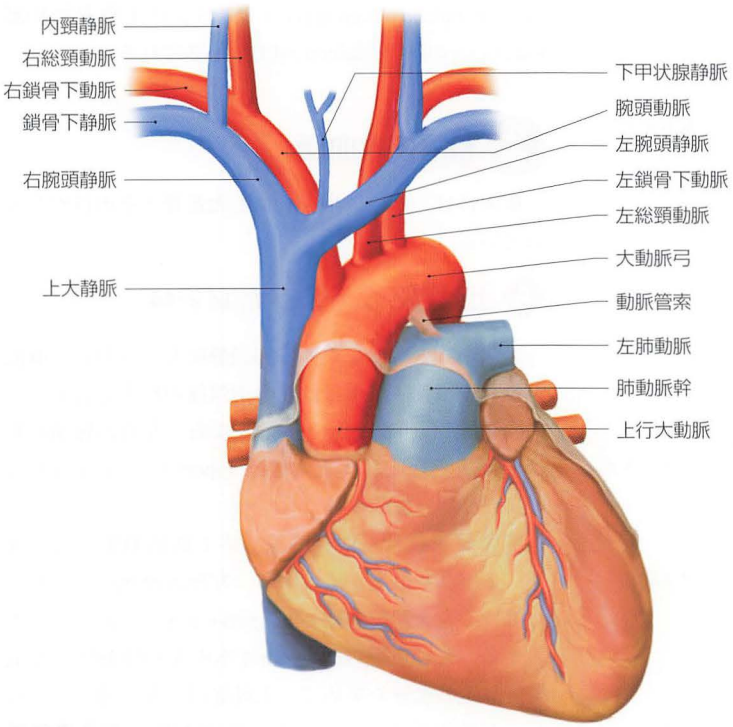

A. 前面

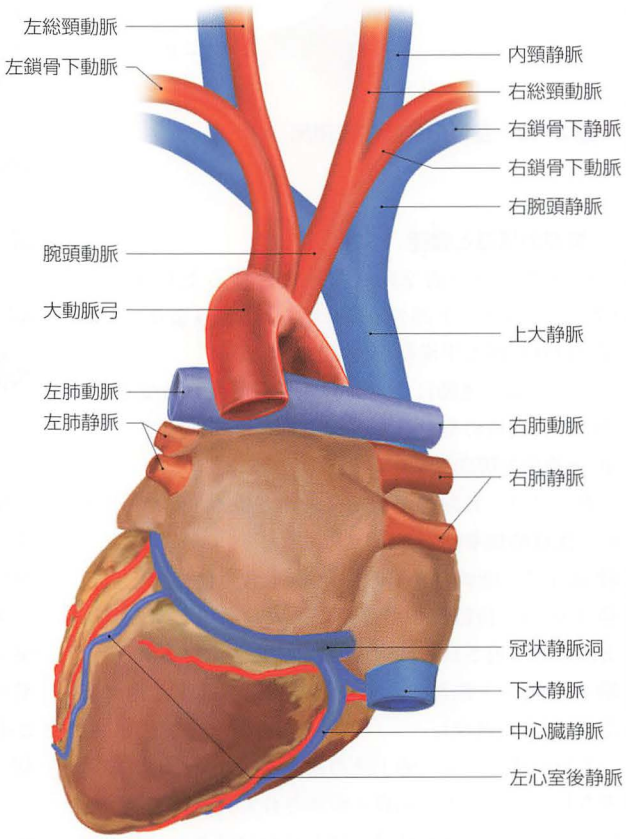

B. 後面

●図 2-44　縦隔内の大血管

●表 2-8 胸大動脈の枝

動脈	起始	走行	分布・分枝
肋間動脈(第3〜11) 肋下動脈	胸大動脈後面	第3〜12肋骨下縁	肋間隙，腹壁外側部
気管支動脈	左：胸大動脈から2本 右：第3肋間動脈から1本	肺門を通る	肺内の気管支周辺，胸膜
食道動脈	胸大動脈前面，4〜5本	食道周囲の動脈網	食道 吻合：下甲状腺動脈，左下横隔動脈，左胃動脈
上横隔動脈	胸大動脈下部，1対	横隔膜上面	横隔膜の大動脈裂孔周辺 吻合：筋横隔動脈，心横隔動脈

高さで2本に分かれ，**右総頸動脈** right common carotid artery と**右鎖骨下動脈** right subclavian artery になる．

大動脈弓の第2の枝は**左総頸動脈** left common carotid artery で，腕頭動脈のすぐ遠位(左後方)で大動脈弓から起こる．上縦隔内では気管の左側に沿って上行する．

大動脈弓の第3の枝は**左鎖骨下動脈** left subclavian artery で，左総頸動脈のすぐ遠位(左後方)で大動脈弓から起こる．上縦隔内では左総頸動脈とともに気管の左側に沿って上行する．

右・左総頸動脈は，頭部と頸部の右半と左半に血液を供給する主要な動脈である．右・左鎖骨下動脈は右の上肢と左の上肢に血液を供給する主要な動脈である．

C 肺動脈と動脈管索

肺動脈幹 pulmonary trunk は，大動脈口の前方にある肺動脈口から生じて上行し，心膜の臓側板に覆われながら左後方に向かう．肺動脈幹ははじめは上行大動脈の前にあるが，やがて左に位置を変え，第5・6胸椎間の高さで心嚢から出て，ただちに左右の肺動脈に分かれる．左肺動脈の起始部の上壁と大動脈弓の下壁との間を，**動脈管索** ligamentum arteriosum という短い線維索がつないでいる．動脈管索は胎児期の**動脈管** ductus arteriosus の遺残であり，動脈管は肺動脈幹と大動脈弓をつないで，肺を通らずに静脈から動脈に血液を通す胎児循環の2つのバイパス路の1つとして働く．

4 縦隔の脈管と神経

A 胸大動脈の枝(表 2-8)

胸大動脈 thoracic aorta は，大動脈弓の続きで第4胸椎下端の高さで始まり，後縦隔を下行し，第12胸椎下端の高さで横隔膜の大動脈裂孔を通って腹大動脈になる．後縦隔の上部では脊柱の左側に位置するが，下部では正中に近づき，大動脈裂孔は椎体の直前に位置する．

胸大動脈からは多くの枝が分かれるが，重要なものとして以下のものがある(▶ 図2-14)．

- **肋間動脈** posterior intercostal artery：11対あるが，そのうち第3〜11の9対が胸大動脈の後面から分かれ，第3〜11肋間隙に血液を送る．第12肋骨の下縁に沿って走る**肋下動脈** subcostal artery も，同様に胸大動脈から分かれる．第1・2肋間隙に分布する最上肋間動脈は，鎖骨下動脈の枝の肋頸動脈から分かれる．
- **気管支動脈** bronchial branch：胸大動脈から2本の左気管支動脈として，右第3肋間動脈から1本の右気管支動脈として分かれることが多いが，数，太さ，起始は必ずしも一定ではない．
- **食道動脈** esophageal branch：胸大動脈の前面から4〜5本の食道動脈が分かれ，食道の周囲で吻合して連続的な動脈網を形成する．この動脈網は，上方では下甲状腺動脈からの食道枝と，下方では左下横隔動脈と左胃動脈からの食道枝と吻合する．
- **上横隔動脈** superior phrenic artery：胸大動脈の下部から分かれ，大動脈裂孔の周辺で横隔膜の上面に分布する．筋横隔動脈と心膜横隔動脈(ともに内胸動脈の枝)と吻合する．

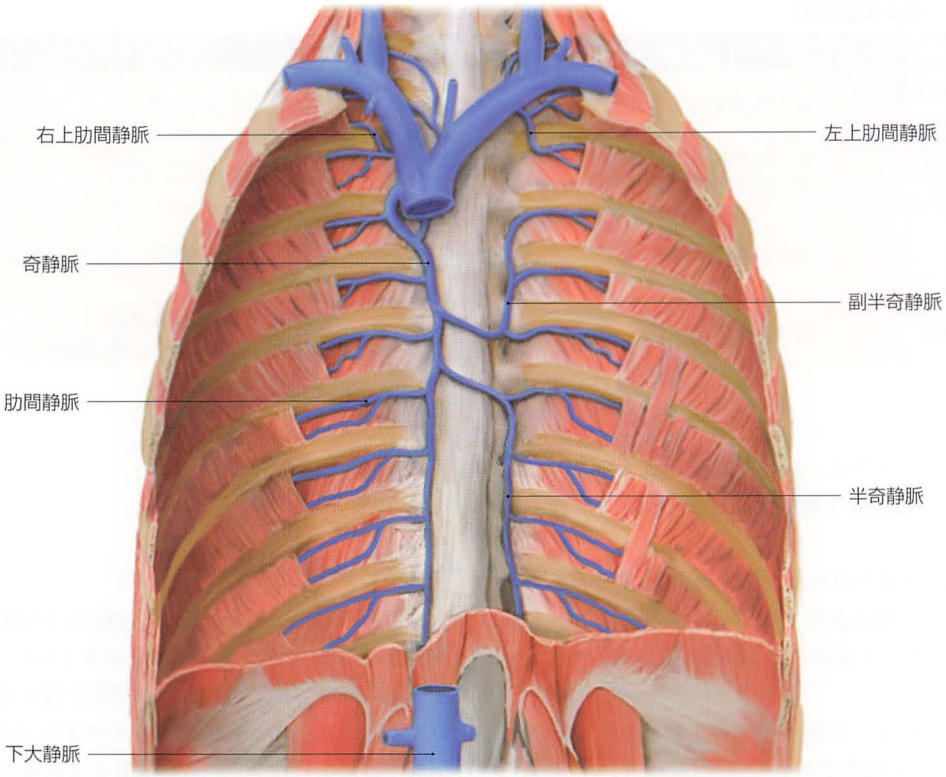

●図 2-45　奇静脈系

B 奇静脈系(図 2-45)

奇静脈系 azygos system of vein は，体壁からの血液を集め，脊柱の両側に沿って上行し，上大静脈に注ぐ一連の静脈系である．奇静脈系には一部の胸部内臓からの血液も流入し，腹部領域の静脈とも交通がある．そのため奇静脈系は，下大静脈の血流が障害された場合に，下半身からの静脈血を心臓に戻す重要な側副循環路として働く．

奇静脈系の主要な静脈は，胸椎の右側にある奇静脈と，左側にある半奇静脈および副半奇静脈で，たがいに交通しているが，その交通や分岐は変異に富んでいる．

奇静脈 azygos vein は，右の**上行腰静脈** ascending lumbar vein と**肋下静脈** subcostal vein が第 1・2 腰椎の高さで合流して始まることが多いが，下大静脈から分かれた枝にこれらの静脈が加わる形をとることもある．横隔膜の大動脈裂孔(もしくは横隔膜の右脚)を通って胸部に入り，後縦隔内で胸椎体の前面に沿って上行し，第 4 胸椎体の高さで前方に曲がって右肺根の上を越え，上大静脈に後方から流入する．奇静脈には以下の静脈が流入する．

- 右の第 2～4 肋間静脈が合流してできた**右上肋間静脈** right superior intercostal vein.
- 右の第 5～11 肋間静脈.
- 半奇静脈.
- 副半奇静脈.

また食道静脈，縦隔静脈，心膜静脈，右気管支静脈も奇静脈に注ぐ．

半奇静脈 hemiazygos vein は，左の上行腰静脈と肋下静脈が合流して始まることが多いが，どちらかの静脈が単独で半奇静脈になったり，左の腎静脈と交通したりすることもある．半奇静脈は横隔膜の左脚(もしくは大動脈裂孔)を通って胸部に入り，後縦隔内で胸椎の左側に沿って上行し，第 9 胸椎の高さで脊柱の前面を横切り，胸大動脈，食道，胸管の後方を通って奇静脈に流入する．半奇静脈には左の下位 4～5 本の肋間静脈が流入し，また食道静脈と縦隔静脈も流入する．

副半奇静脈 accessory hemiazygos vein は，後縦隔の

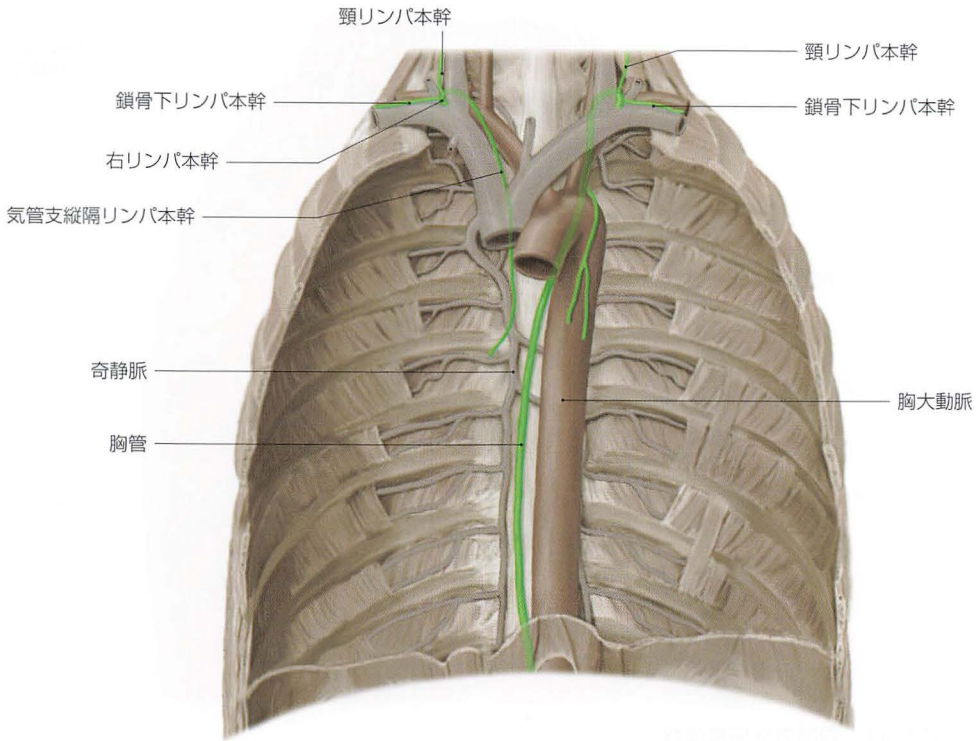

●図 2-46　縦隔のリンパ管

上部から脊柱の左側に沿って下行し，第 8 胸椎の高さで脊柱の前面を横切り，奇静脈(もしくは半奇静脈)に流入する．上方で左上肋間静脈と交通することがある．副半奇静脈には左の第 4〜8 肋間静脈が流入し，また左気管支静脈が流入することがある．

C 縦隔内のリンパ管(図 2-46)

後縦隔と上縦隔を上行する**胸管** thoracic duct は，身体の大部分からのリンパが集まる最大のリンパ管である．胸管は第 1・2 腰椎体の前面にある**乳糜槽** chyle cistern から始まる．乳糜槽はリンパ管の不定形の拡張部で，左右の腰リンパ本幹(下肢と体壁下部のリンパを集める)，腸リンパ本幹(腹部内臓のリンパを集める)などが集まっている(▶ 図 1-36)．胸管は横隔膜の大動脈裂孔を通って胸部に入り，後縦隔内で脊柱の前面に沿って，左側の胸大動脈と右側の奇静脈に挟まれて上行する．上縦隔に入ると正中線の左側に寄り，左の**頸リンパ本幹** jugular trunk と**鎖骨下リンパ本幹** subclavian trunk と**気管支縦隔リンパ本幹** bronchomediastinal trunk が合流し，左の鎖骨の内側端の後方で左鎖骨下静脈と左総頸静脈の合流部(左の静脈角)に流入する．

右リンパ本幹 right lymphatic duct は，右の頸リンパ本幹，鎖骨下リンパ本幹，気管支縦隔リンパ本幹が合流して形成され，右の静脈角に流入するが，右リンパ本幹が形成されずにこれらの各リンパ本幹が別個に静脈角付近に合流する場合もある．

D 交感神経幹(図 2-47)

上縦隔と後縦隔で脊柱の両側を縦走する**交感神経幹** sympathetic trunk は，交感神経系の重要な構成要素である．交感神経幹は頸部から骨盤部まで伸びており，交感神経幹の途中には近くを通る脊髄神経に対応して**幹神経節** ganglion of sympathetic trunk という膨らみが形成されている．胸部にある幹神経節は**胸神経節** thoracic ganglion と呼ばれ，隣接する肋間神経との間を**白交通枝** white ramus communicans と**灰白交通枝** gray ramus communicans によってつながれている．胸神経節は肋間神経(および肋下神経)に対応して 12 個あるが，第 1 胸神経節は下頸神経節と癒合して**頸胸神**

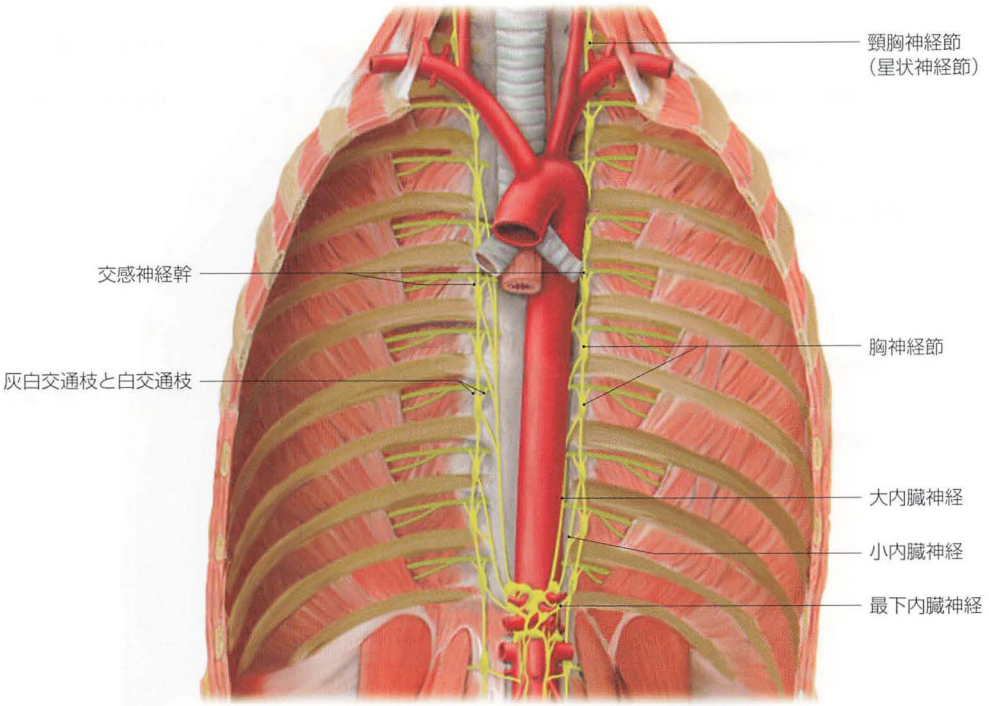

●図 2-47　胸部の交感神経幹

経節 cervicothoracic ganglion（**星状神経節** stellate ganglion）を形成していることが多い．

胸部の交感神経幹は，上縦隔と後縦隔の上部では肋骨頸の横にあり，下方では前内側に移動して椎体の外側面に接するようになる．交感神経幹は，横隔膜を内側弓状靱帯ないし右・左脚の後方で通り抜けて腹部に入る．胸部の交感神経幹は，壁側胸膜によって覆われている．

胸神経節からは内臓領域に向かって神経枝が出るが，上位のものと下位のものでは性格が異なっている．

- 第 1～5 胸神経節から出る神経枝は胸部内臓に向かい，交感性の節後線維に加えて臓性求心性線維を含んでいる．胸心臓神経，胸肺枝，食道枝など細い枝が多い．
- 第 6～12 胸神経節から出る神経枝は腹部・骨盤部内臓に向かい，交感性の節前線維に加えて臓性求心性線維を含んでいる．大内臓神経，小内臓神経，最下内臓神経という 3 本の内臓神経を形成する．

大内臓神経 greater splanchnic nerve は，第 5～9（ないし 10）胸神経節から起こり，脊柱に沿って前下方に向かい，横隔膜の右・左脚を通って腹部に入り，腹腔

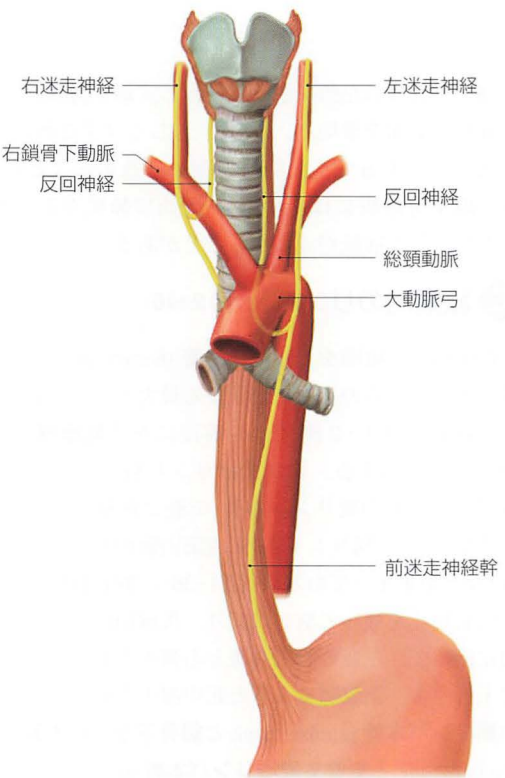

●図 2-48　後縦隔の迷走神経

神経叢に加わる．

小内臓神経 lesser splanchnic nerve は，第 9・10(ないし第 10・11)胸神経節から起こり，大内臓神経のやや下を前下方に向かい，横隔膜の右・左脚を通って腹部に入り，大動脈腎動脈神経節に終わる．

最下内臓神経 least splanchnic nerve は第 12 胸神経節から起こり，横隔膜の右・左脚を通って腹部に入り，腎神経叢に加わる．

E 迷走神経(図 2-48)

迷走神経[X]vagus nerve は，頭頸部から下り，縦隔を下行して腹腔に達し，胸部内臓と腹部内臓に副交感神経線維を与える．

迷走神経は，頸部では咽頭の左右両側を，頸動脈鞘に包まれて内頸静脈と総頸動脈とともに下行し，腕頭静脈の後方で鎖骨下動脈の前方を通って胸腔に入る．右の迷走神経からは右鎖骨下動脈の高さで後方に反回神経が分かれ，右鎖骨下動脈の下を回って上方に向かう．左の迷走神経は大動脈弓の左側を通り，この高さで後方に反回神経が分かれ，大動脈弓の下で動脈管索のすぐ外側を回って上方に向かう．

左右の迷走神経は肺根の後方で食道に沿って下行し，多数の枝に分かれて**食道神経叢** esophageal plexus を作る．食道神経叢の線維は，横隔膜のすぐ上で，食道の前後に集約して**前・後迷走神経幹** anterior/posterior vagal trunk を形成する．前迷走神経幹は左迷走神経の線維を多く含み，後迷走神経幹は右迷走神経の線維を多く含む．

反回神経 recurrent laryngeal nerve は，右では鎖骨下動脈の下を，左では大動脈弓の下を後方に回り，反転して上行する．反回神経は，気管と食道の間の溝に沿って上行し，**下喉頭神経** inferior laryngeal nerve になって喉頭の筋(輪状甲状筋を除く)と喉頭下半部の粘膜に分布する．

F 横隔神経

横隔神経 phrenic nerve は，おもに第 4 頸神経から起こり，頸部と縦隔を下行して横隔膜を支配する．横隔神経は頸部では前斜角筋の前面で迷走神経の外側を下行し，腕頭静脈起始部の外側後方を通って胸腔に入る．上縦隔では，右の横隔神経は上大静脈の右側に沿って下行し，左の横隔神経は大動脈弓の左外側を通って下行する．中縦隔に入ると，肺根よりも前方で心嚢の外側面の線維性心膜内を走り，横隔膜に至る．

第3章

腹部

人体における「腹部」とは？

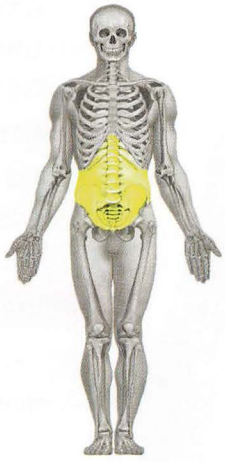

腹部は，胴の下半部を占め，消化器の主要部分と腎臓などの重要な臓器があり，筋性の腹壁により囲まれている．

腹部の消化器は，中空の消化管と付属の実質臓器からなる．消化管は，**胃**，**小腸**（十二指腸，空腸・回腸），**大腸**（盲腸，上行・横行・下行・S状結腸），**直腸**に分かれる．**肝臓**は，最大の実質臓器で，門脈を通して腹部消化器からの血液を受け取り，胆管を通して十二指腸に胆汁を排出する．**膵臓**は，十二指腸に消化液を分泌し，インスリンなどのホルモンを血中に分泌する．

腹部の消化器と**脾臓**は腹膜に包まれており，しばしば間膜によって後腹壁につながれていて，腹腔の中をかなり自由に動くことができる．これらの臓器は，腹大動脈から前面に向かう3本の動脈から受け取った血液を，門脈を通して肝臓に送る．

腹膜域の後方には，腎臓などの泌尿器と腹大動脈・下大静脈などを含む腹膜後域がある．**腎臓**は，尿を生成して体液の電解質を一定に保ち，尿素などの不要物質を排出する．腎臓の上端に接する**副腎**は，副腎髄質と副腎皮質からなり，それぞれ別のホルモンを分泌する．

腹壁の後部である後腹壁は，腰椎とその周囲の筋からできている．

第3章　腹部の構成マップ

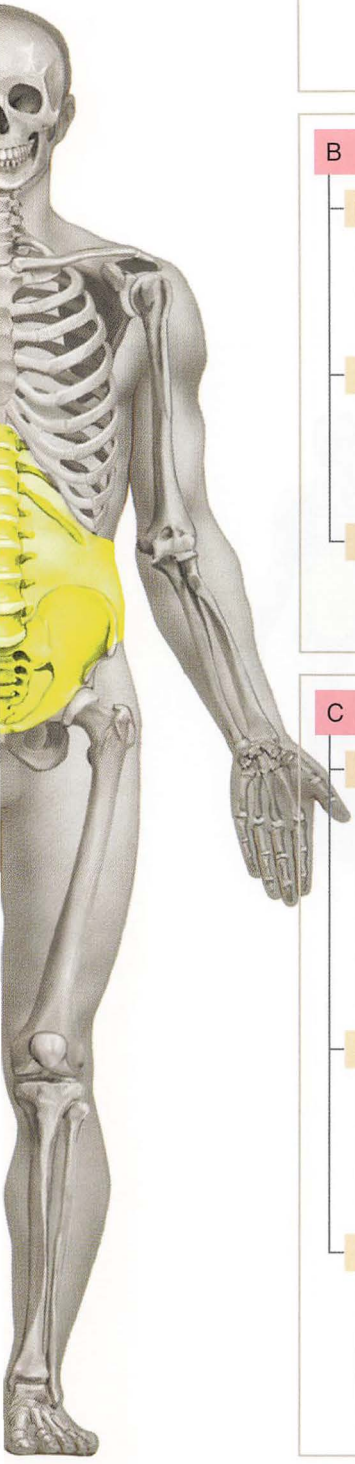

A　腹部の概観 ▶p102

- 腹部の体表区分 ▶p102

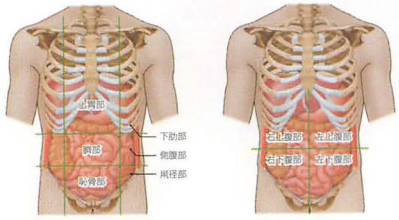

B　前外側腹壁 ▶p103

- 前外側腹壁の筋と筋膜 ▶p103
  - □ カンパー筋膜とスカルパ筋膜 ▶p103
  - □ 筋 ▶p105
  - □ 腹直筋鞘 ▶p105
- 前外側腹壁の脈管と神経 ▶p107
  - □ 皮下の血管 ▶p107
  - □ 前外側腹壁の血管 ▶p107
  - □ 前外側腹壁の神経 ▶p108
- 前外側腹壁の内面と鼠径管 ▶p109
  - □ 内面 ▶p109
    - □ 正中・内側・外側臍ヒダ
    - □ 膀胱上窩，内側・外側鼠径窩
    - □ 深鼠径輪と浅鼠径輪
  - □ 鼠径管 ▶p110

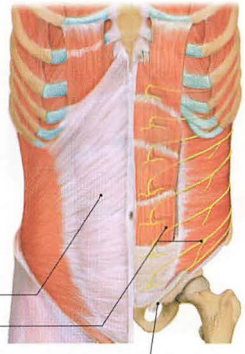

C　腹膜域の消化管 ▶p111

- 胃 ▶p111
  - □ 胃の形状 ▶p111
    - □ 噴門
    - □ 胃底
    - □ 胃体
    - □ 幽門部
  - □ 位置関係 ▶p111
    - □ 小網・大網，網嚢
    - □ 胃横隔間膜，胃脾間膜
  - □ 胃壁の構造 ▶p113
    - □ 胃粘膜ヒダ
  - □ 胃の脈管と神経 ▶p113
- 小腸 ▶p114
  - □ 十二指腸 ▶p114
  - □ 空腸・回腸 ▶p117
  - □ 小腸壁の構造 ▶p117
  - □ 小腸の脈管と神経 ▶p118
- 大腸 ▶p120
  - □ 盲腸と虫垂 ▶p120
  - □ 結腸 ▶p120
    - □ 上行結腸
    - □ 横行結腸
    - □ 下行結腸
    - □ S 状結腸
  - □ 大腸壁の構造 ▶p120
  - □ 大腸の脈管と神経 ▶p121

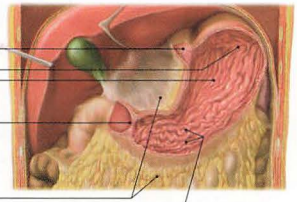

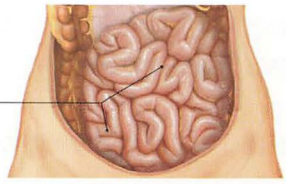

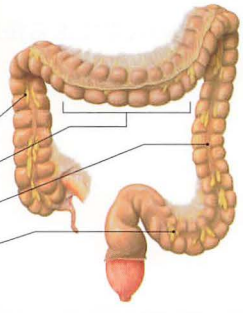

D 腹膜域の実質臓器 ▶p123

- 肝臓 ▶p123
  - □外形 ▶p123
  - □肝区域 ▶p125
  - □脈管と神経 ▶p125
    - □横隔面
    - □臓側面
    - □固有肝動脈
    - □門脈
    - □肝リンパ節
- 腹膜域のその他の臓器 ▶p127
  - □胆道と胆嚢 ▶p127
    - □胆嚢と胆嚢管
    - □総胆管
  - □膵臓 ▶p128
    - □膵管・副膵管
  - □脾臓 ▶p131

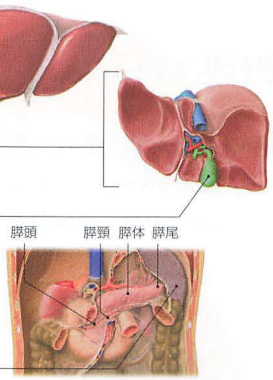

E 腹膜腔と脈管・神経 ▶p132

- 腹膜 ▶p132
  - □壁側腹膜 ▶p132
  - □臓側腹膜 ▶p132
  - □腹膜内器官 ▶p132
  - □腹膜後器官 ▶p132
- 腹膜腔の局所解剖 ▶p133
  - □大網 ▶p133
  - □網嚢と網嚢孔 ▶p133
  - □直腸子宮窩，直腸膀胱窩 ▶p133
  - □間膜 ▶p134
- 腹膜域の動脈 ▶p135
  - □腹腔動脈 ▶p135
  - □上・下腸間膜動脈 ▶p138
- 門脈系 ▶p140

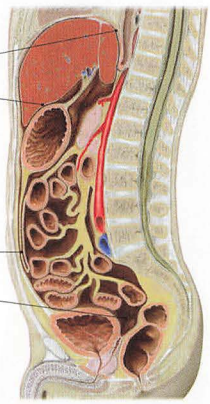

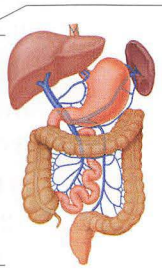

F 腹膜後域と後腹壁 ▶p142

- 腎臓 ▶p142
  - □腎筋膜（ジェロタ筋膜） ▶p142
  - □腎臓の構造 ▶p142
- 腹膜後域の他の器官 ▶p145
  - □尿管 ▶p145
  - □副腎 ▶p145
- 腹膜後域の脈管と神経 ▶p146
  - □腹大動脈と下大静脈 ▶p146
  - □交感神経幹，椎前神経叢，腸管神経系 ▶p148
- 後腹壁 ▶p150
  - □後腹壁の筋 ▶p150
  - □横隔膜 ▶p152
  - □腰神経叢 ▶p154

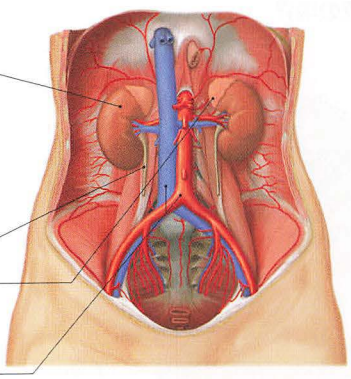

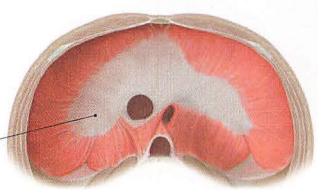

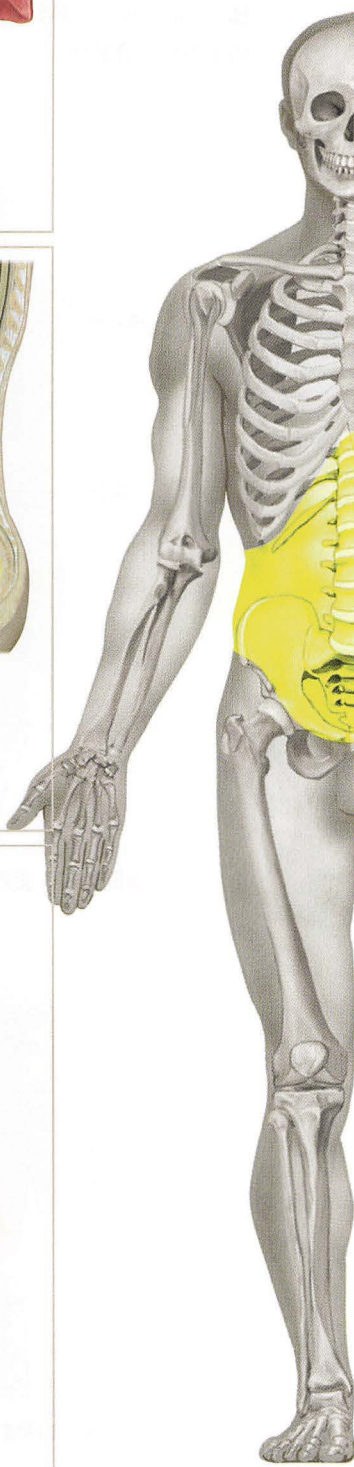

A 腹部の概観（図 3-1）

体幹の太い部分は**胴** torso であり，その上半部が**胸部** chest であり，下半部が**腹部** abdomen である．腹部の下方には**骨盤部** pelvic part があり，腹部内臓を下方から支えている．胸壁には胸郭という骨格があり，骨盤部には骨性の骨盤があるが，腹壁はおもに筋により形作られている．腹の高さの背部は**腰** loin と呼ばれる．

腹腔 abdominal cavity は腹壁に囲まれた腹の内部の空間である．腹腔と胸腔の間は横隔膜によって隔てられているが，腹腔と骨盤腔の間は骨盤上口を境につながっている．腹腔の大部分は，**腹膜** peritoneum に包まれて胃・腸などの消化管と肝臓などの実質臓器があり，この領域を**腹膜域** peritoneal region と呼ぶ．これより後方には，腎臓などの臓器と大血管などがあり，この領域は**腹膜後域** retroperitoneal region と呼ばれる．

腹壁 abdominal wall は腹の外周を囲み，前外側部ではほぼ一定の厚さの筋性の壁からなるが，後部では脊柱の両側に筋が集まって壁を補強している．

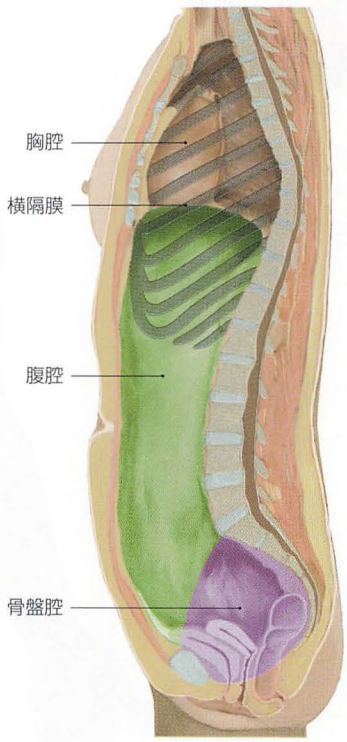

●図 3-1　腹腔の境界

A 体表における腹部の区分（図 3-2）

体表から見た腹部は，胸郭よりも下方で，骨盤よりも上方の範囲で，筋性の壁をもつ．後面の脊柱とその周辺は背部に含められる．

臨床的に疼痛などの位置や触診の所見を記載するために，腹部は垂直面と水平面を組み合わせて領域に分けられている．

● 9 領域の区分法

2 つの垂直面（左右の鎖骨中面）と 2 つの水平面（肋骨下平面と結節間平面）により分けられる．中央部が 3 つの領域（**上胃部** epigastric region，**臍部** umbilical region，**恥骨部** pubic region）に，左右の外側部がそれぞ

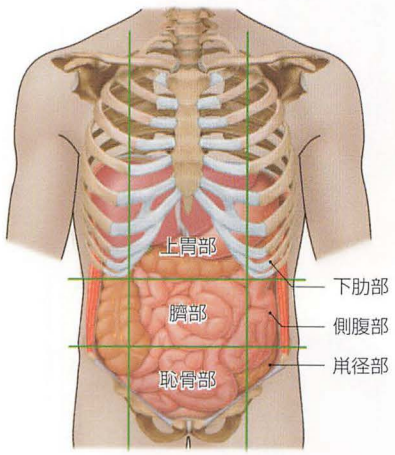

A．9 領域

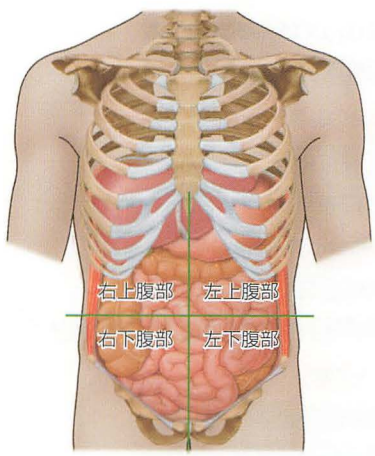

B．4 領域

●図 3-2　腹部の区分

れ3つの領域(**下肋部** hypochondrial region, **側腹部** lateral region, **鼠径部** inguinal region)に分かれる.

- 鎖骨中面:鎖骨の中央と鼠径靱帯の中央を通る矢状面である.やせている人の場合には,腹直筋の外側縁(半月線)を目印にすることがある.
- 肋骨下平面:左右の肋骨弓の下端(第10肋骨の下縁)を結ぶ平面である.
- 結節間平面:左右の腸骨稜結節を結ぶ平面である.腸骨稜結節は,腸骨稜が最も外側に突き出す点で,上前腸骨棘から5 cm後方に位置する.

● 4領域の区分法

1つの垂直面(正中矢状面)と1つの水平面(臍平面)により,**右・左上腹部** right/left upper quadrant と**右・左下腹部** right/left lower quadrant に分けられる.

B 前外側腹壁

腹壁の前外側部と後部では,構造が著しく異なる.

前外側腹壁では,胸郭と骨盤の間が広く,その間を平坦な骨格筋の層がつないでいる.それに対して後腹壁では,胸椎と骨盤の間隔が狭く,腰椎とその近傍の厚い骨格筋が支持を与えている.後腹壁については「腹膜後域と後腹壁」項で述べる(▶ 142頁)

1 前外側腹壁の筋と筋膜

前外側腹壁 anterolateral abdominal wall の層は,皮膚,皮下組織(浅筋膜),筋および筋膜,腹膜外の疎性結合組織,壁側腹膜からなる.

A 前外側腹壁の皮下組織(図3-3)

前外側部の腹壁では,胸壁や体肢と比べて,皮下脂肪を含む**皮下組織** subcutaneous tissue の層が分厚くなっている.臍より下の腹壁では,皮下組織の中に弾性線維やコラーゲン線維が発達して膜状の層を形成している.膜状層を含む皮下組織を**浅筋膜** superficial fascia と呼ぶことがある.その場合,筋に付属する本来の筋膜を深筋膜と呼んで区別する.

腹壁下部の皮下組織は,脂肪組織性の浅層と膜状の深層の2層に分かれている.

● 浅層

皮下組織の浅層は**カンパー筋膜** Camper's fascia と呼ばれ,脂肪を含み,厚さの個体差が大きい.この層は,上方では胸部と上腹部の皮下組織に,下方では鼠径部を越えて大腿および会陰の皮下組織につながる.

● 深層

皮下組織の深層は**スカルパ筋膜** Scarpa's fascia と呼ばれ,薄く膜状である.この層は,上方の上腹部では薄くなって消失し,正中では白線と恥骨結合にしっか

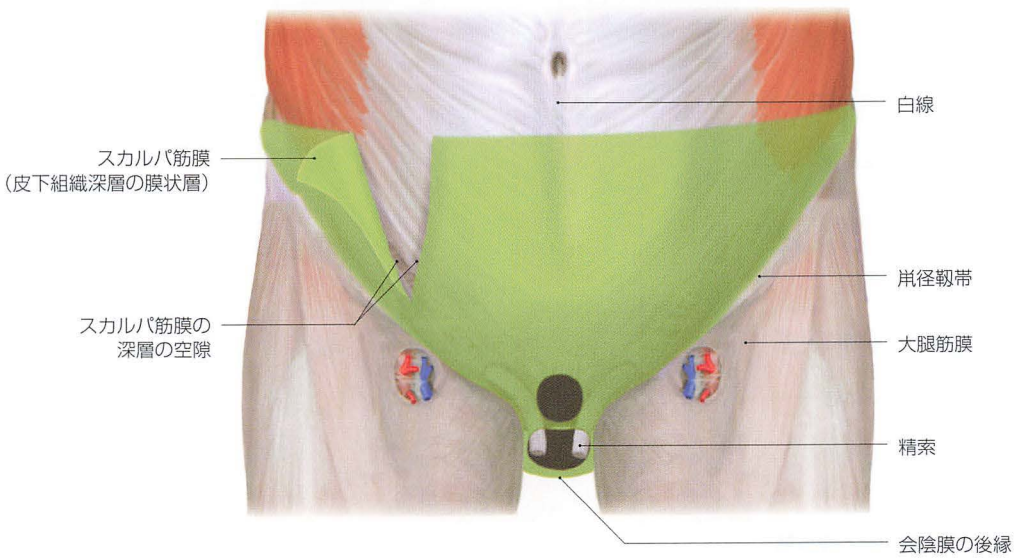

● 図3-3 スカルパ筋膜,前面

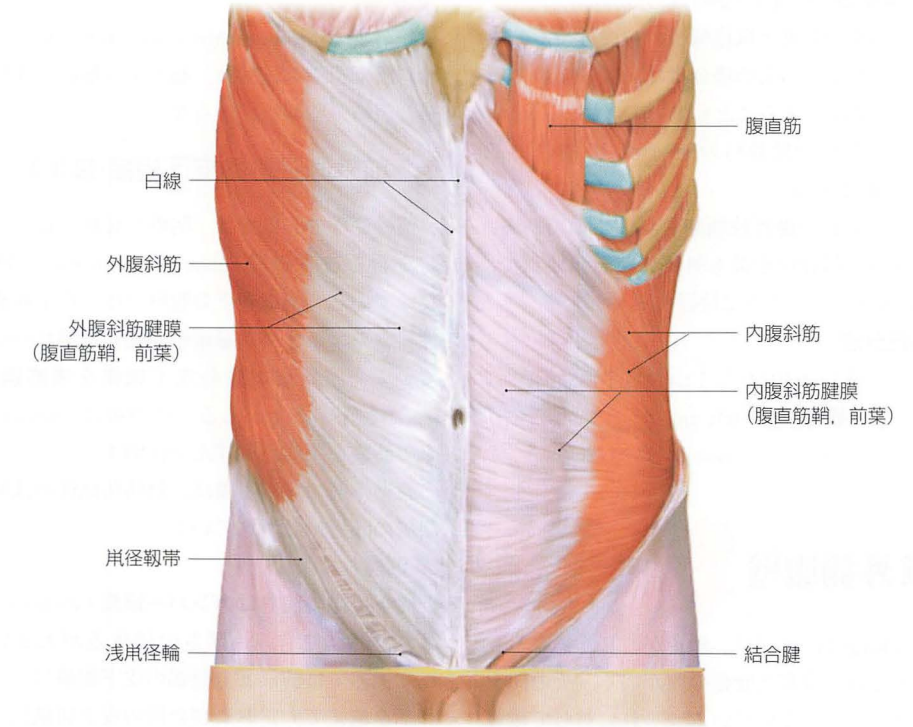

A．外腹斜筋と内腹斜筋

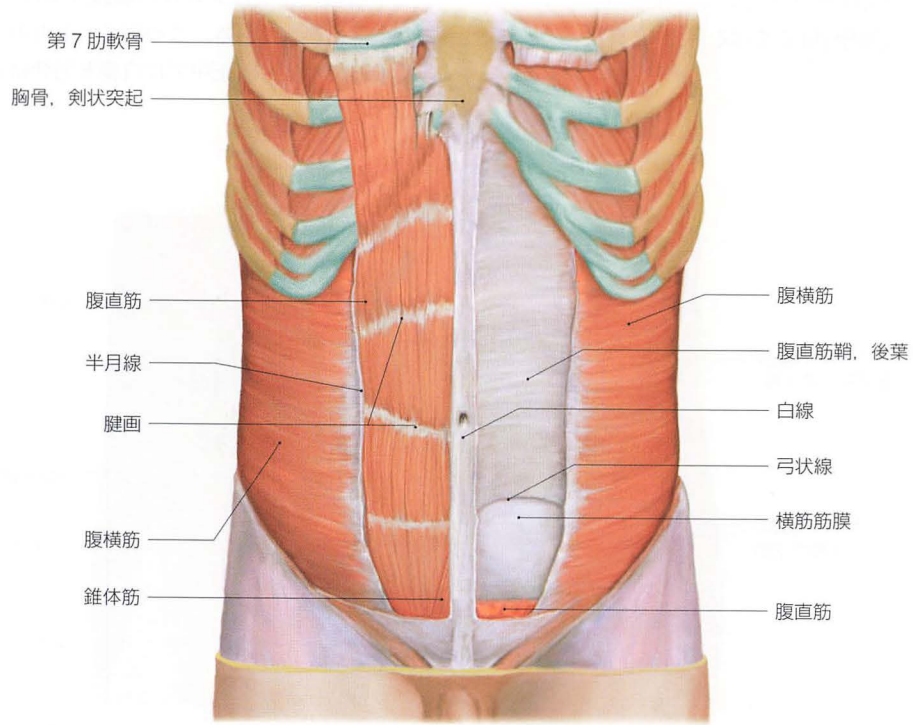

B．腹直筋と腹横筋

●図 3-4　前外側腹壁の筋

●表 3-1 前外側腹壁の筋

筋	起始	停止	神経支配	作用
外腹斜筋	第 5〜12 肋骨	腸骨稜，鼠径靱帯，白線	肋間神経(T5〜11)，肋下神経	腹圧上昇，体幹の屈曲・回旋
内腹斜筋	胸腰筋膜，腸骨稜，鼠径靱帯	第 10〜12 肋骨，白線，恥骨稜	肋間神経(T10・11)，肋下神経，腸骨下腹神経	腹圧上昇，体幹の屈曲・回旋
腹横筋	第 7〜12 肋骨，胸腰筋膜，腸骨稜，鼠径靱帯	白線，恥骨稜	肋間神経(T6〜11)，肋下神経，腸骨下腹神経	腹圧上昇
腹直筋	恥骨稜	剣状突起，第 5〜7 肋軟骨	肋間神経(T6〜11)，肋下神経	体幹の前屈，腹圧上昇
錐体筋	恥骨稜	白線下部	腸骨下腹神経	白線を下制

りと付着する．下方では鼠径靱帯を越えたところで深筋膜(**大腿筋膜** fascia lata)と融合する．また，会陰の皮下組織の膜状層(**コーレス筋膜** Colles'fascia)につながり，坐骨恥骨枝と会陰膜の後縁に付着する．

スカルパ筋膜と腹部の深筋膜の間は，狭い空隙を挟んで緩くつながっている．この空隙は，腹壁の下部にある皮膚と皮下組織が，大腿や腹壁の筋の運動による影響で局所的に歪むのを防ぐ．また出血や漏出した尿が，この空隙に貯留することがある．

B 前外側腹壁の筋(図 3-4，表 3-1)

腹壁の外側部では 3 枚の平たい筋が重なっており，前面には 2 本の縦に走る筋がある．外側部の平たい筋は，外腹斜筋，内腹斜筋，腹横筋であり，前面の縦の筋は腹直筋と錐体筋である．

外腹斜筋 external oblique は，腹壁外側部の筋の最外層をなす幅広い筋で，第 5〜12 肋骨の外面から起こり，前下方に斜めに走る．後下部の筋束は腸骨稜に停止し，前上部の筋束は幅広い**腱膜** aponeurosis となって腹直筋鞘の前葉に加わり，白線に停止する．外腹斜筋腱膜の下縁は肥厚して**鼠径靱帯** inguinal ligament になっている．鼠径靱帯の内側端の近くで，外腹斜筋腱膜の線維が分かれて，鼠径靱帯との間に三角形の裂隙を作っている．この裂隙は**浅鼠径輪** superficial inguinal ring と呼ばれ，鼠径管の外口になっている．

内腹斜筋 internal oblique は，外腹斜筋の深層にある幅広い筋で，胸腰筋膜，腸骨稜の前 2/3，鼠径靱帯の外側 2/3 から起こり，広がるように上方内側〜内側やや下方に向かう．上部の筋線維は第 8〜12 肋骨に，中央の大部分の筋線維は腱膜となり，腹直筋鞘の前葉と後葉に加わって白線に停止する．腱膜の最下部は腹横筋の腱膜と合流して**結合腱** conjoint tendon となり，恥骨櫛に停止する．内腹斜筋の筋線維は，前下方に走る下部のものを除いて，外腹斜筋の筋線維とほぼ直交する．

腹横筋 transverse abdominal は，腹壁外側部の筋の最内層をなす幅広い筋で，第 7〜12 肋骨と胸腰筋膜，腸骨稜の前 2/3，鼠径靱帯の外側 1/3 から起こり，ほぼ水平に前方に走る．幅広い腱膜となって腹直筋鞘の後葉と前葉に加わって白線に停止する．腱膜の最下部は内腹斜筋の腱膜と合流して結合腱となり，恥骨櫛に停止する．内腹斜筋と腹横筋の間は，神経・血管(下位の肋間神経と肋間動静脈)の通路になっている．

腹直筋 rectus abdominis は，腹壁の前面を縦に走る，長くて広い帯状の筋である．腹直筋の下端は恥骨結合の前面と恥骨の上縁に付着し，そこから上方に向かう．腹直筋の上端は第 5〜7 肋軟骨と胸骨の剣状突起に付着する．腹直筋の筋腹は，筋腹を横切る 3〜4 個の中間腱(**腱画** tendinous intersection)によって分けられている．腹直筋の前面全体および後面の大部分は，腹直筋鞘と呼ばれる強靱な結合組織の膜に覆われる．腹直筋の外側縁は外側に向かって緩やかに膨らみ，**半月線** linea semilunaris と呼ばれる．

錐体筋 pyramidalis は，腹直筋下部の前面にある小さな三角形の筋で，日本人では 5% ほどの頻度で欠如する．恥骨上枝から起始し，白線に停止する．

C 腹直筋鞘(図 3-5)

腹直筋鞘 rectus sheath は，腹直筋と錐体筋をほぼ完全に包む強靱な結合組織の鞘で前葉と後葉からなる．腹直筋鞘の中には，上・下腹壁動静脈，リンパ管，下位肋間神経と肋下神経の遠位端も含まれる．腹直筋鞘には，外腹斜筋・内腹斜筋・腹横筋の腱膜が癒着し，腹直筋鞘と腱膜のコラーゲン線維は混ざり合って存在

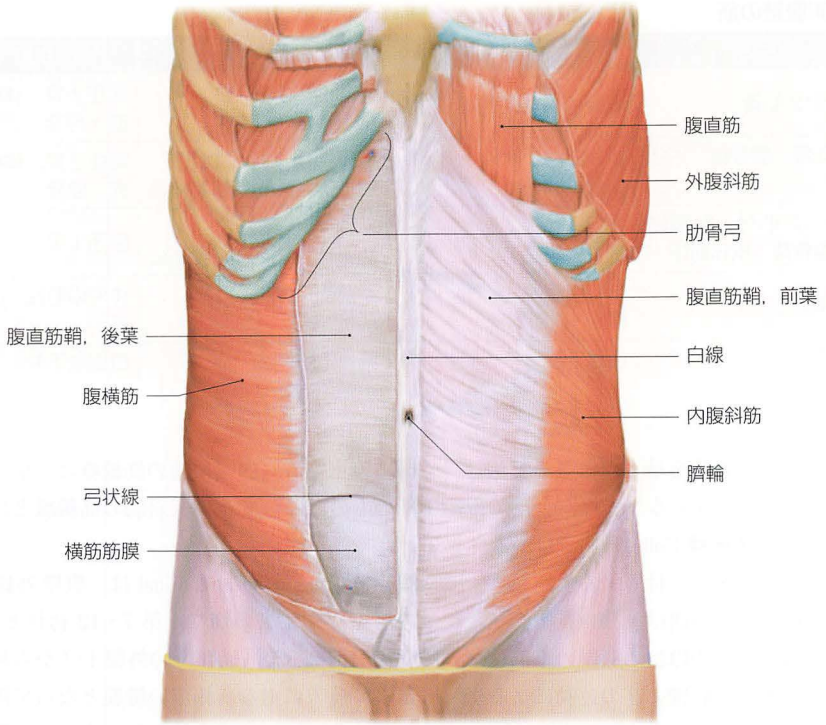

A．前面

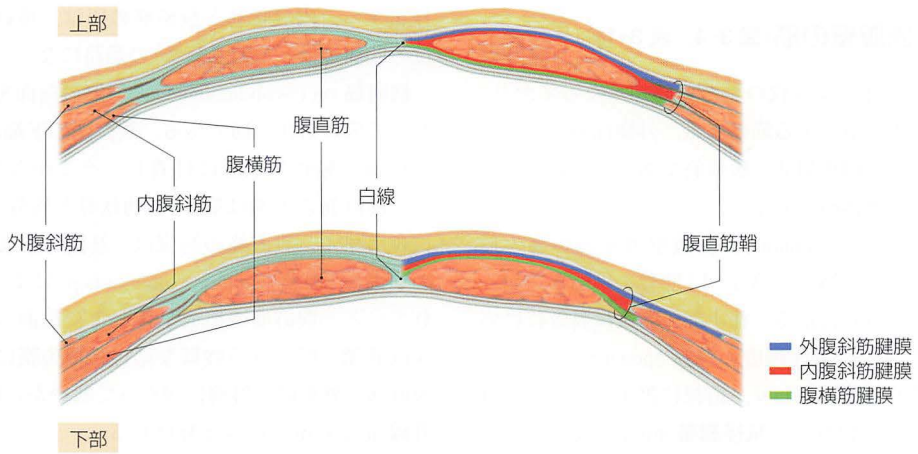

B．上部と下部の水平断

●図 3-5　腹直筋鞘

している．

腹直筋鞘の後葉は上から 3/4 のところで終わって，下縁は弯曲した**弓状線** arcuate line を作る．それより下での腹直筋の後面は，薄い**横筋筋膜** transversalis fascia により覆われる．弓状線より上では，内腹斜筋腱膜が 2 層に分かれ，その前層と外腹斜筋腱膜が腹直筋鞘の前葉に移行し，内腹斜筋腱膜の後層と腹横筋腱膜が後葉に移行する．弓状線より下では，外腹斜筋・内腹斜筋・腹横筋の腱膜はすべて腹直筋鞘の前葉に移行する．腹直筋鞘の後葉の上縁は，肋骨弓に達する．この部で腹直筋は第 5～7 肋軟骨の前面に停止し，内腹斜筋と腹横筋は肋軟骨に付着する．

腹直筋鞘の前葉と後葉の線維は，正中線上で混ざり合い，**白線** linea alba という強靱な結合組織の帯を腹

●表 3-2 前外側腹壁の動脈

動脈	起始	走行	分布・分枝
筋横隔動脈	内胸動脈	肋骨弓に沿って斜めに下行	下肋部の腹壁，横隔膜の前外側部
上腹壁動脈	内胸動脈の終枝	腹直筋の後面を下行	腹直筋の上部 吻合：下腹壁動脈
肋間動脈(第 10・11) 肋下動脈	胸大動脈後面	第 10〜12 肋骨下縁，内腹斜筋と腹横筋の間を斜めに下行	腹壁の外側部
下腹壁動脈	外腸骨動脈	腹壁内面の外側臍ヒダ，腹直筋の後面を上行	下腹壁 吻合：上腹壁動脈
深腸骨回旋動脈	外腸骨動脈	鼠径靱帯に沿って外上方へ	鼠径部の腹壁，腸骨窩の腸骨筋

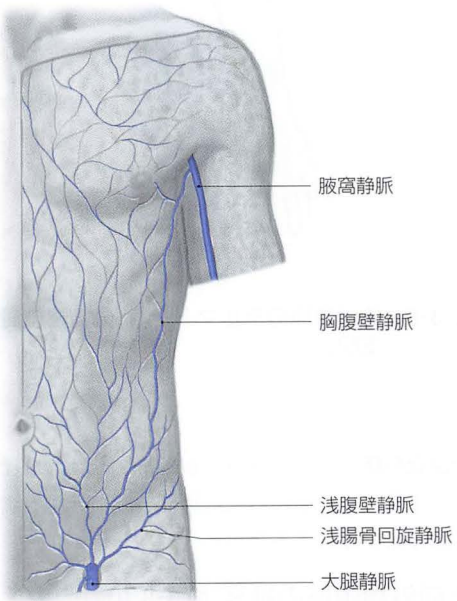

●図 3-6 胸腹壁皮下の静脈

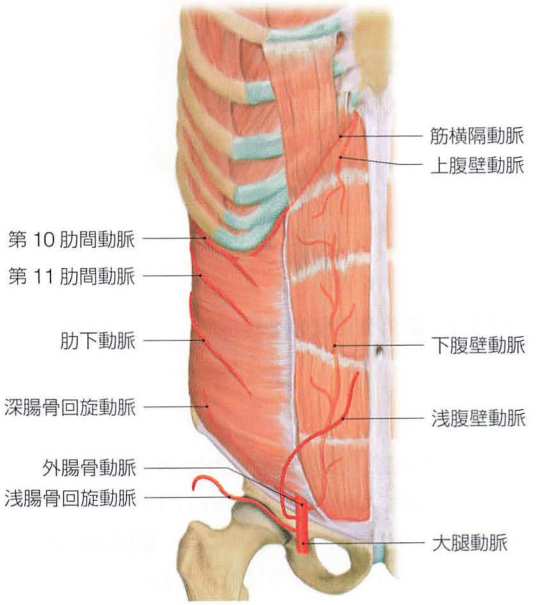

●図 3-7 前外側腹壁の動脈

直筋鞘の全長にわたって作っている．白線のところで腹直筋鞘の前葉と後葉は癒着し，左右の腹直筋は白線によって分けられている．白線の幅は下部では恥骨結合の幅に等しいが，上部では広がって剣状突起の幅に等しくなる．白線の中央あたりには**臍輪** umbilical ring があり，白線を貫く孔を形成している．臍輪は胎児期に臍動静脈が通る通路であり，胎児と胎盤の間で血液の通り道となる．

2 前外側腹壁の脈管と神経

A 皮下の血管(図 3-6)

腹壁の皮膚と皮下には静脈叢が発達しており，その静脈血は上内方で内胸静脈に，上外方で腋窩静脈に，下方で大腿静脈に向かって運ばれていく．皮下の静脈として，**胸腹壁静脈** thoracoepigastric vein は側腹部と側胸部を上行して腋窩静脈に注ぎ，**浅腹壁静脈** superficial epigastric vein と**浅腸骨回旋静脈** superficial circumflex iliac vein は下腹部を下行して，大腿静脈に注ぐ．

同名の**浅腹壁動脈** superficial epigastric artery と**浅腸骨回旋動脈** superficial circumflex iliac artery は，大腿動脈から分かれて，下腹部の皮下の内側部と外側部に分布する．

B 前外側腹壁の血管(図 3-7，表 3-2)

前外側腹壁の血管は，❶ 内胸動静脈，❷ 肋間動静

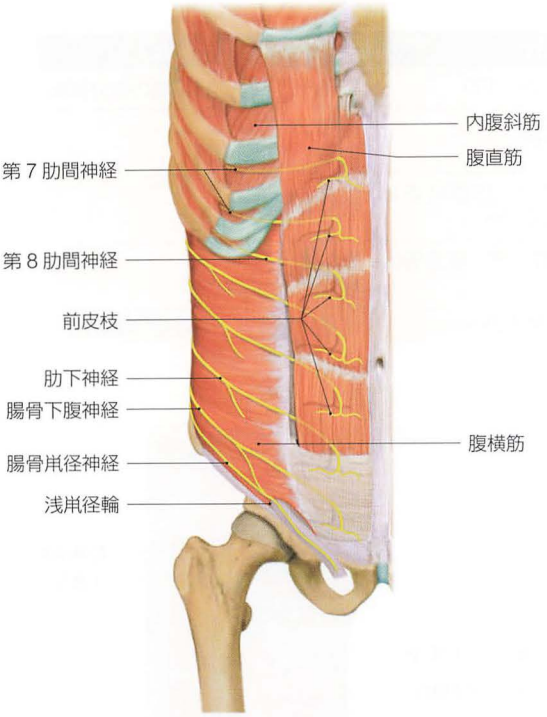

●図 3-8　前外側腹壁の神経

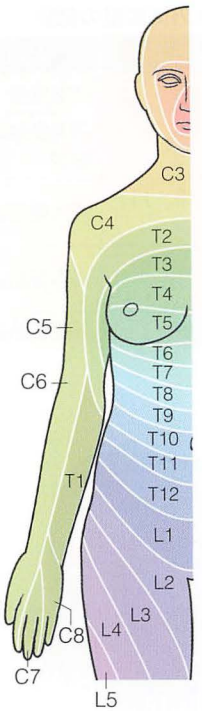

●図 3-9　体幹前面のデルマトーム(分節性皮膚神経支配)

脈と肋下動静脈，❸外腸骨動静脈の3系統から由来し，動脈に対して同名の静脈が伴行する．

❶内胸動脈から由来するものには，**筋横隔動脈** musculophrenic artery は肋骨弓に沿って斜めに下行し，下肋部の腹壁と横隔膜の前外側部に分布する．**上腹壁動脈** superior epigastric artery は内胸動脈の終枝で，腹直筋鞘に入って腹直筋の上部に枝を出しながら腹直筋の後面を下行する．ほぼ臍の高さで下腹壁動脈と吻合する．

❷第10・11 **肋間動脈** posterior intercostal artery と**肋下動脈** subcostal artery は，肋骨を離れて腹壁に入り，内腹斜筋と腹横筋の間を前下方に向かい，腹壁の外側部に分布する．

❸外腸骨動脈から由来するものに，下腹壁動脈と深腸骨回旋動脈があり，ともに鼠径靱帯のすぐ手前で外腸骨動脈から分かれる．**下腹壁動脈** inferior epigastric artery は横筋筋膜内を上内方に向かい，弓状線の下縁から腹直筋鞘に入り，腹直筋の下部と周辺の筋に枝を出しながら腹直筋の後面を上行する．ほぼ臍の高さで上腹壁動脈と吻合する．腹壁の内面にみられる外側臍ヒダ(▶図 3-10)は，下腹壁動静脈を包んでいる．**深腸骨回旋動脈** deep circumflex iliac artery は，鼠径靱帯に沿って外上方に向かい，鼠径部の腹壁と腸骨窩の腸骨筋に分布する．

C 前外側腹壁の神経(図 3-8, 9)

前外側腹壁に分布する神経には，胸神経から由来する下位の肋間神経と肋下神経，第1腰神経から由来する腸骨下腹神経と腸骨鼠径神経がある．

第7～11 **肋間神経** intercostal nerve と**肋下神経** subcostal nerve は，肋骨弓から出て腹壁に入り，内腹斜筋と腹横筋の間を走り，腹直筋鞘の外側縁から中に入り，腹直筋の後面に進む．途中，前外側腹壁の筋に枝を出し，また外側皮枝と前皮枝を出して前外側腹壁の皮膚に分布する．**外側皮枝** lateral cutaneous branch は胸腹壁の外側部で皮下に出て，下肋部と側腹部の皮膚に分布する．**前皮枝** anterior cutaneous branch は腹直筋と腹直筋鞘を貫いて皮下に出て，腹部前面の皮膚に分布する．

腸骨下腹神経 iliohypogastric nerve は，第1腰神経の前枝の上部の終枝で，肋下神経の下方に並んで内腹斜筋と腹横筋の間を前下方に走り，これらの筋に枝を

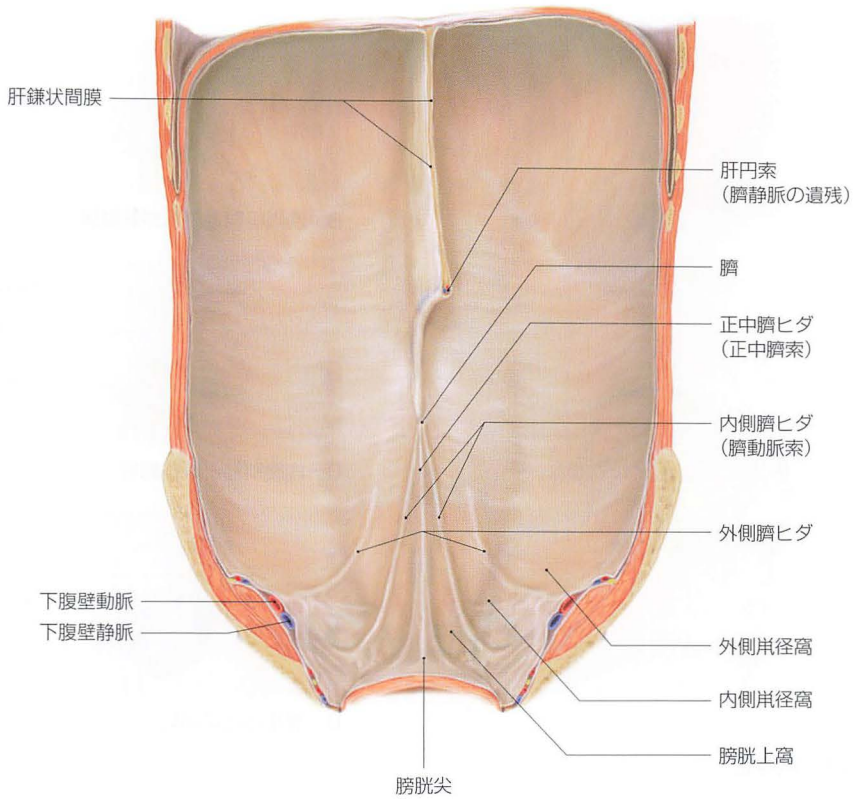

●図 3-10　前外側腹壁の内面

出し，外側皮枝と前皮枝を皮下に出す．

腸骨鼠径神経 ilio-inguinal nerve は，第 1 腰神経前枝の下部の終枝で，腸骨下腹神経の下方に並んで走り，終枝は浅鼠径輪を通って陰嚢の前面ないし大陰唇に分布する．

腹壁の皮膚には，おもに肋間神経が分布しているので，脊髄神経の高さによる分布域が肋間神経の走行に沿って帯状に配置している．この帯状の分布を**デルマトーム** dermatome（分節性皮膚神経支配）という．剣状突起の下は T7 の分布域，臍の高さが T10，鼠径靱帯と恥骨結合の直上部が L1 に相当する．

3 前外側腹壁の内面と鼠径管

A 前外側腹壁の内面（図 3-10）

前外側腹壁の内面は横筋筋膜，腹膜下の脂肪組織，腹膜によって覆われている．内面の臍より下の部分には，腹膜下にある構造物によって 3 種類のヒダが形成されている．

❶ **正中臍ヒダ** median umbilical fold：正中線で膀胱尖から臍まで伸びているヒダである．内部を走る**正中臍索** median umbilical ligament は，胎児期に膀胱と臍をつないでいた**尿膜管** urachus の遺残である．

❷ **内側臍ヒダ** medial umbilical fold：正中臍ヒダの左右両側にあり，膀胱の両側から臍まで伸びている．内部を走る**臍動脈索** cord of umbilical artery は，胎児期に胎盤に血液を送っていた**臍動脈** umbilical artery の遺残である．

❸ **外側臍ヒダ** lateral umbilical fold：内側臍ヒダの外側に並ぶように走り，**下腹壁動脈・静脈** inferior epigastric artery/vein を覆っているヒダである．

これらのヒダの間と外側には，次の 3 つの浅い窪みができており，その一部はヘルニアの脱出部位になる（▶ 111 頁の Clinical scope「鼠径ヘルニア」参照）．

- **膀胱上窩** supravesical fossa：正中臍ヒダと内側臍ヒダの間にあり，腹膜が前腹壁から膀胱上面に移行するところにできる．膀胱にたまった尿量によって位置が上下する．
- **内側鼠径窩** medial inguinal fossa：内側臍ヒダと外側

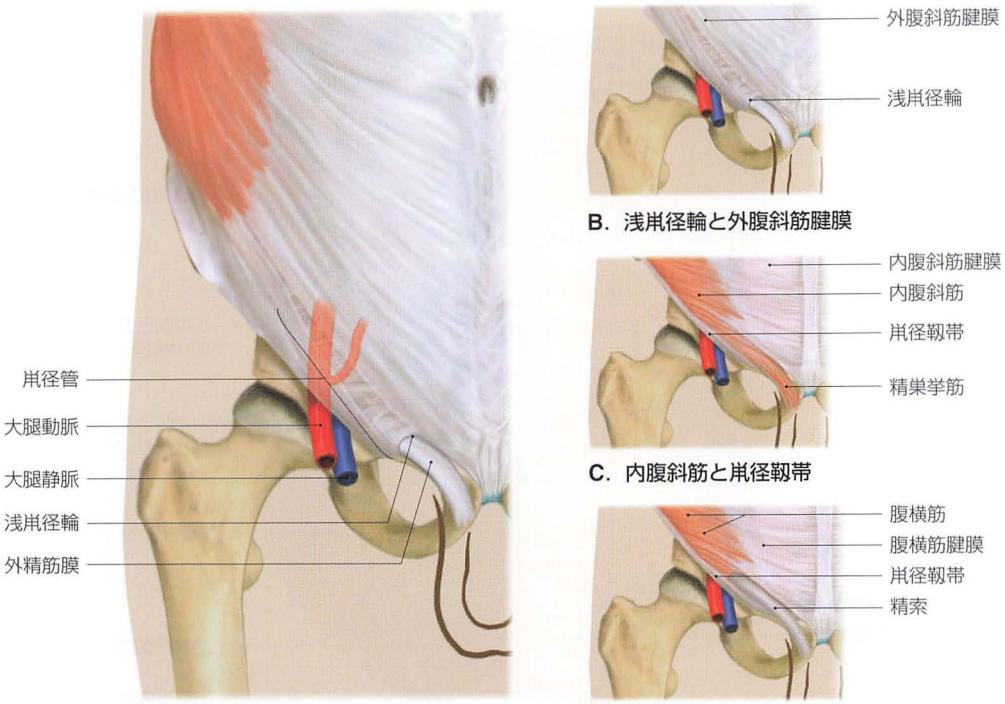

A．概観　B．浅鼠径輪と外腹斜筋腱膜　C．内腹斜筋と鼠径靱帯　D．腹横筋と鼠径管

●図 3-11　鼠径管

臍ヒダの間にできる．頻度は少ないが内鼠径ヘルニアの脱出部位になる．

- **外側鼠径窩** lateral inguinal fossa：外側臍ヒダの外側にできる．深鼠径輪の位置にあたり，下腹壁で発生頻度の高い外鼠径ヘルニアの脱出部位になる．

前外側腹壁の内面で臍より上の部分には，**肝鎌状間膜** falciform ligament という矢状方向の腹膜ヒダがある．肝鎌状間膜は前腹壁上部と肝臓の前面とをつなぎ，肝臓の右葉と左葉との間を分けている．肝鎌状間膜の下縁には**肝円索** round ligament of liver が走っているが，これは胎児期に胎盤から戻る血液を運んでいた**臍静脈** umbilical vein の遺残である．

B 鼠径管(図 3-11)

鼠径管 inguinal canal は，鼠径靱帯の内側半のすぐ上に接し，腹壁を斜めに貫いて内下方に走る通路である．長さ約 4 cm で，腹腔側の入口は深鼠径輪，体表側の出口は浅鼠径輪である．

● 鼠径管の各壁面

前壁は，全長にわたって外腹斜筋腱膜により作られている．これに加えて，鼠径靱帯の外側 2/3 から起こる内腹斜筋の起始部が，鼠径管の前壁を補強している．深鼠径輪の部位で腹壁は脆弱になっているが，この補強によって強化されている．内腹斜筋の線維の一部は鼠径管に入って精索の周りを包み，**精巣挙筋** cremaster になる．

後壁は，全長にわたって横筋筋膜により作られている．これに加えて，鼠径管の内側 1/3 では，内腹斜筋と腹横筋の腱膜の最下部が合流して作る結合腱が，鼠径管の後壁を補強している．浅鼠径輪の部位で腹壁は脆弱になっているが，この補強により強化されている．

上壁は，内腹斜筋と腹横筋の最下部のアーチ状の線維により作られている．

下壁は，鼠径靱帯の内側半によって作られ，その上面は溝のように凹んでいる．鼠径靱帯の内側端は後方に広がり，**裂孔靱帯** lacunar ligament となって恥骨櫛に付着し，鼠径靱帯の内側部を補強している．

● 深鼠径輪と浅鼠径輪

深鼠径輪 deep inguinal ring は，鼠径管の腹腔側の入口で，上前腸骨棘と恥骨結合の中間点で鼠径靱帯のすぐ上方にある．腹壁内面で下腹壁動静脈が外側臍ヒダ

を作るが，そのすぐ外側の外側鼠径窩に位置する．横筋筋膜は，深鼠径輪から鼠径管の中に伸び出し，男性では精索，女性では子宮円索を覆う**内精筋膜** internal spermatic fascia を作っている．

浅鼠径輪 superficial inguinal ring は，鼠径管の体表側の出口で，恥骨結合のすぐ上方にある．浅鼠径輪は外腹斜筋腱膜に開いた三角形の開口部で，底辺は恥骨稜で，他の二辺は外腹斜筋腱膜の裂け目を挟む**内側脚** medial crus と**外側脚** lateral crus である．三角形の頂点では脚間線維が内側脚と外側脚をつなぎ，裂け目が広がるのを防いでいる．外腹斜筋腱膜を作る線維の一部は，浅鼠径輪から精索(男性)ないし子宮円索(女性)の表面に沿って伸び出して，**外精筋膜** external spermatic fascia を作っている．

Clinical scope

鼠径ヘルニア

臓器や組織が壁の欠損部や裂隙を通して，本来あるべき場所から脱出する状態を**ヘルニア** hernia という．腹部内臓がヘルニアを起こす腹壁の部位はいくつかあるが，最も頻度の高いのが鼠径ヘルニアである．このほかに大腿管を通る大腿ヘルニアや，臍輪を通る臍ヘルニアなどがある．

鼠径ヘルニア inguinal hernia では，鼠径部の腹壁の脆弱部がヘルニア門となり，おもに小腸がここを通って壁側腹膜でできたヘルニア嚢に包まれて突出する．鼠径ヘルニアには，通過する部位によって外鼠径ヘルニアと内鼠径ヘルニアの２種類がある．

外鼠径ヘルニア external inguinal hernia(**間接鼠径ヘルニア** indirect inguinal hernia)は，幼児期に好発し，男児が女児よりはるかに多い．発生期に腹腔から精巣まで伸びていた鞘状突起が，消失せずに一部残存することによって生じる．ヘルニア門は前腹壁内面で下腹壁動静脈の外側にある外側鼠径窩で，ここから深鼠径輪を通って鼠径管内にヘルニア嚢が突き出す．鞘状突起の残存の程度によって，ヘルニア嚢が男性の陰嚢や女性の大陰唇の中にまで突き出すことがある．

内鼠径ヘルニア internal inguinal hernia(**直接鼠径ヘルニア** direct inguinal hernia)は，40～50 歳以後の男性に多い．鼠径管の内側端で壁の脆弱な部分を通って，腹膜嚢が直接突き出す状態で，腹壁の筋が弱くなったときに発症する．ヘルニア門は下腹壁動静脈の内側の内側鼠径窩にあり，下腹壁動静脈，腹直筋外側縁，鼠径靱帯に囲まれた**鼠径三角** inguinal triangle(**ヘッセルバッハ三角** Hesselbach's triangle)である．

C 腹膜域の消化管

腹腔の腹膜域にある臓器のうち，胃・小腸・大腸は，壁によって内腔が囲まれた中空器官で，口から肛門まで続く消化管の主要部分である．

肝臓・膵臓などは，内部に組織が充実した実質臓器である(▶ 123 頁の「腹膜域の実質臓器」項参照)．

1 胃

胃 stomach は食道につながり，腹部の消化管の最初の部分で，消化管の中で最も拡張した部位である．弯曲して左に大きく膨らみ，上胃部，臍部，左下肋部に位置している．摂取した食物を一時的に貯蔵し，消化吸収のために小腸に少しずつ送り出す働きをする．

A 胃の形状(図 3-12)

胃は４つの領域に分けられる．

❶ **噴門** cardia は，食道から胃への入口である．

❷ **胃底** fundus of stomach は，噴門の右側で上方に膨隆した領域である．

❸ **胃体** body of stomach は，胃底と幽門部の間で胃の主要部分である．

❹ **幽門部** pyloric part は，胃の遠位端の流出路で，漏斗状の**幽門洞** pyloric antrum と細くなった**幽門管** pyloric canal とに分かれる．**幽門** pylorus は，胃から十二指腸への出口で，輪状筋が発達して括約筋となり**幽門口** pyloric orifice を狭めている．

胃の左側の膨れ出た縁は**大弯** greater curvature で，大網の付着部になっている．右側の凹んだ縁は**小弯** lesser curvature であり，小網の付着部になっている．小弯の遠位 1/3 のところは鋭く凹んで**角切痕** angular incisure と呼ばれ，胃体と幽門部の境にあたる．大弯と小弯は，胃に分布する血管の通路になっている．

B 胃と周囲の位置関係(図 3-13)

胃はおおむね左下肋部と上胃部に位置するが，形状と位置は胃内容の量により，また個人により大きく変わる．胃の噴門と幽門は比較的固定されていて，噴門は左第６肋軟骨の後ろで第 11 胸椎の高さ，仰臥位での幽門は正中線の左 1～2 cm で，第１腰椎の高さにある．

胃底は横隔膜の右側の膨隆に接している．小弯は小

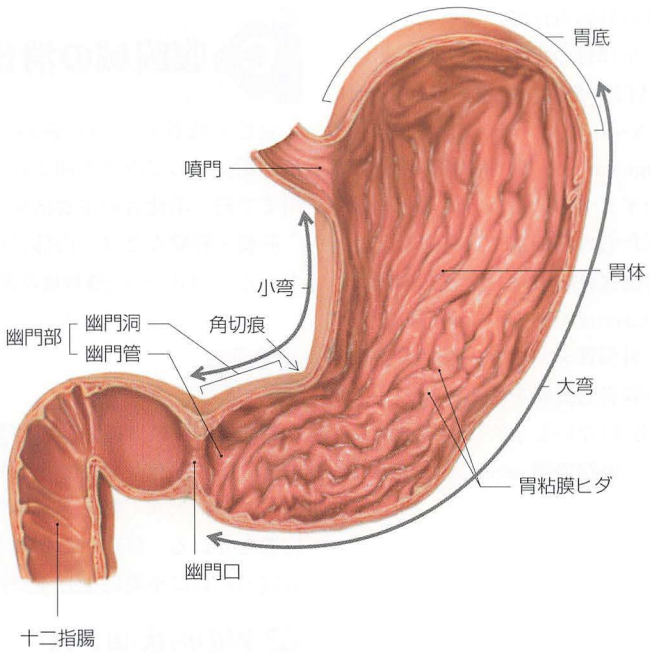

●図 3-12　胃の形状(内景)

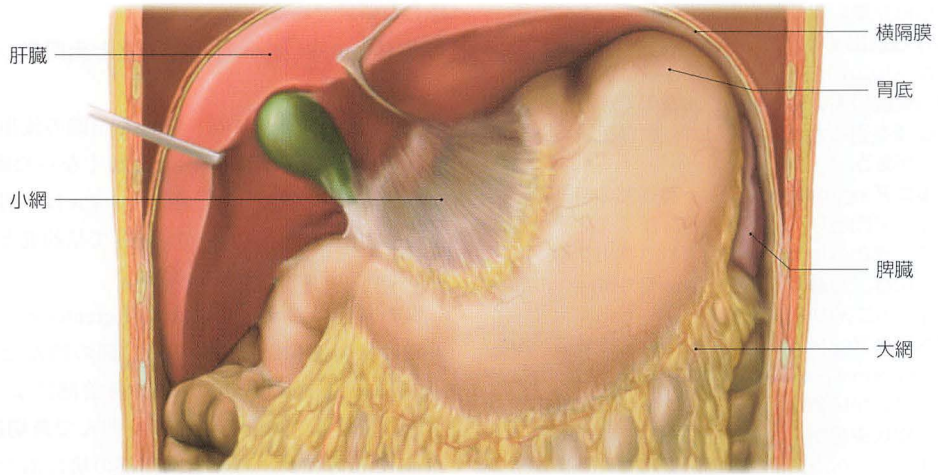

●図 3-13　胃とその周辺

網 lesser omentum によって肝臓の肝門とつながっている．胃と小網の後部には**網嚢** omental bursa が広がっている(▶ 図 3-29, 31)．大弯に付着した**大網** greater omentum は下方に垂れ下がって，横行結腸，空腸・回腸の前面にかぶさっている．大網の下部は横行結腸と横行結腸間膜の前面に癒着する．大網の上部は**胃横隔間膜** gastrophrenic ligament となって横隔膜に付着し，また**胃脾間膜** gastrosplenic ligament となって脾臓に付着する(▶ 図 3-15)．

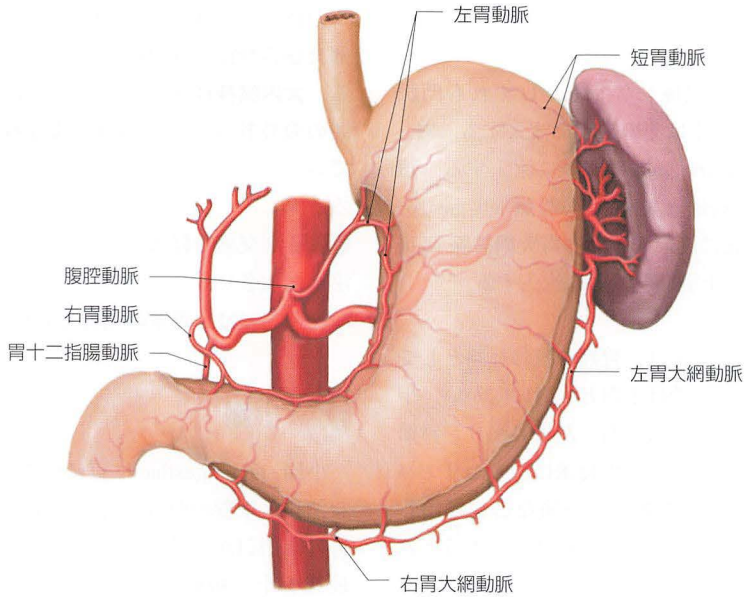

●図 3-14　胃の動脈

●表 3-3　胃の動脈

動脈	起始	走行	分布・分枝
右胃動脈	総肝動脈 ← 腹腔動脈	胃の小弯沿いに左方へ	胃の幽門部と小弯 吻合：左胃動脈
左胃動脈	腹腔動脈	網嚢後壁を左上方へ，胃の小弯沿いに右方へ	胃の噴門周辺と小弯 吻合：右胃動脈
右胃大網動脈	胃十二指腸動脈 ← 総肝動脈 ← 腹腔動脈	大網の中，胃の大弯沿いに左方へ	胃の大弯と大網 吻合：左胃大網動脈
左胃大網動脈	脾動脈 ← 腹腔動脈	大網の中，胃の大弯沿いに右方へ	胃の大弯と大網 吻合：右胃大網動脈
短胃動脈	脾動脈 ← 腹腔動脈	胃脾間膜を上行	胃底

C 胃壁の構造

胃の壁は，粘膜，筋層，漿膜(腹膜)の 3 層からなる．

● 粘膜

縦走する不定形の**胃粘膜ヒダ** gastric rugae が肉眼で多数見える(▶ 図 3-12)．これは胃壁が収縮したときに生じるもので，食物を蓄えて拡張すると消失する．

● 筋層

消化管に共通する外層の**縦筋層** longitudinal layer とその内側の**輪筋層** circular layer の平滑筋に加えて，最内層に**斜線維** oblique fibers がある．斜線維は，噴門の左側から胃体の前面と後面に向かって下行しながら放散する．輪筋層は幽門のところで著しく肥厚し，**幽門括約筋** pyloric sphincter を作る．

● 漿膜(腹膜)

胃の表面を包む腹膜からなる．腹膜は大弯では大網に，小弯では小網に移行する．

D 胃の脈管と神経(図 3-14，表 3-3)

● 動脈

胃に分布する動脈は，すべて**腹腔動脈** celiac trunk から由来し，小弯と大弯が血管の通路になっている．小弯側では**右・左胃動脈** right/left gastric artery がたがいに交通し，大弯側では**右・左胃大網動脈** right/left gastro-omental artery がたがいに交通している．また胃底と胃体上部には，数本の**短胃動脈** short gastric artery が分布する．腹腔動脈からの動脈の分枝につい

ては後で述べる(▶ 135頁).

● **静脈**(▶ 図3-37)

胃の静脈は，同名の動脈に伴行し，いずれも**門脈** hepatic portal vein もしくはその支流に流入する．**右・左胃静脈** right/left gastric vein は門脈に流入する．**短胃静脈** short gastric vein と**左胃大網静脈** left gastro-omental vein は脾静脈に流入する．**右胃大網静脈** right gastro-omental vein は上腸間膜静脈に流入する．

● **リンパ管**

胃のリンパ管とリンパ節は，胃癌の転移経路として重要である．胃のリンパ管は小弯と大弯に向かい，小弯の右・左胃リンパ節と大弯の右・左胃大網リンパ節に集まる．ここから小弯と大弯の動脈に沿ったリンパ管を通り，幽門リンパ節や脾リンパ節などを経由して，腹腔リンパ節に集まり，さらに腸リンパ本幹と乳糜槽を通って胸管に流入する．

● **神経**

胃には，迷走神経由来の副交感神経と交感神経の両方が分布する．副交感神経は，食道に沿った**前・後迷走神経幹** anterior/posterior vagal trunk として胃に達し，胃の前面と後面に分布し，肝臓への枝，十二指腸への枝，腹腔神経叢への枝を送り出す．交感神経は胸部交感神経節(T6～9)から出た大内臓神経から由来する．**大内臓神経** greater splanchnic nerve は腹腔動脈周囲の腹腔神経叢に加わり，**腹腔神経節** celiac ganglion でニューロンを乗り換えて動脈とともに胃に分布する．

作用 副交感神経は，胃壁の運動を亢進し，胃液の分泌を増加させる．

交感神経は，胃壁の運動を抑制する．

Functional scope

胃の機能と胃腺の役割

胃は生命に必要不可欠な臓器ではない．胃癌などの理由で胃を全摘しても生きていくことができる．ただし摂取できる食事の量が減る．胃は多量の食物を一時的に蓄えて少しずつ先に送り出し，次の小腸で本格的な消化と吸収が行われる．

胃の粘膜には**胃腺** gastric gland が備わっている．部位により多少の違いがあるが，胃腺は単純な管状で，4種類の細胞を備えている．

❶ **頸粘液細胞** mucous neck cell：腺の最上部に多く，粘液を分泌する．

❷ **壁細胞** parietal cell：腺の中に散在し，塩酸を分泌する．

❸ **主細胞** chief cell：タンパク質消化酵素ペプシンの前駆物質を分泌する．

❹ **腸内分泌細胞** enteroendocrine cell：ガストリンなどの消化管ホルモンを分泌する．

胃液の塩酸とペプシンの中では，タンパク質が寸断されて変性し，細菌の生息が困難になる．すなわち，強力な殺菌と消毒が行われ，胃に貯蔵した食物の腐敗を防ぐことができる．粘液は，胃液により粘膜が消化されるのを防ぐ．消化管ホルモンのガストリンは，胃に食物が入り胃液の pH が高くなると分泌されて，壁細胞からの塩酸分泌を促進して胃液の pH を下げる働きをする．

2 小腸

小腸 small intestine は胃につながり，食物の本格的な消化と栄養の吸収を行う消化管の主要部位である．胃の幽門口から結腸につながる回盲部までつながり，最初の十二指腸は後腹壁に固定されて 25 cm ほど，それに続く空腸・回腸は腸間膜を介して後腹壁に付着し，6 m ほどの長さがある．

A 十二指腸(図 3-15)

十二指腸 duodenum は，胃の幽門から始まり，膵頭に沿ってC字形に走行し，十二指腸空腸曲で終わる．十二指腸の大半は腹膜後壁に固定されており，前面は腹膜に覆われている．十二指腸は4部に分けられる．

❶ **上部** superior part(第1部)：幽門に続いて右後方に向かう 5 cm ほどの部分で，胆嚢頸部に達する．第1腰椎体の右前面に位置する．この部の前半部分は前後両面を腹膜に包まれ，上縁には小網の一部(**肝十二指腸間膜** hepatoduodenal ligament)が付着し，下縁には大網が付着している．臨床的には十二指腸の最初の部分を**十二指腸球部** duodenal bulb といい，十二指腸潰瘍が好発する．

❷ **下行部** descending part(第2部)：胆嚢頸部の近くで屈曲して下方に向かう 8 cm ほどの部分である．膵頭の右側に接して下行し，第3腰椎の下縁に達する．この部の中央あたりの内側壁には，総胆管と膵管の開口部である**大十二指腸乳頭** major duodenal papilla(**ファーター乳頭** papilla of Vater)がある．その 2 cm 上方に**小十二指腸乳頭** minor duodenal papilla があり，副膵管の開口部になっている．

❸ **水平部** horizontal part(第3部)：膵頭の下縁に沿って左方に向かう 8 cm ほどの部分で，下大静脈，腹大動脈，脊柱の前を横切る．この部の前面を上腸間膜動静脈が下行する．

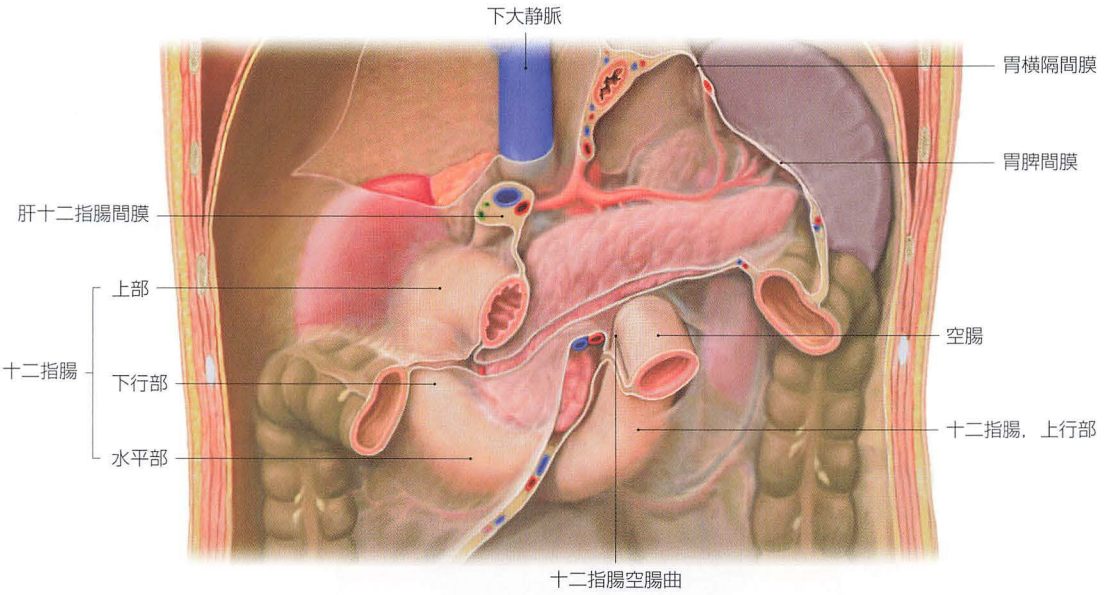

●図 3-15　十二指腸とその周辺

Clinical scope

胃切除術と再建法

内視鏡検査によって，胃癌は早期に発見されることが多くなった．粘膜内にとどまる早期の胃癌に対しては内視鏡的切除が行われるが，粘膜筋板より深く浸潤あるいはリンパ節転移のある癌に対しては**胃切除術** gastrectomy が行われる．

幽門側の 2/3 を切除する幽門側胃切除術や胃の全体を切除する胃全摘術がよく行われる．胃切除術においては，単に胃を切除するだけでなく，残った断端をつないで消化管を再建する必要がある．その際に，食道から小腸への食物の通路を再建するだけでなく，胆管と膵管の注ぐ十二指腸を食物の通路につなげることが必要になる．

最も古典的な再建法は，幽門側胃切除術のために開発されたウィーン大学のビルロート（Theodor Billroth, 1829～1894）による Ⅰ 法と Ⅱ 法である．ビルロート Ⅰ 法では残胃と十二指腸を直接吻合する．ビルロート Ⅱ 法では残胃と空腸を端側吻合する．スイス人の医師ルー（César Roux, 1857～1934）によるルーワイ（Roux-en-Y）法では，空腸を切り離して遠位側の断端を残胃と吻合し，近位側の断端を空腸の途中に吻合する．

胃全摘術に対しては，ルーワイ法のほかに，さらに複雑な手技を要する空腸間置法や double tract 法が用いられる．

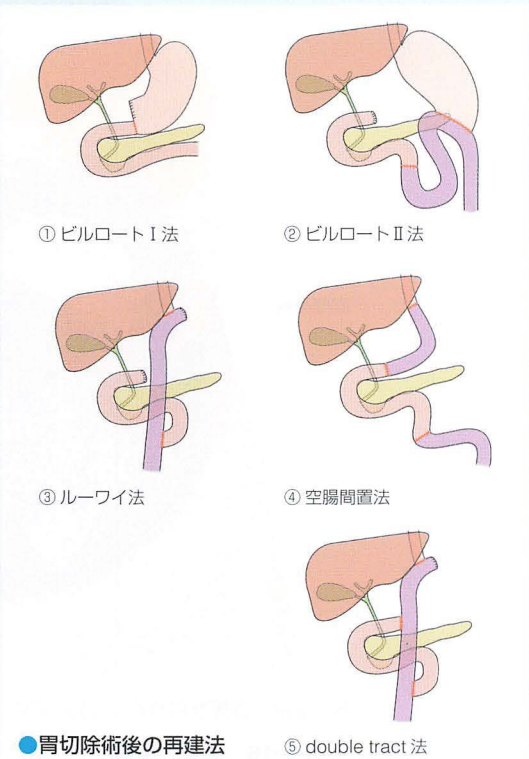

●胃切除術後の再建法

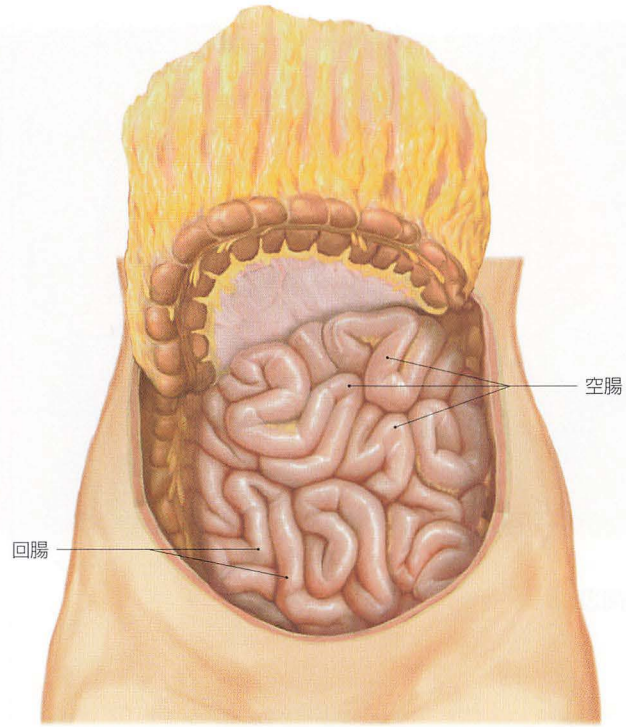

A. 原位置の空腸と回腸

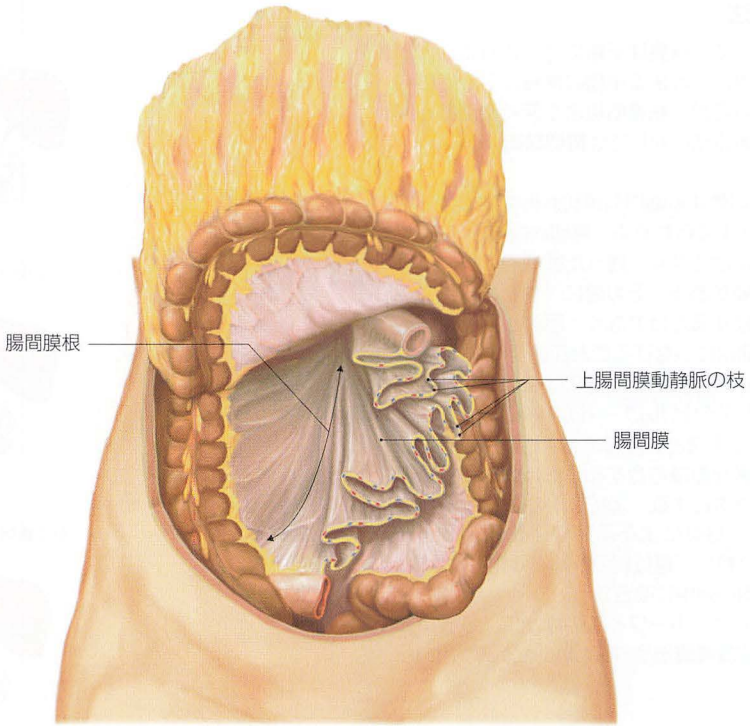

B. 空腸・回腸を取り除いて腸間膜を見せる

●図 3-16　空腸と回腸
大網を上方に翻転している.



A. 空腸　B. 回腸　C. 腸絨毛(内視鏡像)

●図 3-17　小腸の粘膜

❹ **上行部** ascending part(第 4 部)：左上方に向かう 5 cm ほどの部分で，第 2 腰椎の左側に達し，十二指腸空腸曲となって前方に屈曲し，空腸に移行する．**十二指腸空腸曲** duodenojejunal flexure には，骨格筋と平滑筋の線維を含む**十二指腸提筋** suspensory muscle of duodenum(**トライツ靱帯** ligament of Treitz)が付着して，後腹壁に固定されている．

B 空腸・回腸(図 3-16)

空腸 jejunum と**回腸** ileum は，左上腹部の十二指腸空腸曲から始まり，**腸間膜** mesentery によって腹膜後壁に付着し，右下腹部の回盲部に達する．空腸と回腸に明瞭な境界はないが，全長約 6 m の 2/5 が空腸で左上腹部にあり，回腸よりも太く，壁が厚い．残りの 3/5 が回腸で右下腹部にある．

腸間膜は空腸・回腸を腹膜後壁につなぐ膜状の構造で，両面を腹膜に覆われている．腸間膜が腹膜後壁に付着する部位は**腸間膜根** root of mesentery と呼ばれ，第 2 腰椎左側の十二指腸空腸曲から右腸骨窩の回盲部まで，長さ 15 cm ほどで右下に向かって直線的に走る．空腸・回腸に分布する血管(上腸間膜動静脈の枝)，リンパ管，神経は，腸間膜根から腸間膜を通ってそれぞれに分布する．

C 小腸壁の構造(図 3-17)

小腸の管腔は，十二指腸で最も太く，次第に細くなり，回腸で最も細い．

小腸の内腔には，**輪状ヒダ** circular fold という粘膜のヒダが突き出している．輪状ヒダは十二指腸の最初の部分では欠如するが，それより下方で次第に増加し，空腸で最もよく発達する．回腸では輪状ヒダの高さが低く，まばらになり，末端部では消失する．

小腸壁は，粘膜，筋層，漿膜(あるいは外膜)の 3 層からなる．

● 粘膜

粘膜 mucosa には，**腸絨毛** intestinal villi という高さ 0.5～1.5 mm の突起が突き出し，粘膜表面にざらついた外観を与えている．腸絨毛は十二指腸で最も太くかつ高く，回腸に近づくにつれて小さくなる．

粘膜内には，**粘膜関連リンパ組織** mucosa-associated lymphoid tissue(MALT)が多量に含まれる．その多くは孤立リンパ小節として小腸全体に散在するが，回腸下部ではリンパ小節が多数集まって大型の集合リンパ小節を作り，**パイエル板** Peyer's patch として肉眼的に観察できる．パイエル板は長さが 2～10 cm の長円状で，腸間膜付着部の反対側によくみられる．

十二指腸の粘膜下組織には**十二指腸腺** duodenal gland(**ブルンネル腺** Brunner's gland)が備わり，アルカリ性の粘液を分泌して胃酸を中和している．十二指腸腺は十二指腸上部から下行部の上部にかけて発達している．

● 筋層(▶ 119 頁の Functional scope「小腸壁の組織構造と機能」参照)

筋層 muscular layer は平滑筋性で，内がわの比較的厚い輪筋層と外がわの弱い縦筋層からなる．筋層は十二指腸でよく発達し，下に向かうほど弱くなり，回腸で最も薄い．そのため回腸の壁は空腸より薄い．

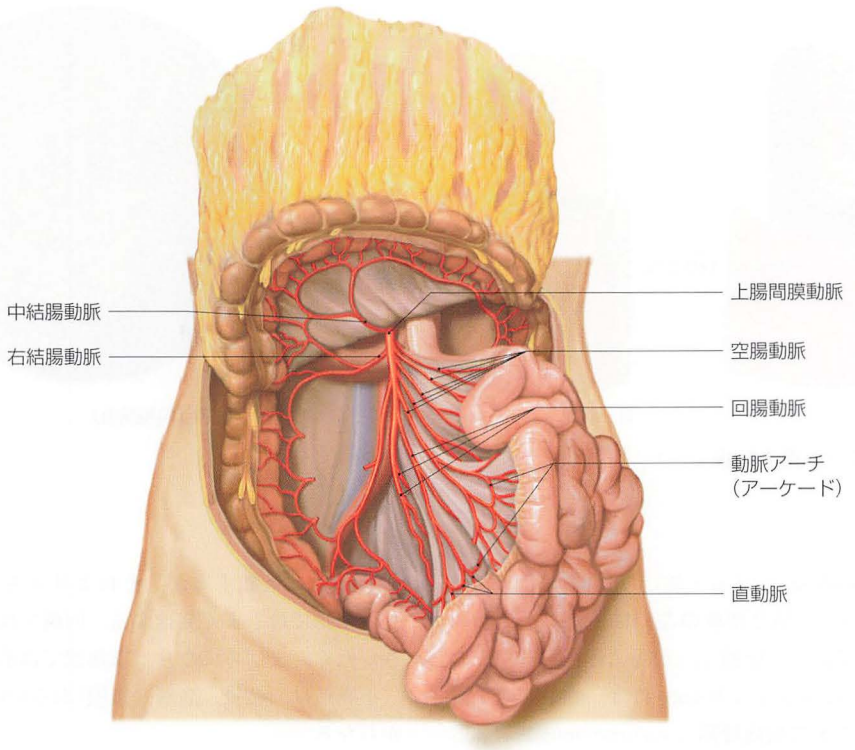

●図 3-18　小腸の動脈

●表 3-4　小腸の動脈

動脈	起始	走行	分布・分枝
胃十二指腸動脈	総肝動脈 ← 腹腔動脈	十二指腸上部の後面を下行	十二指腸上部 **枝**：❶右胃大網動脈，❷前・後上膵十二指腸動脈
上膵十二指腸動脈	胃十二指腸動脈	前後に分かれて十二指腸下行部と膵頭の前面と後面を下行	十二指腸下行部，膵頭 **吻合**：下膵十二指腸動脈
下膵十二指腸動脈	上腸間膜動脈	前後に分かれて十二指腸下行部と膵頭の前面と後面を上行	十二指腸下行部，膵頭 **吻合**：上膵十二指腸動脈
空腸動脈，回腸動脈	上腸間膜動脈の左側から，14〜20本	腸間膜内で分岐吻合	空腸と回腸 **吻合**：回結腸動脈

● 漿膜(外膜)

小腸壁の外層は，十二指腸の上部前半と空腸・回腸では腹膜に包まれた**漿膜** serosa からできているが，十二指腸の大部分では腹膜後壁に埋め込まれた**外膜** adventitia からできている．

D 小腸の脈管と神経(図 3-18，表 3-4)

● 動脈

十二指腸の上半部には**腹腔動脈** celiac trunk からの枝が分布し，十二指腸の下半部と空腸・回腸には**上腸間膜動脈** superior mesenteric artery からの枝が分布する．

腹腔動脈からは，**胃十二指腸動脈** gastroduodenal artery とその枝の**上膵十二指腸動脈** superior pancreaticoduodenal artery が十二指腸に分布する．上腸間膜動脈からは**下膵十二指腸動脈** inferior pancreaticoduodenal artery が十二指腸に分布する．上・下膵十二指腸動脈は，十二指腸と膵頭の間のカーブに沿って走り，十二

指腸と膵頭の両方に枝を出し，十二指腸下行部の中央あたりでたがいに吻合している(▶ 図 3-34B)．

上腸間膜動脈は十二指腸空腸曲の近くで腸間膜に入り，腸間膜根に沿って右下方に弧を描いて走り，左側で 14～20 本の枝(**空腸動脈** jejunal artery と **回腸動脈** ileal artery)を空腸と回腸に出しながら回盲部に達する．空腸・回腸動脈は腸間膜内で分岐・吻合して数段階に重なった動脈アーチ(アーケード)を作り，このアーチから出たまっすぐな動脈(直動脈)が腸管壁に進入する．空腸ではアーケードが少なく大きめで，直動脈が比較的長く，回腸ではアーケードが多く小さめで，直動脈が短い．

● **静脈**

十二指腸と空腸・回腸の静脈は，動脈に伴行し，直接あるいは間接に**門脈** hepatic portal vein に流入して肝臓に送られる．十二指腸上部の血液は門脈に流入する．十二指腸下部と空腸・回腸の血液は上腸間膜静脈に入り，そこから門脈に合流する．これらの枝には変位が多い(▶ 図 3-37)．

● **リンパ管**

小腸のリンパ管は動脈に沿って走る．十二指腸上部のリンパは幽門リンパ節に集まり，そこから腹腔リンパ節に向かう．十二指腸下部のリンパは上腸間膜リンパ節に，空腸・回腸の大部分からのリンパは腸間膜内のリンパ節を経由して上腸間膜リンパ節に集まる．腹腔リンパ節と上腸間膜リンパ節からの輸出リンパ管は腸リンパ本幹に集まり，乳糜槽を経て胸管に流入する．

● **神経**(▶ 図 3-44)

小腸には，副交感神経と交感神経の線維が分布する．腹腔動脈周辺の**腹腔神経叢** celiac plexus と上腸間膜動脈周辺の**上腸間膜動脈神経叢** superior mesenteric plexus から，神経線維が動脈の枝に沿って小腸壁に進入する．

作用 小腸において，副交感神経は腸壁の蠕動運動を亢進し，腸液の分泌を増加させる．交感神経は腸壁の蠕動運動を抑制する．

Functional scope

小腸壁の組織構造と機能

小腸の**粘膜** mucosa は，小腸上皮細胞，粘膜固有層，粘膜筋板からできている．粘膜の下には，疎な粘膜下層を挟んで平滑筋層がある．輪状ヒダは，粘膜と粘膜下層が円周方向にもち上がったものである．粘膜の上皮と粘膜固有層が内腔に突き出して**腸絨毛** intestinal villi を作り，絨毛の間には**腸陰窩** intestinal crypt という窪みがある．腸絨毛を覆う**小腸上皮細胞** enterocyte は，単層円柱状で，内腔面に微絨毛が密に生えて**刷子縁** brush border を作っている．刷子縁は栄養を効率的に消化・吸収するために表面積を増すしくみで，細胞膜には消化の最終過程を担う消化酵素(二糖類分解酵素，オリゴペプチダーゼ)が組み込まれ，また消化の最終産物(単糖，アミノ酸など)を細胞内に吸収するための輸送体が備わっている．単糖とアミノ酸の吸収は，基底側の細胞膜にある Na^+/K^+ ATPase を原動力として，Na^+ の吸収と抱き合わせで行われ，それに伴って水も吸収される．そのため消化管では，唾液，胃液，膵液などとして 1 日あたり 6.5 L が分泌され，それに匹敵する量の水が小腸で吸収される．

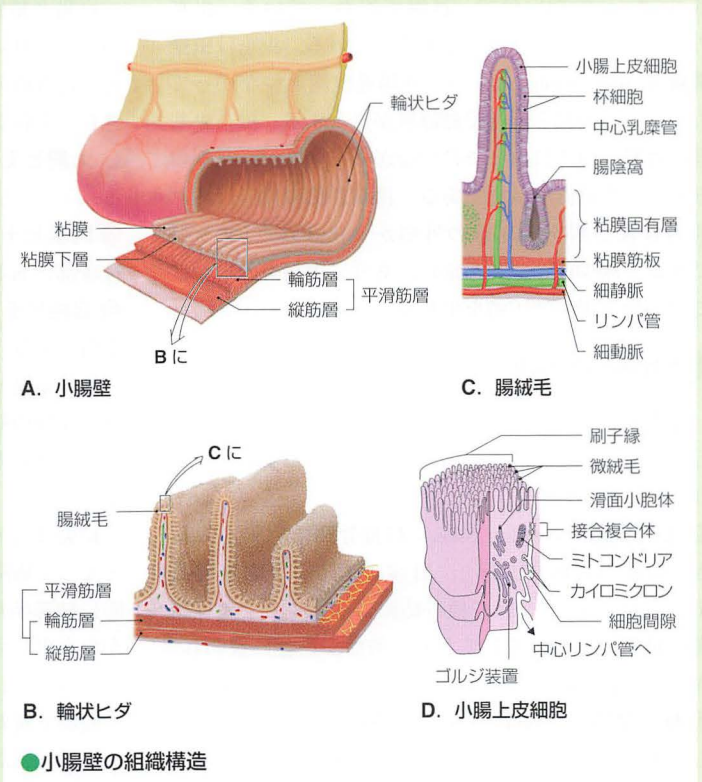

●小腸壁の組織構造

3 大腸

大腸 large intestine は小腸につながり，消化管の最後の部分で，食物残渣から水分を吸収して糞便を形成する．全長は 1.5 m ほどで，右腸骨窩の盲腸から始まり，結腸となって腹腔を右回りに巡り，骨盤腔に入って直腸となる．直腸については第 4 章「骨盤部」で扱う（▶ 167 頁）．

A 盲腸と虫垂

盲腸 cecum は，大腸の始まりの部分で，右腸骨窩に位置する．回腸口の高さで上行結腸に移行する．盲腸は腸間膜が付着していないために可動性が大きい．盲腸の後内側壁に虫垂が付着している．

盲腸と結腸の境界部の後内側壁に，**回腸口** ileal orifice が開いている．回腸の末端部は大腸の内腔に突き出し，回腸口の上下にヒダ状の**上・下唇** superior/inferior lip が形成されている．上・下唇は前端と後端で融合して**回腸口小帯** frenulum of ileal orifice という隆起を作っている．これらの唇と小帯は，大腸の内容が小腸に逆流するのを防ぐ弁装置として働いている．

虫垂 appendix は，盲腸の後内側壁から突き出す長さ 6～8 cm の細い管で，盲端で終わっている．虫垂の壁には集合リンパ小節が集まっている．虫垂は**虫垂間膜** meso-appendix によって回腸遠位端とつながっており，この間膜を通って動静脈が進入する．虫垂の基部は盲腸表面の自由ヒモにつながっているが，残りの部分の形や位置は多様である．虫垂基部の位置は，上前腸骨棘と臍を結ぶ線の外側から 1/3 の点（**マックバーニー点** McBurney's point）にあり，虫垂炎の場合にこの部分を押すと圧痛を生じる．

B 結腸（図 3-19）

結腸 colon は全長が 1.5 m ほどで，走行によって上行結腸，横行結腸，下行結腸，S 状結腸の 4 部に分かれる．

❶ **上行結腸** ascending colon：右腸骨窩で盲腸から続き，腹腔の右側を上行し，肝臓のすぐ下で**右結腸曲** right colic flexure を経て横行結腸に移行する．上行結腸は腹膜後壁に付着しており，前面が腹膜に覆われ，両側に**結腸傍溝** paracolic gutter という浅い溝がある．

❷ **横行結腸** transverse colon：肝臓の下で右結腸曲から始まり，腹腔の上部を横切り，脾臓のすぐ下で**左結腸曲** left colic flexure を経て下行結腸に移行する．横行結腸は長さが 45 cm ほどで大腸の中で最も長い．横行結腸は**横行結腸間膜** transverse mesocolon により腹膜後壁に付着しているので，可動性が大きい．横行結腸間膜の根は，右腎臓と十二指腸下行部の前面を通り，膵臓の下縁に沿っている．左結腸曲は横隔結腸ヒダにより横隔膜につながっていて，強く屈曲し可動性が小さい．横行結腸の前面には大網が付着する．

❸ **下行結腸** descending colon：左結腸曲から腹腔の左側を下行し，左腸骨窩で S 状結腸に移行する．下行結腸は，上行結腸と同様に後腹壁に付着し，前面が腹膜に覆われ，両側に結腸傍溝がある．

❹ **S 状結腸** sigmoid colon：左腸骨窩で始まり，**S 状結腸間膜** sigmoid mesocolon により後腹壁から吊り下げられている．不規則に屈曲して小骨盤に入り，第 3 仙椎の高さで直腸に移行する．

C 大腸壁の構造（図 3-20）

大腸壁は，粘膜，筋層，漿膜（または外膜）の 3 層からなる．

大腸の内腔には，小腸にみられたような輪状ヒダはなく，また粘膜には腸絨毛がないので，粘膜表面は滑らかに見える．

盲腸と結腸の壁には，3 本の**結腸ヒモ** taenia coli がある．これは縦筋層の平滑筋が，結腸壁の 3 カ所に集約したものであり，結腸ヒモ以外の壁は輪筋層だけを含む．3 本の結腸ヒモは，横行結腸で同定できる．

❶ **大網ヒモ** omental taenia：前壁で大網の付着部にある．

❷ **間膜ヒモ** mesocolic taenia：後壁で横行結腸間膜の付着部にある．

❸ **自由ヒモ** free taenia：下壁で大網ヒモと間膜ヒモの中間にある．

横行結腸で同定した結腸ヒモとの連続性で，それ以外の部分の結腸ヒモが同定できる．結腸ヒモは，外科手術の際に結腸であることを確認する手がかりになる．

結腸ヒモの間で，結腸壁は**結腸膨起** haustra of colon となって膨隆している．結腸の内面では，結腸膨起の間に**結腸半月ヒダ** semilunar fold of colon という横ヒダが突き出している．これらは結腸壁が結腸ヒモにより縦に縮められて生じたものである．

腹膜で覆われた結腸の表面には，**腹膜垂** omental appendices がぶら下がっている．腹膜垂は腹膜に覆われた脂肪の集まりで，結腸ヒモに沿って多くみられる．

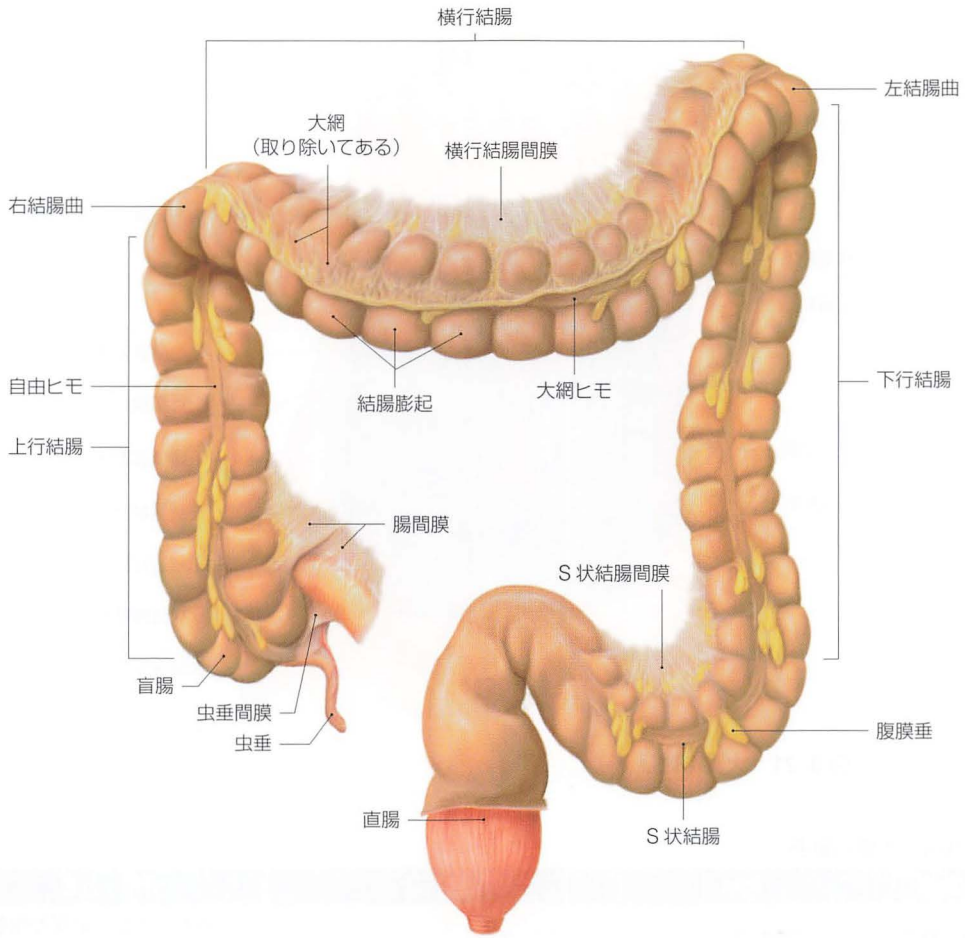

●図 3-19　大腸の全景

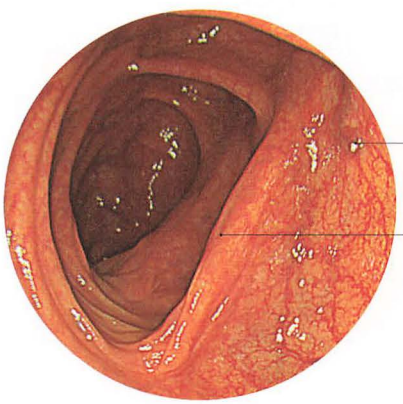

●図 3-20　結腸の内腔(内視鏡像)

D 大腸の脈管と神経(図 3-21，表 3-5)

● 動脈

盲腸と結腸の前半には，**上腸間膜動脈** superior mesenteric artery からの枝が分布し，結腸の後半には**下腸間膜動脈** inferior mesenteric artery からの枝が分布する．

上腸間膜動脈の近位部から右側に，中結腸動脈，右結腸動脈，回結腸動脈が順に分岐する(▶ 図 3-35)．**回結腸動脈** ileocolic artery は回盲部に達して上下の枝に分かれ，上枝は上行結腸の始部に分布し，下枝は盲腸と虫垂に分布し，回腸動脈と交通する．**右結腸動脈** right colic artery は上行結腸に近づき，上下の枝に分かれる．**中結腸動脈** middle colic artery は横行結腸間膜を通って横行結腸に近づき左右の枝に分かれる．

下腸間膜動脈からは，左結腸動脈，数本の S 状結

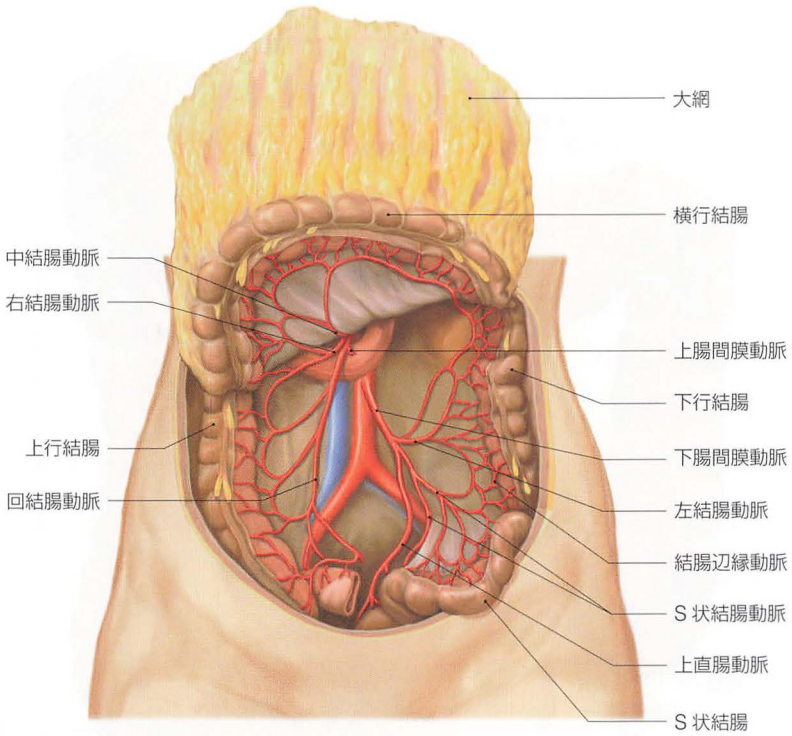

●図 3-21　大腸の動脈

●表 3-5　大腸の動脈

動脈	起始	走行	分布・分枝
回結腸動脈	上腸間膜動脈	回盲部に向かう	上行結腸の始部，盲腸と虫垂 吻合：回腸動脈，結腸辺縁動脈
右結腸動脈	上腸間膜動脈	上行結腸に向かう	上行結腸 吻合：結腸辺縁動脈
中結腸動脈	上腸間膜動脈	横行結腸間膜内を横行結腸へ	横行結腸右 2/3 吻合：結腸辺縁動脈
左結腸動脈	下腸間膜動脈	上下の 2 枝に分かれて下行結腸に向かう	横行結腸左 1/3～下行結腸 枝：S 状結腸動脈 吻合：結腸辺縁動脈
S 状結腸動脈	左結腸動脈下枝，上直腸動脈から 2～4 本	S 状結腸間膜内を S 状結腸へ	S 状結腸 吻合：結腸辺縁動脈
上直腸動脈	下腸間膜動脈の終枝	小骨盤に入る	直腸上部 枝：S 状結腸動脈
結腸辺縁動脈	回・右・中・左・S 状結腸動脈	結腸壁に沿って走る	結腸

腸動脈，上直腸動脈が分かれる（▶ 図 3-36）．**左結腸動脈** left colic artery は速やかに上下の 2 本に分かれ，横行結腸の左側 1/3 あたりから下行結腸の下端あたりまで広がる．**S 状結腸動脈** sigmoid artery は 2～4 本あり，S 状結腸間膜に入って S 状結腸に分布する．**上直腸動脈** superior rectal artery は小骨盤に入り直腸の上部に分布する．

結腸に分布する動脈（回・右・中・左・S 状結腸動脈）はたがいに吻合し，結腸壁の手前に沿って走る**結腸辺縁動脈** marginal artery を形成しており，ここから

結腸に向かう動脈枝が分かれている．

● **静脈**

盲腸と結腸の静脈は，動脈に伴行し，上腸間膜静脈または下腸間膜静脈に流入し，門脈を通して肝臓に送られる(▶ 図 3-37)．

● **リンパ管**

盲腸と結腸のリンパ管は動脈に沿って走る．リンパ節には，結腸壁にある**結腸上リンパ節** epicolic node と結腸壁の近傍にある**結腸傍リンパ節** paracolic node があり，ここから動脈沿いのリンパ節(**回結腸リンパ節** ileocolic node と**右・中・左結腸リンパ節** right/middle/left colic node)を経て，上・下腸間膜動脈起始部のリンパ節(**上・下腸間膜リンパ節** superior/inferior mesenteric node)に注ぐ．

● **神経**(▶ 図 3-44)

盲腸と結腸には，副交感神経と交感神経の線維が分布するが，左結腸曲を境に由来と経路が異なる．

盲腸，上行結腸，横行結腸では，上腸間膜動脈周辺の**上腸間膜動脈神経叢** superior mesenteric plexus から，神経線維が動脈の枝に沿って大腸壁に進入する．

下行結腸と S 状結腸では，交感神経は下腸間膜動脈周囲の**下腸間膜動脈神経叢** inferior mesenteric plexus から動脈沿いに進入する．副交感神経は**骨盤内臓神経** pelvic splanchnic nerve (S2～4) から由来して下下腹神経叢に入り，一部はここから上行して下腸間膜動脈神経叢に入って動脈沿いに進入するが，一部は腹膜後部を上行して直接に結腸壁に進入する．

D 腹膜域の実質臓器

腹腔の腹膜域には，中空器官である胃・小腸・大腸に加えて，いくつかの実質臓器がある．その最大のものは肝臓であり，そのほかに膵臓と脾臓がある．肝臓には胆嚢が付属する．

1 肝臓

肝臓 liver は，人体で最大の器官で，右下肋部と上胃部に位置し，大部分が右の肋骨弓に隠れている．門脈を通して腹部消化管の血液を集め，栄養素の代謝の中枢的器官として働くとともに，胆汁を通して不要な物質を消化管に排出する排泄器官として働く．日本人の成人の肝臓重量は，男性で約 1,450 g，女性で約 1,240 g である．

A 肝臓の外形(図 3-22, 23)

肝臓の上面と前後面は**横隔面** diaphragmatic surface と呼ばれ，ドーム状に盛り上がって横隔膜に接している．下面は**臓側面** visceral surface と呼ばれ，腹部内臓に面している．

● **横隔面**

横隔面を前方から見ると，肝臓は臓側腹膜によってほぼ完全に表面を覆われ，**肝鎌状間膜** falciform ligament によって**右葉** right lobe と**左葉** left lobe に分かれている．

横隔面を後方から見ると，中央に垂直に走る**大静脈溝** groove for vena cava があり，ここに下大静脈が嵌まり込んでいる．大静脈溝の左右に広がる**無漿膜野** bare area は臓側腹膜に覆われず，肝臓の上面が横隔膜に腱中心に癒着している．無漿膜野の辺縁は**肝冠状間膜** coronary ligament と呼ばれ，壁側腹膜と臓側腹膜の反転部になっている．肝冠状間膜の右端と左端では，反転部の腹膜の前葉と後葉が密着して**右・左三角間膜** right/left triangular ligament を形成している．

● **臓側面**

臓側面の中央には**肝門** porta hepatis があり，門脈，固有肝動脈，総肝管の出入り口となっていて，腹膜に

Clinical scope

肝炎，肝硬変，肝癌

炎症 inflammation というのは，有害な刺激に対して生体が起こす反応で，発赤，腫脹，発熱，疼痛の 4 徴候が特徴である．肝臓の炎症すなわち**肝炎** hepatitis は，ウイルス感染のほかに飲酒や毒物，薬剤によっても起こる．肝炎はしばしば長引いて慢性肝炎になる．慢性肝炎が長期間にわたって持続すると，肝細胞が変性・壊死して，線維性の結合組織に置き換えられ，**肝硬変** liver cirrhosis となる．肝硬変になると，破壊された組織構造と低下した肝機能は回復することがない．さらに肝硬変には**肝細胞癌** hepatocellular carcinoma がしばしば発生する．

わが国の慢性肝炎，肝硬変，肝細胞癌の 75% は，C 型肝炎ウイルス(HCV)の感染による **C 型肝炎** hepatitis C から生じる．HCV は血液を介して感染するので，過去の輸血や血液製剤の投与，消毒しない器具を使った医療行為，刺青，ピアスの穴あけなどで感染する可能性があるが，感染者の半数の感染源は不明である．

肝硬変で肝機能が低下した場合，根本的な治療は肝移植である．肝細胞癌が限局していて転移がない場合には，肝切除術により肝臓の一部を切除する．

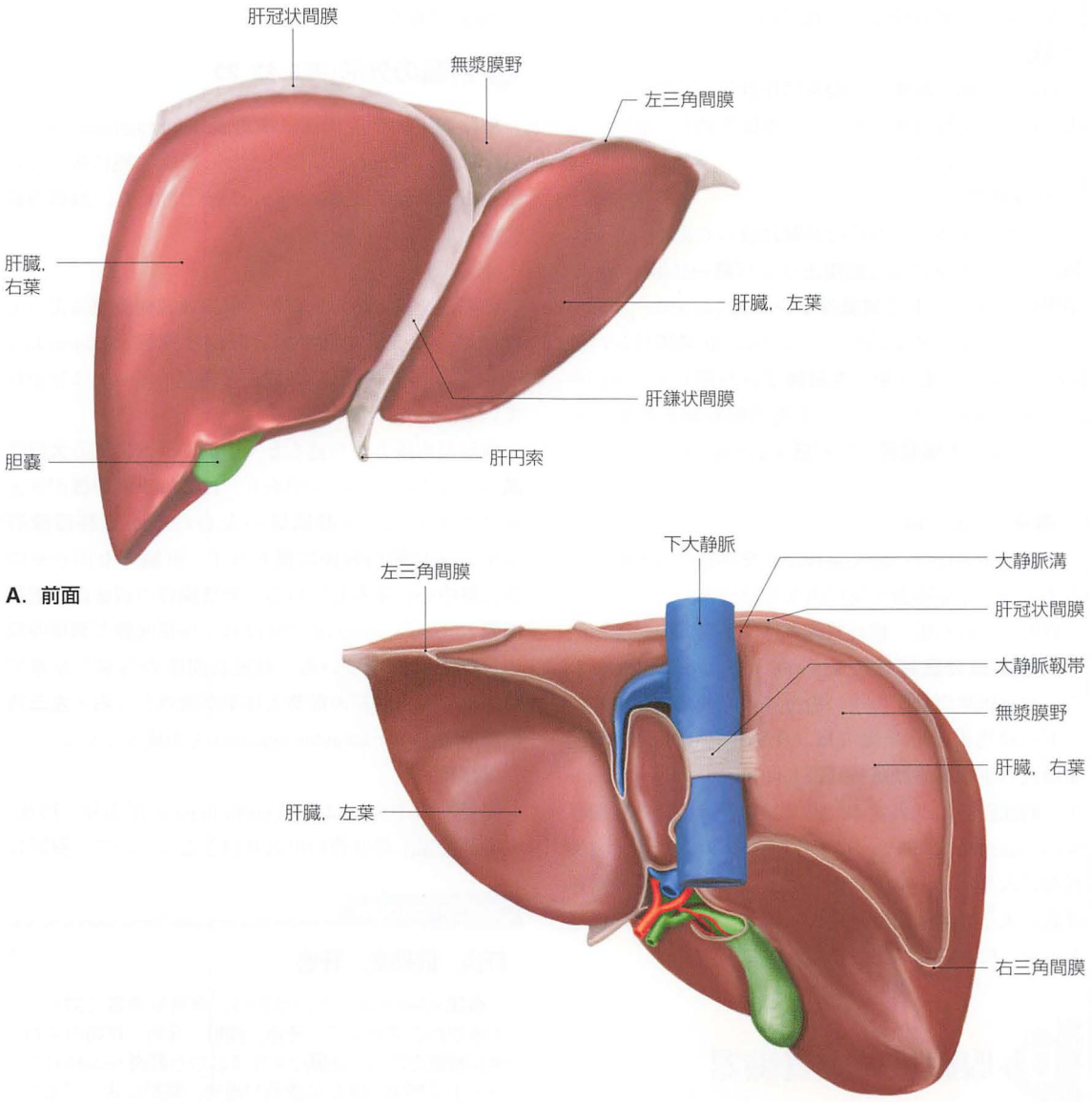

●図 3-22　肝臓の横隔面

覆われていない．臓側面は肝門と2本の矢状線で4つの葉に分けられている．両側に**左葉** left lobe と**右葉** right lobe があり，肝門の前方に**方形葉** quadrate lobe，後方に**尾状葉** caudate lobe がある．葉を分ける左の矢状線は，前部が**肝円索** round ligament of liver を収める肝円索裂で，後部が**静脈管索** ligamentum venosum を収める静脈管索裂である．右の矢状線の前部は**胆嚢** gallbladder を入れる胆嚢窩で，後部は**下大静脈** inferior vena cava を入れる大静脈溝である．肝臓の臓側面の臓側腹膜は，肝門の周囲で**小網** lesser omentum に移行し，肝門と胃の小弯（および十二指腸の始部）の間をつないでいる．

肝門では門脈，固有肝動脈，総肝管（**門脈三つ組** portal triad と呼ばれる）が，それぞれ左右の枝に分かれて肝臓に出入りする．これらのうち門脈が最も太く，固有肝動脈と総肝管の太さはあまり変わらない．これらの位置関係は，肝門では後方から門脈（Vein），固有肝動脈（Artery），総肝管（Duct）の順に並んでい

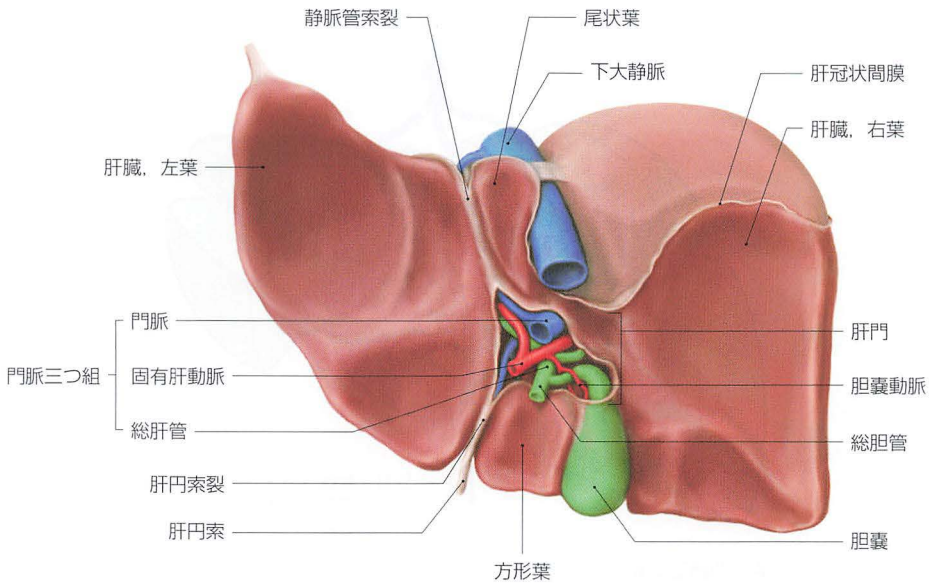

●図 3-23　肝臓の臓側面

る(VAD と覚える)．また小網右縁の肝十二指腸間膜を上行するところでは，後方に門脈，前方の左に固有肝動脈，右に総肝管(ないし総胆管)が位置している．

B 肝区域(図 3-24，表 3-6)

肝臓は，門脈三つ組(門脈，肝動脈，総肝管)が肝臓内で枝分かれして分担する 8 つの**肝区域** hepatic segment に分けられる．肝静脈は肝区域の境界を走る．肝癌などで肝臓を部分的に切除する際には，肝葉切除もしくは肝区域切除が行われる．

肝区域は，垂直な 3 平面と水平な 1 平面により分けられている．中央の垂直面は中肝静脈を含む面で，肝臓を**右・左肝部** right/left liver に分け，門脈三つ組の右・左枝への一次分枝に対応する．右の垂直面は右肝静脈を含み，左の垂直面は左肝静脈を含み，右と左の肝部をそれぞれ**外側区** lateral division と**内側区** medial division に分け，門脈三つ組の二次分枝に対応する．水平面は右外側区，右内側区，左外側区を前後の区域に分け，門脈三つ組の三次分枝に対応する．こうしてできた 7 つの区域に加えて，左右の一次分枝の両方から枝を受けとる尾状葉を加えて，8 つの肝区域が区別される．肝区域には**クイノー区分** Couinaud classification による Ⅰ～Ⅷの番号が与えられている．

中央の垂直面は，臓側面では胆嚢窩と大静脈溝を通り，横隔面ではとくに目印はないが，横隔面と交わる線を**カントリー線** Cantlie line と呼ぶ．左の垂直面は，臓側面では肝円索裂と静脈管索裂を通り，横隔面では肝鎌状間膜に一致する．右の垂直面は，臓側面にも横隔面にもとくに目印はない．

C 肝臓の脈管と神経

肝臓は，肝門から入る 2 系統の血管(門脈，固有肝動脈)から血液を受け取り，肝静脈を通して下大静脈に血液を送り出す．

● 動脈

固有肝動脈 hepatic artery proper は，腹腔動脈から分かれた**総肝動脈** common hepatic artery の枝で，肝十二指腸間膜の中を右上方に走って肝門に達する．肝門で**右・左枝** right/left branch に分かれ，右肝部と左肝部に分布する．右枝からは胆嚢動脈が分かれる(▶ 図 3-23, 34)．固有肝動脈は酸素の豊富な動脈血を供給し，肝臓に流入する血液の 20～25% を運ぶ．

● 静脈

門脈 hepatic portal vein は，脾静脈，上・下腸間膜静脈の 3 本が膵臓の後面で合流して始まり，肝十二指腸間膜の中を通って肝門に達する．肝門で**右・左枝** right/left branch に分かれ，右肝部と左肝部に分布する．門脈は腹部消化管と膵臓，脾臓からの血液を集めて肝臓に運び，肝臓に流入する血液の 75～80% を運ぶ(▶ 図 3-37)．

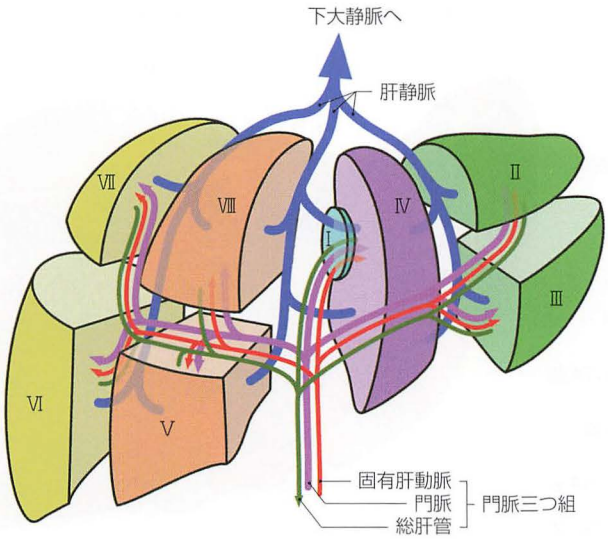

A. 門脈三つ組

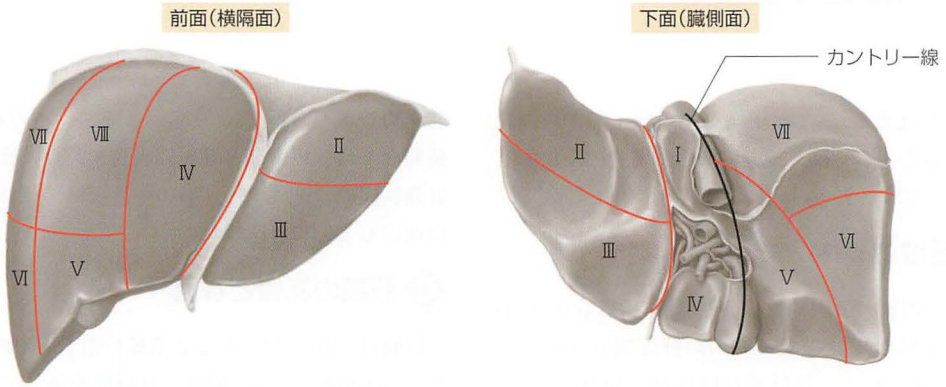

B. 前面と下面での位置

●図 3-24　肝区域

●表 3-6　肝区域

右肝部		左肝部	
右外側区	右内側区	左内側区	左外側区
右外側後区域 区域Ⅶ	内側後区域 区域Ⅷ	左内側区域 区域Ⅳ	左外側後区域 区域Ⅱ
右外側前区域 区域Ⅵ	内側前区域 区域Ⅴ		左外側前区域 区域Ⅲ
後区域 区域Ⅰ			
尾状葉			

右・中・左肝静脈 right/intermediate/left hepatic vein の3本が，肝臓の後面で下大静脈に注ぐ．肝臓からの血液はすべて肝静脈を通って出ていく．

● リンパ管

肝臓内で生じたリンパは，門脈三つ組(門脈，固有肝動脈，総肝管)の枝に沿うリンパ管を通って肝門に集まり，肝十二指腸間膜内の**肝リンパ節** hepatic node に入る．肝リンパ節からのリンパは腹腔リンパ節を経て乳糜槽に入る．

● 神経

肝臓には交感神経と副交感神経の線維が分布する．交感神経の線維は，腹腔神経叢から動脈に沿って肝臓に達する．副交感神経の線維は，おもに前迷走神経幹

に由来し，胃の小弯から小網内を通って肝門に達する．

2 腹膜域のその他の臓器

胆道と胆嚢

胆道は，肝臓で産生された胆汁を十二指腸に運ぶ経路である．胆汁は胆嚢に蓄えられ，濃縮される．食物が十二指腸に入ると，胆嚢が収縮して胆汁が十二指腸に送り出される．胆汁は，肝臓から腸管に出される排出物であるが，脂肪の消化を助ける成分(胆汁酸)も含んでいる．

肝臓内の胆管は，肝臓内で合流して**右・左肝管** right/left hepatic duct になり，肝門を出てすぐに合流し，**総肝管** common hepatic duct となる．総肝管が肝十二指腸間膜の中を 4 cm ほど下行したところで，胆嚢からでた**胆嚢管** cystic duct が右側から合流し，**総胆管** bile duct になる．総胆管は下行して膵臓に入り，膵管と合流して十二指腸に開く．

A 胆嚢と胆嚢管(図 3-25)

胆嚢 gallbladder は，肝臓の臓側面(下面)の胆嚢窩に収まる．長さは 7～10 cm で，50 mL ほどの胆汁を貯めることができる．胆嚢の形は洋梨状で，丸く広がった**底** fundus が前方を向き，肝臓の下縁から突き出している．中央部が**体** body で，狭くなった**頸** neck は後上方の肝門に向かい，細くなって胆嚢管に移行する．胆嚢の体と頸の下面および底は腹膜に覆われるが，体と頸の上面は線維性結合組織により肝臓に密着している．生体では胆嚢体は十二指腸の前方に，胆嚢頸はすぐ上に位置する．

胆嚢管 cystic duct は，長さ 3 cm ほどで，総肝管に合流する．胆嚢管の粘膜は**ラセンヒダ** spiral fold を作り，内腔にラセン状の通路を形成している．これにより胆嚢管は圧平されることがなく，常時開いている．

Functional scope

肝臓の組織構造と機能

肝臓の組織は，**肝小葉** hepatic lobule という大きさ 1～2 mm ほどの六角柱状の単位からできている．肝小葉の縁には，**グリソン鞘** Glisson's sheath という結合組織に包まれて門脈三つ組(門脈，固有肝動脈，総肝管)の枝(小葉間動脈・静脈・胆管)が配置し，肝小葉の中心にある中心静脈は肝静脈の枝となっている．肝小葉の中では，板状に集まった**肝細胞** hepatocyte とその間を通る**類洞** sinusoid と呼ばれる毛細血管が，放射状に配列している．血液は肝小葉の辺縁の門脈と動脈から，類洞の中を中心静脈に向かって流れる．隣接する肝細胞の間には毛細胆管が形成され，肝細胞から分泌された胆汁は肝小葉の辺縁の胆管に向かって流れる．

肝細胞は，類洞を流れる血液との間で物質をやりとりし，活発な代謝活動を行う．物質代謝の中枢として働く肝臓独自の代謝活動として，以下の 3 つがある．

❶ グルコースをグリコーゲンとして一時的に貯蔵し血糖値を安定化させる．
❷ 血漿タンパク質の大部分(免疫グロブリンを除く)を合成する．
❸ リポタンパク質に脂質(トリグリセリド，コレステロール)を付加する．

また，肝細胞は胆管を通して胆汁を腸に排出する．胆汁には胆汁酸や胆汁色素(ビリルビン)などの有機物が含まれ，一部は腸で吸収されて血液中に戻り(腸肝循環)，一部は糞便中に排出される．肝細胞の障害(肝炎，肝硬変など)や胆管の閉塞により胆汁の排出が障害されると，全身の組織にビリルビンが沈着して**黄疸** jaundice を起こす．

肝臓は，腎臓とともに排出器官の双璧である．

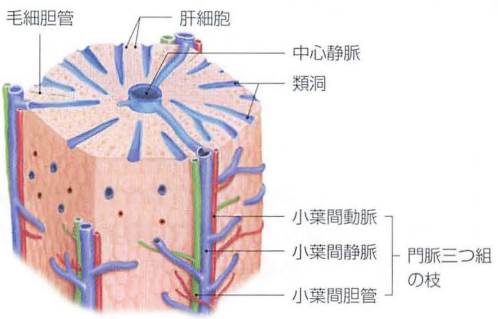

A．肝小葉

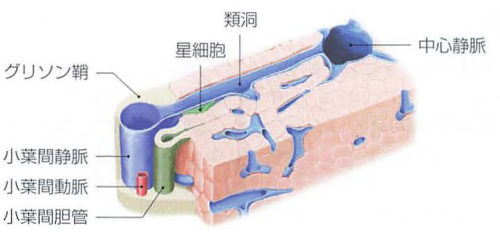

B．肝細胞と類洞の配列

●肝臓の組織構造

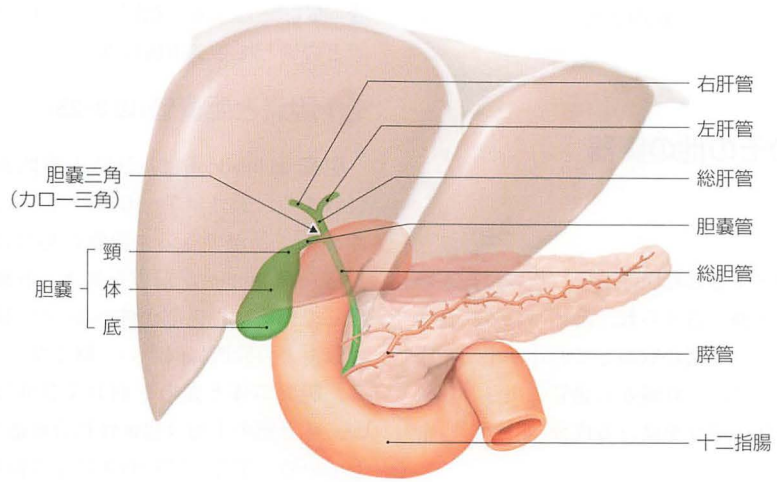

●図 3-25　胆嚢と胆管

● 脈管と神経

胆嚢動脈 cystic artery は，胆嚢と胆嚢管に分布する（▶ 図 3-23, 34A）．胆嚢管，総肝管，肝臓下面で囲まれる部位を**胆嚢肝三角** cystohepatic triangle（**カロー三角** Calot's triangle）といい，胆嚢動脈はこの部で固有肝動脈の右枝から分かれる．

胆嚢の底と体からの血液は，肝組織に直接流入する．頸と胆嚢管からの血液は，胆嚢静脈を経て肝臓もしくは門脈に流入する．

胆嚢のリンパは，肝リンパ節に運ばれる．

胆嚢は交感神経と副交感神経の線維を，腹腔神経叢から動脈経由で受け取る．副交感神経刺激は，胆嚢の収縮と胆膵管括約筋の弛緩をもたらす．

Clinical scope

胆石

胆石 gallstone は，胆嚢ないし胆管に生じた結石で，胸腹部の痛みや膨満感から気づかれる．症状がなく，X 線撮影や超音波検査でたまたま見つかることも多い．胆石は成分により 2 種類に大別され，70% 以上がコレステロール胆石で，残りは色素石でビリルビンと Ca などを主成分とする．

胆石が生じる要因としては，肥満や高コレステロール食などによる胆汁中へのコレステロール分泌の増加，胆嚢の低運動による胆汁滞留，さらに色素石の場合には胆管の感染も関係する．胆石が胆嚢にとどまっている間は無症状だが，胆嚢管や総胆管に移動して炎症や閉塞を生じると，疼痛や膨満感などの症状が出現する．

B 総胆管

総胆管 bile duct は，肝十二指腸間膜の中で総肝管と胆嚢管が合流して始まり，十二指腸上部の後面を下行し，膵頭後面の溝を走り，十二指腸下行部の左側で膵管と近接し，十二指腸の壁に斜めに進入したところで膵管と合流し，大十二指腸乳頭の中で**胆膵管膨大部** hepatopancreatic ampulla を作り，乳頭の先端で十二指腸に開口する．胆管と膵管の末端部から胆膵管膨大部の開口部にかけては輪状の平滑筋が発達しており，部位によって**総胆管・膵管・膨大部括約筋** sphincter of bile duct/pancreatic duct/ampulla と呼ばれている．膨大部括約筋は**オッディ括約筋** Oddi's sphincter とも呼ばれる．

膵臓

膵臓 pancreas は長さ 15 cm ほどの横に長い器官で，胃の後方で，右側の十二指腸と左側の脾臓の間に位置する．膵臓の大部分は腹膜後壁に付着し，前面が網嚢の腹膜によって覆われる．膵臓の下縁に沿って，横行結腸間膜根が付着している．

膵臓の組織は外分泌部と内分泌部の 2 つの部分を含んでいる．外分泌部は導管を通して十二指腸に膵液を分泌し，膵液中の酵素で栄養素の消化を行う．内分泌部はインスリンなどのホルモンを血中に分泌する．平均の重さは日本人の成人で，男性が約 105 g，女性が約 90 g である．

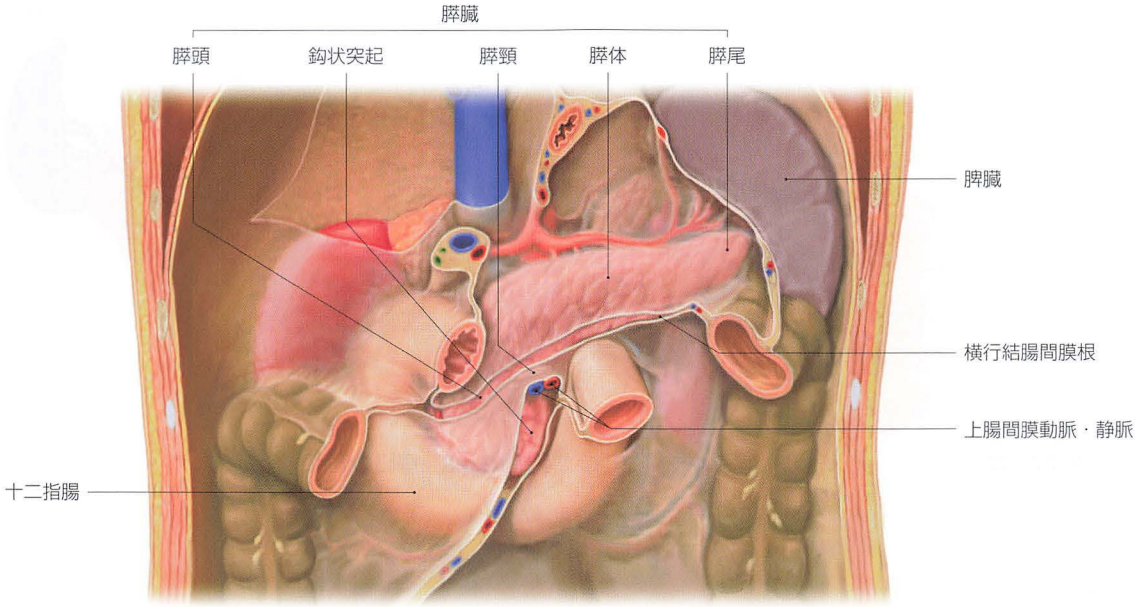

● 図 3-26 膵臓とその周辺

A 膵臓の区分(図 3-26)

膵臓は，膵頭，膵頸，膵体，膵尾の 4 部に分けられる．

❶ **膵頭** head of pancreas：右端の膨らんだ部分で，後面を通る上腸間膜動静脈よりも右側に位置する．十二指腸の弯曲に囲まれており，十二指腸の下行部の内側面と下部の上面に固く付着している．左下方に伸び出した部分は**鉤状突起** uncinate process と呼ばれ，上腸間膜動静脈の後面に入り込んでいる．

❷ **膵頸** neck of pancreas：上腸間膜動静脈の前面にある狭い部分で，後面に上腸間膜動静脈のための溝がある．この部分の背後で脾静脈と上腸間膜静脈が合流して門脈が始まる．

❸ **膵体** body of pancreas：上腸間膜動静脈よりも左側で膵尾までの部分である．腹大動脈と第 2 腰椎の前面を横切る．

❹ **膵尾** tail of pancreas：脾腎ヒダの中に入り込んで両面を腹膜に覆われた部分である．

B 膵臓の導管(図 3-27)

膵臓の導管には，膵管と副膵管の 2 本がある．

❶ **膵管** pancreatic duct：膵尾で始まり，右に向かって走りながら多数の導管を集めて太くなり，膵頭に入って下方に曲がり，十二指腸下行部の内側壁近くで総胆管と近接し，十二指腸壁に進入したところで合流し，大十二指腸乳頭の中で**胆膵管膨大部** hepatopancreatic ampulla を作り，乳頭の先端で十二指腸に開口する．開口部には，総胆管と膵管の共通の括約筋がある(総胆管・膵管・膨大部括約筋，オッディ括約筋)．

❷ **副膵管** accessory pancreatic duct：大十二指腸乳頭のすぐ上方にある小十二指腸乳頭に開口する．副膵管の末端部は，60% ほどの例で膵管と連絡する．

C 膵臓の脈管と神経(図 3-28)

膵臓は，腹腔動脈と上腸間膜動脈の両方から血液を受け取る．

● 動脈

脾動脈 splenic artery は腹腔動脈から分かれ，膵臓の上縁に沿って蛇行しながら左に向かい，その経過中に 10 本ほどの枝を膵体と膵尾に送る．

上膵十二指腸動脈 superior pancreaticoduodenal artery(腹腔動脈からの末梢枝)と**下膵十二指腸動脈** inferior pancreaticoduodenal artery(上腸間膜動脈の枝)は，それぞれ前後の枝に分かれ，前面と後面から膵頭に分布する．脾臓に分布するこれらの動脈の枝は，膵臓の中で吻合し，アーケードを作る．

● 静脈

膵臓の静脈は，動脈と対応する枝を通り，多くは脾静脈に，一部は上腸間膜静脈に流入する．

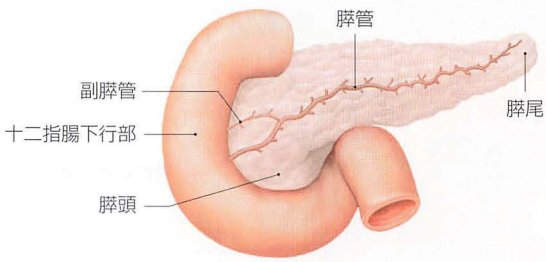

●図 3-27　膵管

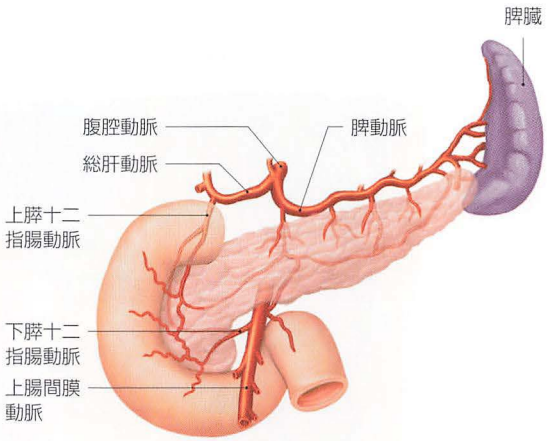

●図 3-28　膵臓の動脈

● リンパ管

膵臓のリンパ管は動脈に沿って走り，膵臓の上縁と下縁に位置する上・下膵リンパ節に集まり，そこから上腸間膜リンパ節と腹腔リンパ節に注ぐ．

● 神経

膵臓には，交感神経と副交感神経の線維が，腹腔神

Functional scope

膵液分泌と胆汁排出の調節

膵臓からの膵液の分泌と，胆嚢に蓄えた胆汁の排出は，おもに小腸粘膜の内分泌細胞で産生される消化管ホルモンにより調節され，自律神経の作用は小さい．胃腸の粘膜上皮には，さまざまな種類の内分泌細胞が散在し特有のホルモンを産生している．十二指腸と空腸上部にあるS細胞はセクレチンを，I細胞はコレシストキニンを産生する．

セクレチン secretin は，十二指腸と空腸上部のS細胞で産生され，膵臓の外分泌部の腺房と導管の細胞に作用して，重炭酸塩の豊富な液の分泌を促進する．これによりアルカリ性の膵液が十二指腸に送られ，胃酸を中和する．セクレチンの産生は，粘膜がタンパク質の消化産物や酸に触れると高まり，アルカリ性の膵液で酸が中和されると元に戻る．

コレシストキニン cholecystokinin（CCK）は胆嚢を収縮させるホルモンで，**パンクレオザイミン** pancreozymin（PZ）という膵臓の酵素分泌を刺激するホルモンと同一のものである．十二指腸と空腸上部のI細胞で産生され，オッディ括約筋を弛緩し，胆嚢を収縮して十二指腸への胆汁の排出を行い，膵臓の外分泌部の腺房細胞を刺激して消化酵素に富む膵液の分泌を促進する．コレシストキニンの産生は，粘膜が脂肪やアミノ酸に触れると高まり，膵液と胆汁が十二指腸に送り込まれて栄養素の消化を行う．

Clinical scope

膵島の内分泌機能

膵臓の組織には，径100～200 μm の**膵島** pancreatic islet（**ランゲルハンス島** islet of Langerhans）という内分泌細胞の集団が散在している．膵島は膵尾により多く分布し，膵臓全体で100万個ほどあるが，膵臓全体の体積の1～2%ほどである．膵島には4種類の内分泌細胞が含まれ，重要なホルモンはインスリンである．グルカゴンはインスリンと逆の作用をもつ．

インスリン insulin は，膵島の中央に多いβ細胞（B細胞）で産生される．インスリンは骨格筋と脂肪細胞に作用してグルコースの細胞内への取り込みを促進し，肝臓と骨格筋でのグリコーゲン合成を促進して血中のグルコース濃度（血糖値）を低下させる．さらに糖質，タンパク質，脂質の合成貯蔵を促進する働きを有する．インスリンの不足によって**糖尿病** diabetes mellitus（DM）が引き起こされる．糖尿病は，血糖値が異常に高い状態で，多尿で，尿に糖が含まれることから甘い味がするとされており，古くから知られている．治療をしないと血管が脆弱になり，網膜，腎臓，末梢神経に進行性の病変が生じ，心筋梗塞，下肢の動脈閉塞，脳梗塞などを生じて死に至る．糖尿病には，膵島のβ細胞が破壊されてインスリンが欠乏するI型と，全身組織のインスリン感受性が低下するII型とがある．II型糖尿病は，肥満，高血圧，脂質異常症とともにメタボリックシンドロームの要因である．

グルカゴン glucagon は，膵島の周縁に多いα細胞（A細胞）で産生される．グルカゴンは，インスリンとは逆に低血糖になると分泌が増加し，肝臓に作用して血液中へのグルコースの動員を促進し，血糖値を上昇させる．

経叢と上腸間膜動脈神経叢から，動脈に沿って分布している．

外分泌部に対して，交感神経刺激は膵液の分泌を抑制し，副交感神経刺激は促進する．内分泌部に対して，交感神経刺激はインスリンの分泌を抑制し，副交感神経刺激は促進する．

脾臓

脾臓 spleen は握り拳大の器官で，左上腹部の，第9～10肋骨の高さにあり，横隔膜に接して下部の胸郭により保護されている．薄い線維性の被膜と腹膜により覆われ，紫色をしている．日本人での平均の重量は，男性で約 98 g，女性で約 93 g である．

A 脾臓の外形(図 3-29)

脾臓には，横隔面と臓側面がある．**横隔面** diaphragmatic surface は後上方に向かい，横隔面に面して丸く膨隆し，腹膜で覆われている．**臓側面** visceral surface は前下表に向かい，さまざまな臓器に接している．臓側面の中央には脈管・神経の出入りする**脾門** splenic hilum があり，腹膜ヒダ(胃脾間膜，横隔脾間膜)が付着する．脾臓の上前縁は鋭く突き出し，2～3個の切痕がある．

胃脾間膜 gastrosplenic ligament は大網の一部で，胃の大弯の左端と脾臓の臓側面の間をつなぎ，短胃動静脈と胃大網動静脈を中に含んでいる．**横隔脾間膜** phrenicosplenic ligament は脾臓の臓側面と横隔膜の間をつなぎ，その下部は**脾腎ヒダ** splenorenal ligament と呼ばれ，左腎の前面の壁側腹膜に移行する．脾腎ヒダの内部には，膵尾と脾臓に出入りする脾動静脈が含まれる．

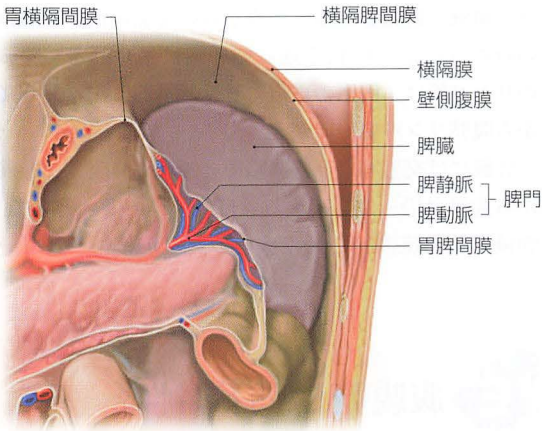

●図 3-29　脾臓とその周辺

B 脾臓の脈管と神経

脾臓は，腹腔動脈から分かれた**脾動脈** splenic artery

Functional scope

脾臓の組織構造と機能

脾臓の表面は線維性の丈夫な被膜に覆われ，被膜から内部に脾柱が伸び出して，実質を区画に分けている．脾臓の実質は白脾髄と赤脾髄に分かれる．

白脾髄 white pulp は，脾髄に進入した中心動脈の周囲に広がっている．白脾髄のうち動脈の**すぐ周りの動脈周囲リンパ鞘** periarterial lymphatic sheath(PALS)にはT細胞が集まっており，その外側の**脾小節** splenic nodule にはB細胞が集まって抗体産生が行われる．白脾髄は血液中の病原体を捕捉し，免疫反応を活性化する場である．

赤脾髄 red pulp は，白脾髄の外側の領域で，**脾洞** splenic sinus という血管腔とその間に広がる網目状の**脾索** splenic pulp からできている．脾索には赤血球が充満しており，ここから脾洞の壁の狭い間隙をすり抜けて血流に戻る．老化した赤血球は，脾索のマクロファージによって貪食される．

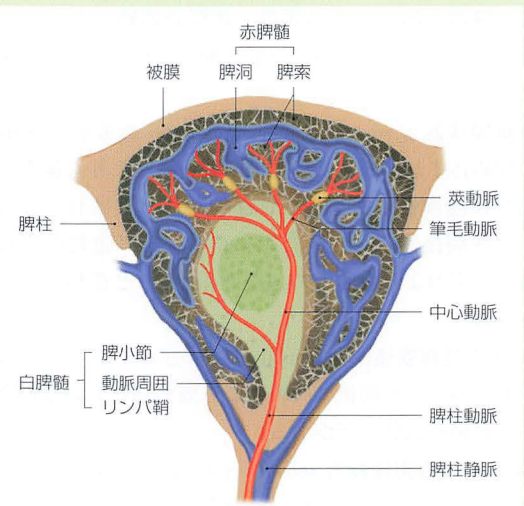

●脾臓の組織構造

から血液を供給される．脾臓からの静脈血は，**脾静脈** splenic vein から門脈を通って肝臓に送られる．脾臓のリンパ管は，脾門の周辺の脾リンパ節に注ぎ，そこから腹腔リンパ節に向かう．

脾臓には交感神経と副交感神経線維が，腹腔神経叢から動脈に沿って進入する．自律神経の働きとして，脾臓での血流調節と免疫機能の調節が報告されている．

E 腹膜腔と脈管・神経

1 腹膜

A 腹膜と腹膜腔(図 3-30)

腹膜 peritoneum は薄い透明な漿膜で，腹腔と骨盤腔において壁の内面を裏打ちするとともに，多数の臓器の表面を覆う．**壁側腹膜** parietal peritoneum は壁の内面を裏打ちする腹膜であり，**臓側腹膜** visceral peritoneum は臓器の表面を覆う腹膜である．壁側腹膜と臓側腹膜に挟まれた空隙を**腹膜腔** peritoneal cavity といい，少量の漿液を含んでいる．

腹腔・骨盤腔の臓器は，腹膜との関係によって2種類に分けられる．

腹膜内器官 intraperitoneal organ は，ほぼ全面を腹膜によって覆われ，壁側腹膜との間を**間膜**という腹膜のヒダがつないでいる．間膜は2層の腹膜に挟まれて，臓器に出入りする脈管・神経の通路になっている．腹膜内器官には胃，空腸・回腸，横行・S状結腸などがある．

腹膜後器官 retroperitoneal organ は，腹膜腔の後壁に埋め込まれている．腹腔の中で腹膜腔よりも後方の部分は**腹膜後隙** retroperitoneal space と呼ばれ，あらゆる腹膜後器官は腹膜後隙に位置する．腹膜後器官は，由来および腹膜との位置関係から，2種類に分けられる．

❶ **一次性腹膜後器官** primary retroperitoneal organ：もともと腹膜と無関係で腹膜腔から隔てられている器官で，腎臓や副腎などがある．

❷ **二次性腹膜後器官** secondary retroperitoneal organ：発生の途中で間膜を失い，前面が壁側腹膜により覆われた器官で，十二指腸や上行・下行結腸，膵臓などがある．

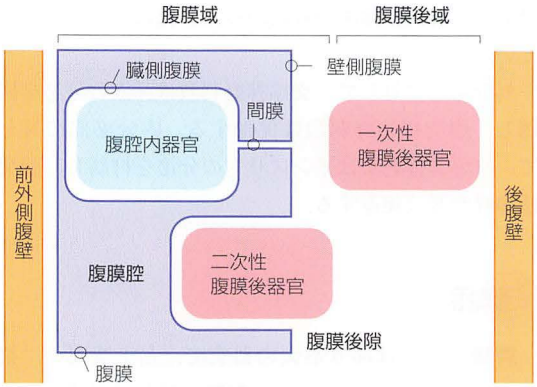

図 3-30 腹部の器官と腹膜の関係

本書では，腹膜腔に接する器官(腹膜内器官と二次性腹膜後器官)を含む領域を**腹膜域** peritoneal region とし，腹膜腔と関係のない器官(一次性腹膜後器官)を含む領域を**腹膜後域** retroperitoneal region として区別する．

B 腹膜が作る構造

腹膜は，腹膜域の多種多様な器官に合わせてさまざまな構造を作り，腹膜腔の形状をきわめて複雑なものにしている．腹膜の作る構造を記載するために，以下の用語が用いられている．

- **間膜**：2層の腹膜に挟まれた膜状の構造で，臓側腹膜と壁側腹膜の間(あるいは隣接する臓器の臓側腹膜の間)をつなぐ．英語では接頭辞の“meso-”のついた本来の間膜(腸間膜 mesentery など)と，“ligament”と呼ばれる二次的な間膜(肝鎌状間膜 falciform ligament など)が区別される．本来の間膜は，体壁と臓器の間の脈管・神経の通路になっていることが多い．
- **網** omentum：本来の間膜が伸びたり折り畳まれたりしたもので，胃に付着する大網と小網がある．
- **ヒダ** fold：腹膜下にある血管などにより盛り上がったもので，前腹壁内面の正中・内側・外側臍ヒダがある．
- **陥凹** recess，**窩** fossa：腹膜の盛り上がりの周囲や間の窪みである．

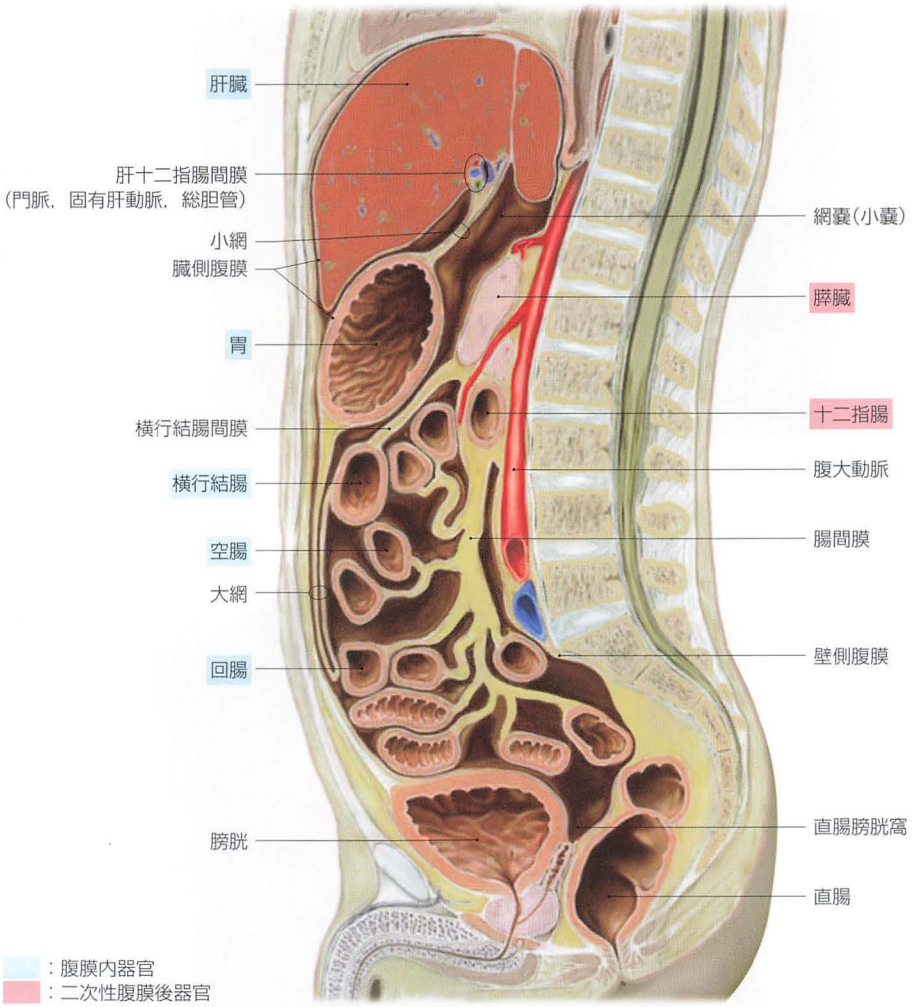

●図 3-31　腹部の正中矢状断(男性)

2 腹膜腔の局所解剖

A 腹膜腔の広がり(図 3-31, 32)

大網 greater omentum は，腹腔の最前面にぶら下がる広いエプロン状の腹膜ヒダで，胃の大弯と十二指腸の上部に付着している．横行結腸と空腸・回腸の前にぶら下がって前腹壁との間を遮り，後方に反転して上行し，横行結腸の前面と**横行結腸間膜** transverse mesocolon に癒着している．腹膜域の臓器に炎症が生じると，大網は炎症部位を包み込み，炎症が腹膜腔全体に波及するのを防ぐのに役立つ．

腹膜腔の広がりの中で，胃と小網と肝臓の後方にある小さな部分は**網嚢** omental bursa と呼ばれ，**網嚢孔** omental foramen(**ウィンスロー孔** Winslow's foramen)という開口部によって，それ以外の腹膜腔とつながっている．網嚢は腹膜腔に出た液が貯留しやすい部位で，腹腔の外科手術後には排液のために網嚢孔を通してドレーン(排液チューブ)を留置することがよく行われる．網嚢孔の前壁は**肝十二指腸間膜** hepatoduodenal ligament で門脈，固有肝動脈，総肝管を含んでいる．後壁には下大静脈があり，上壁は肝臓の尾状葉，下壁は十二指腸の上部(第 1 部)でできている(▶ 114 頁)．

立位で腹膜腔の最下部になる部位は，骨盤腔の中にある．女性では直腸と子宮の間の**直腸子宮窩** recto-uterine pouch(**ダグラス窩** pouch of Douglas)，男性では膀胱と直腸の間の**直腸膀胱窩** recto-vesical pouch である．

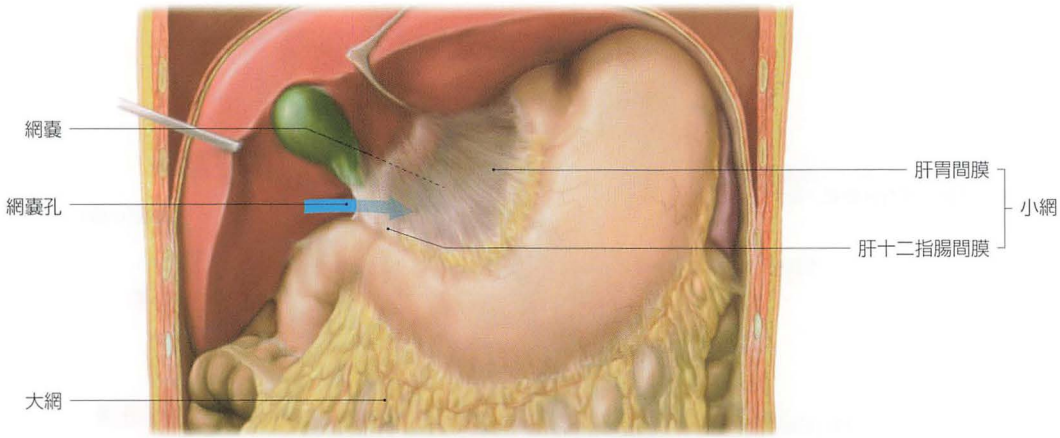

●図 3-32　網嚢孔

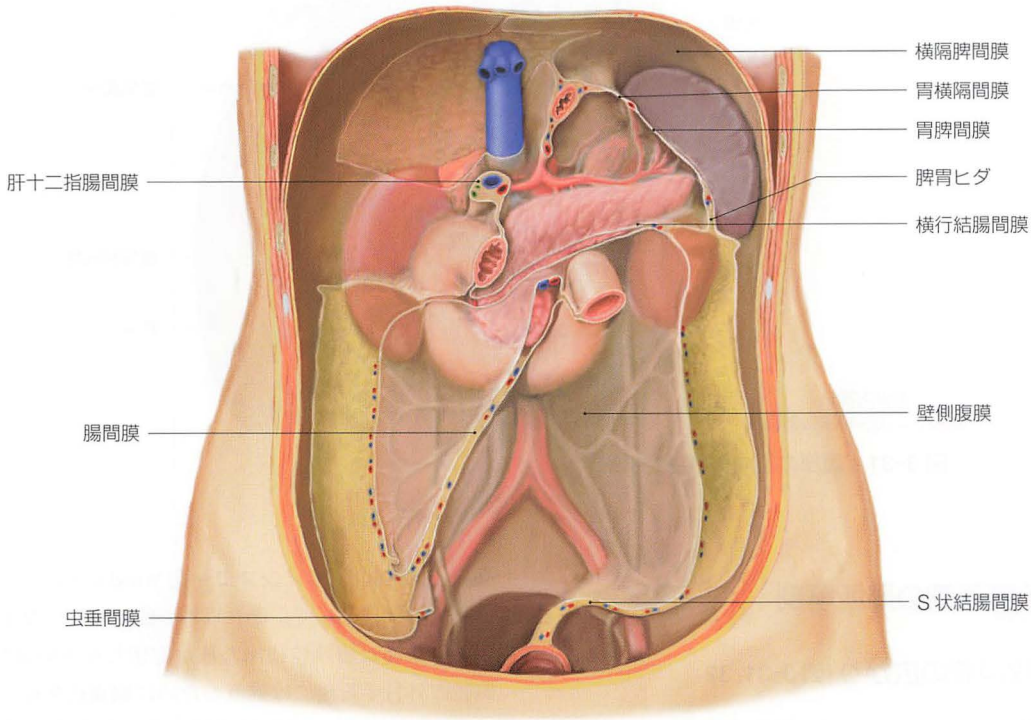

●図 3-33　腹膜域器官の壁側腹膜後壁への付着

B 腹膜域器官の壁側腹膜後壁への付着（図 3-33）

腹膜域の器官は，間膜を介して，あるいは直接に壁側腹膜後壁に付着している．その様子は複雑であるが，以下のように整理することができる．

❶ 胃：大弯は間膜（大網）を介して壁側腹膜後壁につながる．**大網**の上部は**胃横隔間膜** gastrophrenic ligament として直接に，あるいは脾臓を挟んで**横隔脾間膜** phrenicosplenic ligament として壁側腹膜後壁に付着する．下部は横行結腸と横行結腸間膜に癒着して，壁側腹膜後壁に付着する．

❷ 十二指腸：始部を除いて壁側腹膜後壁に癒着し，前面が臓側腹膜に覆われる．

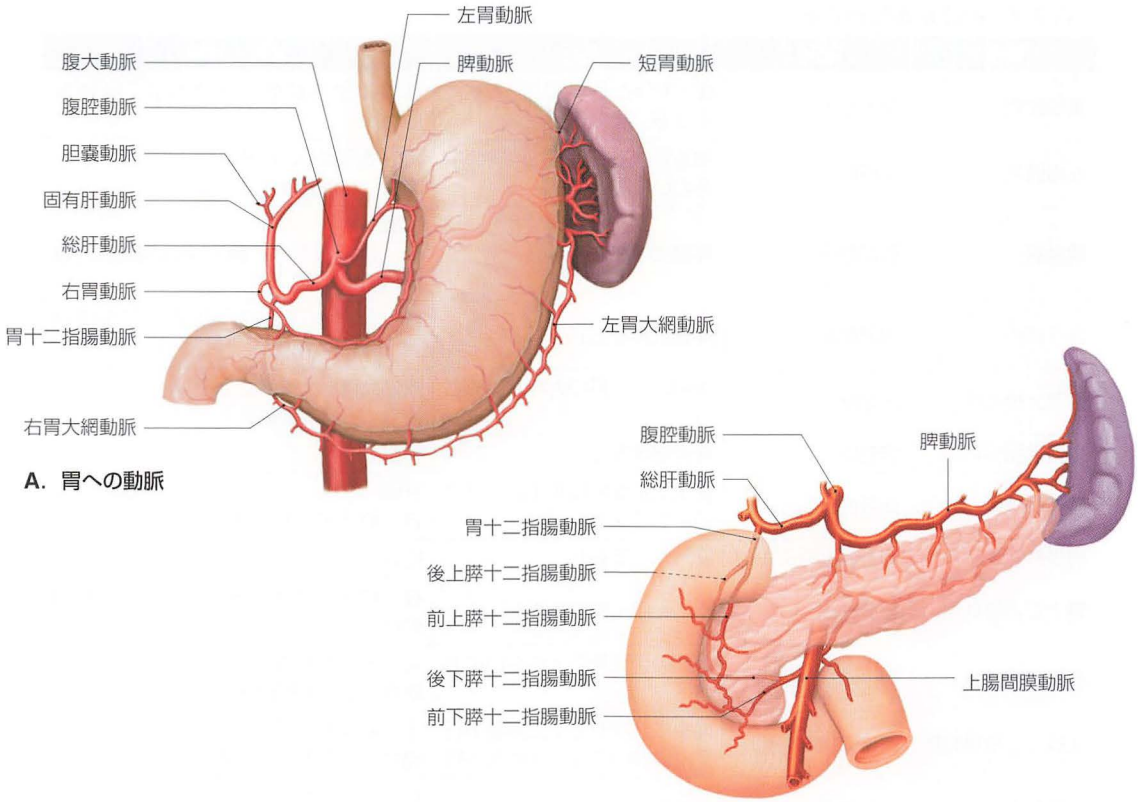

●図 3-34 腹腔動脈の枝

❸ 空腸と回腸：**腸間膜** mesentery を介して壁側腹膜後壁に付着する．

❹ 上行結腸：壁側腹膜後壁に癒着し，前面が臓側腹膜に覆われる．

❺ 横行結腸：**横行結腸間膜**を介して壁側腹膜後壁に付着する．

❻ 下行結腸：壁側腹膜後壁に癒着し，前面が臓側腹膜に覆われる．

❼ S 状結腸：**S 状結腸間膜** sigmoid mesocolon を介して壁側腹膜後壁に付着する．

腹膜内器官は，胃(❶)，空腸と回腸(❸)，横行結腸(❺)，S 状結腸(❼)である．

二次的腹膜後器官は，十二指腸(❷)，上行結腸(❹)，下行結腸(❻)である．

発生初期の消化管はもともと 1 本のまっすぐな管で，間膜によって後壁とつながっている．そこからの発生の過程を知ることにより，成体の状態をよりよく理解することができる(▶ 136 頁の Developmental scope「腹膜域の器官と間膜の発生」参照)．

3 腹膜域の動脈

腹膜域の器官には，腹大動脈の前面から分かれた 3 本の動脈から血液が送られる．腹腔動脈と上・下腸間膜動脈である．

A 腹腔動脈(図 3-34，表 3-7)

腹腔動脈 celiac trunk は，横隔膜の大動脈裂孔のすぐ下の，第 1 腰椎上部の高さで，腹大動脈から前方に分かれる．腹腔動脈はただちに左胃動脈，脾動脈，総肝動脈の 3 本に分かれる．

❶ **左胃動脈** left gastric artery：腹腔動脈の 3 本の枝のうち最も細く，網嚢の後壁を左上方に走り，胃の噴門に達し，細い食道枝を出して右方に曲がり，胃の小弯に沿って下行する．右胃動脈と吻合する．

❷ **脾動脈** splenic artery：腹腔動脈の 3 本の枝のうち最も太く，網嚢の後壁で膵臓の上縁に沿って蛇行しながら左に走り，脾腎ヒダに入って多数の脾枝に分かれて脾門に進入する．この間に多数の細い膵枝を膵臓の

●表 3-7　腹腔動脈とその枝

動脈	起始	走行	分布・分枝
腹腔動脈	腹大動脈	腹大動脈から前面に出てすぐに3枝に分岐	枝：❶左胃動脈，❷脾動脈，❸総肝動脈
左胃動脈	腹腔動脈	網嚢後壁を左上方へ，胃の小弯沿いに右方へ	胃の噴門周辺と小弯 吻合：右胃動脈
脾動脈	腹腔動脈	膵臓上縁を左方へ	脾臓 枝：❶膵枝多数，❷左胃大網動脈，❸短胃動脈数本
総肝動脈	腹腔動脈	膵臓上縁を右方へ	枝：❶固有肝動脈，❷胃十二指腸動脈，❸右胃動脈
左胃大網動脈	脾動脈	大網の中，胃の大弯沿いに右方へ	胃の大弯と大網 吻合：右胃大網動脈
短胃動脈	脾動脈	胃脾間膜を上行	胃底
固有肝動脈	総肝動脈	肝十二指腸間膜を上行，肝門の手前で2枝に分岐	肝臓 枝：❶右枝，❷左枝
胆嚢動脈	固有肝動脈の右枝	肝門から胆嚢へ	胆嚢
胃十二指腸動脈	総肝動脈	十二指腸上部の後面を下行	枝：❶右胃大網動脈，❷上膵十二指腸動脈
右胃大網動脈	胃十二指腸動脈	大網の中，胃の大弯沿いに左方へ	胃の大弯と大網 吻合：左胃大網動脈
上膵十二指腸動脈	胃十二指腸動脈	前後に分かれて十二指腸下行部と膵頭の前面と後面を下行	十二指腸下行部，膵頭 吻合：下膵十二指腸動脈
右胃動脈	総肝動脈	胃の小弯沿いに左方へ	胃の幽門部と小弯 吻合：左胃動脈

Developmental scope

腹膜域の器官と間膜の発生

胃の間膜，肝臓と脾臓の発生（図1）

胃は，発生の初期において，前方と後方の間膜（**腹側・背側胃間膜**）によって前後の腹壁につながっている．胃より下の腸は，後方の間膜だけをもち，後腹壁につながっている．腹側胃間膜の中には肝臓と腹側膵芽が生じ，総胆管は腹側胃間膜の下縁を通って肝臓と腸をつないでいる．後方の間膜では，胃の後方に脾臓が，十二指腸の後方に背側膵芽が生じる．

- **腹側胃間膜**

肝臓が大きく発達するために腹側胃間膜は2部に分けられる．❶**肝鎌状間膜**は前腹壁と肝臓の間，❷**小網**は肝臓と胃の前面の間である．十二指腸が後壁に固定され，肝臓が右方に大きく発達するのに伴い，胃の回転と屈曲が生じる．まず，上から見て時計方向に90°回転し，次に，左下方に屈曲し膨れ出す．これにより本来の胃の前縁は左上を向いて**小弯**になり，本来の胃の後縁は右下を向いて**大弯**になる．本来の胃の右側の空間は，胃と小網の後ろに位置する**網嚢**になる．

- **背側胃間膜**

下方に著しく伸び出して，胃の大弯からぶら下がる**大網**になる．大網は本来は後腹壁に付着するが，二次的に横行結腸と結腸間膜の前面に付着する．背側胃間膜の上部は，**脾臓**が生じるため細分される．胃と後腹壁の間（**胃横隔間膜**），胃と脾臓の間（**胃脾間膜**），脾臓と後腹壁の間（**横隔脾間膜**，**脾腎ヒダ**）である．

膵臓と胆管の発生（図2）

肝臓と膵臓は，発生初期の十二指腸の粘膜からの原基（肝芽，膵芽）が発達してできた外分泌腺である．肝芽と腹側膵芽は十二指腸の前面から生じて腹側胃間膜の中に伸び出し，背側膵芽は十二指腸の後面から生じて背側の間膜の中に伸び出す．肝臓に続く導管は総胆管になる．

十二指腸が回転しC字形に屈曲するのに伴い，総胆管の開口部は腹側膵とともに十二指腸の周りを後方に向かって移動し，背側膵の下方に位置を変える．背側膵と腹側膵は癒合し，導管が再編成される．背側膵の導管の遠位部と腹側膵の導管がつながって**膵管**になり，総胆管

と合流して十二指腸に開口する．背側膵の導管の近位部が**副膵管**になる．腹側膵に由来するのは，鉤状突起と膵頭の下部であり，膵臓の残りの部分は背側膵に由来する．

中腸の回転，小腸と大腸の発生（**図 3**）

口から肛門までの消化管は内胚葉に由来し，もともと**卵黄嚢**とつながっている．消化管は卵黄嚢とのつながりを基準に，前腸，中腸，後腸の 3 部に分けられる．中腸は卵黄嚢につながる部分で，十二指腸の大部分，空腸・回腸，結腸の近位側 2/3 になる．

中腸ははじめ，腹側に張り出して U 字状のループとなり，その頂点は**卵黄腸管**を通して卵黄嚢につながっている．腸の成長に伴い，中腸のループは中腸動脈（将来の**上腸間膜動脈**）を回転軸として反時計回りに 270° 回転する．ループの遠位脚の途中で腸が張り出して**盲腸**になり，ここよりも近位側が空腸と回腸，遠位側が盲腸と結腸になる．さらに上行結腸と下行結腸が後壁に癒着して，成体の小腸と大腸の配置ができあがる．**メッケル憩室** Meckel's diverticulum は，回腸の末端部から 30～60 cm あたりで腸間膜の反対側の壁が膨れ出たものである．これは胎児期の卵黄腸管が残存したもので，人口の 1～2% にみられる．

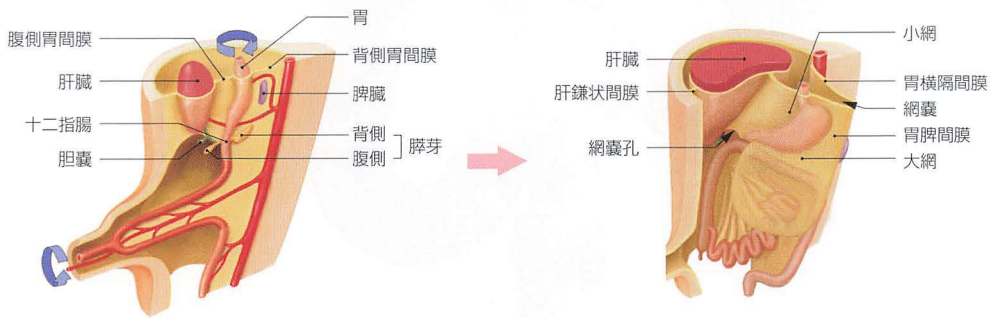

●図 1　胃の回転と屈曲

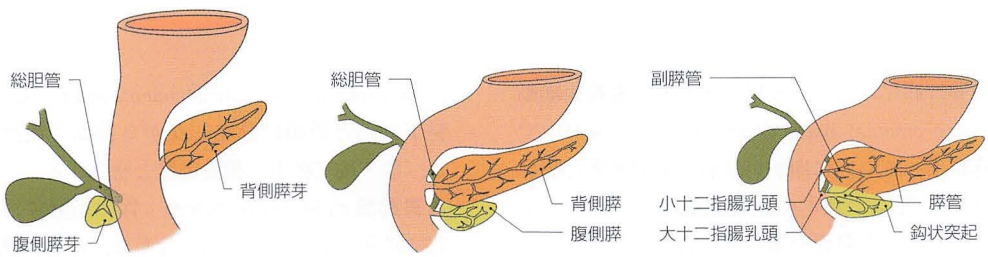

A．総胆管と腹側・背側膵芽の形成　B．総胆管と腹側膵芽の移動　C．両膵管の癒合

●図 2　膵臓と胆管の発生

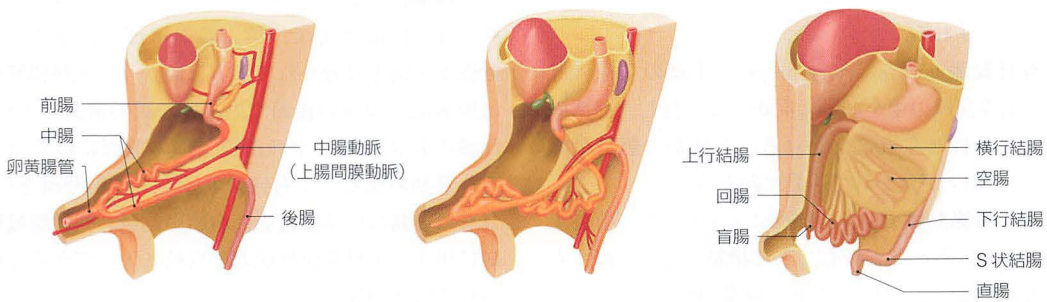

A．中腸ループの形成　B．中腸ループの回転の開始　C．回転の終了と小腸と大腸の形成

●図 3　中腸の回転，小腸と大腸の発生

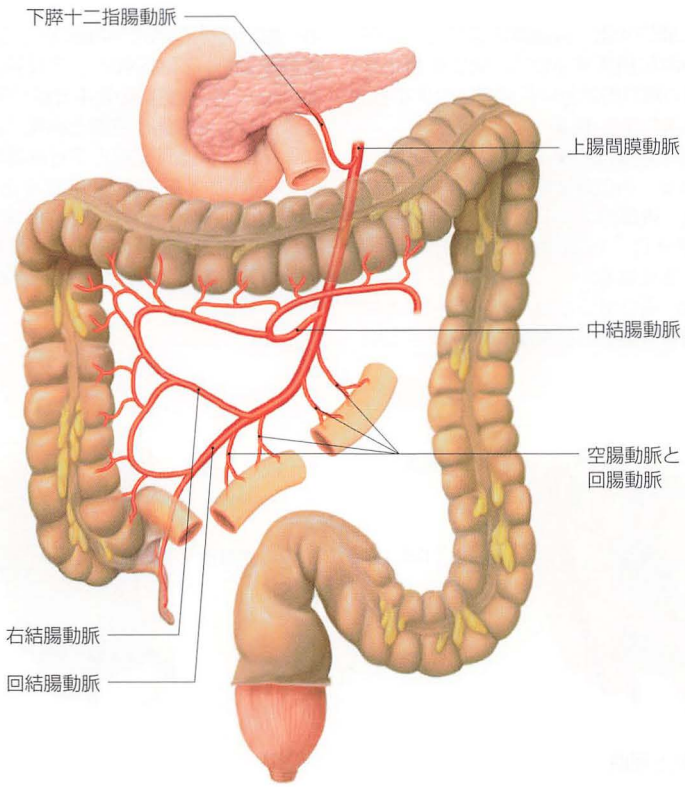

●図 3-35 上腸間膜動脈の枝

膵頸，膵体，膵尾に送る．膵尾のあたりで**左胃大網動脈** left gastro-omental artery が分かれて，大網の中で胃の大弯に沿って右方に向かい，右胃大網動脈と吻合する．脾門の近くで数本の**短胃動脈** short gastric artery が分かれ，胃脾間膜を通って上行し，胃底に分布する．

❸ **総肝動脈** common hepatic artery：網嚢の後壁で膵頭の上縁に沿って右方に走り，固有肝動脈と胃十二指腸動脈の2本に分かれ，また細い右胃動脈が分岐部の近くから分かれる．

- **固有肝動脈** hepatic artery proper：小網の右縁の肝十二指腸間膜の中を肝臓に向かって上行し，肝門の手前で右枝と左枝に分かれる．右枝から**胆嚢動脈** cystic artery が分かれて胆嚢に向かう．
- **胃十二指腸動脈** gastroduodenal artery：十二指腸上部の後面に沿って下行し，十二指腸上部の下縁で右胃大網動脈と前・後上膵十二指腸動脈に分かれる．**右胃大網動脈** right gastro-omental artery は，大網の中で胃の大弯に沿って左方に向かい，左胃大網動脈と吻合する．**前・後上膵十二指腸動脈** anterior/posterior superior pancreaticoduodenal artery は，十二指腸下行部と膵頭に分布しながら前面と後面を下行し，前・後下膵十二指腸動脈と吻合する．
- **右胃動脈** right gastric artery：胃の小弯に沿って左方に走り，幽門部と小弯に分布し，左胃動脈と吻合する．

B 上腸間膜動脈（図 3-35，表 3-8）

上腸間膜動脈 superior mesenteric artery は，腹腔動脈の1～2 cm 下方で，第1腰椎下部の高さで，腹大動脈から前方に分かれて下方に向かう．上腸間膜動脈は脾静脈と膵頸の後面で，左腎静脈の前面を下行し，膵臓の鉤状突起と十二指腸下部の前面に出て下行する．最初の枝として右側に下膵十二指腸動脈を出し，さらに右側に中結腸動脈，右結腸動脈，回結腸動脈を順に出す．上腸間膜動脈が腸間膜に入ってから左側に空腸動脈と回腸動脈を出す．

❶ **下膵十二指腸動脈** inferior pancreaticoduodenal artery：膵臓の後ろで起こり，2つに分かれて前・後下膵十二指腸動脈となって十二指腸下行部と膵頭の間で

●表 3-8 上腸間膜動脈とその枝

動脈	起始	走行	分布・分枝
上腸間膜動脈	腹大動脈	膵頭の後面，十二指腸下部の前面，腸間膜内を下行	枝：❶下膵十二指腸動脈，❷〜❹中・右・回結腸動脈，❺❻空腸・回腸動脈
下膵十二指腸動脈	上腸間膜動脈の右側	前後に分かれて十二指腸下行部と膵頭の前面と後面を上行	十二指腸下行部，膵頭 吻合：上膵十二指腸動脈
中結腸動脈	上腸間膜動脈の右側	横行結腸間膜内を横行結腸へ	横行結腸右 2/3 吻合：結腸辺縁動脈
右結腸動脈	上腸間膜動脈の右側	上行結腸に向かう	上行結腸 吻合：結腸辺縁動脈
回結腸動脈	上腸間膜動脈の右側	回盲部に向かう	上行結腸の始部，盲腸と虫垂 吻合：回腸動脈，結腸辺縁動脈
空腸動脈 回腸動脈	上腸間膜動脈の左側から，14〜20 本	腸間膜内で分岐吻合	空腸と回腸 吻合：回結腸動脈

前面と後面を上行し，前・後上膵十二指腸動脈と吻合する．

❷ **中結腸動脈** middle colic artery：上腸間膜動脈から右側への 2 番目の枝で，横行結腸に達し，右枝と左枝に分かれて，結腸辺縁動脈と連絡する．**結腸辺縁動脈** marginal artery は上行結腸から S 状結腸まで結腸壁の壁に沿って伸び，結腸に向かう動脈枝を出している（▶ 図 3-35）．

❸ **右結腸動脈** right colic artery：上腸間膜動脈から右側への 3 番目の枝で，上行結腸に達し，上枝と下枝に分かれて，結腸辺縁動脈と連絡する．

❹ **回結腸動脈** ileocolic artery：上腸間膜動脈から右側への最後の枝で回盲部に達し，下枝と上枝に分かれ，回腸動脈の枝および結腸辺縁動脈と連絡する．

❺ **空腸動脈** jejunal artery，❻ **回腸動脈** ileal artery：腸間膜の中で上腸間膜動脈の左側から起こる 14〜20

Clinical scope

門脈大静脈シャント

門脈圧亢進症 portal hypertension は肝硬変の重要な合併症で，肝臓内の門脈が閉塞するために生じる．門脈圧亢進症では，正常ではあまり血液の通らない門脈と大静脈の間の細い血管が拡張して，門脈の血液を大静脈に逃がす．これを**門脈大静脈シャント** portacaval shunt といい，以下の 3 カ所にできる．

❶ 胃の噴門周囲では，門脈系の左胃静脈とその支流と，大静脈系の奇静脈の支流との間に吻合が形成される．この部の静脈が拡張すると**食道静脈瘤** esophageal varix を発生する．食道静脈瘤は損傷を受けて大出血を起こしやすく，肝硬変による死亡の最大の原因となる．

❷ 前腹壁の臍周辺では，肝円索に伴行する臍傍静脈が，門脈と前腹壁の静脈との間を連絡する．臍傍静脈の拡張により，前腹壁の臍周囲の皮静脈も拡張し，その外観から**メズサの頭** caput medusae と呼ばれる．

❸ 肛門では，門脈系の上直腸静脈が，体循環系で内腸骨動脈の支流の中・下直腸静脈と吻合する．この部の静脈が拡張すると，**痔** hemorrhoid を生じる．

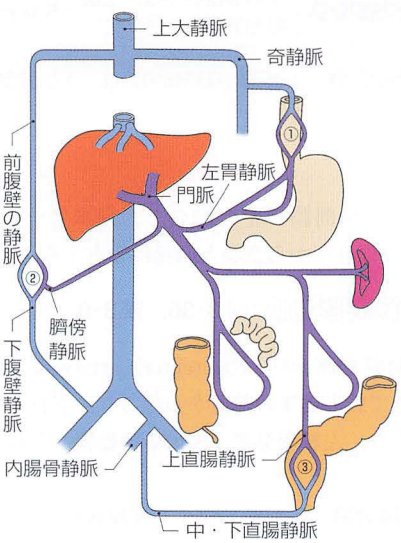

●門脈大静脈シャント

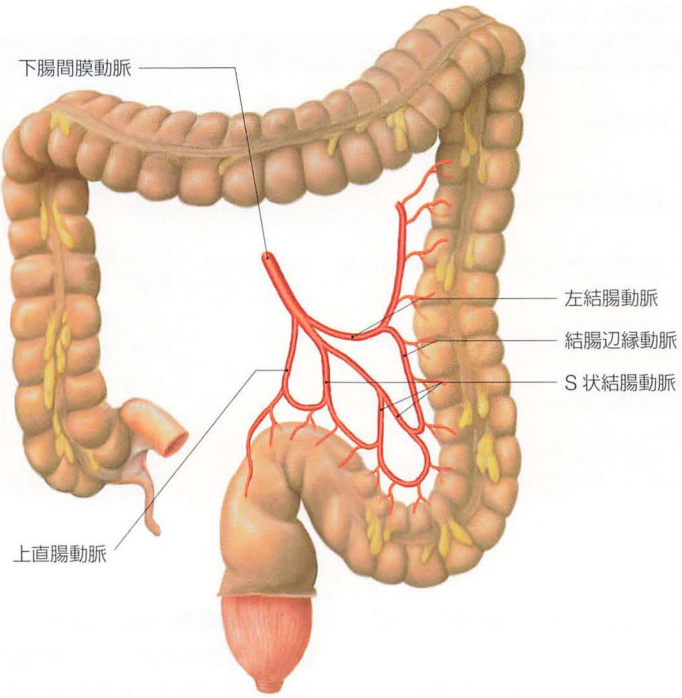

●図 3-36 下腸間膜動脈の枝

●表 3-9 下腸間膜動脈とその枝

動脈	起始	走行	分布・分枝
下腸間膜動脈	腹大動脈	下行しながら左方へ	**枝**：❶ 左結腸動脈，❷ 上直腸動脈
左結腸動脈	下腸間膜動脈	上下の 2 枝に分かれて下行結腸に向かう	横行結腸左 1/3～下行結腸 **枝**：S 状結腸動脈 **吻合**：結腸辺縁動脈
S 状結腸動脈	左結腸動脈下枝，上直腸動脈から 2～4 本	S 状結腸間膜内を S 状結腸へ	S 状結腸 **吻合**：結腸辺縁動脈
上直腸動脈	下腸間膜動脈の終枝	小骨盤に入る	直腸上部 **枝**：S 状結腸動脈

本の枝で，腸間膜の中で吻合し，動脈アーチ(アーケード)を作りながら空腸と回腸に分布する．

C 下腸間膜動脈(図 3-36，表 3-9)

下腸間膜動脈 inferior mesenteric artery は，第 3 腰椎の高さで腹大動脈の前面から起こり，下行しながら左方に寄り，左結腸動脈，S 状結腸動脈，上直腸動脈に分かれる．

❶ **左結腸動脈** left colic artery：腹膜後隙を左に向かい，上枝と下枝に分かれ，横行結腸の左側 1/3 あたりから下行結腸の下端あたりまで広がり，結腸辺縁動脈と連絡する．

❷ **S 状結腸動脈** sigmoid artery：左結腸動脈と上直腸動脈から 2～4 本に分かれ，S 状結腸間膜に入り，S 状結腸に分布し，結腸辺縁動脈と連絡する．

❸ **上直腸動脈** superior rectal artery：下腸間膜動脈の終枝で，小骨盤に入り，直腸の上部に分布する．

4 門脈系

門脈系は，肝門に流入する門脈とその支流からなり，腹膜域の器官(腹部消化管，胆嚢，膵臓，脾臓)か

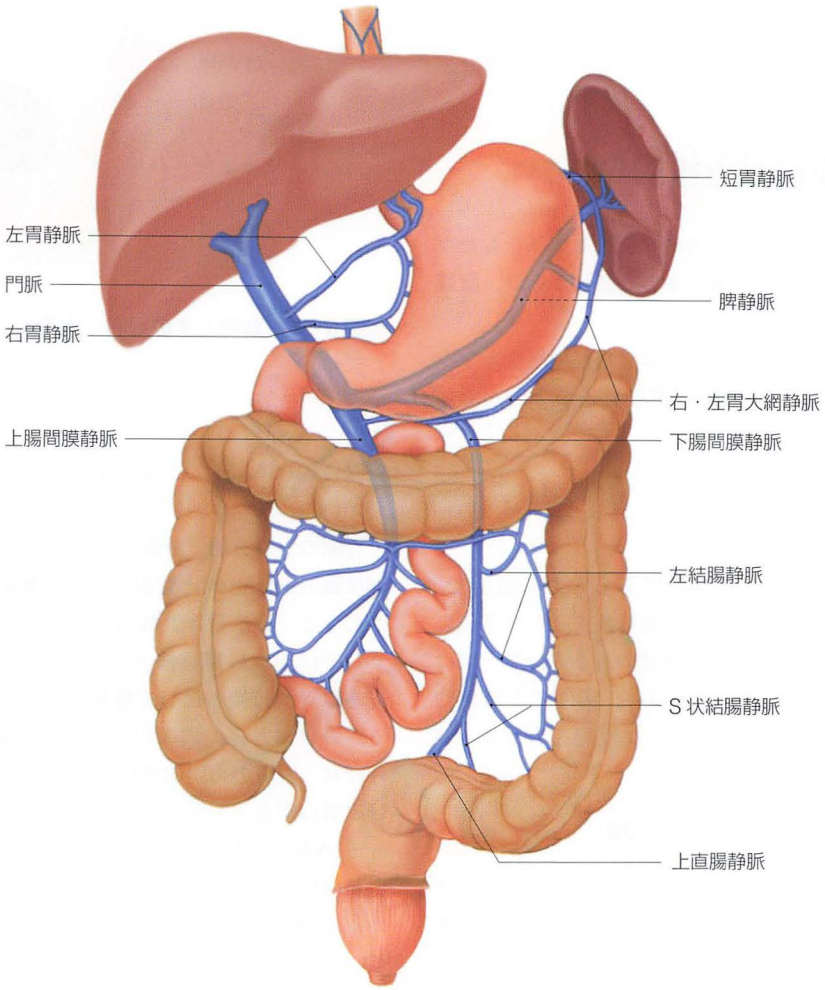

●図 3-37 門脈とその枝

らの静脈血を集めて肝臓に運ぶ.

A 門脈(図 3-37)

門脈 hepatic portal vein は，第 2 腰椎の高さ，膵頸の後面で，脾静脈と上腸間膜静脈が合流して生じる．小網右縁の肝十二指腸間膜の中を上行して肝門に向かい，肝門の手前で右・左枝に分かれて肝臓に進入する．門脈に集まる 3 本の主要枝(❶ 脾静脈，❷ 上腸間膜静脈，❸ 下腸間膜静脈)のほかに，門脈に流入する小さな枝に，**右・左胃静脈** right/left gastric vein，**胆嚢静脈** cystic vein，**臍傍静脈** para-umbilical vein などがある．

❶ **脾静脈** splenic vein：脾門から出る多数の枝が集まって始まり，脾動脈とともに膵臓の上縁に沿って右に向かい，膵頸の後面で上腸間膜静脈と合流して門脈になる．脾門の近くで上方から**短胃静脈** short gastric vein が流入し，下方から**左胃大網静脈** left gastro-omental vein が流入する．膵体と膵尾から多数の**膵静脈** pancreatic vein が流入する．

❷ **上腸間膜静脈** superior mesenteric vein：回腸遠位部と盲腸からの枝が右腸骨窩で集まって始まり，腸間膜内で上腸間膜動脈の右側を上行し，膵頸の後方で脾静脈と合流して門脈になる．この間に空腸と回腸，上行結腸と横行結腸，十二指腸と膵臓下部からの枝のほかに，**右胃大網静脈** right gastro-omental vein が流入する．

❸ **下腸間膜静脈** inferior mesenteric vein：骨盤内で上直腸静脈として始まり，腸間膜根の左側で壁側腹膜の後方を上行する間に **S 状結腸静脈** sigmoid vein と**左結腸静脈** left colic vein が流入する．下腸間膜静脈は，脾

静脈に合流することが多いが，上腸間膜静脈に(あるいは脾静脈との合流部)に合流することも少なくない．

F 腹膜後域と後腹壁

腹腔の中で，腹膜域の後方に，腹膜と関係をもたない一次性腹膜後器官と大血管を含む領域があり，**腹膜後域** retroperitoneal region と呼ぶ．

腹壁の後部(後腹壁)は，平坦な骨格筋の層からなる前外側腹壁と異なり，腰椎と厚い骨格筋を含んでいる．

1 腎臓

腎臓 kidney は，脊柱の両側にある1対の器官で，尿管を通して尿を送り出す．腎動静脈を通して多量の血液が送られ，尿を生成して体液の量と成分を一定に保つ．日本人の成人の腎臓重量は，男性で左腎が約155 g，右腎が約145 gであり，女性で左腎が約135 g，右腎が約130 gである．

A 周囲との位置関係(図 3-38)

左右の腎臓は，脊柱のすぐ外側で，腹膜後域の結合組織の中に位置している．仰臥位では第12胸椎～第3腰椎の高さにあり，右上腹部に肝臓があるために，右腎の位置は左腎よりわずかに低い．背中から見ると肋骨に半ば隠れる位置にある．

腎臓とその周辺の臓器(副腎，尿管)は，多量の脂肪とその中に配置された筋膜に囲まれている．腎臓の周囲に広がる多量の脂肪は，腎臓の前後にある**腎筋膜** renal fascia(**ジェロタ筋膜** Gerota's fascia)によって内外の2層に分けられる．筋膜外の脂肪は**腎傍脂肪** pararenal fat と呼ばれ，壁側腹膜と腎筋膜前葉の間，および腎筋膜後葉と体壁の筋(大腰筋，腸骨筋，腰方形筋など)の間に広がる．筋膜内で腎臓を包む脂肪は**脂肪被膜** perinephric fat capsule と呼ばれる．

B 腎臓の構造(図 3-39)

腎臓はソラマメ形で，表面の大部分は**線維被膜** fibrous capsule によって覆われ，内側中央は凹んで**腎門** hilum of kidney となり，腎動静脈，神経，尿管の出入り口になっている．腎臓内部には**腎洞** renal sinus という空間があり，腎動静脈の枝，尿管につながる腎杯，腎盤(腎盂)に加えて，脂肪被膜につながる脂肪が充満している．

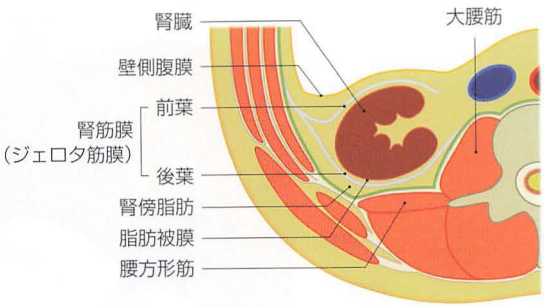

●図 3-38 腎臓とその周囲，水平断

腎臓の実質を前頭断面で見ると，線維被膜に面する**腎皮質** renal cortex と腎洞に向かう**腎髄質** renal medulla からなる．腎髄質は十数個の円錐状の塊に分かれており，それぞれは**腎錐体** renal pyramid と呼ばれ，その先端は腎洞に突き出して**腎乳頭** renal papilla と呼ばれる．腎錐体とその周囲の腎皮質は**腎葉** kidney lobe と呼ばれ，腎臓の肉眼的単位である．腎葉の境界にある腎皮質は腎錐体の間に入り込んでおり，**腎柱** renal column(**ベルタン柱** column of Bertin)と呼ばれる．小児の腎臓の外表面では，腎葉の間が溝となって窪んでいるのが明瞭に見えるが，成長とともに腎組織が成長して，この溝は見えにくくなる．

腎乳頭はそれぞれ**小腎杯** minor calyx に覆われており，腎乳頭の先端から出た尿は小腎杯に流れ込む．腎洞の中で数個の小腎杯が集まって**大腎杯** major calyx を作り，さらに大腎杯が集まって**腎盤(腎盂)** renal pelvis となる．腎盤は漏斗状に狭くなって尿管に移行する．

C 腎臓の脈管と神経

●**動脈**

腎臓に血液を送る**腎動脈** renal artery は，腹大動脈の両側から，上腸間膜動脈起始部の直下の高さで，第1・2腰椎の間で起こる．右腎動脈は左腎動脈よりもやや高い位置で起こることが多い．右腎動脈は左腎動脈よりもやや長く，下大静脈の後方を通る．腎動脈は腎門近くで前後の2枝に分かれ，腎杯と腎盤の前面と後面を通る．前枝は4本に分かれ，後枝の1本と合わせて5本の**区域動脈** segmental artery になる．1つの区域動脈は1つの**腎区域** renal segment を担当し，区域動脈の間には吻合がない．

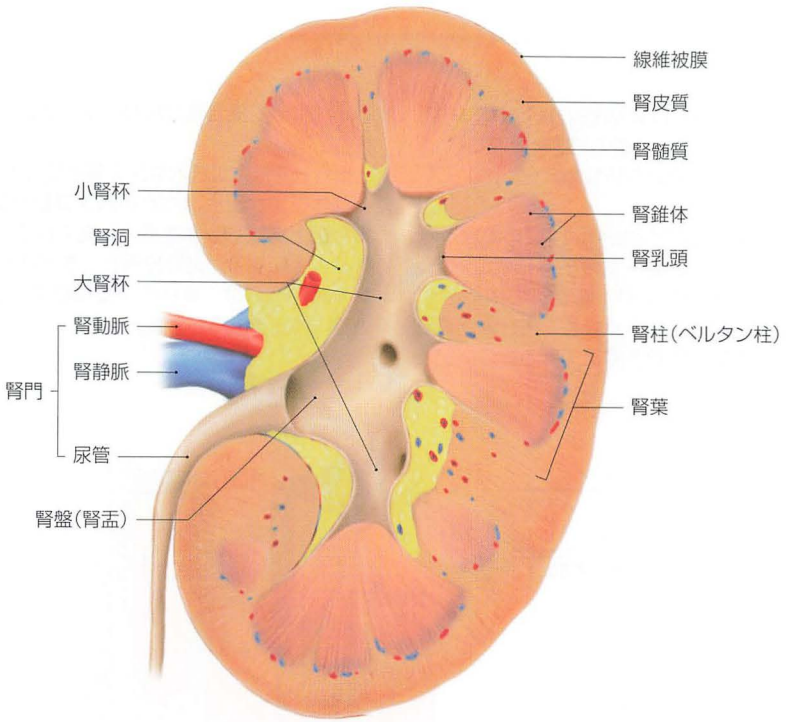

●図 3-39　腎臓の構造，右腎の前頭断

Functional scope

腎臓の組織構造

腎臓の実質は糸球体と尿細管によって作られている．

糸球体 glomerulus は，毛細血管でできた直径 200 μm ほどの糸玉で，腎皮質に集まっている．

尿細管 renal tubule は，腎皮質と腎髄質の中を複雑に走行し，上皮細胞の種類により，❶ 近位尿細管，❷ 中間尿細管，❸ 遠位尿細管，❹ 集合管に分かれる．尿細管の途中で腎髄質を直線的に下行・上行する部分は**ヘンレループ** loop of Henle と呼ばれ，中間尿細管および近位・遠位尿細管の一部を含んでいる．**集合管** collecting duct では尿細管が合流して太くなり，最終的に腎乳頭の先端に開口する．

尿生成の 2 段階方式

腎臓での尿の生成は，糸球体濾過と尿細管再吸収の 2 段階で行われる．**糸球体濾過** glomerular filtration では，1 日あたり 200 L もの尿が血液から濾過されて尿細管に流入する．**尿細管再吸収** tubular reabsorption では，濾過された尿の 99% が再吸収されて血液中に戻り，最終的に 1 日あたり 1.5 L 程度の尿が作られる．

腎臓での尿の量と成分には目標となる正常値がなく，体液の量と成分を一定に維持すること(**内部環境の恒常性** homeostasis)が目標とされる．尿生成の 2 段階方式は，尿細管の機能を微調整するだけで，最終的な尿の量と成分を大幅に変更できるメリットがある．そのためには糸球体濾過量を十分に大きくしておく必要があり，その濾過量を確保するために腎臓の血流量は大きく(心拍出量の 23%)，濾過の原動力となる糸球体血圧は高く(約 50 mmHg)保たれている．

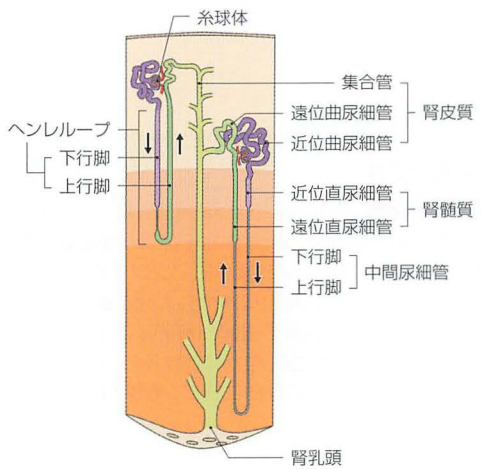

●糸球体と尿細管の走行

Functional scope

尿細管の機能

近位尿細管 proximal tubule は尿細管の最初の部分で，内腔側に刷子縁を有している．大量の液を再吸収し(糸球体濾過量の 50～75%)，尿中の有用な物質(グルコース，アミノ酸)をすべて回収する．

ヘンレループから集合管までの部分は，**尿の濃縮** urine concentration を行う．ヘンレループの下行脚と上行脚，遠位尿細管，集合管の協力により，腎髄質の中に Na^+ と尿素が蓄積して高い浸透圧が作られる．集合管が腎髄質を貫いて腎乳頭の先端に向かう間に，腎髄質の高い浸透圧によって集合管の尿から水が吸収され，尿が濃縮される．

集合管では，最終的な尿の量と成分の調節が行われる．下垂体後葉から放出される**バソプレシン** vasopressin は，集合管上皮細胞の水透過性を高くして，尿の濃縮が行われるようにする．副腎皮質から放出される**アルドステロン** aldosterone は，集合管上皮細胞の Na^+ 再吸収能を高めて，血圧を上昇させる．

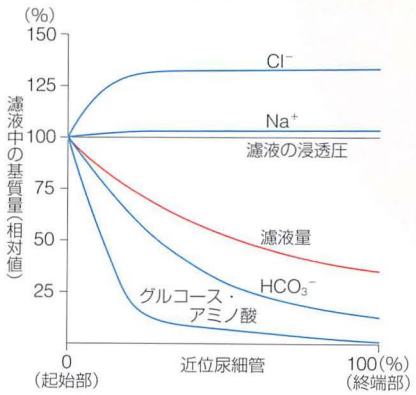

A. 近位尿細管の再吸収

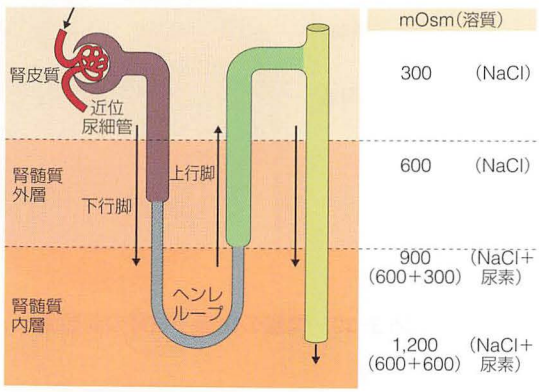

B. 腎髄質での尿濃縮機構

●尿細管の機能

Functional scope

傍糸球体装置

傍糸球体装置 jextaglomerular apparatus は，糸球体の血管極にある細胞集団で，糸球体血圧が下がると**レニン** renin を放出する．レニンは血漿中にアンジオテンシンⅡを生成し，これが全身の動脈に作用して短期的に血圧を上昇させるとともに，副腎の皮質からアルドステロンの放出を促して中長期的に血圧を上昇させる．

高血圧症では，多くの場合にレニンが関与している．

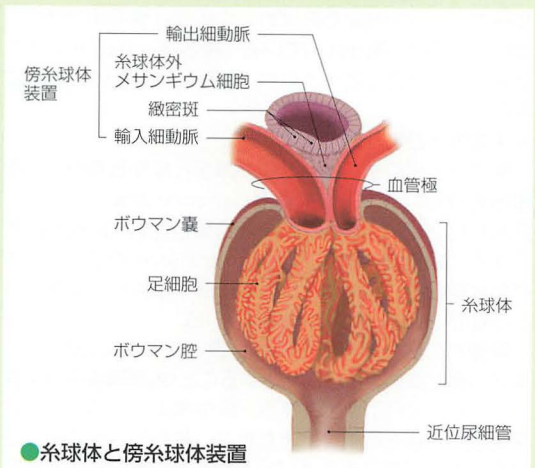

●糸球体と傍糸球体装置

● 静脈

腎静脈 renal vein は，腎臓から出た多数の枝が集まって腎門のあたりで生じ，内側に向かい，下大静脈に注ぐ．左腎静脈は右よりも長く，下方から左精巣静脈(卵巣静脈)が流入し，また腹大動脈の前面で上腸間膜動脈の背後を通るため，圧迫される危険がある．

● リンパ管

腎臓からのリンパは左右の腰リンパ節に集まり，そこから腰リンパ本幹に入る．

● 神経

腎臓には交感神経の線維が分布する．交感神経の線維は，腎神経叢から腎動脈に沿って腎臓に達する．交感神経の刺激は，腎臓内の動脈の収縮と傍糸球体装置からのレニン分泌を促進する．

2 腹膜後域の他の器官

尿管

尿管 ureter は，腎臓から膀胱に尿を運ぶ筋性の導管である．腎洞内で腎乳頭から尿を受けた腎杯が集まって腎盤になり，腎盤が腎門のところで細くなり尿管が始まる．尿管は，腹膜後隙を大腰筋の内側面に沿って下行し，骨盤上口で総腸骨動脈ないし外腸骨動脈を越えて骨盤腔に入り，膀胱に向かう(▶ 図 3-41)．

尿管には 3 カ所の狭窄部があり，尿路結石により尿管が閉塞しやすい部位である．

❶ 腎門のすぐ下方の腎盤と尿管の移行部．
❷ 尿管が骨盤上口で総・外腸骨動脈と交叉する部位．
❸ 尿管が膀胱壁を通過する部位．

A 尿管の脈管と神経

尿管は，隣接する動脈の枝から血液を受けとる．上端部では腎動脈から，中間部では腹大動脈，精巣・卵巣動脈，総腸骨動脈の枝から，骨盤腔内では内腸骨動脈の枝から血液を受けとる．

尿管の静脈は，動脈に伴行する．

尿管からのリンパ管は，動脈と同様の走行をとり，上部は腰リンパ節に，下部は腸骨リンパ節に注ぐ．

尿管に分布する自律神経は，腎神経叢，大動脈神経叢，上下腹神経叢，下下腹神経叢から，動脈に沿って進入する．

副腎

副腎 adrenal gland は，左右の腎臓の上極に接している．表層の**皮質** cortex と内部の**髄質** medulla に分かれた内分泌腺で，皮質からは副腎皮質ホルモン(糖質コルチコイドと電解質コルチコイド)が，髄質からはアドレナリンが，血液中に分泌される．左副腎の形は半月形で，右副腎は三角形に近い．日本人の副腎の平均重量は，左副腎で男性が約 6.0 g，女性が約 5.5 g で，右副腎はそれより 10% ほど軽い．

A 副腎の脈管と神経(図 3-40)

副腎に分布する動脈は 3 カ所から由来する．

❶ **上副腎動脈** superior suprarenal artery：下横隔動脈から分かれる複数の枝である．
❷ **中副腎動脈** middle suprarenal artery：腹大動脈から起こる 1 本の動脈である．
❸ **下副腎動脈** inferior suprarenal artery：腎動脈から分かれて副腎に向かう．

副腎からの静脈は**右・左副腎静脈** right/left suprarenal vein であり，右副腎静脈は短く下大静脈に直接注ぎ，左副腎静脈は下行して左腎静脈に注ぐ．

副腎には腹腔神経叢からの交感神経線維が分布し，節前線維が副腎髄質の細胞とシナプスを作り，アドレナリンの分泌を刺激する．

Clinical scope

尿路結石

尿路結石 urolithiasis は，尿路系に沈着する結晶性の石で，腎臓の集合管や乳頭表面で形成され，尿とともに移動し，尿管の狭窄部を通過する際に激しい痛みと出血を引き起こして発見される．結石の種類は 80% がシュウ酸カルシウムを主成分とし，リン酸カルシウムを一部含んでいることが多い．尿酸結石は 5% ほどで，痛風によく合併する．

発見される尿路結石の 95% 以上は腎盤および尿管の結石であり，膀胱と尿道の結石は少ない．MD-CT など画像診断で確定し，結石の大きさを評価する．5 mm 以下の場合には自然に排出することが期待される．尿路結石の治療には**体外衝撃波結石破砕術** extracorporeal shock wave lithotripsy(ESWL)が最もよく用いられる．体外で発生させた衝撃波を体内の結石に集中・照射し，結石を細かく粉砕する治療法である．他の経皮的腎砕石術や経尿道的尿管砕石術よりも患者の負担がはるかに小さい．

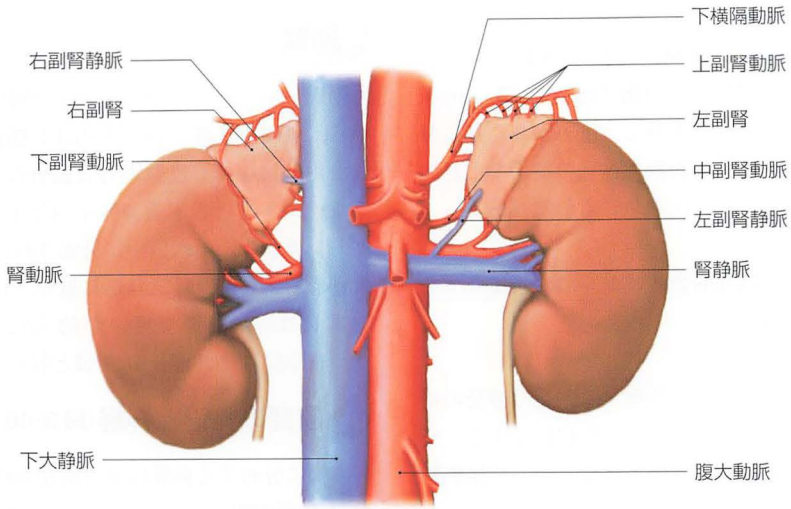

●図 3-40 副腎と副腎の動静脈

Functional scope

副腎皮質ホルモンと副腎髄質ホルモン

副腎皮質で放出される重要なホルモンは，糖質コルチコイドと電解質コルチコイドである．いずれもコレステロールから合成され，脂溶性で，細胞質の受容体と結合して遺伝子の転写を調節する．

糖質コルチコイド glucocorticoid は，細胞での糖新生を促進し，炎症反応と免疫反応を抑制し，骨重量を減少させ，中枢神経の認知機能や情動にも影響を与える．糖質コルチコイドの分泌は下垂体前葉ホルモンの ACTH により刺激され，1日を周期として増減する概日リズムが認められる．

電解質コルチコイド mineralocorticoid（鉱質コルチコイド）の中で最も重要なものはアルドステロンで，腎臓の集合管，唾液腺，汗腺に作用して，Na^+ の再吸収と K^+ の排出を促進する．この作用により体内の Na^+ 量と体液量が増加し，血圧が上昇する．アルドステロンの分泌は，レニンの働きで生成されるアンジオテンシンⅡにより刺激される．

副腎髄質から分泌される**アドレナリン** adrenaline は，アミノ酸のチロシンから合成されるカテコールアミンの一種であり，親水性で，細胞膜の受容体と結合して速やかに作用する．アドレナリンは，心臓に作用して心拍出量を増やし，血管の平滑筋に作用して血圧を上昇させ，内臓の平滑筋を弛緩させるなどの作用がある．交感神経からアドレナリンの分泌は，副腎髄質に分布する交感神経の節前線維によって刺激され，交感神経の働きを補強する．

3 腹膜後域の脈管と神経

腹大動脈（図 3-41, 42，表 3-10）

腹大動脈 abdominal aorta は，胸大動脈の続きとして，第12胸椎下部の高さで横隔膜の大動脈裂孔を貫いて始まり，腰椎体の前面やや左を下行し，第4腰椎体の下縁の高さで**右・左総腸骨動脈** right/left common iliac artery に分岐する．この経過中に腹大動脈は，膵臓，脾静脈，左腎静脈，十二指腸下部の後方を通る．腹大動脈の右側には，乳糜槽と胸管，下大静脈がある．

腹大動脈からは多数の枝が分かれるが，分布の方向により3群に分けることができる．

● 前方の臓側枝

腹大動脈の前面に出る不対の枝で，消化管に向かう．腹腔動脈，上腸間膜動脈，下腸間膜動脈の3本である（▶ 135 頁の「腹膜域の動脈」項参照）．

● 側方の臓側枝

腹大動脈の両側に出る有対の枝で，泌尿生殖器と内分泌腺に向かう．上・中・下副腎動脈，腎動脈，精巣・卵巣動脈である．**精巣・卵巣動脈** testicular/ovarian artery は，腎動脈起始部のすぐ下方で腹大動脈の前面から起こる1対の枝で，大腰筋の前面を下外方に向かう．男性の精巣動脈は鼠径管を通って腹腔から出て精巣に分布する．女性の卵巣動脈は骨盤内で卵巣に分布する（▶ 142 頁の「腎臓」，145 頁の「副腎」項を参照）．

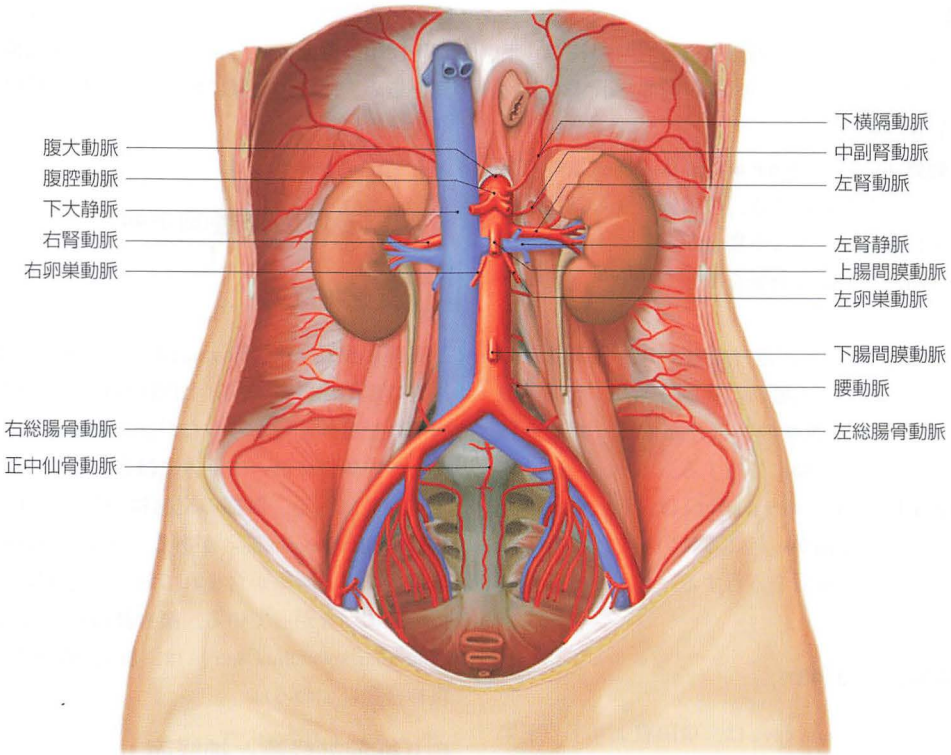

●図 3-41　腹膜後域の腹大動脈と下大静脈

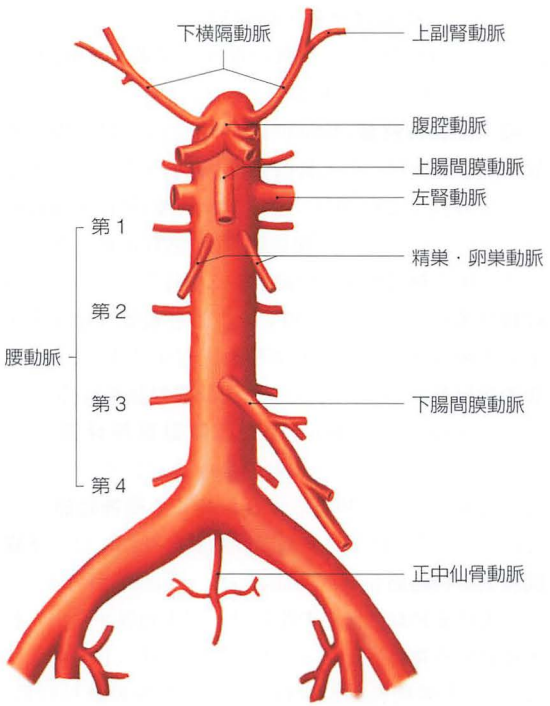

●図 3-42　腹大動脈の枝

●表 3-10　腹大動脈の枝

区分	動脈	起始，数	分布・分枝
前方の臓側枝（消化器への枝）	腹腔動脈	前面（T12），1 本	胃～十二指腸上部，肝，脾，膵上部
	上腸間膜動脈	前面（L1），1 本	十二指腸下部～横行結腸右 2/3，膵下部
	下腸間膜動脈	前面（L3），1 本	横行結腸左 1/3～直腸上部
側方の臓側枝（泌尿生殖器，内分泌腺への枝）	副腎動脈	外側面（L1），3 対	副腎
	腎動脈	外側面（L1），1 対	腎臓
	精巣・卵巣動脈	前外側面（L2），1 対	精巣・卵巣
壁側枝（体壁への枝）	下横隔動脈	外側面（T12），1 対	横隔膜下面
	腰動脈	後外側面（L1～4），4 対	腹壁
	正中仙骨動脈	下端（L5），1 本	仙骨，尾骨

● 壁側枝

壁側枝は，腹大動脈の後外側に出る有対の枝で，横隔膜および体壁に向かう．下横隔動脈，4対の腰動脈，正中仙骨動脈がある．

下横隔動脈 inferior phrenic artery は，横隔膜の大動脈裂孔のすぐ下方から起こる．腹大動脈から直接起こる場合と腹腔動脈から起こる場合がある．上方に向かい，副腎に向かう上副腎動脈を出した後，横隔膜の下面に分布する．

腰動脈 lumbar artery は通常4対あり，腹大動脈の後外側面から起こる．大腰筋の後面を通り，肋間動脈と同様のパターンで腹壁の筋に分布する．背側の枝は，背部の筋および脊髄に分布する．

正中仙骨動脈 median sacral artery は，腹大動脈の分岐部のすぐ上方の後面から起こる細い枝で，腰椎下部および仙骨と尾骨の前面を下行する．

下大静脈(図 3-43)

下大静脈 inferior vena cava は，横隔膜より下の下半身から血液を集めて右心房に運ぶ．第5腰椎の高さで正中線のやや右で，左右の総腸骨静脈が合流して始まり，脊柱前方の右寄りを上行し，第8胸椎の高さで横隔膜の腱中心の大静脈孔を貫いて胸腔に入り，ただちに右心房に流入する．横隔膜の直下では，肝臓の後面の大静脈溝の中に深く嵌まり込んでいる．

下大静脈はその経過の間，内臓からの臓側枝として❶右精巣・右卵巣静脈，❷腎静脈，❸肝静脈を受け入れる．体壁からの壁側枝としては，❹腰静脈と❺下横隔静脈を受け入れる．

精巣・卵巣静脈 testicular/ovarian vein は，男性の精巣ないし女性の卵巣からの血液を運ぶ1対の枝で，右と左で走行が異なる．右の精巣・卵巣静脈は腎静脈のすぐ下方で下大静脈の前面に注ぐ．左の精巣・卵巣静脈は左腎静脈に下方から流入する(▶ 123頁の「肝臓」，142頁の「腎臓」項を参照)．

● 下大静脈の壁側枝

腰静脈 lumbar vein は5対あり，その多くが下大静脈に注ぐ．第5腰静脈は外腸骨静脈の支流の腸腰静脈に注ぐ．第3・4腰静脈は下大静脈に注ぐ．第1・2腰静脈はしばしば合流して下大静脈ないし上行腰静脈に注ぐ．

上行腰静脈 ascending lumbar vein は，脊柱の両側を縦に走る1対の静脈で，外腸骨静脈，腸腰静脈，腰静脈を，胸部の奇静脈および半奇静脈につないでいる．

下横隔静脈 inferior phrenic vein は，横隔膜下面の血液を集め，同名の動脈に伴行し，肝臓と横隔膜の間で下大静脈に注ぐ．

腹膜後域の神経(図 3-44)

A 交感神経幹

腹部の**交感神経幹** sympathetic trunk は，横隔膜の後方の起始部で右・左脚と内側弓状靱帯の間を通って胸部の交感神経幹からつながり，腰椎体の前外側で大腰筋の内側縁に沿って下方に続き，仙骨の岬角を越えて骨盤腔に入る．腹部の交感神経幹には4～5個の**腰神経節** lumbar ganglion がある．第1・2腰神経には交感神経の節前線維が含まれており，交通枝を通して腰神経節につながっている．腰神経節から出た**腰内臓神経** lumbar splanchnic nerve は，腹大動脈神経叢と上下腹神経叢に加わる．

B 椎前神経叢と神経節

脊柱の両側にある交感神経幹とその神経節(**椎傍神経節** paravertebral ganglion)とは別に，脊柱の前方で大動脈の周囲などに自律神経の神経叢と神経節が分布しており，**椎前神経叢・神経節** prevertebral plexus/ganglion と呼ばれる．腹部の椎前神経叢・神経節は，おもに腹大動脈の周囲にある．

腹大動脈神経叢 abdominal aortic plexus は，腹大動脈の周囲で横隔膜の大動脈裂孔から右・左総腸骨動脈への分岐部まで広がり，交感神経線維(節前・節後線維)，副交感神経線維(節前線維)，感覚線維を含んでいる．腹大動脈神経叢の最もよく発達した部分は，**腹腔神経叢** celiac plexus と呼ばれ，腹腔動脈起始部を中心に大動脈裂孔から上腸間膜動脈起始部まで広がり，**腹腔神経節** celiac ganglion，**上腸間膜動脈神経節** superior mesenteric ganglion，**大動脈腎動脈神経節** aorticorenal ganglion という3対の椎前神経節を含んでいる．これら3つの神経節は合わせて**太陽神経節** solar ganglion と呼ばれる．下腸間膜動脈の基部には，**下腸間膜動脈神経節** inferior mesenteric ganglion がある．

腹大動脈神経叢からの線維は，腹大動脈から出た動脈枝に沿う神経叢となって腹部臓器に進入し，動脈によって(上腸間膜動脈神経叢，下腸間膜動脈神経叢，精巣・卵巣動脈神経叢)，あるいは臓器によって(肝神

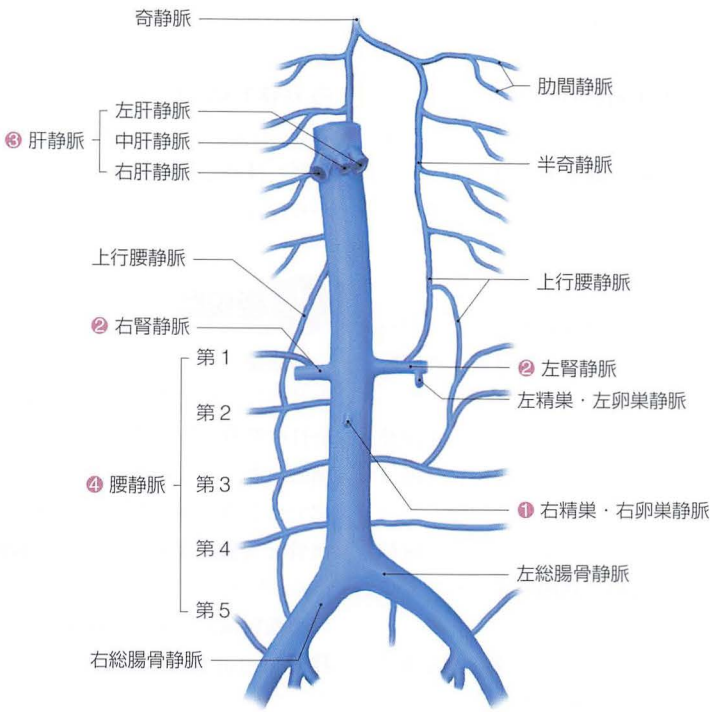

●図 3-43　下大静脈の枝

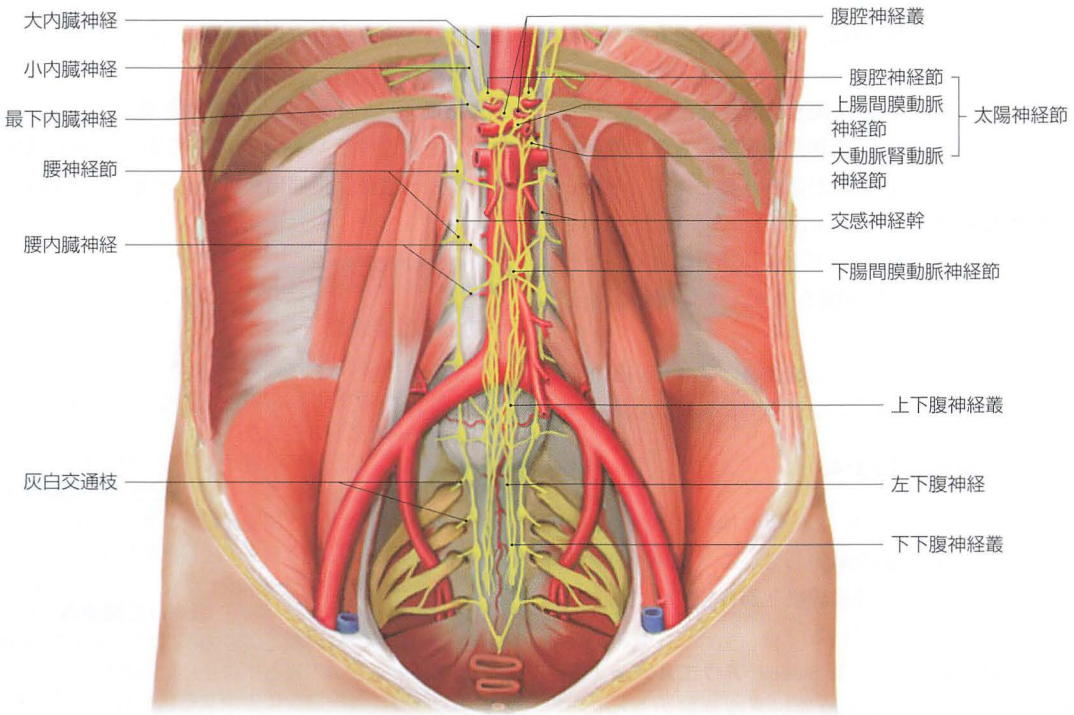

●図 3-44　腹部の自律神経系

経叢，脾神経叢，胃神経叢，膵神経叢，腎神経叢）名づけられている．

腹部の椎前神経叢は，腹大動脈の分岐部から下方に**上下腹神経叢** superior hypogastric plexus となって続き，岬角の高さで左右の**下腹神経** hypogastric nerve に分かれて骨盤内に入る．

C 交感神経

交感神経の神経線維は，交感神経幹の幹神経節から4経路の内臓神経となって腹部の椎前神経叢・神経節に節前線維が送られる．

❶ **大内臓神経** greater splanchnic nerve：第5～9胸神経節から出て横隔膜の右・左脚を貫き，腹腔神経節に線維を送る．

❷ **小内臓神経** lesser splanchnic nerve：第9～11胸神経節から出て大内臓神経の外側で横隔膜を貫き，上腸間膜神経節に線維を送る．

❸ **最下内臓神経** least splanchnic nerve：第12胸神経節から出て大動脈腎動脈神経節に線維を送る．

❹ **腰内臓神経** lumbar splanchnic nerve：腰神経節から出て上下腹神経叢と骨盤内の下下腹神経叢に入り，関係する神経節に線維を送る．

D 副交感神経

副交感神経の神経線維は，2つの由来のものが腹部の椎前神経叢に加わる．

❶ **迷走神経** vagus nerve：食道に沿う前・後迷走神経幹となって腹腔に入り，後迷走神経幹から腹大動脈神経叢への枝が出て節前線維が送られる．

❷ **骨盤内臓神経** pelvic splanchnic nerve：第2～4仙骨神経から分かれて骨盤内の下下腹神経叢に入り，下行結腸以下の大腸と骨盤内臓を支配する節前線維を運ぶ．

内臓領域の感覚神経は，交感神経の4本の内臓神経もしくは迷走神経を通って中枢神経に運ばれる．

E 腸管神経系（図 3-45）

腹部の消化管の壁には，2種類の神経叢があり，胃腸壁の運動と腺の分泌を調節している．交感神経の節前線維，副交感神経の節前線維と節後線維，内臓感覚神経の無髄線維を含んでいる．

❶ **筋層間神経叢** myenteric plexus（**アウエルバッハ神経叢** Auerbach's plexus）：輪筋層と縦筋層の2つの平滑筋層の間にあり，大型の神経節細胞を含んでいる．筋層の平滑筋を支配して，腸管の蠕動運動を調節する．

❷ **粘膜下神経叢** submucous plexus（**マイスナー神経叢** Meissner's plexus）：粘膜筋板の下の粘膜下層にあり，小型の神経節細胞を含んでいる．粘膜筋板の運動と腺からの分泌を調節する．

4 後腹壁

後腹壁 posterior abdominal wall は，体壁後部の胸郭と骨盤に挟まれた部分で，腹腔の後壁をなし，おもに脊柱の腰椎領域とその周辺の筋から構成される．後腹壁は腹腔よりも範囲が狭く，腹腔の上部では胸郭，下部では骨盤が後壁を作っている．後腹壁の前面は，大血管と腎臓，脂肪などを含む**腹膜後域** retroperitoneal region に接している．

腰椎領域から出る脊髄神経は，後腹壁において**腰神経叢** lumbar plexus を形成し，おもに下肢に分布する．ここでは後腹壁の筋について扱い，腰椎および腰部の固有背筋については第5章「背部」で扱う（▶ 219頁）．

A 後腹壁の筋（図 3-46，表 3-11）

腰椎の両側面から左右にかけて大腰筋，小腰筋，腰方形筋があり，後腹壁を形作っている．大骨盤内面には腸骨筋があり，上方には横隔膜があり，腹腔の下壁と上壁を作っている．

大腰筋 psoas major は，腰椎の椎体と肋骨突起の間の空間を満たす太い紡錘形の筋である．第12胸椎～第5腰椎の椎体，椎間円板，肋骨突起から起始し，骨

Clinical scope

内臓痛と関連痛

内臓領域から生じる痛み（内臓痛）は，鈍痛から疝痛までさまざまであり，限局した部位に感じるのではなく，内臓領域にかなり広がって感じられる．内臓痛を発する部位は主観的には特定できず，体表から内臓を押して**圧痛** tenderness を生じるかどうかで判定する．虫垂炎の場合には，上前腸骨棘と臍を結ぶ線の外側から1/3のマックバーニー点で圧痛を生じる．

内臓痛はときおり，体表の一部から発しているように感じられることがある．この痛みを**関連痛** referred pain といい，内臓領域と体表の部位が同じ高さの脊髄分節に支配され，内臓と皮膚からの痛覚信号が脊髄の後角で同じニューロンに集束するために生じると考えられている．

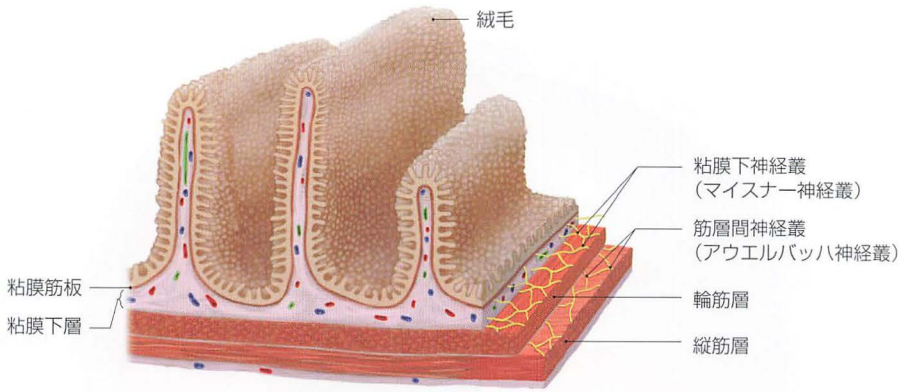

●図 3-45　小腸壁の構造

●表 3-11　後腹壁の筋

筋	起始	停止	神経支配	作用
大腰筋	第 12 胸椎～第 5 腰椎椎体と横突起	大腿骨小転子	L2～4 前枝	股関節の屈曲
小腰筋	第 12 胸椎～第 1 腰椎椎体	寛骨腸恥隆起	L1・2 前枝	体幹の軽い屈曲
腰方形筋	腸骨稜，腸腰靱帯，下位腰椎横突起	第 12 肋骨，上位腰椎横突起	T12～L3 前枝	体幹の側屈
腸骨筋	腸骨窩	大腿骨小転子	大腿神経(L2～4)	股関節の屈曲

盤上口に沿って下方に走り，単径靱帯の深層を通って大腿前面に出て，大腿骨の小転子に停止する．大腰筋の表面を覆う筋膜は上部で肥厚して**内側弓状靱帯** medial arcuate ligament となり，第 1 腰椎の椎体と肋骨突起をつないで，横隔膜の起始となっている(▶ 図 3-47)．

小腰筋 psoas minor は日本人の 40% ほどにみられる小筋束で，大腰筋の前面上部から分かれ，骨盤上口の前部に停止する．

腰方形筋 quadratus lumborum は，大腰筋の外側にある平たい板状の筋で，第 12 肋骨と腸骨稜の間に位置している．腸骨稜，腸腰靱帯，第 5 腰椎肋骨突起から起始し，上方に向かい，第 1～4 腰椎肋骨突起と第 12 肋骨に停止する．腰方形筋の表面を覆う筋膜は上部で肥厚して**外側弓状靱帯** lateral arcuate ligamant となり，第 1 腰椎の肋骨突起と第 12 肋骨の先端をつないで，横隔膜の起始となっている(▶ 図 3-47)．

腸骨筋 iliacus は，腸骨窩を満たす三角形の大きな筋で，腸骨窩の上部から起始し，大腰筋の腱と一緒になって大腿骨の小転子に停止する．

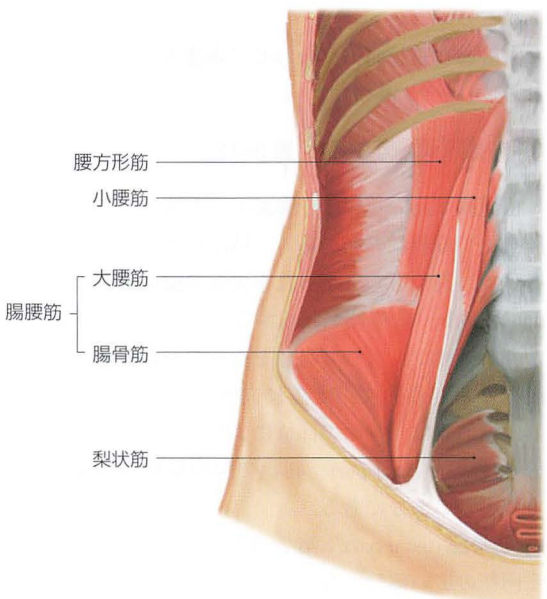

●図 3-46　後腹壁の筋

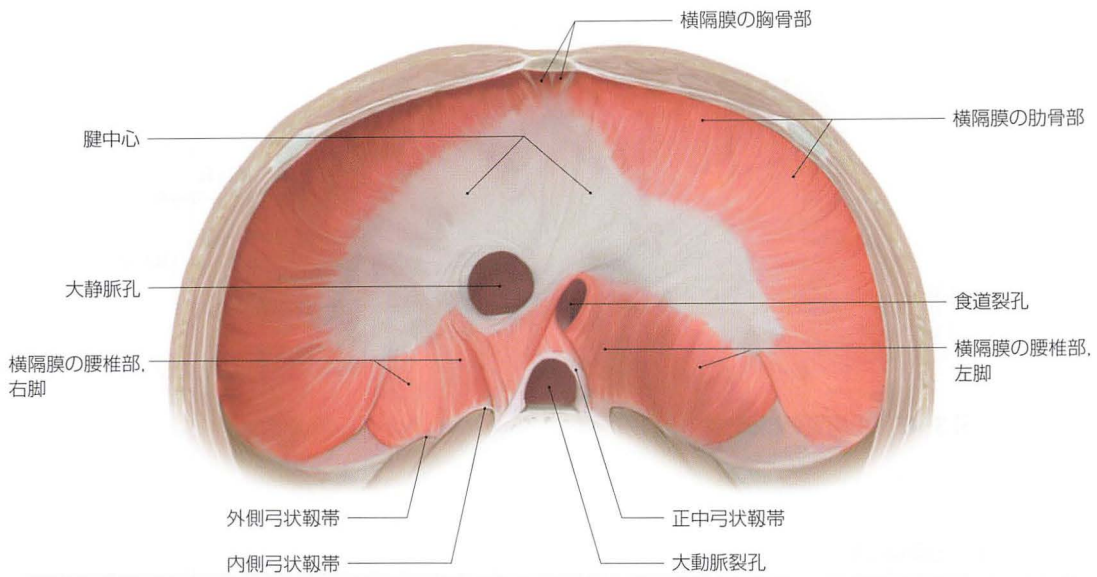

●図 3-47　横隔膜，下面

●表 3-12　横隔膜

筋	起始	停止	神経支配	作用
横隔膜	❶ **胸骨部**：剣状突起 ❷ **肋骨部**：肋骨弓(第 7～12 肋軟骨) ❸ **腰椎部**：腰椎体，内側・外側弓状靱帯	腱中心	横隔神経 (C3～5)	胸腔底の下方移動 (吸息)

大腰筋と腸骨筋は，合わせて**腸腰筋** iliopsoas と呼ばれる．

B 横隔膜(図 3-47，表 3-12)

横隔膜 diaphragm は，胸郭下口を閉ざして胸腔と腹腔を隔てる膜状の筋である．横隔膜の全体の形はドーム状で，高くもち上がった中央部に**腱中心** central tendon がある．横隔膜が収縮すると，腱中心が下方に引かれ，胸腔が拡大して吸息を行う．筋線維は周縁の胸腹壁から起こって，上方に向かい，腱中心に停止する．横隔膜は，起始の部位により 3 部に分かれる．

❶ **胸骨部** sternal part：剣状突起の後面から起こる前方の小さい部分である．

❷ **肋骨部** costal part：第 7～12 肋骨(肋軟骨)から起こる両側の広い部分である．

❸ **腰椎部** lumbar part：第 1～3 腰椎と周辺の弓状の靱帯(内側・外側弓状靱帯)から起こる後方の部分である．腰椎体と椎間円板の左右両側から起こる筋束は**右脚・左脚** right/left crus をなし，大動脈が両脚の間に挟まれる．大動脈の前面で**正中弓状靱帯** median arcuate ligament が右脚と左脚をつなぎ，大動脈裂孔を形成している．

内側弓状靱帯は，大腰筋の前面にあり，第 1 腰椎の椎体と肋骨突起をつなぐ．

外側弓状靱帯は，腰方形筋の前面にあり，第 1 腰椎の肋骨突起と第 12 肋骨の先端をつなぐ．

● 横隔膜の開口部

胸腔と腹腔の間をつなぐ食道や大血管・神経などが，横隔膜を通り抜ける．そのために大きな 3 つの開口部が横隔膜に開いている．

❶ **大静脈孔** caval opening：腱中心において，正中線のすぐ右側にある丸い孔で，下大静脈が通る．このほかに右横隔神経の最終枝と肝臓から縦隔に向かうリンパ管が通る．

❷ **食道裂孔** esophageal hiatus：腱中心の後方において，筋線維束の間にできた丸い孔で，食道が通る．このほかに前・後迷走神経幹，左胃動静脈の食道枝，2～3 本のリンパ管も通過する．食道裂孔を囲む筋線

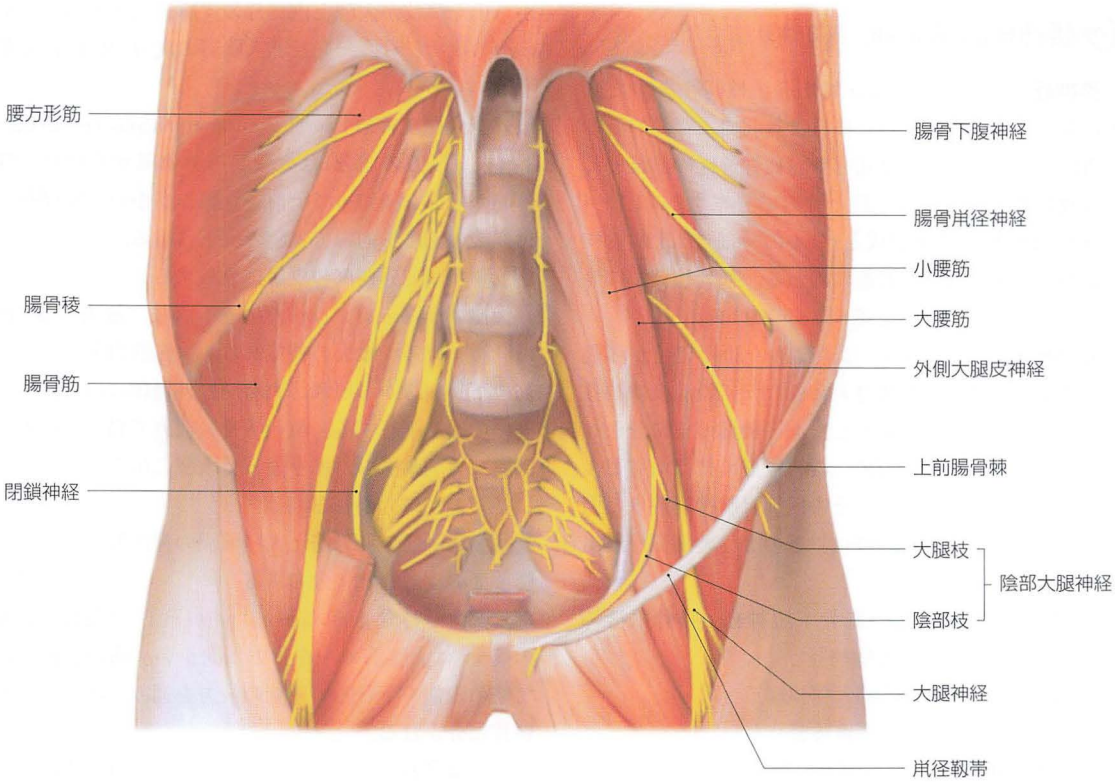

●図 3-48　腰神経叢と後腹壁の筋

●表 3-13　腰神経叢の神経

神経	由来	支配する筋	皮膚への分布
腸骨下腹神経	腰神経叢　L1　前方	腹横筋，内腹斜筋	**外側皮枝**：殿部の皮膚 **前皮枝**：腹部の皮膚
腸骨鼠径神経	腰神経叢　L1　前方	腹横筋，内腹斜筋	大腿上内側部，♂：陰茎基部と前面，♀：恥丘と大陰唇
陰部大腿神経	腰神経叢　L1・2　前方	♂：精巣挙筋	**陰部枝** ♂：陰嚢上前部，♀：恥丘と大陰唇 **大腿枝**：大腿の上前部
外側大腿皮神経	腰神経叢　L2・3　後方	—	大腿前外側部
大腿神経	腰神経叢　L2〜4　後方	腸骨筋，恥骨筋，大腿四頭筋，縫工筋	大腿前面
閉鎖神経	腰神経叢　L2〜4　前方	大腿の内転筋群	大腿内側部

維は，食道下部の括約筋を形成し，おもに右脚の筋線維から由来する．

❸ **大動脈裂孔** aortic hiatus：横隔膜の最後方に位置し，右脚と左脚の間にできた孔で，大動脈が通る．このほかに胸管，奇静脈が通過する．大動脈は脊柱に接して動かないので，横隔膜の呼吸運動は大動脈の血流に影響を与えない．

これらの開口部以外にも，横隔膜の辺縁部にある小さな隙間が通路になる．大内臓神経と小内臓神経は，右・左脚を通る．半奇静脈は左脚を通る．交感神経幹と最小内臓神経は内側弓状靱帯の後方を通る．上腹壁動静脈は横隔膜の前方で肋骨のすぐ深層を通る．

C 腰神経叢(図 3-48, 表 3-13)

腰神経 lumbar nerve は 5 対あり，椎間孔を出た直後に前後の枝に分かれる．後枝は貧弱で，背部の筋と皮膚に分布する．前枝は強力で，仙骨神経の前枝とともに神経叢を作って，下肢と骨盤に分布する．L1～4 の前枝は腰神経叢を形成し，L4 の一部と L5 の前枝は骨盤腔に入り仙骨神経叢に加わる．仙骨神経叢については第 4 章「骨盤部」で述べる(▶ 198 頁)．

腰神経叢 lumbar plexus は，腰椎の肋骨突起から起こる大腰筋の内部で形成される．L1～4 の前枝は肋骨突起の前方で大腰筋に進入し，前・後部の枝に分かれて神経叢を作る．そのため，腰神経叢の枝は前方と後方の成分に分けられるが，その区別は腕神経叢ほど明確ではない．腰神経叢の枝は以下の 3 つの部位から出ていく．

❶ 大腰筋の外側縁から(腸骨下腹神経，腸骨鼠径神経，外側大腿皮神経，大腿神経)．
❷ 大腰筋の前面から(陰部大腿神経)．
❸ 大腰筋の内側縁から(閉鎖神経)．

腸骨下腹神経 iliohypogastric nerve(L1 前枝，前方の成分)は大腰筋の外側縁から出て，腎臓の後方で腰方形筋の前方を横切り，腹横筋と内腹斜筋の間の層に入って前下方に走る．

分布 腹横筋と内腹斜筋に枝を出す．このほかに，**外側皮枝** lateral cutaneous branch が腸骨稜のすぐ上で皮下に出て，殿部の皮膚に分布する．**前皮枝** anterior cutaneous branch は，浅鼠径輪の上方で外腹斜筋腱膜を貫いて皮下に出て，下腹部の皮膚に分布する．

腸骨鼠径神経 ilio-inguinal nerve(L1 前枝，前方の成分)は大腰筋の外側縁から出て，腸骨下腹神経のやや下を並行して走り，腸骨稜と鼠径靱帯に沿って進み，途中で腹横筋を貫き，内腹斜筋も貫いて鼠径管に入る．

分布 腹横筋と内腹斜筋に枝を出すほかに，浅鼠径輪から出た終枝が大腿上内側部の皮膚，陰茎基部と陰茎前面の皮膚(男性)，恥丘と大陰唇の皮膚(女性)に分布する．

外側大腿皮神経 lateral femoral cutaneous nerve(L2・3 前枝，後方の成分)は大腰筋の外側縁から現れ，腸骨筋の前面を横切って上前腸骨棘に向かい，鼠径靱帯外側端の深層を通って大腿の皮下に出る．

分布 大腿前外側部の皮膚に分布する．

大腿神経 femoral nerve(L2～4 前枝，後方の成分)は，腰神経叢で最大の枝である．大腰筋内を下行して筋の下外側縁から現れ，大腰筋の外側縁に沿って腸骨筋の前面を下行する．鼠径靱帯の後方で腸骨筋筋膜の深層，大腿動脈の外側を通って大腿に出ると，ただちに多数の枝に分かれる．

分布 腸骨筋，恥骨筋と大腿前面の伸筋群，および大腿前面の皮膚などに分布する．

陰部大腿神経 genitofemoral nerve(L1・2 前枝，前方の成分)は大腰筋の中を下方に向かい，筋の前面に出て筋の表面を下行して尿管の後方を通り，陰部枝と大腿枝に分かれる．

分布 **陰部枝** genital branch は鼠径管を通り抜け，男性では精巣挙筋を支配し，陰嚢の上前部の皮膚に分布し，女性では子宮円索に伴行し，恥丘と大陰唇の皮膚に分布する．**大腿枝** femoral branch は外腸骨動脈の外側に沿って下行し，大腿の上前部の皮膚に分布する．

閉鎖神経 obturator nerve(L2～4 前枝，前方の成分)は，大腰筋内を下行して骨盤上口の近くで筋の内側縁から現れる．総腸骨動脈の後方を通って骨盤腔に入り，骨盤外側壁を横切って進み，閉鎖動静脈とともに閉鎖孔前上端の閉鎖管を通り抜けて大腿内側部に出る．閉鎖神経は閉鎖管の中で前枝と後枝とに分かれる．

分布 大腿内側部の内転筋群と大腿内側部の皮膚などに分布する．

第4章

骨盤部

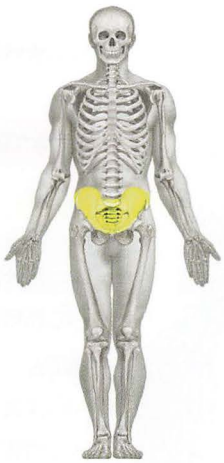

人体における「骨盤部」とは？

骨盤部は，腹部の下方に連なり，胴の最下部にあたる．骨性の骨盤が壁を作っている．骨盤の骨格は2部に分かれ，上部の**大骨盤**は腹腔の床を作り，下部の**小骨盤**は骨盤腔を囲む．

骨盤腔には，泌尿器系の膀胱，男性生殖器の一部(**精管**，**精嚢**，**前立腺**)，女性生殖器の主要部(**卵巣**，**卵管**，**子宮**)，消化管の最下部である**直腸**があり，多くの部分が腹膜に覆われている．

腹膜腔の大部分は腹腔内に広がっているが，下端部が骨盤腔に達している．骨盤腔の下方は筋性の**骨盤底**により閉ざされており，その下方は**会陰**である．骨盤底を作る**骨盤隔膜**は肛門挙筋からなり，前方部は**会陰膜**によって補強されている．泌尿器系の**尿道**，女性生殖器の**腟**，消化器系の**肛門**は，骨盤底を貫いて会陰に開口する．

骨盤の壁と骨盤内臓は，内腸骨動脈の枝から血液の供給を受ける．会陰に分布する動脈と神経は，大坐骨孔を通って骨盤腔から出て，小坐骨孔を通って会陰に進入する．

第4章　骨盤部の構成マップ

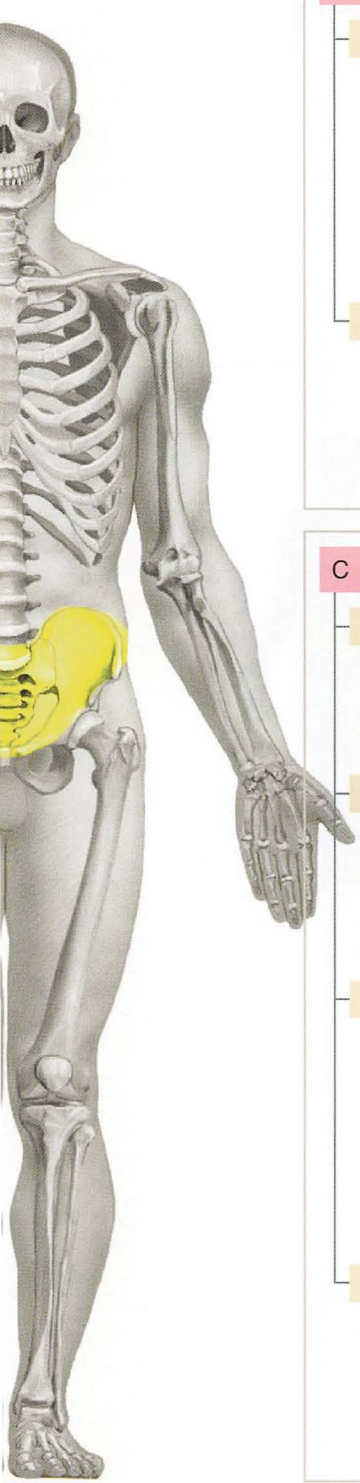

A　骨盤部の概観 ▶p158

B　骨盤の壁 ▶p158

- 骨盤の骨格 ▶p158
  - □寛骨 ▶p158
  - □仙骨と尾骨 ▶p161
  - □骨盤の連結 ▶p161
    - □仙腸関節
    - □恥骨結合
    - □腰仙関節
  - □大骨盤と小骨盤 ▶p162
- 骨盤腔 ▶p162
  - □骨盤上口 ▶p162
  - □骨盤壁 ▶p163
    - □靱帯と筋
    - □開口部
  - □骨盤底：骨盤隔膜と肛門挙筋 ▶p164

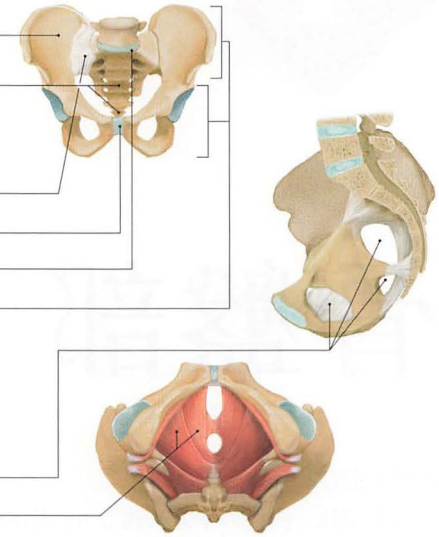

C　骨盤内臓 ▶p167

- 消化器 ▶p167
  - □直腸 ▶p167
    - □S状結腸
  - □肛門管 ▶p167
  - □脈管と神経 ▶p167
- 泌尿器 ▶p170
  - □尿管 ▶p170
  - □膀胱 ▶p170
  - □尿道 ▶p170
  - □脈管と神経 ▶p171
- 生殖器 ▶p173
  - □男性生殖器 ▶p173
    - □精巣
    - □精巣上体
    - □精管，精嚢，射精管
    - □精索
    - □前立腺と尿道球腺
    - □脈管と神経
  - □女性生殖器 ▶p178
    - □卵巣
    - □卵管
    - □子宮
    - □腟
    - □脈管と神経
- 骨盤腔内の靱帯と筋膜，腹膜 ▶p183
  - □前立腺筋膜 ▶p183
  - □子宮頸をつなぐ靱帯 ▶p183
  - □直腸膀胱窩・膀胱子宮窩・直腸子宮窩 ▶p184
  - □子宮広間膜 ▶p184

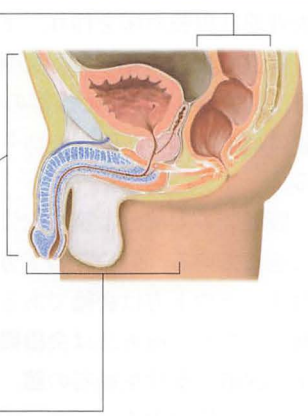

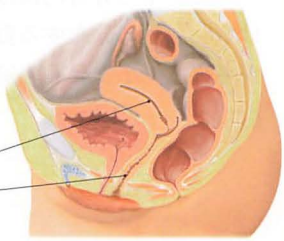

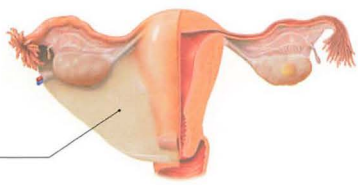

D 会陰 ▶p185

- 会陰深部の構造 ▶p185
  - □会陰膜と深会陰隙 ▶p185
  - □坐骨肛門窩 ▶p185
    - □陰部神経管
    - □骨盤隔膜
  - □肛門三角 ▶p186
- 尿生殖三角 ▶p187
  - □コーレス筋膜とスカルパ筋膜 ▶p187
  - □浅会陰隙 ▶p188
- 男性の外生殖器 ▶p190
  - □陰嚢 ▶p190
  - □陰茎 ▶p190
  - □脈管と神経 ▶p192
- 女性の外生殖器 ▶p193
  - □外陰部 ▶p193
  - □大・小前庭腺と尿道傍腺 ▶p194
  - □脈管と神経 ▶p194

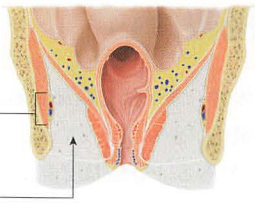

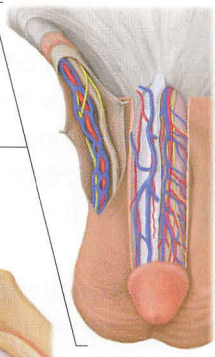

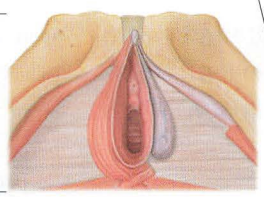

E 骨盤部の脈管と神経 ▶p195

- 骨盤部の動脈 ▶p195
  - □外腸骨動脈 ▶p195
  - □内腸骨動脈 ▶p195
  - □精巣・卵巣動脈 ▶p198
- 骨盤部の静脈とリンパ管 ▶p198
  - □骨盤静脈叢と直腸静脈叢 ▶p198
  - □骨盤腔のリンパ管 ▶p198
- 骨盤部の神経 ▶p198
  - □仙骨神経叢と尾骨神経叢 ▶p198
  - □自律神経叢 ▶p201

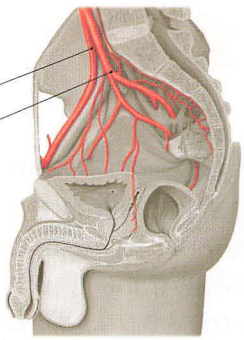

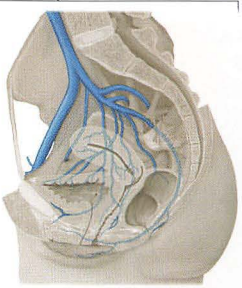

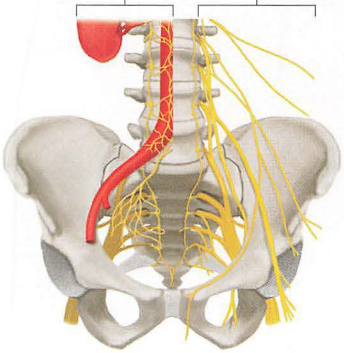

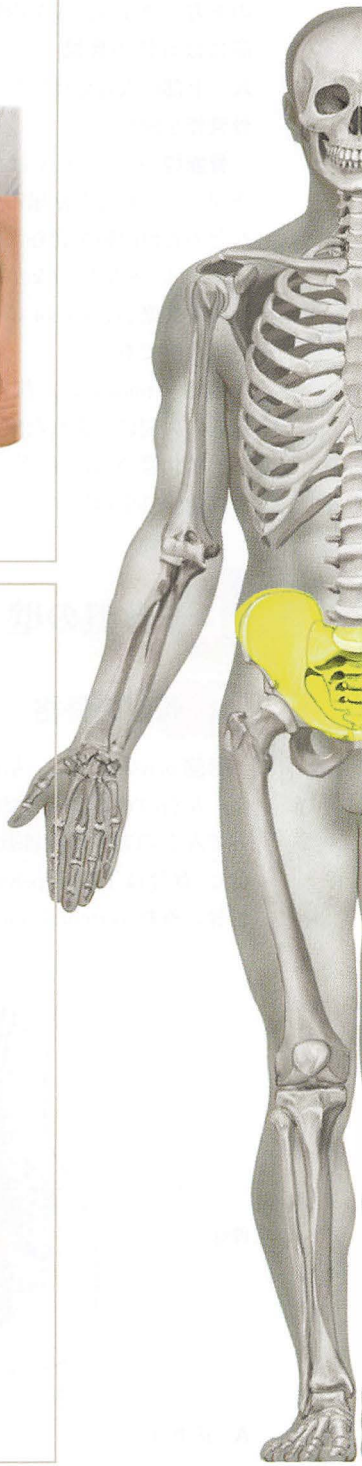

A 骨盤部の概観(図 4-1)

骨盤部 pelvic part は，体幹の最下部で**腹部** abdomen の下方に連なり，腹部内臓を下から支えている．骨盤部には骨性の**骨盤** pelvis がある．骨盤は 2 部に分かれ，上部の大骨盤は腹腔の床を作り，下部の小骨盤は骨盤腔を囲む．

骨盤腔 pelvic cavity は小骨盤に囲まれた骨盤内部の空間で，消化器と泌尿器の下端部および男女の生殖器などの骨盤内臓を含む．腹腔と骨盤腔の間は**骨盤上口** pelvic inlet を境につながっている．骨盤腔の下方は筋性の**骨盤底** pelvic floor により閉ざされており，その下方は会陰である．

会陰 perineum は，前方の恥骨と後方の尾骨の間で左右の大腿に挟まれた領域で，骨盤底の下方に位置する．消化管の出口(肛門)と泌尿器の出口(尿道)，男性と女性の外生殖器が含まれる．

B 骨盤の壁

1 骨盤の骨格

骨盤 pelvis の骨は，左右の寛骨と仙骨・尾骨からなる．左右の寛骨は後方で仙骨と関節し(仙腸関節)，前方で左右の寛骨が線維軟骨を介して結合する(恥骨結合)．寛骨は**下肢帯** pelvic girdle の骨であり，仙骨と尾骨は**脊柱** vertebral column の一部である．仙骨は第5腰椎と関節する(腰仙関節)．

A 寛骨(図 4-2)

寛骨 hip bone(coxal bone, pelvic bone)は，外側面と内側面に区別される．

● 外側面

外側面の中央には，**寛骨臼** acetabulum という半球状の関節窩があり，大腿骨頭との間で股関節を形成する．寛骨臼の下方には**閉鎖孔** obturator foramen という大きな開口部があり，生体ではその大部分が閉鎖膜という結合組織膜によって閉鎖され，前上隅の閉鎖管という小さな開口部が脈管・神経の通路になっている．後縁には，**大・小坐骨切痕** greater/lesser sciatic notch という 2 つの切痕があり，その間を**坐骨棘** ischial spine が隔てており，後縁の下端には大きな**坐骨結節** ischial tuberosity がある．前縁には**上・下前腸骨棘** anterior superior/inferior iliac spine と**恥骨結節** pubic tubercle が突き出している．

● 内側面

内側面では大坐骨切痕の上方に**耳状面** auricular surface という不規則な領野があり，仙骨との間で仙腸関節を作る．耳状面の前縁から前下方に向かって恥骨結節に達する**分界線** linea terminalis という稜線があり，骨盤上口の辺縁になっている．

● 発生と区分

寛骨は小児期までは腸骨・恥骨・坐骨という 3 つの骨に分かれていて，軟骨によってつながれているが，16〜18 歳ごろに癒合して単一の骨になる．腸骨は上部，恥骨は前下部，坐骨は後下部に位置し，3 つの骨

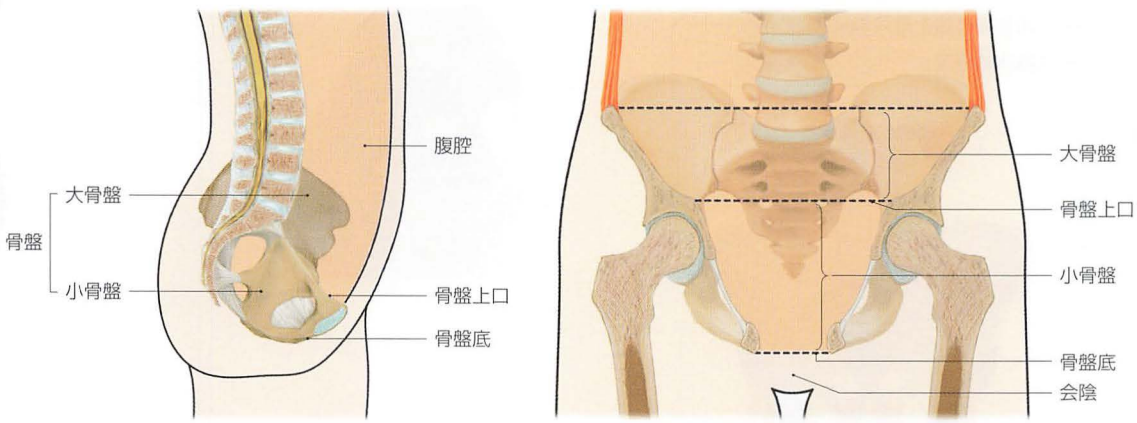

A. 正中断　　B. 前頭断

● 図 4-1　大骨盤と骨盤腔

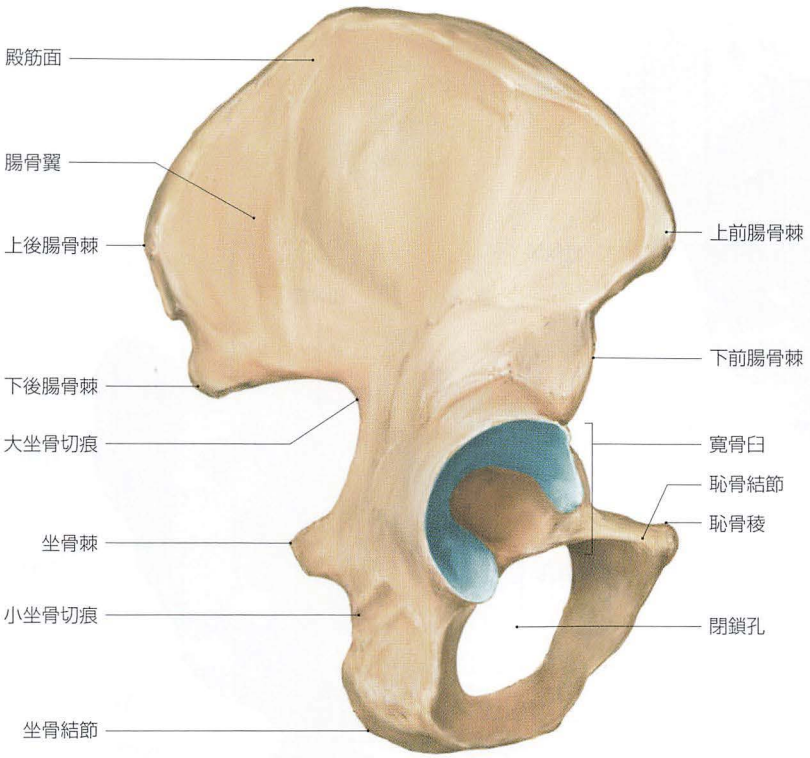

A. 外側面

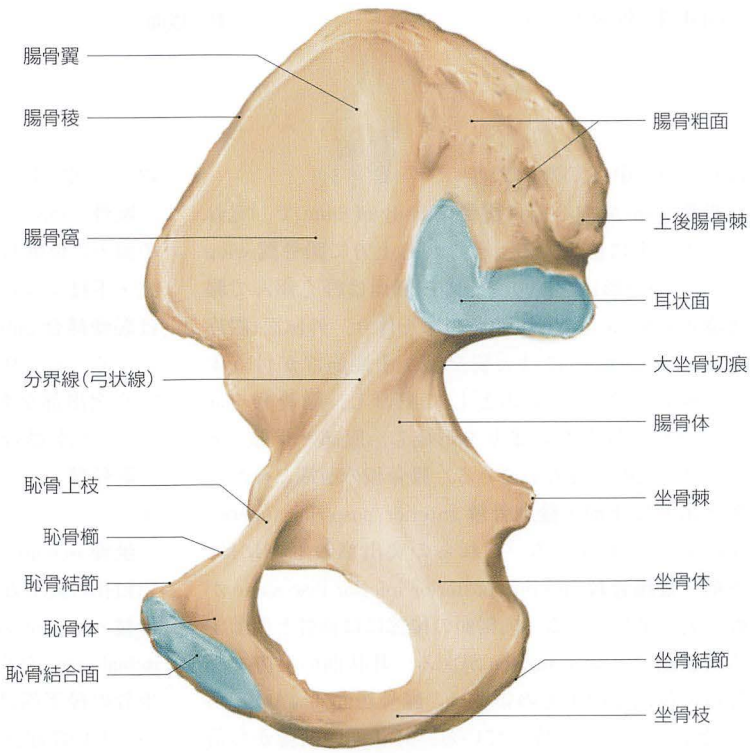

B. 内側面

●図 4-2 寛骨

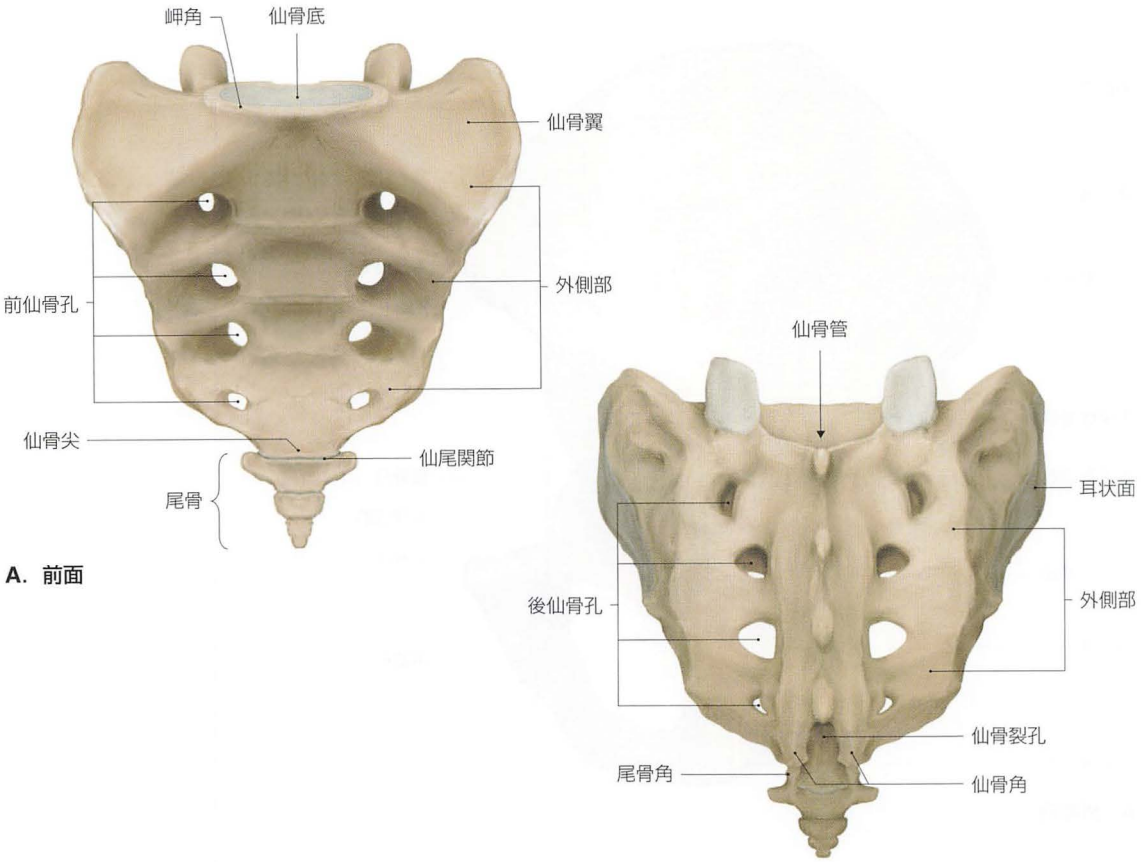

●図 4-3　仙骨と尾骨

は寛骨臼の中央で接する．

腸骨 ilium の中心部は**腸骨体** body of ilium で，寛骨臼のすぐ上に位置する．そこから上方に**腸骨翼** wing of ilium が扇形に広がり，その内側面は軽く窪んで**腸骨窩** iliac fossa となって腹腔の床を作り，外側面(**殿筋面** gluteal surface)には大腿を動かす殿筋群が付着する．腸骨の上縁は全体として肥厚し，**腸骨稜** iliac crest という顕著な高まりを形成し，腹部・背部・下肢の筋と筋膜が付着している．腸骨稜の前端と後端は突き出して**上前・後腸骨棘** anterior/posterior superior iliac spine を形成する．これらの突出部の下方には，**下前・後腸骨棘** anterior/posterior inferior iliac spine が軽く突き出している．内側面の後部には仙骨と関節する**耳状面** auricular surface がある．耳状面の上方で腸骨稜の後端部の下方の領域は，**腸骨粗面** iliac tuberosity という肥厚部を作っている．耳状面の前縁から前下方に向かう**弓状線** arcuate line という稜線は，分界線の一部である．

恥骨 pubis の中心部の**恥骨体** body of pubis は閉鎖孔の前方に位置し，閉鎖孔の上方と下方に向かって**恥骨上・下枝** superior/inferior pubic ramus を出す．恥骨体は**恥骨結合** pubic symphysis によって対側の恥骨と結合する．恥骨体の上面には**恥骨結節** pubic tubercle という突出部があり，内側方では**恥骨稜** pubic crest となって恥骨結合まで続き，外側方では恥骨上枝の上縁の**恥骨櫛** pecten pubis につながり，分界線の一部をなす．

坐骨 ischium の中心部の**坐骨体** body of ischium は，閉鎖孔の後上方に位置し，閉鎖孔の下方に向かって**坐骨枝** ramus of ischium を出す．坐骨の後縁には**坐骨棘** ischial spine が突き出て大・小坐骨切痕を隔てている．坐骨の後下端は肥厚して**坐骨結節** tuber of ischium という丸い隆起部を作り，下肢の筋の付着部になるとともに，着座位で身体を支える働きをする．

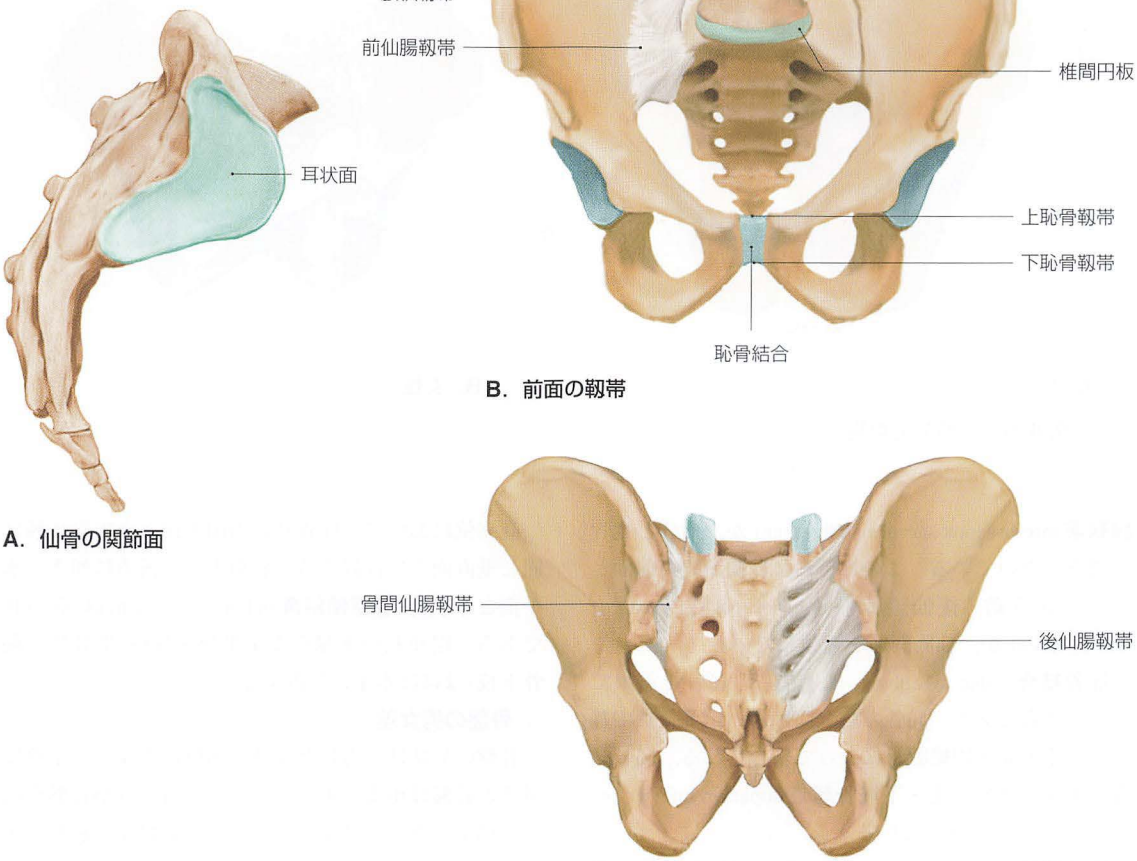

A. 仙骨の関節面

B. 前面の靱帯

C. 後面の靱帯

●図 4-4 仙腸関節

B 仙骨と尾骨(図 4-3)

仙骨 sacrum は，5 個の**仙椎** sacral vertebra (S1～5) が癒合してできた骨である．仙骨の形は逆三角形で，前面が凹，後面が凸に弯曲している．上端の**仙骨底** base of sacrum は第 5 腰椎と関節し，下端の**仙骨尖** apex は尾骨と関節する(仙尾関節)．仙骨底の前縁は前方に突き出し，**岬角** promontory と呼ばれる．仙骨の前面には**前仙骨孔** anterior sacral foramen という 4 対の孔があり，脊髄神経の S1～4 の前枝の通路になっており，後面にある 4 対の**後仙骨孔** posterior sacral foramen は，S1～4 の後枝の通路である．脊柱管の一部をなす**仙骨管** sacral canal は仙骨の正中背側よりを縦走し，その下端は**仙骨裂孔** sacral hiatus となって仙骨の背面下部に開いている．仙骨の前・後仙骨孔より外側の部分を**外側部** lateral part といい，その外側面にある**耳状面** auricular surface は，寛骨の耳状面との間で仙腸関節を作る．外側部の上端は仙骨底から左右に翼のように広がり，**仙骨翼** ala of sacrum と呼ばれる．

尾骨 coccyx は，脊柱の下端にある小さな逆三角形の骨で，4 個の尾椎が癒合してできている．尾骨の後面から上方に**尾骨角** coccygeal cornu という 1 対の突起が出て，仙骨後面から下方に出る**仙骨角** sacral horn と関節する．

C 骨盤の連結(図 4-4)

仙腸関節 sacro-iliac joint は，脊柱にかかる全身の荷重を下肢に伝える強靱な関節である．仙骨外側面の耳状面と腸骨内側面の耳状面との間にある滑膜性の関節であるが，関節面に不規則な凹凸があり，可動性がきわめて乏しい．加齢とともにしばしば線維化し，骨化することもある．耳状面の後上方にある強力な**骨間仙**

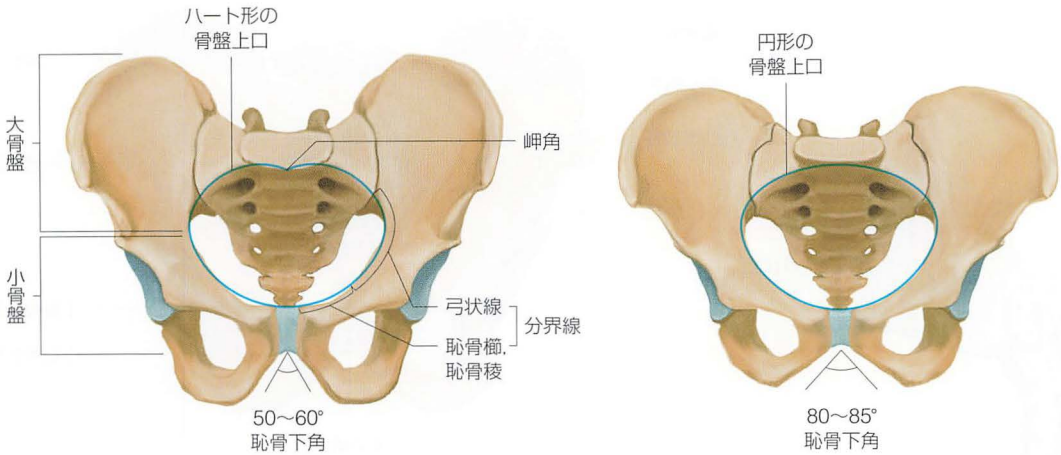

A．男性　　B．女性

●図 4-5　骨盤の男女差

腸靱帯 interosseous sacro-iliac ligament が，仙骨と寛骨の間をつないでいる．この靱帯および関節腔の前面と後面を覆う**前・後仙腸靱帯** anterior/posterior sacro-iliac ligament が，仙腸関節を補強している．

恥骨結合 pubic symphysis は，左右の恥骨を正中でつなぐ結合である．恥骨の結合面は薄い硝子軟骨で覆われ，その間が線維軟骨によって結合される．恥骨結合の上縁と下縁を**上・下恥骨靱帯** superior/inferior pubic ligament が補強している．

腰仙関節 lumbosacral joint は，第5腰椎と仙骨の間の関節である．他の椎骨間の連結と同様に，左右の椎間関節と椎間円板の2種類の結合からなる．**椎間関節** zygapophysial joint は，第5腰椎の下関節突起と第1仙椎の上関節突起の間の滑膜性関節である．**椎間円板** intervertebral disc は，第5腰椎の椎体と仙骨底の間に介在し，前部が後部よりも厚く，そのため仙骨は腰椎に対して後方に曲がっている．腰仙関節は，第5腰椎横突起から腸骨と仙骨翼に伸びる強力な**腸腰靱帯** iliolumbar ligament と**腰仙靱帯** lumbosacral ligament によって補強されている．

D 骨盤の形状(図 4-5)

骨盤は，上部の大骨盤と下部の小骨盤に分かれる．**大骨盤** greater pelvis は，腹腔の床となって腹部内臓を下から支える．**小骨盤** lesser pelvis は，骨盤腔を囲み，骨盤内臓を収めている．骨盤腔の上端は**骨盤上口** pelvic inlet，下端は**骨盤下口** pelvic outlet である．骨盤上口の縁を**分界線** linea terminalis という．

直立位において，恥骨結合の前上端と上前腸骨棘は同じ垂直面上に位置する．骨盤上口は前方に傾き，水平面となす角(**骨盤傾斜角** pelvic inclination)は55～60°である．閉鎖孔の下縁をなす坐骨恥骨弓(坐骨枝＋恥骨下枝)はほぼ水平に位置する．

● 骨盤の男女差

骨盤の形状は，男性と女性で明瞭に異なる．全般に男性の骨盤は頑丈で重く，女性の骨盤では小骨盤が広い．以下の点に注目すると，男女の骨盤を区別しやすい．

- 骨盤上口の形：男性はハート形，女性はより円形に近い．
- 左右の恥骨下枝の間の角度(恥骨下角)：男性は狭く(50～60°)，女性は広い(80～85°)．

2 骨盤腔

小骨盤に囲まれた**骨盤腔** pelvic cavity は円筒状で，上方は骨盤上口を境に腹腔につながる．骨盤腔の周囲の骨盤壁は，分界線より下方の小骨盤と付属する靱帯と筋からなる．骨盤腔の下端の**骨盤下口** pelvic outlet は，**骨盤底** pelvic floor により閉鎖されている．

A 骨盤上口

骨盤上口 pelvic inlet は，腹腔と骨盤腔の間の円形の開口部であり，内臓(消化器と泌尿器の下端部)と脈管(内腸骨動静脈)がここを通る．骨盤上口の後端は仙骨上端の**岬角** promontory であり，その左右に連なる仙

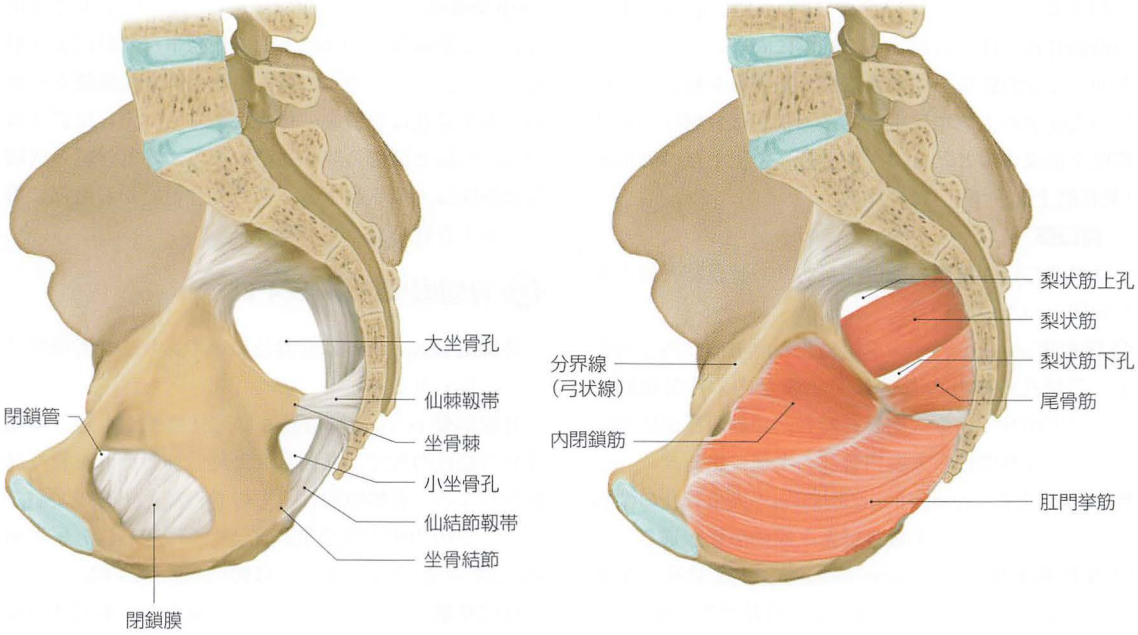

A. 骨格と靱帯　　B. 骨格筋

●図 4-6　骨盤壁の構造

●表 4-1　骨盤壁の筋

筋	起始	停止	神経支配	作用
内閉鎖筋	閉鎖膜の内面，閉鎖孔周囲	大腿骨転子窩	仙骨神経叢の筋枝	股関節の外旋
梨状筋	仙骨前面	大腿骨大転子	S1・2 前枝	

骨翼を通り，寛骨の**分界線** linea terminalis(腸骨の弓状線，恥骨の恥骨櫛と恥骨稜)に沿って前方に進み，恥骨結合の上縁に至る．

B 骨盤壁(図 4-6，表 4-1)

骨盤壁 pelvic wall は骨格のほかに，付属する靱帯と筋によって作られている．

骨盤壁の骨格は，後方では仙骨と尾骨，側方と前方では寛骨の分界線より下方の部分からなる．

● 靱帯

骨盤壁は2つの靱帯により補強されている．

仙結節靱帯 sacrotuberous ligament は骨盤の背側面の浅層にあり，寛骨の上後腸骨棘と仙骨の背側部と外側縁，および尾骨の背外側面から幅広く起こり，外下方に向かい，坐骨結節の内側縁に付着する強力な靱帯である．

仙棘靱帯 sacrospinous ligament はその深層にあり，仙骨の外側縁の下部から起こり，外側に向かい，坐骨棘に付着する．

骨盤と前述の2つの靱帯によって，骨盤壁に2つの孔ができる．**大坐骨孔** greater sciatic foramen は，寛骨後縁の大坐骨切痕とこれらの靱帯によって囲まれ，仙棘靱帯の上方にある．**小坐骨孔** lesser sciatic foramen は，小坐骨切痕とこれらの靱帯によって囲まれ，仙棘靱帯の下方にある．

● 筋

骨盤壁には，2つの筋が構成要素として加わっている．

内閉鎖筋 obturator internus は扇形の筋で，閉鎖膜の内面とその周囲の寛骨から起こって内後方に向かい，収束して腱となって小坐骨孔を通って骨盤腔から出るが，小坐骨切痕の縁で90°屈曲して外後方に向かい，股関節の後方を越えて大腿骨の大転子に停止する．内閉鎖筋は骨盤腔の前外側壁を形成する．

梨状筋 piriformis は三角形の筋で，仙骨前面で4つの前仙骨孔の間から起こって外側に向かい，大坐骨孔を通って骨盤腔を出て，股関節の後上方を越えて大腿骨の大転子の上部に停止する．梨状筋は骨盤腔の後外側壁を形成するとともに，大坐骨孔を上下2つの部分(梨状筋上孔・下孔)に分ける．

● 開口部

骨盤壁には4種類の開口部があり，骨盤腔と他の領域の間をつないでいる．

❶ **閉鎖管** obturator canal：閉鎖孔の前上部にある通路で，閉鎖孔の残りの部分は閉鎖膜と内・外閉鎖筋によって塞がれている．閉鎖神経と閉鎖動静脈が閉鎖管を通って骨盤腔から大腿内側部の上部に出る．

❷ **梨状筋上孔** suprapiriform foramen：大坐骨孔の梨状筋より上の部分で，上殿神経と上殿動静脈が通る．

❸ **梨状筋下孔** infrapiriform foramen：大坐骨孔の梨状筋より下の部分で，下殿神経と下殿動静脈に加えて，坐骨神経，陰部神経，内陰部動静脈，後大腿皮神経，内閉鎖筋と大腿方形筋への神経枝が通る．

❹ **小坐骨孔** lesser sciatic foramen：寛骨の小坐骨切痕(前縁)と仙棘靱帯(上縁)と仙結節靱帯(後縁)により形成される．ここを通って内閉鎖筋の腱が骨盤腔から出る．小坐骨孔は骨盤底の付着部よりも下方に位置するので，会陰と殿部の間の通路になる．陰部神経と内陰部動静脈は，梨状筋下孔を通って骨盤腔から殿部に出て，小坐骨孔を通って会陰に入る．

C 骨盤底(図 4-7，表 4-2)

骨盤底 pelvic floor は骨盤腔の床であり，骨盤隔膜によって作られる．

骨盤隔膜 pelvic diaphragm は，骨盤壁から起こる漏斗状の筋性の板で，肛門挙筋と尾骨筋とそれを覆う筋膜からなる．骨盤隔膜は上方の骨盤腔と下方の会陰を隔て，その中央の孔を肛門管が，前方の裂隙(尿生殖裂孔)を尿道(および女性では腟)が通っている．

肛門挙筋 levator ani は左右の骨盤壁で，恥骨体の後面，内閉鎖筋膜上の肛門挙筋腱弓，坐骨棘から幅広く起こる．後方に向かって集中し，会陰腱中心，肛門の

Functional scope

骨盤から下肢への通路

骨盤壁は，腹骨盤内臓を重力に抗して支持するために，開口部が制限されている．そのため骨盤から下肢に向かう脈管と神経の通路は，以下の3カ所に限られている．

❶ **大坐骨孔** greater sciatic foramen：梨状筋によって梨状筋上孔・下孔に分けられ，**梨状筋上孔** suprapiriform foramen は殿部上部に出ていく上殿神経と上殿動静脈の通路，**梨状筋下孔** infrapiriform foramen は殿部下部に分布する下殿神経と下殿動静脈，会陰に向かう陰部神経と内陰部動静脈，下肢全体に分布する坐骨神経の通路である．

❷ **閉鎖孔** obturator foramen：大部分は閉鎖膜という結合組織膜と内閉鎖筋によって閉鎖され，前上隅に**閉鎖管** obturator canal という小さな開口部がある．閉鎖管は，大腿内側部に出ていく閉鎖神経と閉鎖動静脈の通路である．

❸ **小径下裂孔** subinguinal space：小径靱帯の深層で坐骨恥骨枝との間の空間で，骨盤から下肢への通路で，腸恥筋膜弓によって二分される．外側深層の**筋裂孔** muscular space は腸腰筋に加えて大腿神経が通過して大腿前面の筋に分布する．内側浅層の**血管裂孔** vascular space は大腿動静脈とリンパ管が通過して下肢全体に分布する．

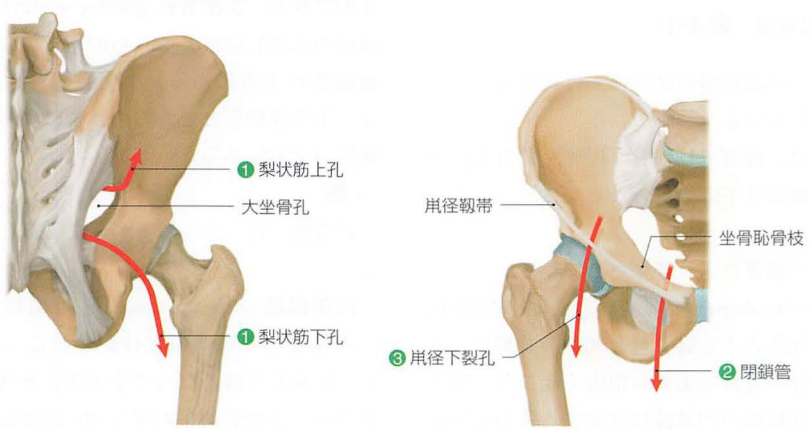

●骨盤から下肢への通路

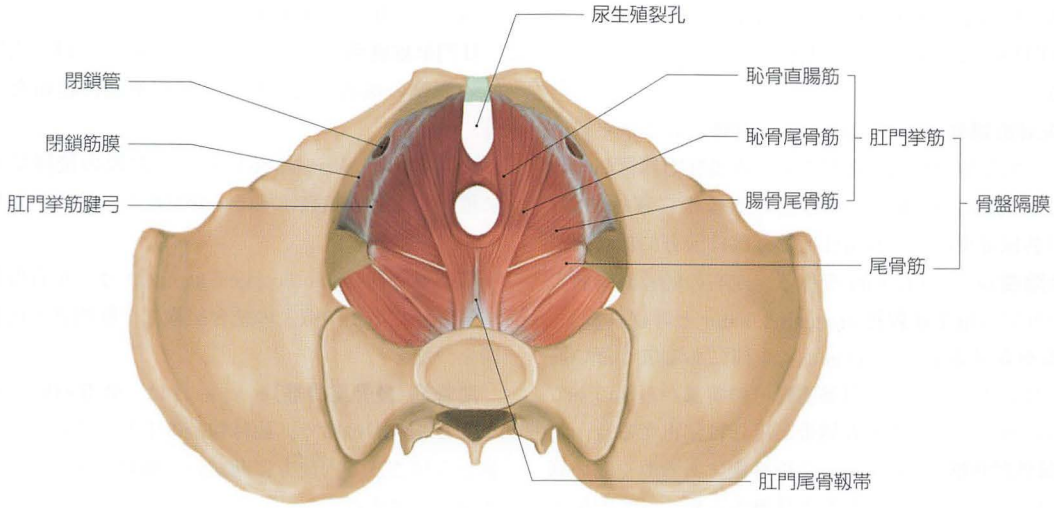

A. 上面

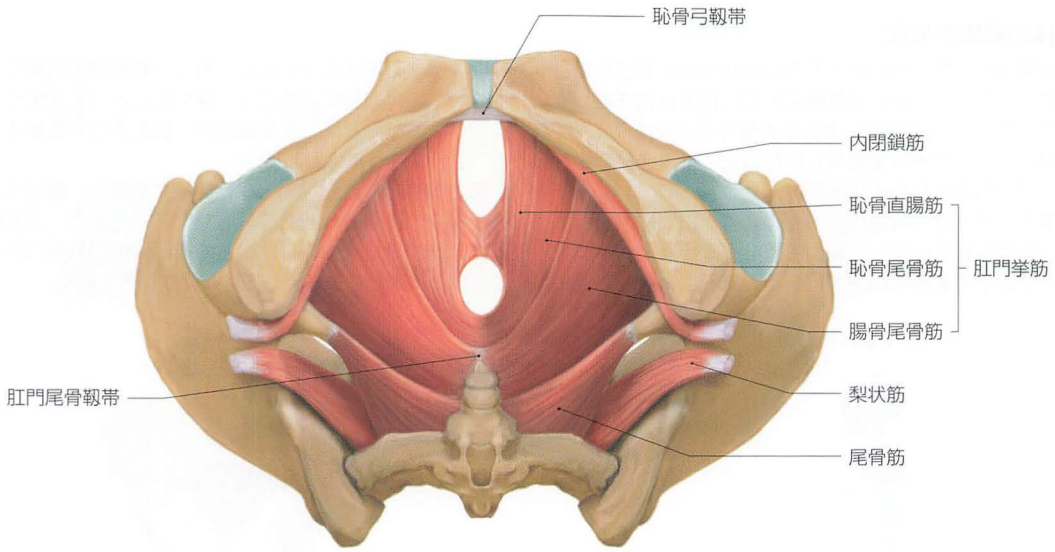

B. 下面

●図 4-7 肛門挙筋

●表 4-2 骨盤底の筋

筋		起始	停止	神経支配	作用
肛門挙筋	恥骨直腸筋	恥骨体後面	会陰腱中心，直腸肛門移行部の後方で U 字形に屈曲	S4 の前枝，下肛門神経（陰部神経の枝）	骨盤隔膜の形成，骨盤内臓の支持，会陰曲の形成，外肛門括約筋の補強
	恥骨尾骨筋	恥骨体後面，肛門挙筋腱弓前部	肛門尾骨靱帯，尾骨		
	腸骨尾骨筋	肛門挙筋腱弓後部，坐骨棘	肛門尾骨靱帯		
尾骨筋（坐骨尾骨筋）		坐骨棘	仙骨下部，尾骨	S3 と S4 の前枝	骨盤隔膜に加わる

周囲，肛門尾骨靱帯，尾骨に付着する．

肛門挙筋は起始と停止の関係から3つの筋に分けられる．

❶ **恥骨直腸筋** puborectalis：最も内側にある厚く狭い筋で，恥骨体の後面から起こり，直腸肛門移行部の後方でU字形に屈曲し，反対側の筋線維に移行する．この筋線維束により直腸肛門移行部は前方に折れ曲がり**会陰曲** perineal flexure を作る．左右の恥骨直腸筋の間の間隙は**尿生殖裂孔** urogenital hiatus と呼ばれる．

❷ **恥骨尾骨筋** pubococcygeus：中間にある広く薄い筋で，恥骨体の後面と肛門挙筋腱弓の前部から起こって後方に向かい，肛門尾骨靱帯と尾骨に停止する．

❸ **腸骨尾骨筋** iliococcygeus：後外側にある薄く弱い筋で，肛門挙筋腱弓の後部と坐骨棘から起こって内後方に向かい，肛門尾骨靱帯に付着する．

肛門挙筋腱弓 tendinous arch of levator ani は，内閉鎖筋の筋膜の線状の肥厚部で，肛門挙筋に起始を与える．

会陰腱中心 perineal body は，会陰膜の後縁で正中に位置する結合組織領域で，骨盤底と会陰の筋が付着する．

肛門尾骨靱帯 anococcygeal ligament は，左右の肛門挙筋を隔てる正中線上の結合組織で，肛門管と尾骨の間をつなぐ．

尾骨筋（坐骨尾骨筋） coccygeus は，骨盤隔膜の後部を作る三角形の筋で，仙棘靱帯の上方に位置し，坐骨棘から起こって内後方に向かい，仙骨下部と尾骨の外側縁に付着する．

Functional scope

人体の骨盤の機能

骨盤は下肢帯と脊柱の下部の仙骨が強固に関節したもので，本来は脊柱からの荷重を下肢に伝える働きをしている．また，下肢を動かす筋が骨盤から起始している．人類は直立二足歩行を獲得したために，骨盤の構造と機能に2つの大きな変化が生じた．

第1の変化は，骨盤の頭方部の腸骨が左右に大きく広がって大骨盤を形成し，腹部内臓を下から支えるようになったことである．四足歩行する動物では，腹部内臓の荷重は腹壁の筋によって支えられる．骨盤部の内臓は小骨盤の中の骨盤腔に収められ，骨盤底によって支えられる．すなわち骨盤は，腹骨盤腔の内臓を支持する働きをもつようになったのである．

第2の変化は，股関節の耐荷重能力を高め，直立の姿勢を保つのに必要な筋を発達させたことである．とくに殿部の筋が著しく発達し，ヒトの殿部は他の動物に比べて外見上，大きく張り出しているのが特徴である．

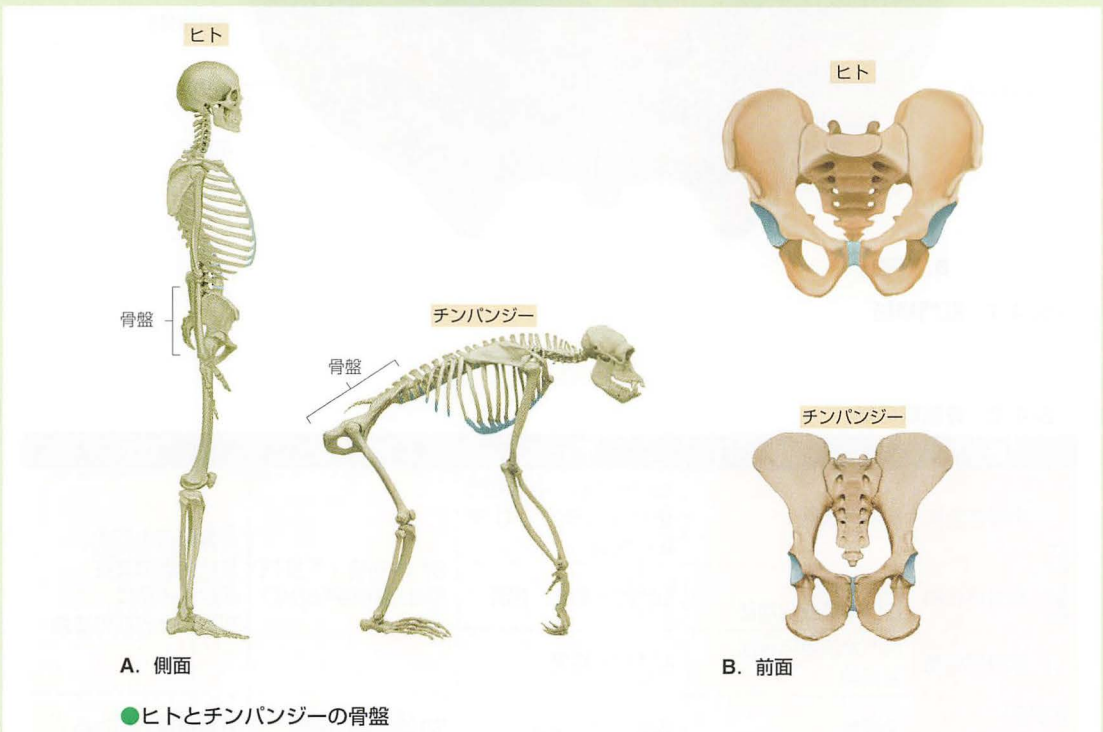

●ヒトとチンパンジーの骨盤

C 骨盤内臓

1 消化器

A 直腸(図 4-8)

直腸 rectum は大腸の最後の部分であり，上端は第3仙椎の高さでS状結腸から続き，直腸の長さは約12～14 cm で，仙骨の前面に沿って弯曲しながら下行する(**仙骨曲** sacral flexure)．直腸の下端は肛門管となって骨盤隔膜を貫き，肛門として外部に開く．直腸と肛門管の移行部で，直腸は肛門挙筋の恥骨直腸筋により前方に引かれてほぼ直角に屈曲し(**会陰曲** perineal flexure)，肛門管は後方に向かう．直腸末端部の内面には上・中・下直腸横ヒダがある．上と下のヒダは不定で左後壁にあり，中のヒダ(**コールラウシュヒダ** Kohlrausch fold)は肛門から6～7 cm の高さにあって右前壁から突き出し，恒常的で最も大きい．これより下から肛門管までの間が**直腸膨大部** rectal ampulla である．

● S状結腸

S状結腸 sigmoid colon はS状結腸間膜によって後腹壁につながる．直腸の上部では前面のみが腹膜で覆われて直腸膀胱窩(♂)ないし直腸子宮窩(♀)に面し，下部は腹膜により覆われない．S状結腸は3本の結腸ヒモを有する．結腸ヒモは，直腸への移行部で広がって，直腸では連続的な外縦層の平滑筋になる．

B 肛門管(図 4-8，表 4-3)

肛門管 anal canal は，直腸の末端が細くなり，骨盤隔膜を貫き，肛門として外部に開口するまでの部分で，長さは約3 cm である．肛門管は，骨盤底を通過するところで内外2層の肛門括約筋に囲まれ，閉じた状態に保たれている．肛門管は，直腸の単層円柱上皮の粘膜が，体表の角化重層扁平上皮の皮膚に変わる移行部で，3つの領域に区別される．

❶ **肛門柱帯** columnar zone：直腸と同じ単層円柱上皮の粘膜で覆われるが，**肛門柱** anal column と呼ばれる縦走する多数の粘膜ヒダを有する1 cm ほどの部分である．肛門柱の下端は**肛門弁** anal valve という半月状のヒダによってつながり，弁の直上は**肛門洞** anal sinus という窪みになっている．肛門弁は連なって**櫛状線** pectinate line という不規則な線となり，肛門管を一周する．

❷ **肛門櫛** anal pecten：櫛状線より下の1 cm ほどの部分で，非角化重層扁平上皮の粘膜からなる．肛門櫛の下縁は，内肛門括約筋と外肛門括約筋の境界が軽く凹んだ部分(**肛門皮膚線** anocutaneous line)に一致する．

❸ **皮膚帯** cutaneous zone：肛門皮膚線より下方で角化重層扁平上皮により覆われるが，毛を有さない．

内肛門括約筋 internal anal sphincter は平滑筋性で，直腸壁の内輪層の下端がとくに肥厚したものである．自律神経支配による支配を受け，交感神経の刺激で収縮し，副交感神経の刺激で弛緩する．

外肛門括約筋 external anal sphincter は骨格筋性で，内肛門括約筋の外がわを取り巻き，深部・浅部・皮下部の3部に分かれる．

❶ 深部は肛門上部を囲み，恥骨直腸筋の筋線維と混ざり合う．

❷ 浅部は前方で会陰腱中心に，後方で肛門尾骨靱帯に付着する．

❸ 皮下部は肛門開口部の周囲に円盤状に広がる．

C 直腸・肛門管の脈管と神経(図 4-9)

● 動脈

直腸と肛門管は，3本の直腸動脈から血液を受ける．

上直腸動脈 superior rectal artery は，下腸間膜動脈(← 腹大動脈)の終枝で，S状結腸間膜内を下行し，左総腸骨動静脈の前を通って骨盤腔に入り，第3仙椎の高さで左右の枝に分かれ，直腸壁に進入する．直腸と櫛状線より上の肛門管に血液を送る．

中直腸動脈 middle rectal artery は内腸骨動脈の臓側枝の1つで，内側に向かい直腸に進入する．上・下直腸動脈と吻合する．

下直腸動脈 inferior rectal artery は内陰部動脈(← 内腸骨動脈)の枝で，肛門管の下部および周囲の筋と会陰の皮膚に分布する．

● 静脈

肛門管の粘膜下には**直腸静脈叢** rectal venous plexus(内直腸静脈叢)が発達しており，上方では上直腸静脈に流出し，下方では中・下直腸静脈に流出する．これらの静脈は同名の動脈に伴行する．直腸静脈叢の枝が拡張すると**内痔核** internal hemorrhoid を形成する．

外肛門括約筋の皮下部の周囲の皮下には**皮下静脈叢** subcutaneous venous plexus(外直腸静脈叢)があり，これが拡張すると**外痔核** external hemorrhoid になる．

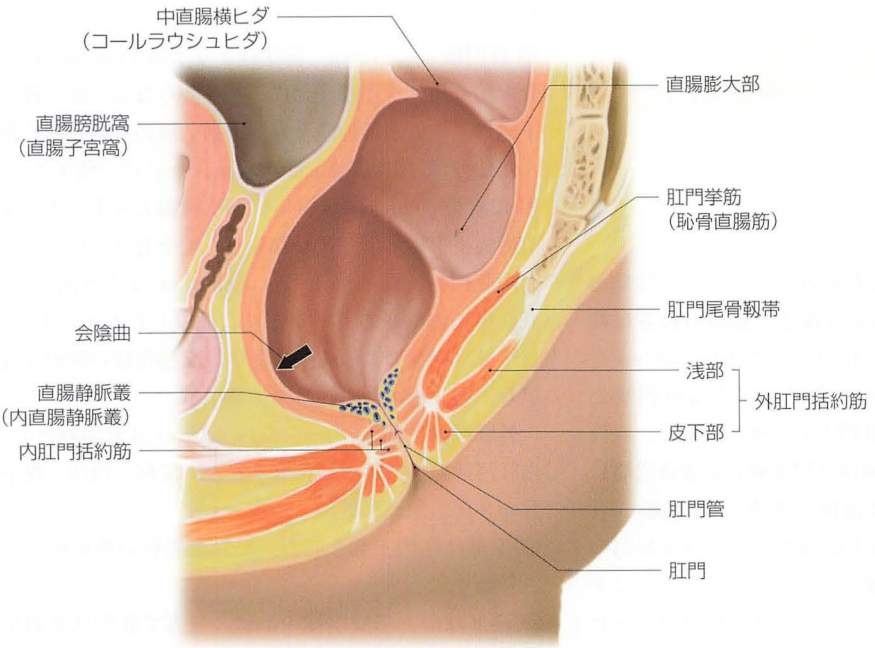

A. 矢状断

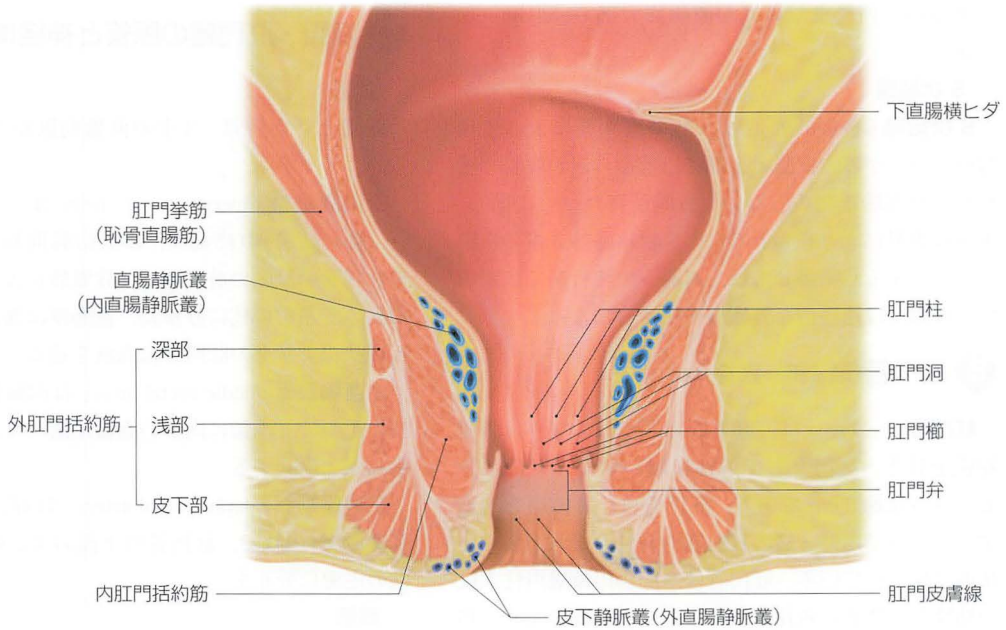

B. 前頭断

●図 4-8　直腸と肛門管

●表 4-3　肛門の筋

筋		起始	停止	神経支配	作用
外肛門括約筋	深部	肛門管の上部を囲む，恥骨直腸筋と混ざる		陰部神経，S4 の前枝	肛門管を閉じる
	浅部	肛門管の下部を囲む	会陰腱中心と肛門尾骨靱帯に付着		
	皮下部	肛門開口部を囲む			

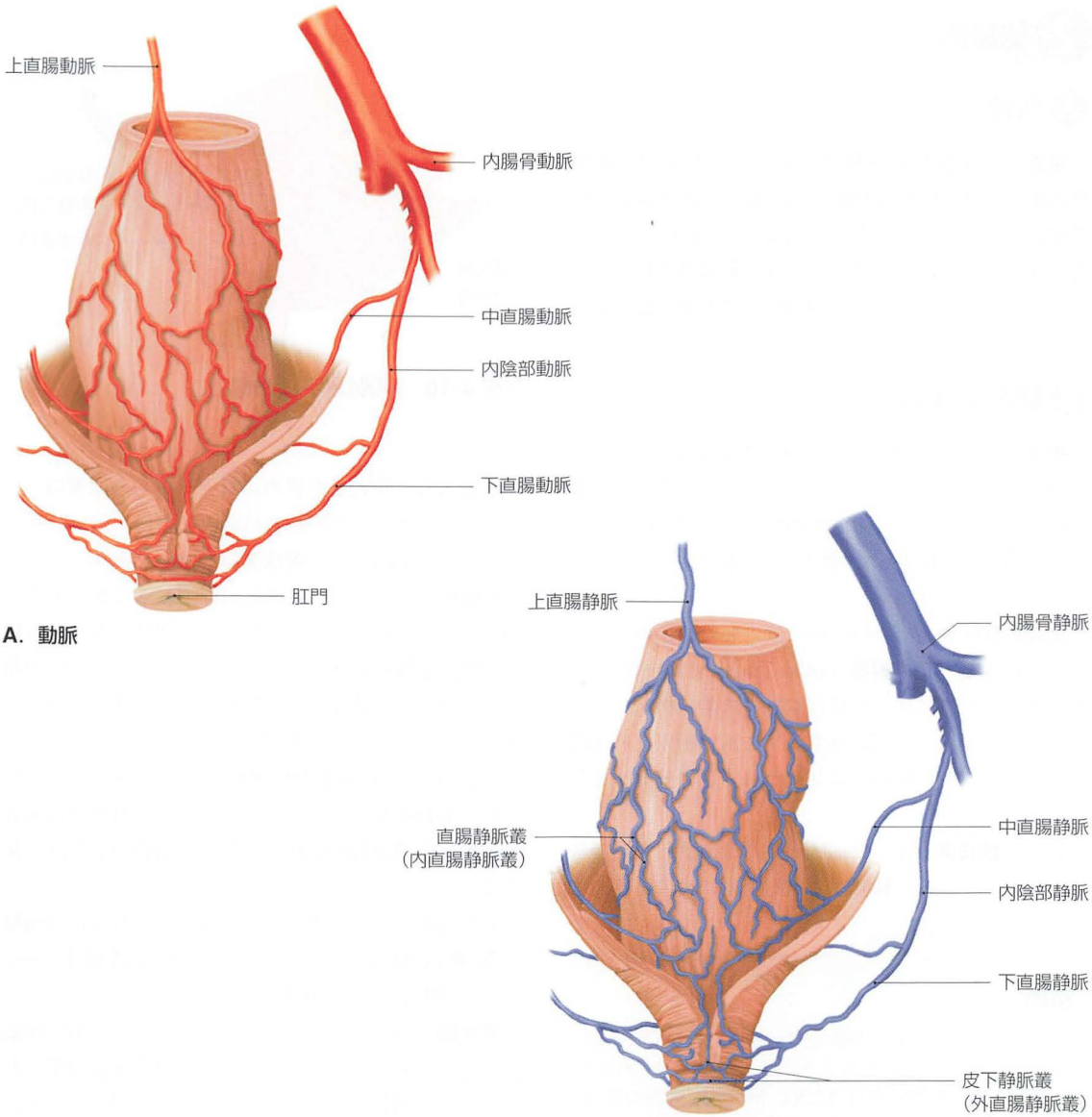

●図 4-9 直腸の脈管

● リンパ管

直腸のうち腹膜に覆われる上部からのリンパは，下腸間膜動脈リンパ節に流入する．腹膜に覆われない下部と肛門管上部からのリンパは，内腸骨リンパ節を経て総腸骨リンパ節に注ぐ．肛門管の櫛状線より下の部分からのリンパは，浅鼠径リンパ節に注ぐ．

● 神経

直腸上部の交感・副交感神経はS状結腸と同様である．

直腸下部と肛門管上部(櫛状線より上の部分)には，交感神経は腰内臓神経に由来し，副交感神経は骨盤内臓神経(S2～4)に由来し，ともに下下腹神経叢(骨盤神経叢)を経由して分布する．交感神経は内肛門括約筋の緊張を保持し，副交感神経は緊張を抑制する．

肛門管下部(櫛状線より下の部分)には，陰部神経の枝である**下肛門神経** inferior anal nerves が分布し，外肛門括約筋を支配する．肛門管下部は体性神経支配のため，上部よりも痛みに対して敏感である．

2 泌尿器

A 尿管

尿管 ureter は腹膜後域を下行し，骨盤上口で総腸骨動脈から外・内腸骨動脈への分岐部を乗り越えて骨盤腔に入る．尿管は骨盤壁と骨盤底に沿って下行し，膀胱底に進入する．男性では尿管の末端部が精管と交叉する．女性では骨盤底で尿管が子宮動脈と交叉する．

B 膀胱(図 4-10)

膀胱 urinary bladder は，骨盤腔の最前部に位置し，空のときには骨盤腔内に収まるが，尿が充満すると腹腔内に膨隆する．空の状態の膀胱は三角錐状であり，前方に先端(膀胱尖)が，後方に底(膀胱底)が位置する．

前端の**膀胱尖** apex of bladder は，恥骨結合のすぐ後ろに位置する．**正中臍索** median umbilical ligament は，膀胱尖から上方に伸びる結合組織性の索状構造で，前腹壁に沿って上行し臍に達する．これは胎児期の尿膜管の遺残で，壁側腹膜により覆われて正中臍ヒダを作る．

後面の**膀胱底** base of bladder は，ほぼ逆三角形で後下方に向いている．膀胱底の左右上端の角に2本の尿管が進入し，膀胱壁を斜めに貫き，左右の**尿管口** ureteric orifice となって内腔の粘膜面に開口する．膀胱から尿道への出口である**内尿道口** internal urethral orifice は膀胱底の下方の角に位置し，尿道はここから下方に伸びる．左右の尿管口と内尿道口の間にできる三角形の粘膜部を**膀胱三角** trigone of bladder といい，他の粘膜部と異なって粘膜が平滑筋層にしっかりと付着して平坦であり，発生起源も異なっている．

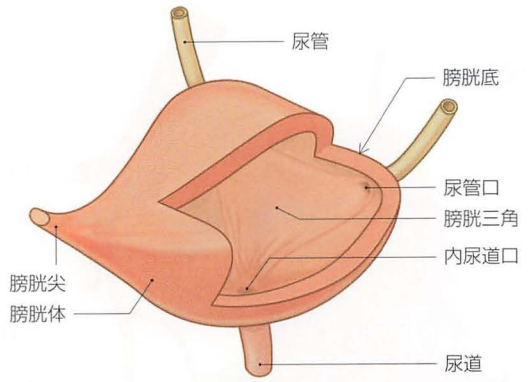

●図 4-10 膀胱の外形と内景

膀胱の尖と底の間は**膀胱体** body of bladder であり，上面は壁側腹膜により覆われ，左右の下外側面は恥骨の後面，内閉鎖筋の筋膜および骨盤隔膜の最上部に接する．

恥骨後面と膀胱の間に挟まる脂肪を含む結合組織層は**恥骨後隙** retropubic space (**レチウス隙** Retzius' space) と呼ばれる(▶ 図 4-11)．

膀胱頸 neck of bladder は，膀胱の下端と尿道の起始部を含む領域で，近接する尿生殖隔膜と骨盤隔膜，および頑丈な靱帯によってしっかりと固定されている．膀胱を固定する靱帯は前方の恥骨から起こり，女性では**恥骨膀胱靱帯** pubovesical ligament，男性では**恥骨前立腺靱帯** puboprostatic ligament と呼ばれ，膀胱頸と隣接する尿道の一部を取り囲み，男性では前立腺の線維被膜に混ざる．

C 尿道(図 4-11)

尿道 urethra は膀胱底の下端から始まり，会陰の外尿道口で終わる．尿道の長さおよび経路は，女性と男性で著しく異なる．

● **女性の尿道**(▶ 図 4-19)

長さ 3～4 cm と短く，骨盤隔膜の尿生殖裂孔を通り，尿生殖隔膜を貫通し，小陰唇の間にある腟前庭に

Functional scope

排便

回腸から大腸には，液状の内容物が少しずつ送られる．その量は 1 日あたり 1.5 L ほどになるが，NaCl と水の大部分が吸収されるため，最終的な大便の量は 1 日あたり 100～200 g で，固形成分の割合は 25% ほどになる．摂食によって小腸の蠕動運動が亢進するなどして回腸から盲腸への流入量が増加すると，これをきっかけにして大腸全体に強い蠕動運動が起こり(総蠕動)，S 状結腸までの内容物を普段は空虚な直腸に送り込む．直腸壁が内容物により伸展されると，脊髄反射により直腸壁の平滑筋が収縮し，内肛門括約筋が弛緩するが，骨格筋性の外肛門括約筋が収縮して排便を抑制する．また刺激は上行して脳で便意として感じられる．ここで排便の意思が加わると，横隔膜と腹壁の筋が収縮して腹圧を上げ，声門が閉鎖し呼吸が吸息位で停止して，いわゆる“息む”動作が起こり，陰部神経を介して外肛門括約筋が弛緩して排便が行われる．このように**排便** defecation は，脊髄反射に加えて，間脳や大脳からの指令によって制御される統合的な機能である．

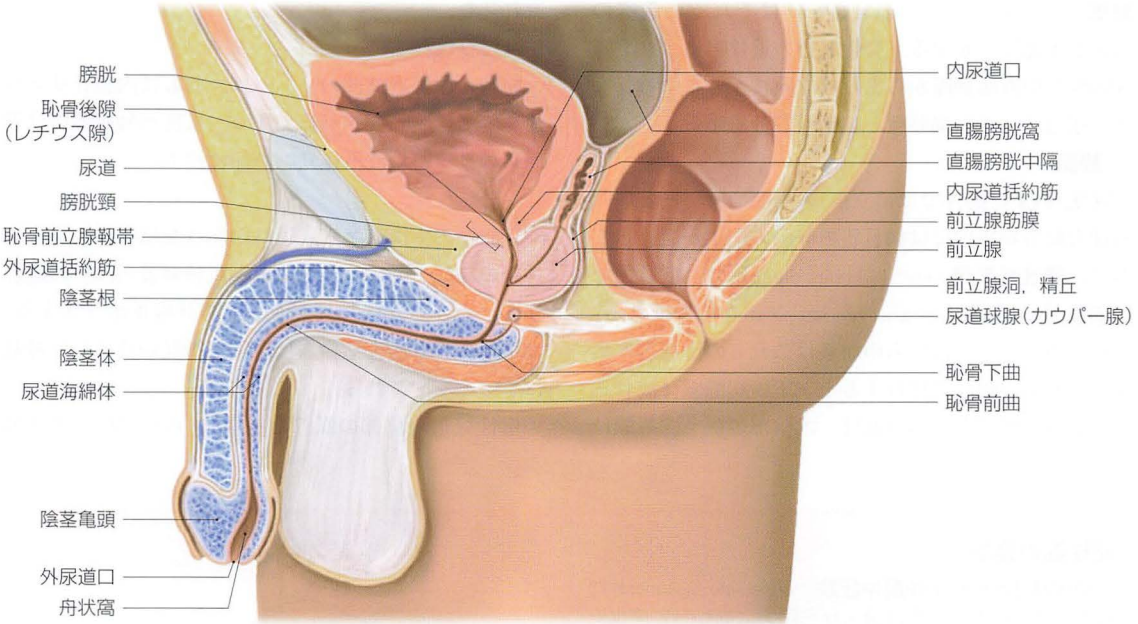

●図 4-11 男性の骨盤内臓，正中断

外尿道口として開口する．女性の**外尿道口** external urethral orifice は，腟前庭で腟口のすぐ前方にあり，尿道の下壁と腟の前壁は近接している．尿道下端部の両側に**尿道傍腺** paraurethral gland(**スキーン腺** Skene's gland)があり，外尿道口の外側縁に開口する．

● 男性の尿道

長さ 15～20 cm と長く，前立腺内を走り，骨盤隔膜の尿生殖裂孔を通り，尿生殖隔膜を貫通し，陰茎根から陰茎体を通過して陰茎亀頭の先端に外尿道口として開口する．男性の尿道は 4 部に分けられる．

❶ **壁内部** intramural part (**前立腺前部** preprostatic part)：内尿道口から前立腺までの約 1 cm の部分で，平滑筋性の**内尿道括約筋** internal urethral sphincter が取り巻いている．

❷ **前立腺部** prostatic part：前立腺を貫く長さ 3～4 cm の部分である．後壁の粘膜には**尿道稜** urethral crest という縦ヒダがあり，内尿道口から下方に伸びている．尿道稜の両側にある**前立腺洞** prostatic sinus という窪みに，前立腺の導管が開口する．前立腺部の中央の高さで尿道稜は膨らんで，**精丘** seminal colliculus という円形の隆起を作る．精丘の中央には盲端に終わる小さな嚢(前立腺小室)が，その両側に射精管が開口する．前立腺小室は発生期の中腎傍管(ミュラー管)の下部の遺残で，女性の子宮に相当する．

❸ **隔膜部** membranous part：尿生殖隔膜を貫く長さ約 1 cm の部分である．骨格筋性の**外尿道括約筋** external urethral sphincter が取り巻いている．尿道の中で最も狭くかつ伸展しにくい．

❹ **海綿体部** spongy urethra：尿道海綿体の中を通過する長さ 10～15 cm の部分である．尿生殖隔膜の陰茎基部において尿道は最も広く(尿道球部)，前方に 90° 弯曲する(恥骨下曲)．尿道は陰茎の途中で下方に軽く弯曲し(恥骨前曲)，外尿道口の直前で再び広くなる(**舟状窩** navicular fossa)．男性の**外尿道口** external urethral orifice は，陰茎の先端にある矢状方向の狭い裂隙状の開口である．

尿道の海綿体部には 2 種類の腺が開口する．

- **尿道球腺** bulbo-urethral gland(**カウパー腺** Cowper's gland)：尿生殖隔膜内で尿道の後外側にある小さな腺で，細い導管が尿道海綿体部の最近位部に開口する．
- **尿道腺** urethral gland(**リトル腺** Littre's gland)：尿道海綿体部の粘膜に散在する小さな粘液腺である．

D 膀胱・尿道の脈管と神経

● 動脈

膀胱と男性尿道の近位部(隔膜部まで)と女性尿道には，内腸骨動脈の枝から血液が送られる．**上・下膀胱**

動脈 superior/inferior vesical artery はそれぞれ膀胱の上部と下部に分布する．男性尿道の近位部には，下膀胱動脈と中直腸動脈から出る前立腺枝が分布する．女性の尿道には内陰部動脈と腟動脈が分布する．

● 静脈

膀胱（および男性では前立腺）の周囲で骨盤壁との間の疎な結合組織内には網目状の静脈の網工が発達しており，**膀胱静脈叢** vesical venous plexus（および男性では**前立腺静脈叢** prostatic venous plexus）と呼ばれる．膀胱と男性尿道上部からの血液はこれらの静脈叢に集まり，同名の動脈に伴行する上・下膀胱静脈に流れ込む．女性の尿道からの血液は，内陰部静脈と腟静脈に流れ込む．

● リンパ管

膀胱と尿道近位部のリンパは，おもに内腸骨リンパ節を経て総腸骨リンパ節に注ぐ．女性の外尿道口付近からのリンパは浅鼠径リンパ節に注ぐ．

● 神経

膀胱壁の平滑筋と内尿道括約筋は交感神経と副交感神経の支配を受け，ともに下下腹神経叢（骨盤神経叢）からつながる膀胱神経叢からの神経線維が分布する．骨格筋性の外尿道括約筋は，陰部神経の枝の会陰神経によって支配される．

男性尿道遠位部の脈管と神経については，「男性外

Developmental scope

泌尿器の発生

泌尿器は胞胚期の**中間中胚葉** intermediate mesoderm から生じる．中間中胚葉は頭方から尾方に向かって発生と分化が進んでいき，前腎，中腎，後腎の3部が順に形成される．

前腎 pronephros は頭頸部にあり，尾方に向かって**中腎管** mesonephric duct（**ウォルフ管** Wolffian duct）を送り出し，その末端は**総排泄腔** cloaca という消化管の後端部のふくらみに達して開口する．腹部領域の中間中胚葉は，ウォルフ管に沿って分節状に並んで腎組織を発生させて**中腎** mesonephros となり，胎児期の腎臓として機能する．ウォルフ管が総排泄腔に開くあたりから**尿管芽** ureteric bud という1本の管が伸び出し，骨盤領域の中間中胚葉（**造後腎胚芽組織** metanephrogenic blastema）に進入し，両者は一緒になって最終的な腎臓である**後腎** metanephros を生じる．腎組織のうち糸球体から遠位尿細管までのネフロンは，造後腎胚芽組織から生じ，集合管と排尿路の腎杯，腎盤，尿管は尿管芽から生じる．後腎は骨盤領域に生じるが，頭方に移動して第12胸椎～第6腰椎の高さに達する．一方，中腎に付属して発生する精巣は，尾方に移動して陰嚢の中に収まる．

中腎由来の精巣と後腎由来の腎臓が位置を変える一方で，その導管である尿管と精管の開口部も次第に位置を変える．尿管（尿管芽由来）と精管（ウォルフ管由来）はもともと総排泄腔の同じ位置に開口していたが，両者の開口部は移動して離れていき，成人では尿管は膀胱の後外側壁に，精管は尿道の前立腺部に開口する．膀胱の粘膜の大部分は消化管に由来する内胚葉性であるが，**膀胱三角** trigone of bladder の部分は尿管芽とウォルフ管の壁が取り込まれたもので，中胚葉性である．

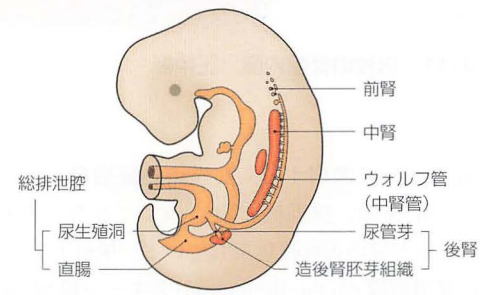

前～後腎とウォルフ管（胎生5週）

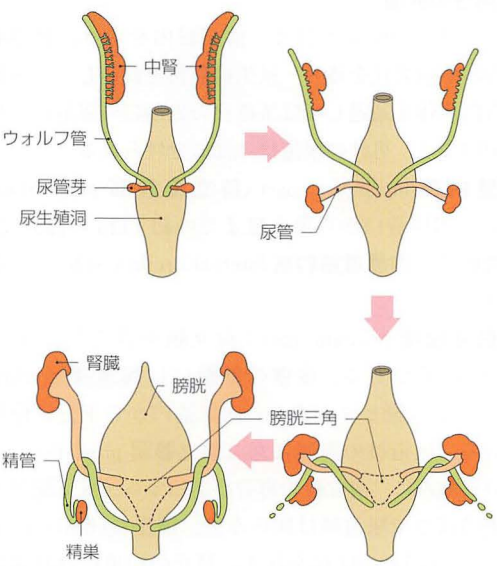

膀胱三角の形成

●泌尿器の発生

Functional scope

排尿

腎臓での尿生成は 1 日あたり 1.5 L ほどであるが，飲食物からの水分吸収，皮膚と呼吸器からの水分喪失などに伴い，時々刻々と変化する．

尿は，尿管壁の蠕動運動によって膀胱に送られる．膀胱に尿がたまって膀胱壁を伸展させると，腰髄での反射により腰内臓神経(交感性)が興奮して膀胱壁を弛緩させ，内尿道括約筋を収縮させて，膀胱内圧を上げずに尿を貯留する．同時に陰部神経も反射的に興奮し，骨格筋性の外尿道括約筋を収縮させて尿の漏出を抑える．膀胱内の尿量が限度(400～500 mL)に達すると内圧が急激に上昇して排尿反射が生じ，また上行して脳幹の排尿中枢に達し，大脳皮質で尿意を起こす．排尿中枢からの興奮は骨盤内臓神経(副交感性)を介して膀胱壁を収縮させ，腰内臓神経(交感性)を抑制して内尿道括約筋を弛緩させる．これに大脳皮質からの指令が加わって陰部神経を抑制して外尿道括約筋が弛緩すると，**排尿** urination が起こる．

生殖器の脈管と神経」項を参照(▶ 192 頁)．

3 生殖器(図 4-12，表 4-4)

生殖器は男性と女性で著しく構造が異なるが，共通する構成要素からできている．生殖細胞(精子と卵子)を作る**生殖腺** gonad，生殖細胞を運ぶ**生殖管** reproductive tract，生殖管に液を分泌する**付属腺** accessory gland，体表の会陰部にある**外生殖器** external genitalia である．外生殖器以外の生殖器はまとめて**内生殖器** internal genitalia と呼ばれる．

男性生殖器

男性の生殖器は，❶生殖腺である精巣，❷生殖管である精巣上体，精管，射精管，尿道の一部，❸付属腺である精嚢，前立腺，尿道球腺，❹外生殖器である陰嚢と陰茎からできている．ここでは，❶～❸

Functional scope

精巣の組織構造と機能

精細管 seminiferous tubule は径 150～250 μm で筋様細胞と基底膜によって取り巻かれ，内部には精子に分化していく精細胞と，それを支持し栄養する**セルトリ細胞** Sertoli cell が含まれる．精細胞の最も未分化なものは**精祖細胞** spermatogonium で，基底膜に接して存在し，8 回ほど有糸分裂を繰り返して細胞間橋でつながれたクローンを作り，そこから**一次精母細胞** primary spermatocyte に分化して減数分裂を始める．第 1 減数分裂で生じた**二次精母細胞** secondary spermatocyte はただちに第 2 減数分裂を行って一倍体の**精子細胞** spermatid を形成する．精子細胞は形態変化を起こして細胞質の大部分を失い，スリムな**精巣精子** testicular spermatozoon になる．精細管の中で精子が作られる過程を**精子形成** spermatogenesis といい，精細管の断面には，精細胞が基底側から管腔側に向かって分化していくさまざまな段階がみえる．

精細管の基底部でセルトリ細胞はタイト結合を作って精細管の内外を隔て，**血液精巣関門** blood-testis barrier を形成して，精子を形成する精細管内の環境を外から隔離している．精細管の周囲は基底膜と筋様細胞により取り巻かれ，間質には**ライディッヒ細胞** Leydig cell(**間細胞** interstitial cell)と呼ばれる内分泌細胞があり，男性ホルモンのテストステロンを産生・分泌する．

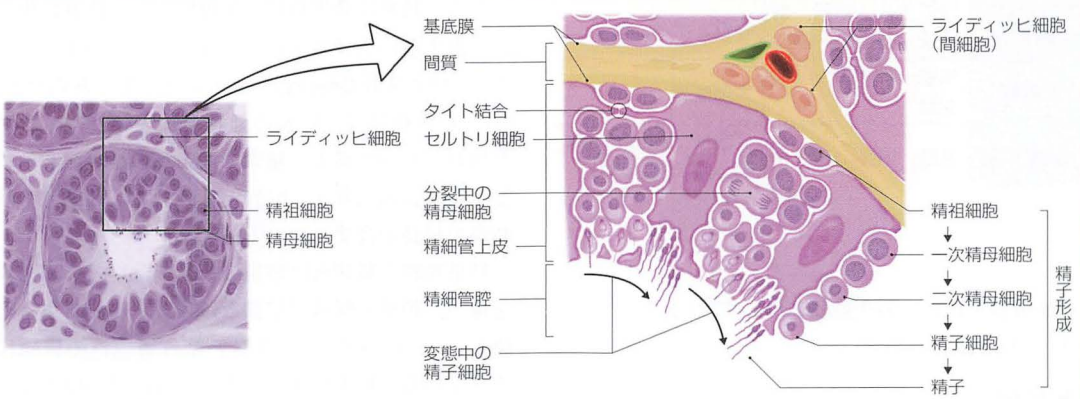

精細管の光学顕微鏡像(HE 染色)　　精子形成過程(模式図)

●精細管での精子形成

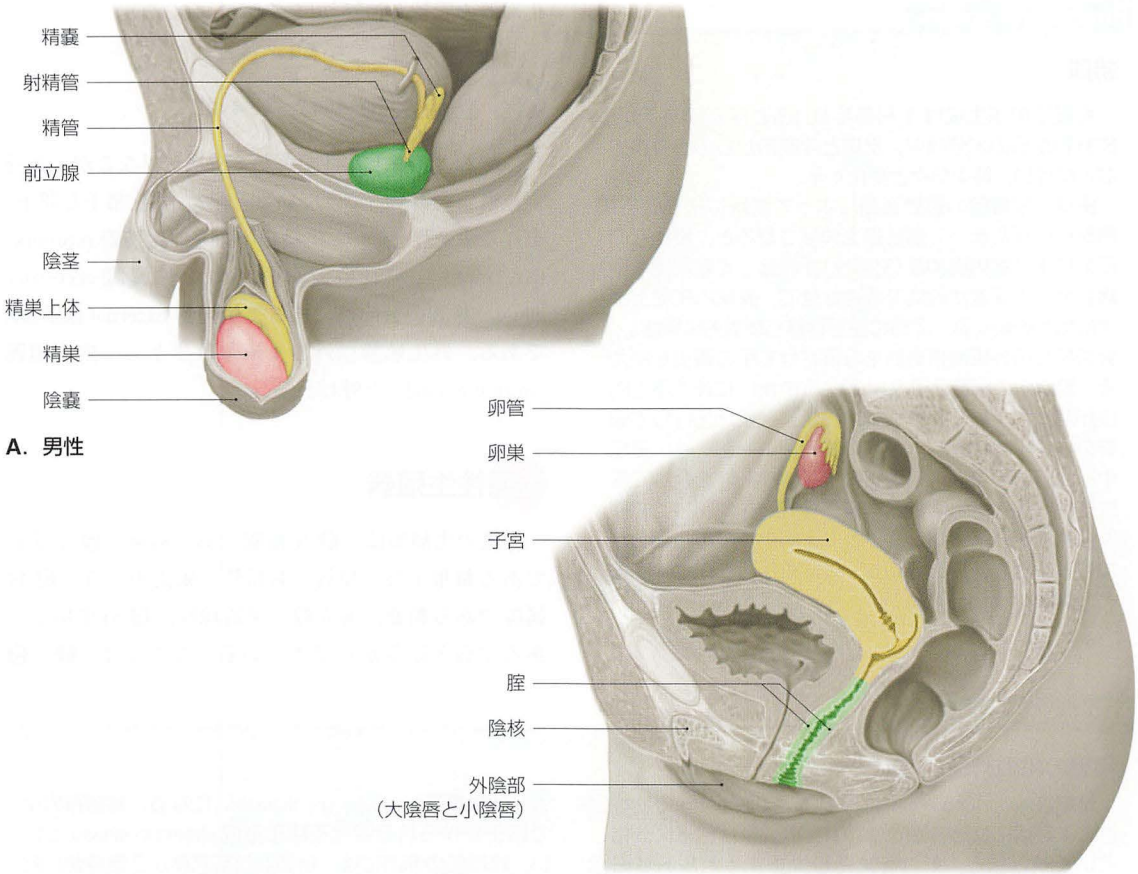

●図 4-12　生殖器の概観

●表 4-4　生殖器の構成

	男性生殖器	女性生殖器
① 生殖腺	精巣	卵巣
② 生殖管	精巣上体，精管，射精管，尿道の一部	卵管，子宮，腟
③ 付属腺	精嚢，前立腺，尿道球腺	大前庭腺
④ 外生殖器	陰嚢，陰茎	外陰部（大陰唇，小陰唇，腟前庭，陰核）

の内生殖器を扱い，外生殖器については「会陰」の項で扱う（▶ 185 頁）．

A 精巣

精巣（睾丸）testis は精子を作り出す器官で，陰嚢の中にあり，楕円形で長さ 3 cm，幅 2.5 cm，厚さ 2 cm ほどで，重さ 10～14 g である．精巣は**精巣鞘膜** tunica vaginalis という漿膜の袋に包まれ，**精索** spermatic cord という円柱状の構造物によって腹壁につながっている．精巣は発生初期に後腹壁の高い位置に生じるが，出生前に鼠径管を通り抜けて陰嚢の中まで下降する（▶ 182 頁の Developmental scope「生殖器の発生」参照）．精巣鞘膜は，腹膜の延長で腹膜腔とのつながりが切れたものである．精索には精巣の導管である精管と，精巣に出入りする脈管と神経，および腹壁の筋と筋膜の延長が含まれている．

精巣鞘膜の臓側板は精巣の後縁を除いてほぼ全表面を覆い，精巣の側縁で壁側板に移行する．精巣は，**白膜** tunica albuginea という厚い結合組織性の被膜に包まれている．精巣後縁の上半部では白膜が厚くなって**精巣縦隔** mediastinum of testis を形成し，白膜から**精巣中隔** septa testis が内部に伸び出して精巣縦隔に達し，精巣を 200～300 個の精巣小葉に分ける．各小葉

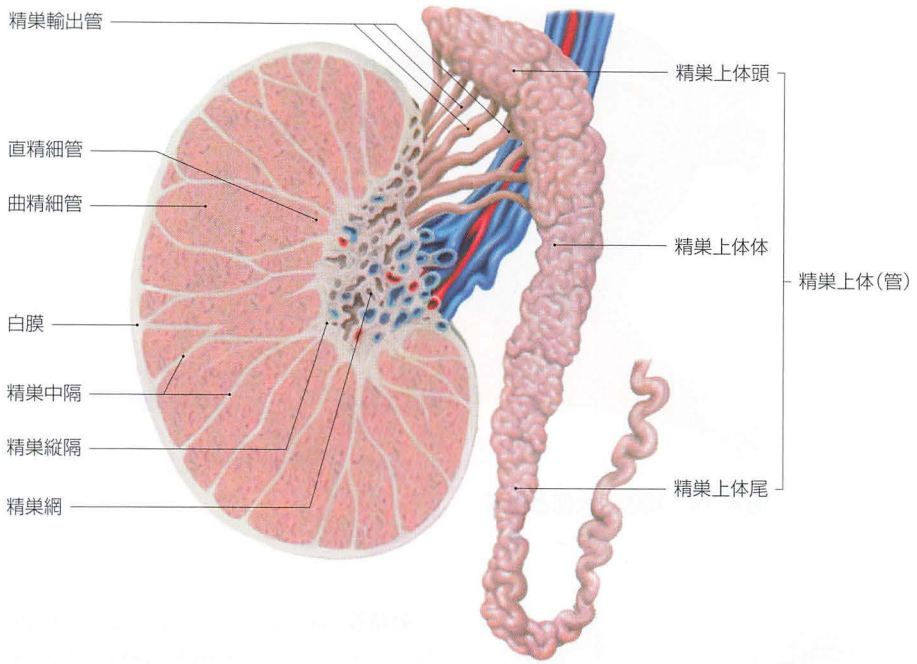

●図 4-13　精巣と精巣上体

内には 2～4 本の**曲精細管** convoluted seminiferous tubule が，屈曲・蛇行して収まっている．曲精細管は長さ 70～80 cm のループ状で，両端が合流して 1 本の**直精細管** straight tubule になり，精巣縦隔に進入して**精巣網** rete testis に注ぐ．曲尿細管で作られた精子は，精巣網から出る十数本の**精巣輸出管** efferent ductule を通って精巣上体管に送られる．

B 精巣上体(図 4-13)

精巣上体 epididymis は，精巣の上端から後縁に接しており上部の頭は大きく膨らみ，細くなって下方の体に続き，下極の尾となって精管につながり上行する．精巣から出た精巣輸出管は頭の中で迂曲し，1 本の精巣上体管に注ぐ．精巣上体管は体と尾の中を迂曲しながら下行し，尾の下端で精管に移行する．精巣上体管の長さは 5～6 m である．

精巣と精巣上体の周辺に，発生期の遺残物がいくつかある．精巣の上極に付着する**精巣垂** appendix of testis は中腎傍管(ミュラー管)の上端部の遺残で，女性の卵管に相当する．精巣の下端近くにある**精巣傍体** paradidymis は，中腎の下部の遺残である．精巣上体の頭に付着する**精巣上体垂** appendix of epididymis は中腎管(ウォルフ管)の上端部の遺残である．いずれも痕跡的で正常ではほとんど見えない．

Functional scope

精巣上体での精子成熟

精巣では，毎日 3,000～5,000 万個の精子が作られる．1 個の精祖細胞がクローンとして分裂を始め，精細管の中で精巣精子が形成されるまで約 50 日を要する．精巣精子はまだ運動性をもっておらず，精巣網から精巣輸出管を経て精巣上体に運ばれ，ここで約 25 日間を費やして成熟し，運動能を獲得する．この過程を**精子成熟** capacitation といい，精巣上体管の上皮細胞から分泌される種々の物質の作用により，精子は内部構造を化学的に安定させ，直進する能力を獲得する．これにより精子は卵子を包む透明帯を通過して受精できるようになる．

C 精管，精嚢，射精管(図 4-14)

精管 vas deferens は，陰嚢内の精巣上体尾から骨盤腔内の射精管まで続く長さ 40～50 cm の平滑筋性の管である．陰嚢から腹壁までは精索の中に含まれ，鼠径管を通って腹壁を貫き，骨盤腔に入って腹膜の直下を後下方に向かい，膀胱の後方で尿管と交叉して下方に向きを変え，膀胱底の後面を下内方に進み，前立腺の後面に進入する直前に精嚢と合流して射精管にな

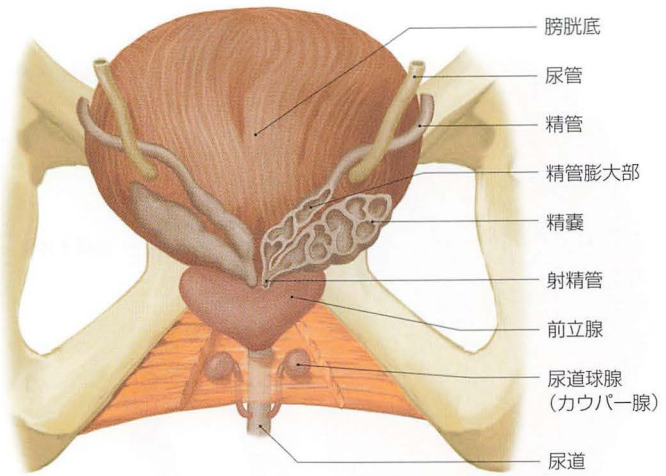

●図 4-14　精管膨大部と精嚢

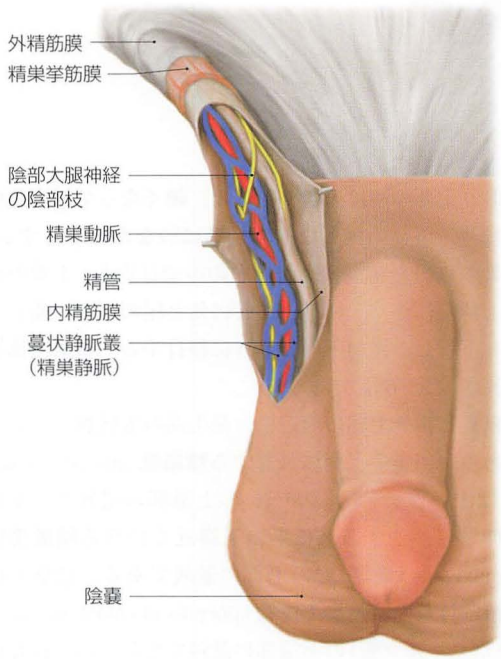

●図 4-15　精索

る．尿管との交叉から射精管になるまでの精管の部分は紡錘状に膨らんでいて，**精管膨大部** ampulla of vas deferens と呼ばれる．

精嚢 seminal vesicle は，前立腺の後面で精管の下端から外上方に突き出る嚢状の器官である．精嚢の内部は多数の憩室をもつラセン状の管からなり，導管は精管の末端部と合流し，射精管になる．

射精管 ejaculatory duct は，長さ約 1 cm で前立腺を貫き，尿道前立腺部の後壁の精丘に開口する．

D 精索（図 4-15）

精索 spermatic cord は，鼠径管から陰嚢にまで伸びる円柱状の構造で，精巣に出入りする精管・脈管・神経を含み，3 層の筋膜で覆われている．

精索の内容は，精巣に出入りする**精管** vas deferens，**精巣動脈** testicular artery（腹大動脈から分かれる），**蔓状静脈叢** pampiniform plexus（精巣静脈の支流），リンパ管，交感神経のほかに，精巣挙筋を支配する陰部大腿神経の陰部枝である．

精索の被膜は 3 層で構成される．

❶ **外精筋膜** external spermatic fascia は外腹斜筋腱膜の延長で，浅鼠径輪の周縁に付着する．

❷ **精巣挙筋膜** cremasteric fascia は，内腹斜筋の延長である**精巣挙筋** cremaster を含む．

❸ **内精筋膜** internal spermatic fascia は横筋筋膜の延長で，深鼠径輪の周縁に付着する．

これらの被膜の下端部は陰嚢の皮下に沿って伸び，精巣の周りを包み込む．

E 前立腺と尿道球腺（図 4-16）

前立腺 prostate は骨盤腔の最下部で膀胱の直下にあり，尿道を取り囲んでいる．恥骨結合の後方で直腸の前方にあり，下外側面は肛門挙筋に接する．形は栗の実に似て，下に向かってやや尖り，高さ 3 cm，幅 4 cm，前後 2 cm，重さは 20 g ほどである．

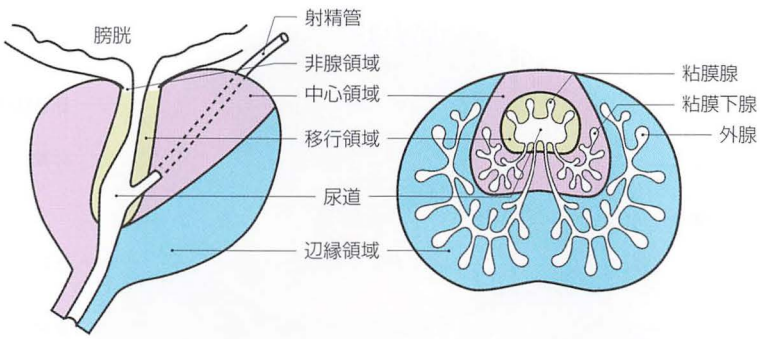

A. 矢状面　　B. 水平断

●図 4-16　前立腺の区分

前立腺は 30～50 個の嚢状腺の集合体で，20 本ほどの導管が尿道前立腺部の前立腺洞に開口する．前立腺の表面は結合組織性の被膜に覆われ，内部には腺組織のほかに豊富な平滑筋と結合組織を含んでいる．前立腺は 3 つの腺領域と 1 つの非腺領域に分けられる．

❶ **辺縁領域** peripheral zone：前立腺の 70% ほどのお椀状の領域で，前立腺の下部および上部の側面と後面の周縁部に広がる．

❷ **中心領域** central zone：前立腺の 25% ほどの円錐形の領域で，前立腺上部の後方で射精管の周囲に広がる．

❸ **移行領域** transitional zone：前立腺の 5% ほどで，精丘より近位の尿道周囲に広がる．

❹ **非腺領域** non-glandular zone：平滑筋と結合組織からなり，前立腺上部で尿道より前方の部分を占める．

尿道球腺 bulbo-urethral gland（**カウパー腺** Cowper's gland）は尿生殖隔膜内で尿道の両側にあるエンドウマメ大の小さな粘液腺である（▶ 図 4-14）．導管は下内側に向かい，会陰膜（下尿生殖隔膜筋膜）を貫き，尿道球に進入して尿道に開口する．

F 男性生殖器の脈管と神経

● 動脈，静脈

男性の内生殖器のうち精巣と精巣上体には，精巣動脈と精巣静脈が分布する．**精巣動脈** testicular artery は腹大動脈から分かれ，鼠径管と精索を通って精巣と精巣上体に達する．精巣と精巣上体からの血液を運ぶ静脈は精索の中で**蔓状静脈叢** pampiniform plexus を作り，鼠径管を通って**精巣静脈** testicular vein となり，右の静脈は下大静脈に，左の静脈は左腎静脈に注ぐ（▶ 図 4-15）．

これ以外の男性生殖器には内腸骨動静脈からの枝が分布する．精管と精嚢には，上膀胱動脈の枝の精管動脈が分布する．前立腺には，下膀胱動脈と中直腸動脈の枝が分布する．精管，精嚢，前立腺からの血液は膀胱静脈叢と前立腺静脈叢に集まっておもに内腸骨静脈に注ぎ，一部は上直腸静脈から下腸間膜静脈を通して門脈系に注ぐ．

Functional scope

精液

1 回の射精で出される**精液** semen の量は 2 mL 以上であり，そのうち精子の割合は 10% ほどで，残りは付属生殖腺からの分泌物である．分泌物のうち精嚢からのものが約 70%，前立腺からのものが約 20%，残りは尿道球腺や精巣上体の分泌液である．

Clinical scope

前立腺肥大と前立腺癌

前立腺の形態と機能は，男性ホルモンにより維持されている．腺の大きさと分泌量は思春期に急激に上昇し，20～30 歳代前半にピークになり，40 歳代前半まであまり変化しない．40 歳代後半になると人によって前立腺の重量が増加するが，これは結節性の**前立腺肥大症** benign prostatic hyperplasia によるものである．結節は前立腺の移行領域と中心領域に発生し，40 歳代では約 20%，50 歳代では約 40%，60 歳代では約 70%，70 歳代では約 80% にみられ，その約 1/4 に排尿時間の延長や夜間頻尿などの症状が現れる．

前立腺癌 prostatic carcinoma は高齢者によく発生するが，人種差が大きい．米国人男性の前立腺癌は，部位別の発生順位で 1 位，死亡順位で 2 位であるが，日本人男性の前立腺癌の部位別死亡順位は 10 位である．前立腺癌は約 70% が辺縁領域に発生し，約 20% が移行領域に発生する．

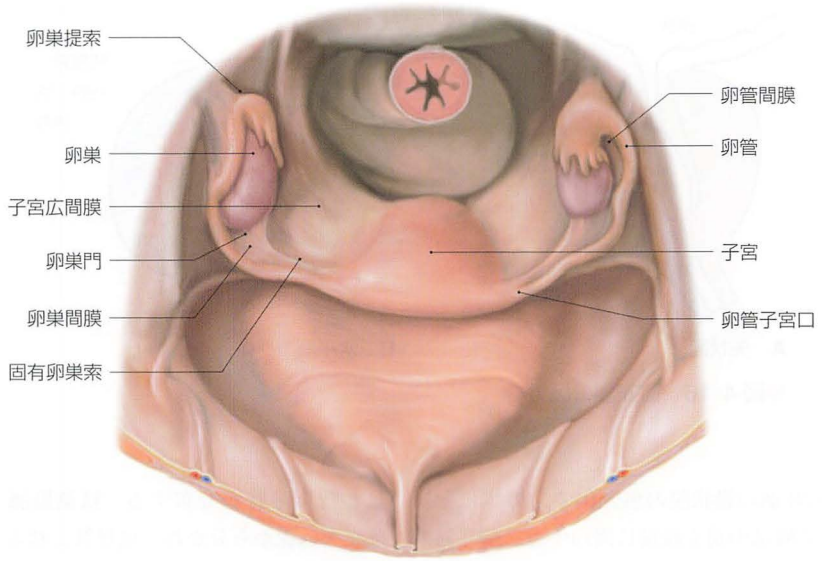

●図 4-17　女性の骨盤内臓，上面

● リンパ管

精巣と精巣上体からのリンパは精巣動静脈に沿うリンパ管を通して運ばれ，腰リンパ節に流入する．これ以外の男性生殖器からのリンパは，骨盤内の内腸骨・外腸骨・仙骨リンパ節に注ぐ．

● 神経

精巣と精巣上体には，腹大動脈神経叢から精巣動脈神経叢を通して交感神経線維が分布する．これ以外の男性生殖器には，下下腹神経叢(骨盤神経叢)から交感神経線維が分布する．

女性生殖器

女性の生殖器は，❶生殖腺である卵巣，❷生殖管である卵管，子宮，腟，❸付属腺である大前庭腺，❹外生殖器である外陰部(大陰唇，小陰唇，腟前庭，陰核)からできている．ここでは，❶〜❸の内生殖器を扱い，外生殖器(❹)については「女性の外生殖器」の項で扱う(▶ 193 頁)．

Ⓐ 卵巣

卵巣 ovary は卵子を作り出す器官で，骨盤側壁の近くで骨盤上口のすぐ下方にあり，アーモンド形で長さ 3 cm，幅 1.5 cm，厚さ 1 cm，重さ 4〜10 g ほどである．子宮広間膜の後面に**卵巣間膜** mesovarium によってつながっている．卵巣の前縁で卵巣間膜が付着する部位は**卵巣門** hilum of ovary と呼ばれ，ここから脈管と神経が卵巣内に進入する．卵巣の上外側端(卵管端)には卵巣提索が付着し，下内側端(子宮端)には固有卵巣索が付着する．**卵巣提索** suspensory ligament of ovary は卵巣の上端と骨盤側壁の間をつなぎ，卵巣動静脈の通路になっている．**固有卵巣索** ligament of ovary は卵巣の下端と子宮底の外側壁をつなぐ短い索である．

Ⓑ 卵管(図 4-17, 18)

卵管 uterine tube は，骨盤腔内で子宮広間膜の上部である**卵管間膜** mesosalpinx の上縁にあり，長さ 10〜12 cm である．卵管の外側端は**卵管腹腔口** abdominal ostium として腹膜腔に開き，内側端は子宮壁に進入し**卵管子宮口** uterine ostium として子宮腔に開口する．

卵管は外側から 4 部に分けられる．

❶ **卵管漏斗** infundibulum：卵管の外側端で漏斗状に広がり，卵巣の上外側端を囲む．漏斗の終端は卵管腹腔口となって腹腔に開き，漏斗の縁には**卵管采** fimbria という指状の突起が多数突き出ている．

❷ **卵管膨大部** ampulla：長さ 7〜8 cm の太い部分で，粘膜には複雑なヒダが発達し内腔は迷路のようになっている．

❸ **卵管峡部** isthmus：長さ 3〜4 cm で細くなり，子宮側壁に達する．

❹ **卵管子宮部** uterine part：子宮壁を貫く部分で，卵

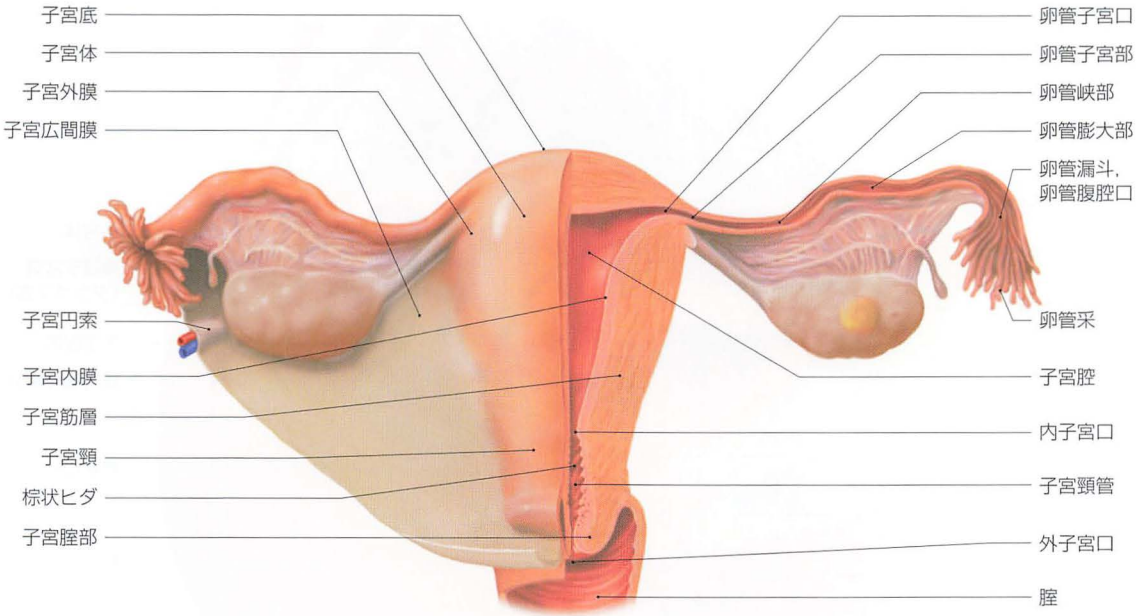

●図 4-18　卵管と子宮

管子宮口となって子宮腔に開口する．

C 子宮(図 4-18)

子宮 uterus は厚い筋層の壁をもつ中空器官で，骨盤腔の中央にあり，膀胱の後方で直腸の前方に位置する．成熟女性の子宮は長さ 7 cm，幅 4 cm，厚さ 2.5 cm，重さ 60～70 g ほどで，形は洋梨状である．子宮の上 2/3 は左右に広がって**子宮体** body of uterus といい，その最上部はやや丸く膨隆して**子宮底** fundus of uterus と呼ばれる．子宮の下 1/3 は管状で**子宮頸** cervix of uterus といい，その下半は腟内に突き出して**子宮腟部** vaginal part と呼ばれる．子宮体と子宮頸の移行部は**子宮峡部** isthmus of uterus である．子宮は腟の長軸に対して約 90° 前傾しており，子宮体は子宮頸に対して約 10° 前屈している．

子宮体の内腔(**子宮腔** uterine cavity)は逆三角形で，上部では左右の卵管子宮口につながり，下部では細くなり，**内子宮口** internal os を経て子宮頸部の狭い内腔(**子宮頸管** cervical canal)につながり，**外子宮口** external os of uterus となって腟に開口する．

● 子宮壁

子宮壁は粘膜，筋層，漿膜の 3 層からなる．

❶ 粘膜は**子宮内膜** endometrium と呼ばれ，子宮腔では月経周期に伴って著しく変化し，月経期に脱落して月経血とともに排出される．子宮頸管の内面には斜走する多数のヒダがあり，前壁と後壁の各 1 条の縦走ヒダに集まり，その形から**棕状ヒダ** palmate fold と呼ばれる．

❷ **子宮筋層** myometrium は厚さ 12～15 mm で，平滑筋線維は子宮を輪状に取り巻くように走る．妊娠すると平滑筋は増殖して数を増し，また個々の平滑筋も長さと太さを増す．

❸ 漿膜は**子宮外膜** perimetrium と呼ばれ，子宮体の上面，前面，後面を覆い，外側では子宮広間膜につながる．

D 腟(図 4-19)

腟 vagina は女性の交接器官であり，上端は骨盤内で子宮の下に連なり，骨盤底を貫いて会陰に開口する．長さは 7 cm ほどで，壁は平滑筋と結合組織を含み，伸展性に富んでいる．腟の最上部前面には子宮腟部が突き出し，その周辺を**腟円蓋** vaginal fornix といい，とくにその後部が深く腟の上端をなす．腟の下端は**腟口** vaginal orifice となって，左右の小陰唇の間で腟前庭に開口する．腟の粘膜には横走する多数の**腟粘膜ヒダ** vaginal rugae がある．腟の前壁と後壁は正中で縦走する**腟皺柱** vaginal column を作り，相接する．前腟皺柱の下部は前方に接する尿道のために高く盛り上がって，**腟の尿道隆起** urethral carina of vagina と呼ばれる．

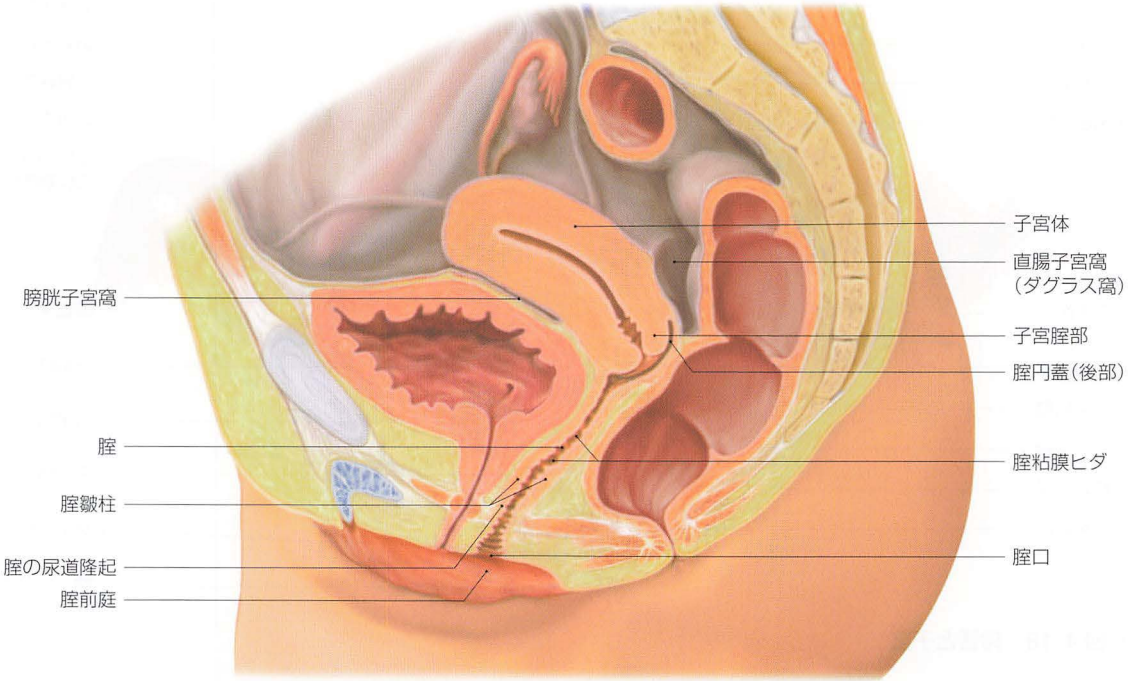

●図 4-19　女性の骨盤内臓，正中断

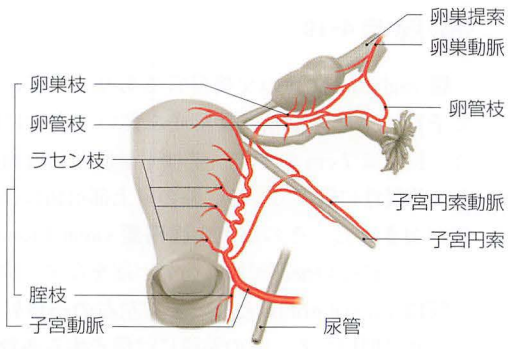

A. 動脈

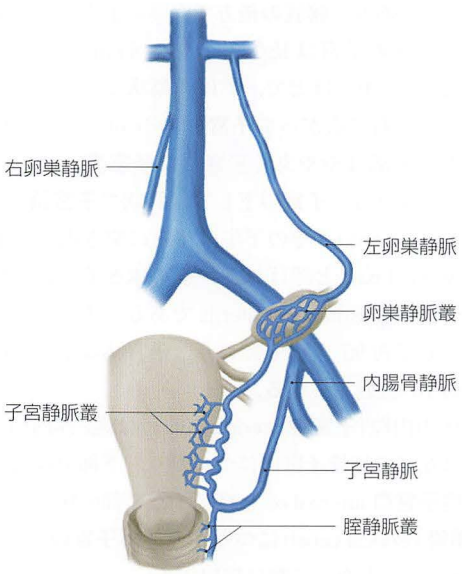

B. 静脈

●図 4-20　女性生殖器の脈管

E 女性生殖器の脈管と神経(図 4-20)

● 動脈

女性の内生殖器にはおもに内腸骨動脈の枝の子宮動脈が分布し，卵巣と卵管にはこれに加えて卵巣動脈も分布する．

子宮動脈 uterine artery は，内腸骨動脈から起こり，子宮広間膜の基部を内前方に向かい，尿管と交叉して子宮頸に達し，ここで腟に向かう腟枝を出してから子宮外側縁を上行しながら子宮に次々と枝を出し，卵管に達して卵管枝と卵巣枝に分かれる．腟動脈が内腸骨動脈から直接起こることがある．

卵巣動脈 ovarian artery は，腹大動脈から分かれて腹膜下を下行し，骨盤上口の外側部から卵巣提索を通って卵巣間膜に達する．子宮動脈の卵巣枝と卵巣動脈は卵巣間膜内で連絡してアーケードを作り，ここから分かれた動脈枝が卵巣門から卵巣に進入する．子宮動脈の卵管枝と卵巣動脈は卵管間膜ないで連絡し，卵管に分布する枝を出す．

● 静脈

女性の内生殖器からの血液の大部分は内腸骨静脈に注ぎ，卵巣と卵管からの血液は卵巣静脈にも流出する．卵巣からの血液は卵巣間膜内の卵巣静脈叢に集まり，おもに**卵巣静脈** ovarian vein に流出する．卵管からの血液は卵巣静脈と子宮静脈の両方に流出する．子宮からの血液は子宮広間膜内の子宮静脈叢に集まり，腟からの血液は腟の両側と粘膜内の腟静脈叢に集まり，ともに**子宮静脈** uterine vein を通して内腸骨静脈に注ぐ．

● リンパ管

卵巣，卵管，子宮底からのリンパは卵巣動脈に沿うリンパ管に入り，右・左腰リンパ節に流入する．子宮と腟からのリンパの一部は子宮広間膜内のリンパ管を通って外腸骨リンパ節に注ぎ，一部は子宮動脈に沿う

Functional scope

月経周期

成熟女性の月経周期は約 28 日で，ほぼ規則正しく繰り返される．月経の第 1 日から，次の月経の前日までが 1 回の月経周期で，下垂体ホルモン〔luteinizing hormone (LH)，follicle-stimulating hormone (FSH)〕の変動にしたがって，卵巣と子宮内膜の状態，卵巣から分泌されるホルモン(エストロゲン，プロゲステロン)，基礎体温などが変化する．月経後の前半が増殖期，後半が分泌期である．

増殖期(月経周期第 5〜14 日ごろ)には，卵巣では卵胞が成熟しながらエストロゲンの分泌量を増し，月経で脱落した子宮内膜が増殖して次第に肥厚する．第 14 日ごろに下垂体からの LH 分泌が一時的に急上昇し(LH サージ)，これが引き金となって卵巣から**排卵** ovulation が起こる．

分泌期(月経周期第 15〜28 日ごろ)には，卵巣では排卵後の卵胞が黄体に変化してプロゲステロンを分泌し，子宮内膜の増殖は次第に抑制されて内膜の腺からの分泌物が増加して受精卵の着床に備える．妊娠が成立しないと黄体が退縮してエストロゲンとプロゲステロンの分泌が急激に低下し，月経が始まる．

月経期(月経周期第 1〜4 日ごろ)には子宮内膜組織の血管に変化が起こり，内膜は基底部を残して脱落し血液とともに排出される．これが**月経** menstruation である．

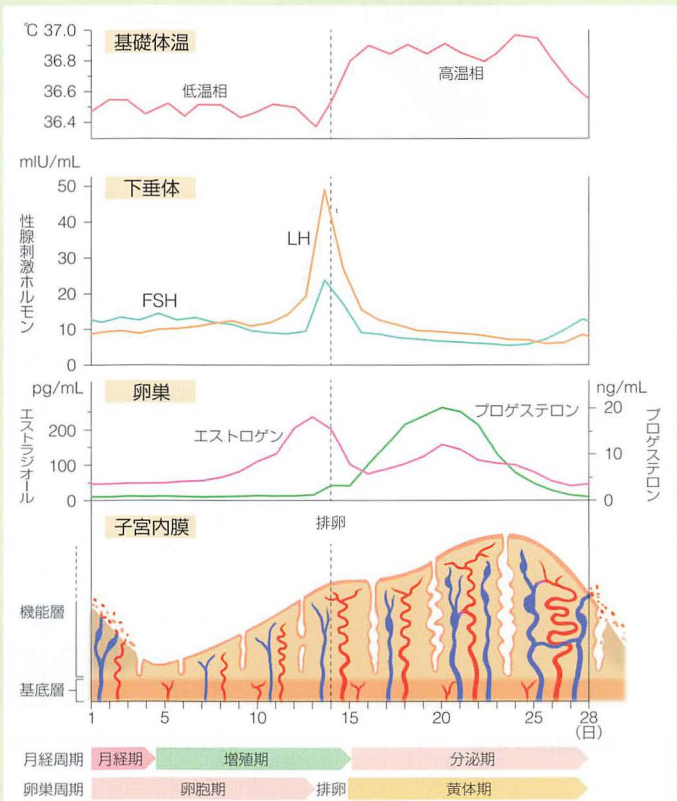

●月経周期

Developmental scope

生殖器の発生

腹部の中間中胚葉からは，中腎とその内側に並んで**生殖堤** genital ridge が生じ，これが後に生殖腺（精巣，卵巣）になる．将来の配偶子（精子，卵子）になる**原始生殖細胞** primordial germ cell は，胎生3週の終わりごろに卵黄嚢の後壁に出現し，後腸壁と腸間膜内を移動して生殖堤に到達する．

胚子の性を決定するのは，Y染色体上の ***SRY* 遺伝子** sex determining region of Y chromosome である．男性の胚子では *SRY* 遺伝子が発現して生殖堤の髄質を発達させ，精巣索（後の精細管）を生じ，精巣に分化させる．Y染色体をもたない女性の胚子では生殖堤の皮質から卵巣が形成される．

男性と女性の生殖管になるのは中腎管と中腎傍管である．中腎管は，前腎から伸び出して尾方に向かい，総排泄腔に開口する．総排泄腔は前後に分かれて，前方の尿生殖洞（後の膀胱）と後方の直腸に分かれる．中腎傍管は，ウォルフ管に誘導されて腹膜上皮が落ち込むことで生じて並んで走り，尿生殖洞に開口する．男性では，精細管のセルトリ細胞から出るミュラー管抑制因子がミュラー管を退縮させ，間質のライディッヒ細胞から出るテストステロンが中腎管（ウォルフ管）を発達させ，男性の生殖管（精巣上体，精管，射精管）を生じる．女性では，中腎管が自然に退縮し，**中腎傍管** paramesonephric duct（**ミュラー管** Müllerian duct）が発達して女性の生殖管（卵管，子宮，腟の上部）を生じる．

精巣と卵巣は腹部に位置する生殖堤から生じるが，平滑筋を含む索状物（精巣・卵巣導帯）に引かれて会陰に向かって下降する．男性の精巣は，**精巣導帯** gubernaculum testis に引かれて後腹壁の腹膜外を下行し，鼠径管を通って腹壁外に出る（**精巣下降** descent of testis）．女性の卵巣を引く卵巣導帯は子宮の外側壁に付着するため，卵巣の下降は骨盤腔内でとどまる．固有卵巣索と子宮円索は，卵巣導帯の遺残である．

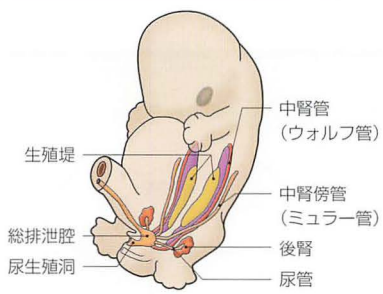

生殖堤の位置

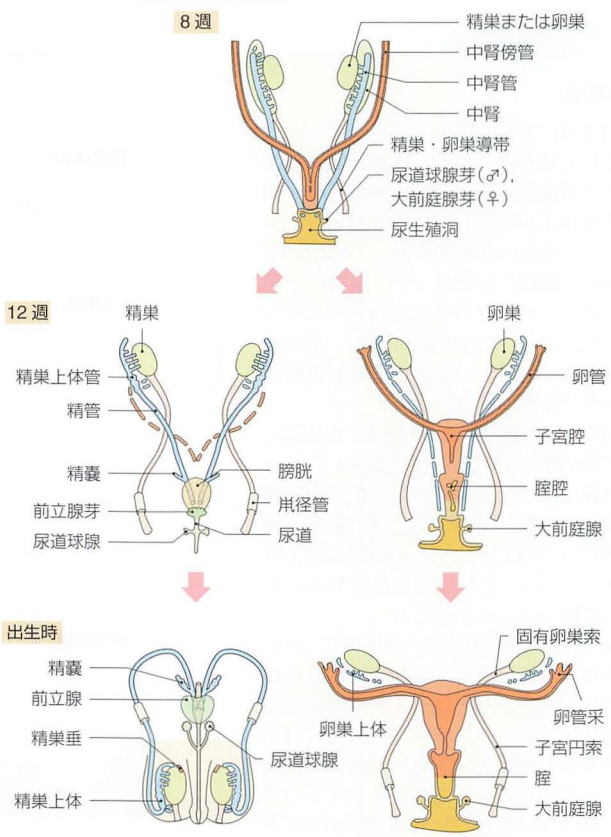

●生殖器の発生　　男性と女性の生殖管の分化

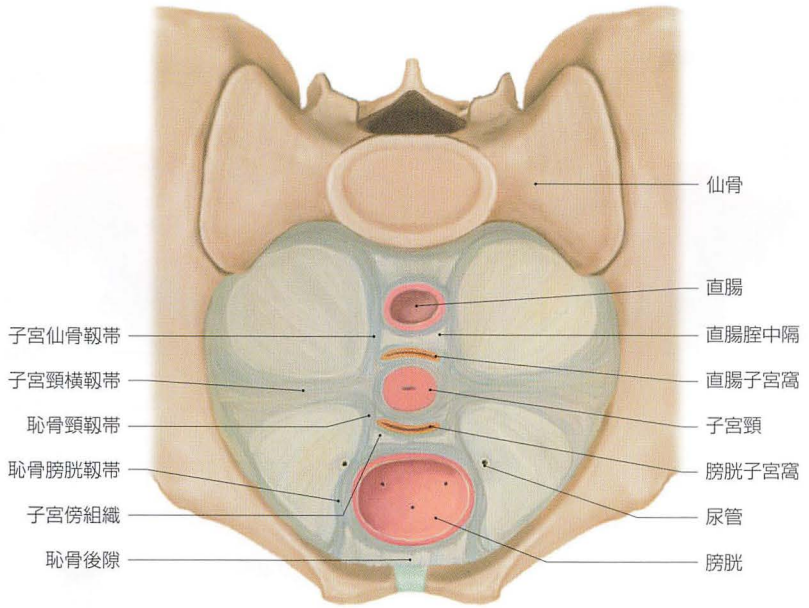

●図 4-21　子宮頸を支持する靱帯

リンパ管を通って内腸骨リンパ節に注ぐ．腟下部からのリンパは仙骨リンパ節，総腸骨リンパ節，浅鼠径リンパ節に注ぐ．

● **神経**

卵巣と卵管には，卵巣動脈に沿う卵巣動脈神経叢からの交感神経線維が分布し，下下腹神経叢(骨盤神経叢)の一部の子宮腟神経叢からの副交感神経線維が分布する．子宮および腟の上部 3/4 には，腰内臓神経から下下腹神経叢を経て交感神経線維が分布し，骨盤内臓神経から下下腹神経叢と子宮腟神経叢を経て副交感神経線維が分布する．腟の下部 1/4 は体性神経により支配され，陰部神経の会陰神経が分布する．

4 骨盤腔内の靱帯と筋膜，腹膜

A 骨盤腔内の靱帯と筋膜

骨盤腔の壁を覆う筋膜から内腔に向かっては靱帯と筋膜が伸び出し，骨盤内臓を保持するとともに血管と神経の通路になっている．

● **男性**(▶ 図 4-11)

男性では，前立腺の前方と外側部に**前立腺筋膜** prostatic fascia という筋膜の肥厚部があり，内部に前立腺静脈叢を含んでいる．この筋膜は後方で，前立腺と膀胱底を直腸から隔てる**直腸膀胱中隔** recto-vesical septum に続いている．前立腺と恥骨の間は疎な結合組織層(**恥骨後隙** retropubic space)で隔てられているが，正中線の両側には前立腺と恥骨をつなぐ線維束(**恥骨前立腺靱帯** puboprostatic ligament)がある．

● **女性**(図 4-21)

女性では，**直腸腟中隔** rectovaginal septum が腟と直腸の間を隔てている．子宮頸は骨盤壁につながるいくつかの靱帯によって固定されている．

- **恥骨頸靱帯** pubocervical ligament：子宮頸を前方の恥骨につないでおり，この靱帯の前方部は**恥骨膀胱靱帯** pubovesical ligament と呼ばれる．
- **子宮頸横靱帯** transverse cervical ligament(**基靱帯** cardinal ligament)：子宮頸を骨盤腔の外側壁につなぐ．
- **子宮仙骨靱帯** uterosacral ligament：子宮頸を後方の仙骨につなぐ．

膀胱と子宮の間，および子宮の左右で子宮広間膜の中に集まる疎な結合組織は，**子宮傍組織** parametrium と呼ばれる．

B 骨盤腔内の腹膜

骨盤腔の腹膜は，骨盤上口で腹腔の腹膜に続いている．骨盤腔では，腹膜は骨盤内臓の上方を覆い，隣接

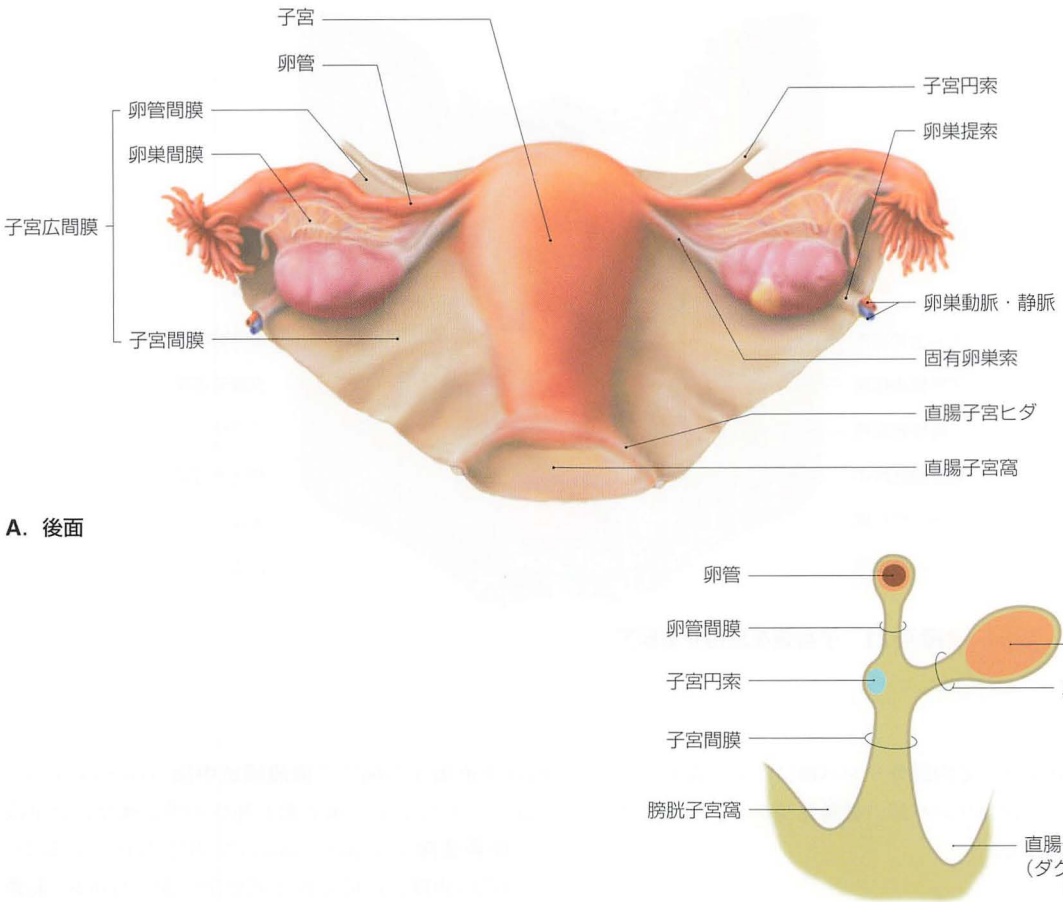

●図 4-22　子宮広間膜

する内臓の間には陥凹部を，骨盤壁と内臓の間には腹膜ヒダないし間膜を作る．

● **男性**(▶ 図 4-11)

臓側腹膜が膀胱の上面から膀胱底の上部を覆い，反転して直腸の前面と側面の臓側腹膜につながる．膀胱と直腸の間には**直腸膀胱窩** recto-vesical pouch ができる．

● **女性**(**図 4-22**)

膀胱と直腸の間に子宮を含む子宮広間膜が横方向に広がり，その前方に浅い**膀胱子宮窩** vesico-uterine pouch が，後方に深い**直腸子宮窩** recto-uterine pouch (**ダグラス窩** Douglas fossa)ができる(▶ 図 4-19)．直腸子宮窩の深部には子宮頸から直腸の側方を通って骨盤の後外側壁に伸びる鋭い鎌形の高まり(**直腸子宮ヒダ** recto-uterine fold)があり，子宮仙骨靱帯を覆っている．

子宮広間膜 broad ligament of uterus は，子宮から骨盤の外側壁まで冠状方向に走る腹膜のヒダで，その上縁を卵管が通り，後面に卵巣が吊り下げられている．子宮広間膜は卵巣間膜の付着部を境に 3 つの部分に分かれる．

❶ **子宮間膜** mesometrium：最大の部分で，骨盤腔の外側壁から子宮体に伸びる．

❷ **卵管間膜** mesosalpinx：最上部にあたり，卵管をぶら下げている．

❸ **卵巣間膜** mesovarium：後方に伸びた部分で卵巣につながる．

子宮広間膜内には生殖器をつなぐ結合組織索が走っている．**卵巣提索** suspensory ligament of ovary は，骨盤上口の外側縁から卵巣の上外側端に伸び，卵巣動静脈を含んでいる．**固有卵巣索** ligament of ovary は，卵巣の下内側端から卵巣間膜の縁を通って子宮の外側壁

に付着する．**子宮円索** round ligament of uterus は，付着部から子宮広間膜の中を前外側に向かい，深鼠径輪から鼠径管に入り，会陰で大陰唇の皮下に放散して終わる．固有卵巣索と子宮円索は，胚子期に生殖腺を下方の陰唇陰嚢隆起につないでいた**卵巣導帯** gubernaculum の遺残である（▶ 182 頁の Developmental scope「生殖器の発生」参照）．

D 会陰

● 会陰の領域（図 4-23A）

会陰 perineum は，骨盤下口に囲まれて骨盤隔膜の下方に位置する領域であるが，それに対応する体表の領域を意味することもある．

会陰は，前端が恥骨結合下縁，後端が尾骨先端，外側端が坐骨結節の菱形の領域であり，前外側縁は坐骨恥骨枝，後外側縁は仙結節靱帯により形づくられる．

会陰は，左右の坐骨結節を結ぶ線により前後２つの領域に分けられる．前方の**尿生殖三角** urogenital triangle には尿道（および女性の腟）が開口し，後方の**肛門三角** anal triangle には肛門が開口する．会陰の天井は肛門挙筋を主体とする骨盤隔膜であり，その上方に骨盤腔がある．

1 会陰深部の構造

A 会陰膜と深会陰隙（図 4-23B，表 4-5）

会陰膜 perineal membrane は尿生殖三角の深層にあって，左右の恥骨弓をつなぐ厚い筋膜性の構造である．後縁は自由縁になっていて，正中には**会陰腱中心** perineal body という結合組織領域がある．会陰膜のすぐ上に**深会陰隙** deep perineal space という薄い領域があり，骨格筋のほかに，神経と血管を含んでいる．深会陰隙の上面には明瞭な筋膜がなく，骨盤隔膜の下方の坐骨肛門窩の疎な結合組織に面する．

かつては，深会陰隙の上面に筋膜層があると考えられており，この筋膜を上尿生殖隔膜筋膜，会陰膜を下尿生殖隔膜筋膜，これらの筋膜と間に挟まれる骨格筋を合わせて尿生殖隔膜と呼んだ．

骨盤隔膜の前方部には**尿生殖裂孔** urogenital hiatus という開口部があり，ここを通して骨盤腔は会陰につながっている．そのため尿生殖裂孔の下に位置する会陰膜は，骨盤底の一部として骨盤内臓を支える働きをする．尿道（および女性の腟）は尿生殖裂孔を通り抜け，会陰膜の円形の孔を通って体表に開口する．

● 深会陰隙の筋

深会陰隙の骨格筋は，走行によって区別される．**外尿道括約筋** external urethral sphincter は，深会陰隙の前方にあって尿道を囲む．**深会陰横筋** deep transverse perineal muscle は，横方向に走り，会陰腱中心に付着する．女性では，**尿道腟括約筋** sphincter urethrovaginalis が尿道と腟の周囲を囲み，**尿道圧迫筋** compressor urethrae が左右の坐骨恥骨枝から起こり，尿道の前で合流する．

B 坐骨肛門窩（図 4-24）

坐骨肛門窩 ischio-anal fossa は，骨盤隔膜より下方で両側にある空所である．上内側壁は骨盤隔膜，外側壁は骨盤壁（坐骨，内閉鎖筋，仙結節靱帯）によって形成され，上端は肛門挙筋と骨盤壁の間に挟まれて狭くなり，肛門挙筋の骨盤壁への付着部で終わる．坐骨肛門窩は下方に向かって幅が広くなり，肛門三角で会陰の皮膚に達して終わる．前方の尿生殖三角では，坐骨肛門窩の一部が深会陰隙の上方に伸び出し，**前陥凹** anterior recess と呼ばれる．脂肪に富む疎な結合組織（**坐骨肛門窩脂肪体** fat body of ischio-anal fossa）が坐骨肛門窩を満たしている．

坐骨肛門窩の外側壁の下部には，内閉鎖筋の筋膜に包まれた脈管と神経の通路があり，**陰部神経管** pudendal canal（**アルコック管** Alcock's canal）と呼ばれる．内陰部動静脈と陰部神経は大坐骨孔の梨状筋下孔と小坐骨孔を通って会陰に入り，陰部神経管を通り，肛門と尿生殖三角に分布する．

骨盤隔膜 pelvic diaphragm は上に広がった円錐状で，上端は骨盤壁に付着し，下端は肛門周囲に収束する．骨盤隔膜はおもに肛門挙筋と尾骨筋からなり，下端では外肛門括約筋が肛門を取り巻いている．**肛門挙筋** levator ani は左右の骨盤壁で，❶ 恥骨の後面，❷ 内閉鎖筋膜上の肛門挙筋腱弓，❸ 坐骨棘から起こり，後方に向かい，❶ 会陰腱中心，❷ 肛門の周囲，❸ 肛門尾骨靱帯に付着する．**尾骨筋（坐骨尾骨筋）** coccygeus は骨盤隔膜の後部を作る三角形の筋で仙棘靱帯の上方に位置し，坐骨棘から起こって内後方に向かい，仙骨下部と尾骨の外側縁に付着する（▶ 164 頁の「骨盤底」項を参照）．

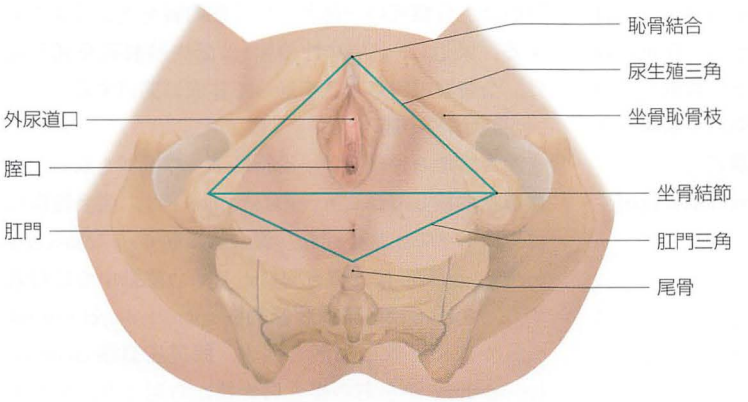

A. 領域

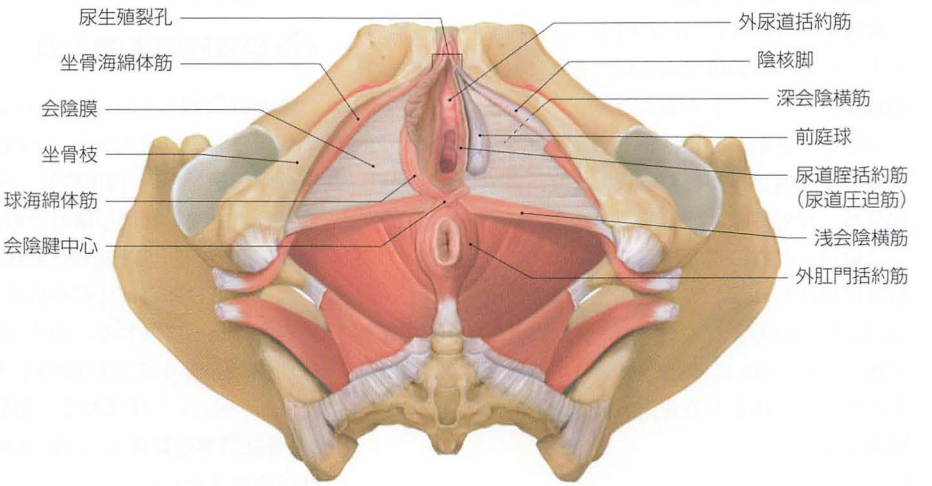

●図 4-23　会陰(女性)　　B. 会陰膜と会陰の筋

●表 4-5　深会陰隙の筋

筋	起始	停止	神経支配	作用
深会陰横筋	坐骨結節と坐骨恥骨枝	正中で対側の筋，尿道(および女性の腟)	会陰神経(S2～4)	骨盤床として骨盤内臓を支持
外尿道括約筋	尿道の周囲	尿道の周囲	陰茎背神経，陰核背神経	尿道を圧迫して排尿を自制(女性では腟を圧迫)

C 肛門三角(▶ 図 4-23A, 24B)

会陰前半の尿生殖三角がほぼ水平で下方を向くのに対し，後半の**肛門三角** anal triangle は傾いて後下方に向いている．肛門三角の境界は，前縁が左右の坐骨結節を結ぶ線によって尿生殖三角に接し，外側縁が仙結節靱帯であり，後端に尾骨がある．肛門三角の中央に**肛門** anus が開いている．

外肛門括約筋 external anal sphincter は骨格筋性で，内肛門括約筋の外がわを取り巻き，深部・浅部・皮下部の3部に分かれる(▶ 167 頁の「肛門管」項を参照)．

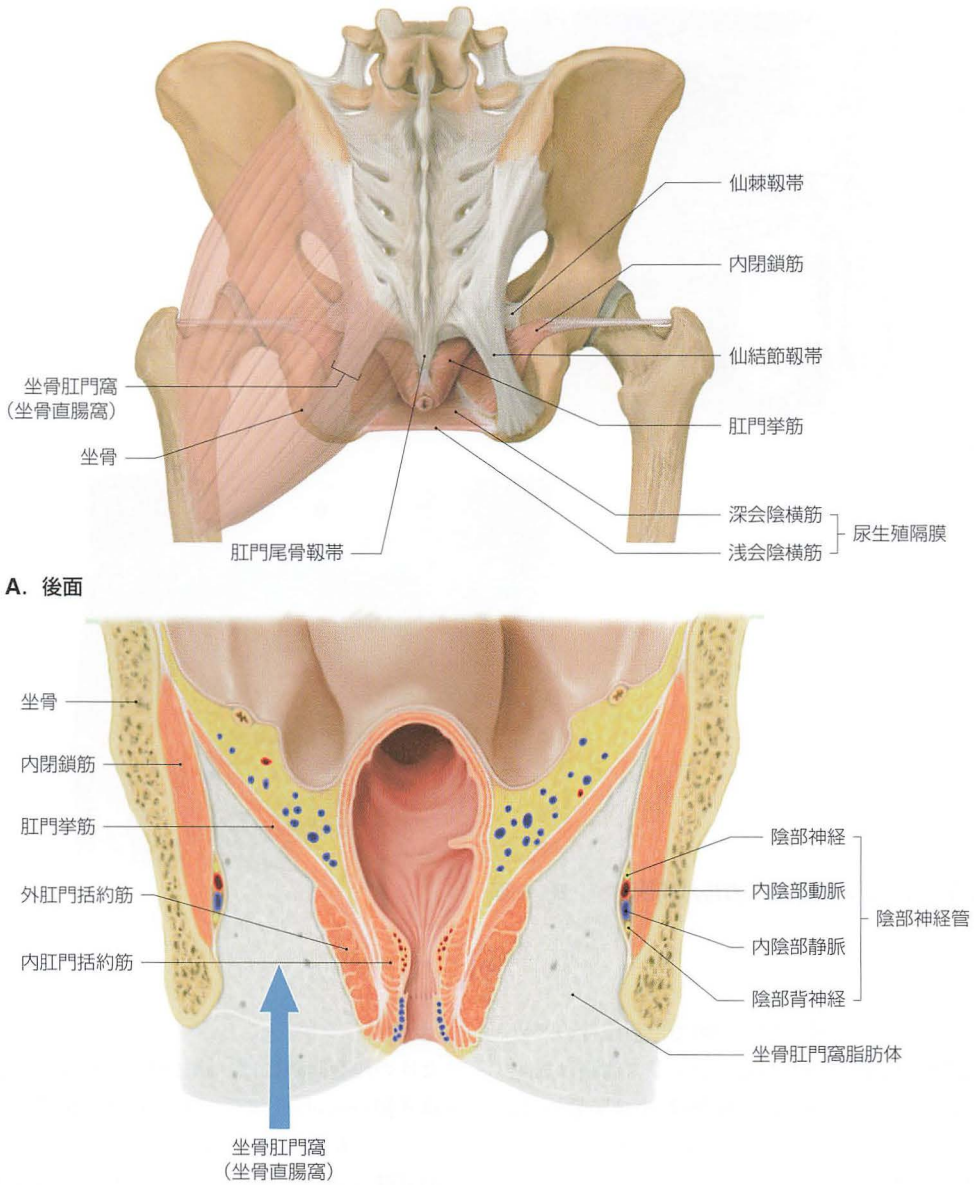

●図 4-24 坐骨肛門窩

2 尿生殖三角(▶ 図 4-23A)

A 尿生殖三角の領域

尿生殖三角 urogenital triangle は会陰の前半部であり，水平に位置する．尿生殖三角の境界は，外側縁が坐骨恥骨枝，後縁は左右の坐骨結節を結ぶ線によって肛門三角に接し，前端に恥骨結合下縁がある．尿生殖三角には尿道(および女性の腟)が開口し，男性と女性の外生殖器の根部がある．

B 尿生殖三角の皮下組織(図 4-25)

尿生殖三角の皮下組織は，前腹壁の皮下組織と同様に，浅層の脂肪組織層と深層の膜状層からなる．この膜状層は**コーレス筋膜** Colles' fascia と呼ばれ，前腹壁の**スカルパ筋膜** Scarpa's fascia につながる．浅会陰隙



●図 4-25　コーレス筋膜とスカルパ筋膜

はコーレス筋膜と会陰膜の間の空隙で，前腹壁のスカルパ筋膜深層の空隙につながる．コーレス筋膜は尿生殖三角の後縁(会陰膜の後縁)と外側縁(坐骨恥骨枝)に付着しているため，浅会陰隙は後方の肛門三角にも，また外側の大腿にも広がらない．

C 浅会陰隙(図 4-26, 27，表 4-6)

浅会陰隙 superficial perineal space は尿生殖三角にあって，皮下組織膜状層と会陰膜の間に挟まれた空隙で，陰茎と陰核の海綿体，および関連する骨格筋が含まれる．

● 男性

男性の浅会陰隙には，陰茎脚と尿道球が含まれる．

- **陰茎脚** crus of penis：陰茎海綿体の根部で，細くなりながら左右の恥骨弓に付着する．
- **尿道球** bulb of penis：尿道海綿体根部の膨らみで，会陰膜の中央に付着する．

● 女性

女性の浅会陰隙には，陰核脚と前庭球が含まれる．

- **陰核脚** crus of clitoris：陰核海綿体の根部で，細くなりながら左右の恥骨弓に付着する．
- **前庭球** bulb of vestibule：腟口の両側にある 1 対の海綿体で，会陰膜に固着している．前端は細くなって正中の陰核亀頭につながり，後端は腟口の後縁の両側で終わる．

● 浅会陰隙の筋

浅会陰隙には，3 対の筋がある．

❶ **坐骨海綿体筋** ischiocavernosus は，陰茎脚(男性)ないし陰核脚(女性)を覆う．

❷ **球海綿体筋** bulbospongiosus は，尿道球(男性)ないし前庭球(女性)を覆う．

❸ **浅会陰横筋** superficial transverse perineal muscle は，会陰膜の後縁に沿って走り，会陰腱中心に付着する．

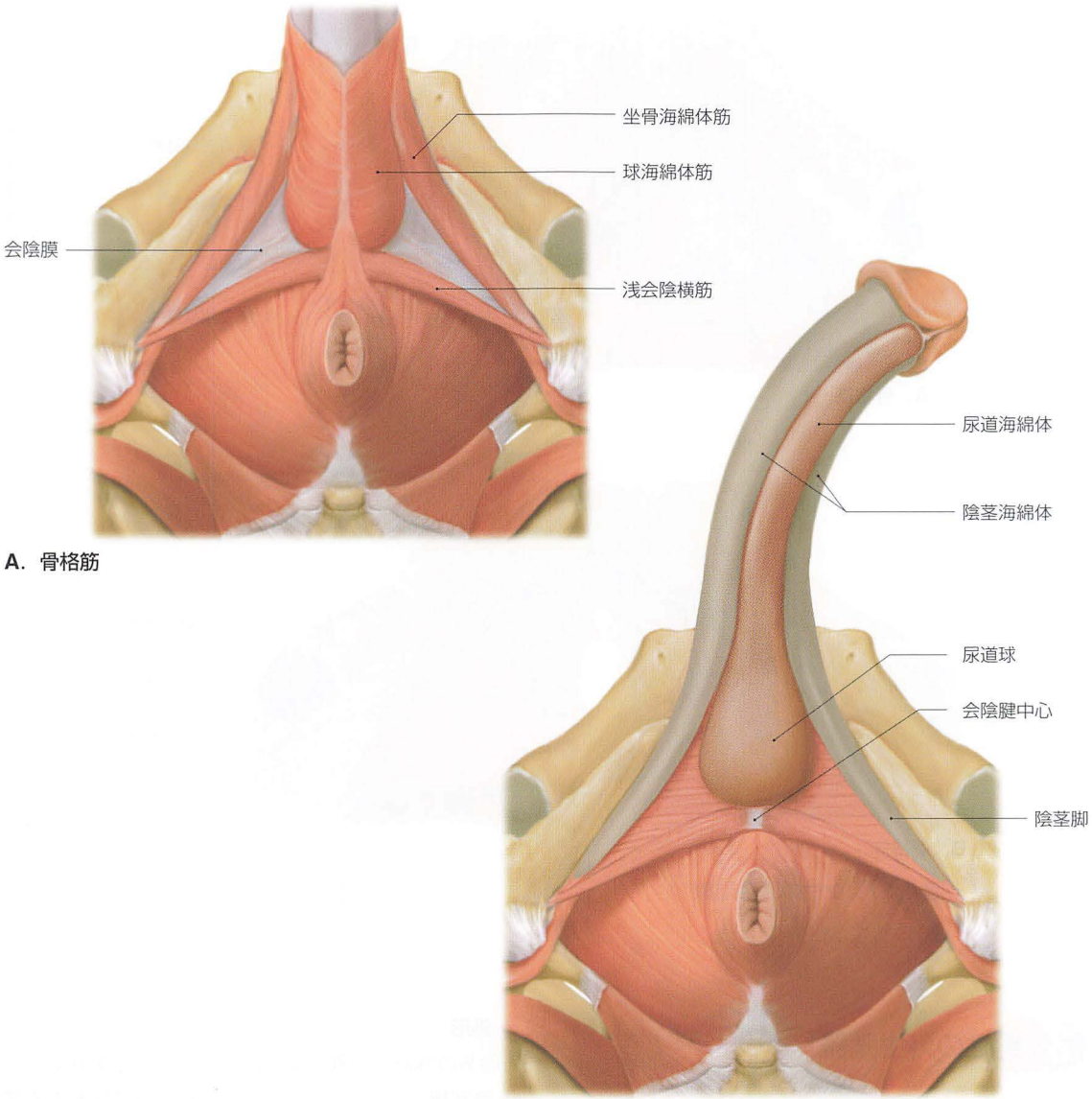

●図 4-26 男性の浅会陰隙

●表 4-6 浅会陰隙の筋

筋	起始	停止	神経支配	作用
坐骨海綿体筋	坐骨結節と坐骨枝	♂：陰茎脚，♀：陰核脚	陰部神経(S2～4)	陰茎・陰核に血液を送り，勃起を維持
球海綿体筋	♂：会陰腱中心と正中縫線 ♀：会陰腱中心	♂：会陰膜，陰茎の背側面，尿道球 ♀：陰核海綿体，恥骨弓	陰部神経(S2～4)	陰茎・陰核の勃起を助長 ♂：残尿や精液を尿道から排出
浅会陰横筋	坐骨結節と坐骨枝	会陰腱中心	陰部神経(S2～4)	会陰腱中心を安定

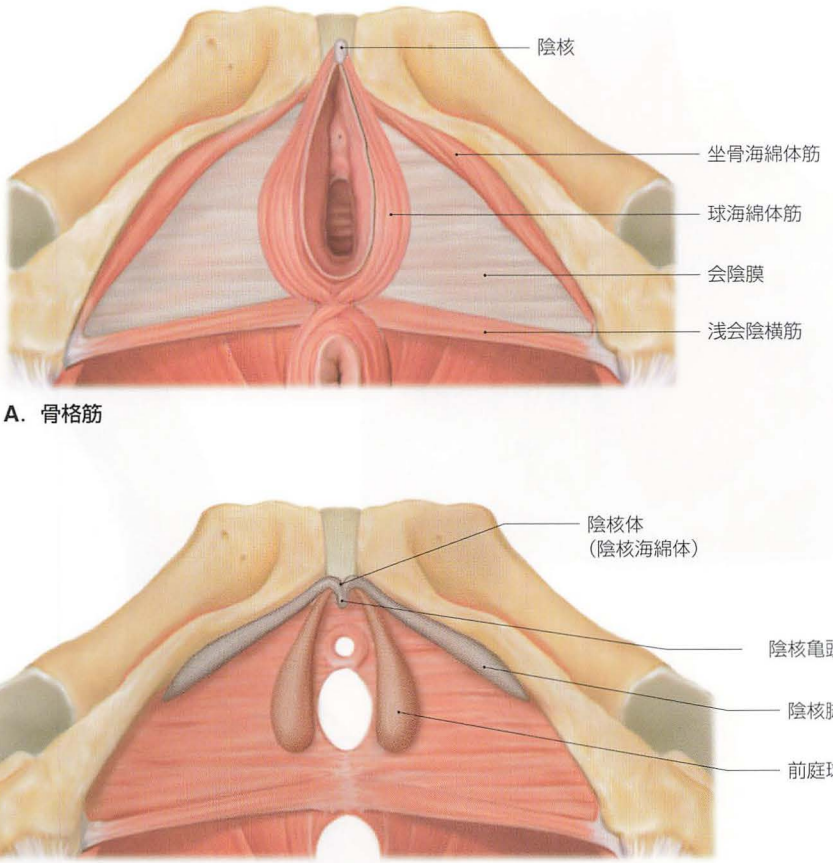

A. 骨格筋

B. 海綿体

●図 4-27　女性の浅会陰隙

3 男性の外生殖器

A 陰嚢

陰嚢 scrotum は，陰茎の後下方で恥骨結合の下方に垂れ下がる皮膚の袋で，精巣・精巣上体・精索を収めている．内部は**陰嚢中隔** septum of scrotum により左右に分かれている．陰嚢の皮膚はメラニン色素に富んで黒っぽく，皮下の**肉様膜** dartos fascia の平滑筋の収縮により細かい皺ができている．正中には**陰嚢縫線** raphe of scrotum という高まりがある．

B 陰茎(図 4-28)

陰茎 penis は男性の交接器で，内部に尿道があり，尿と精液の出口になる．

● 外形

陰茎の外形は，根，体，亀頭の3部に分かれる．

❶ **陰茎根** root of penis：会陰膜と恥骨枝に付着する部分で，尿生殖三角で触知できる．

❷ **陰茎体** body of penis：陰茎の突き出た本体で，下面(尿道面)の正中には**陰茎縫線** raphe of penis という皮膚の高まりがあるが，上面(陰茎背)にはない．

❸ **陰茎亀頭** glans penis：陰茎先端の膨大部で，基部の太くなった縁は**亀頭冠** corona of glans と呼ばれ，その後方の凹んだ部分は**亀頭頸** neck of glans である．亀頭の先端に縦の裂隙状の外尿道口がある．小児の陰茎では，陰茎体の前端の皮膚が伸びて亀頭を覆うヒダを作り，**包皮** prepuce と呼ばれる．亀頭の下面正中には**包皮小帯** frenulum という皮膚ヒダがあり，包皮を固定している．

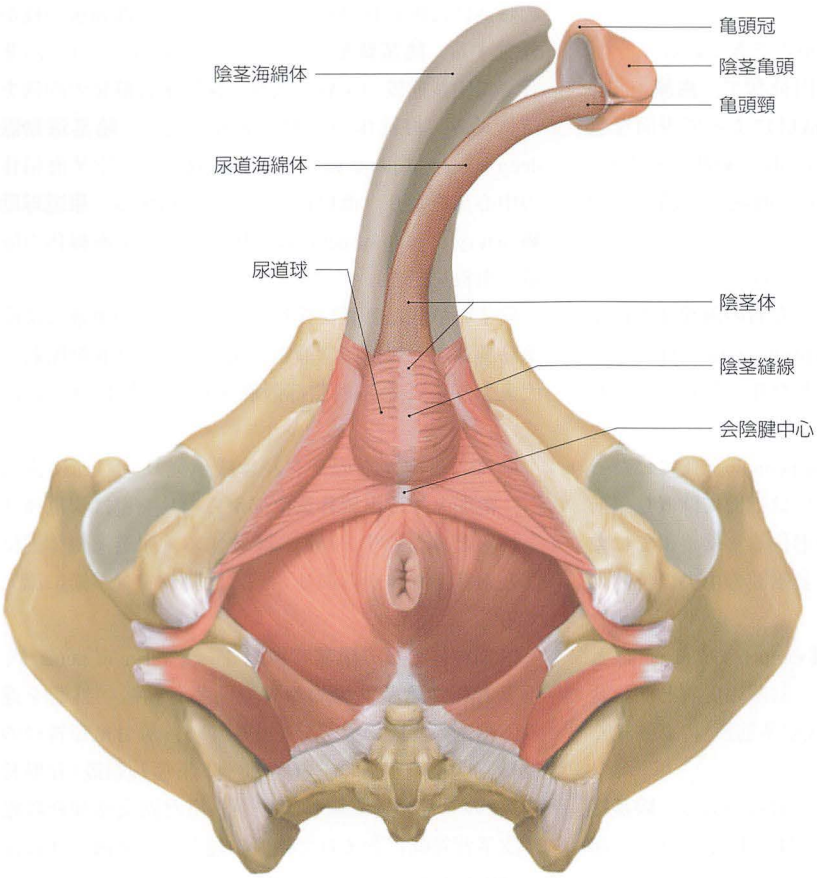

A. 砕石位

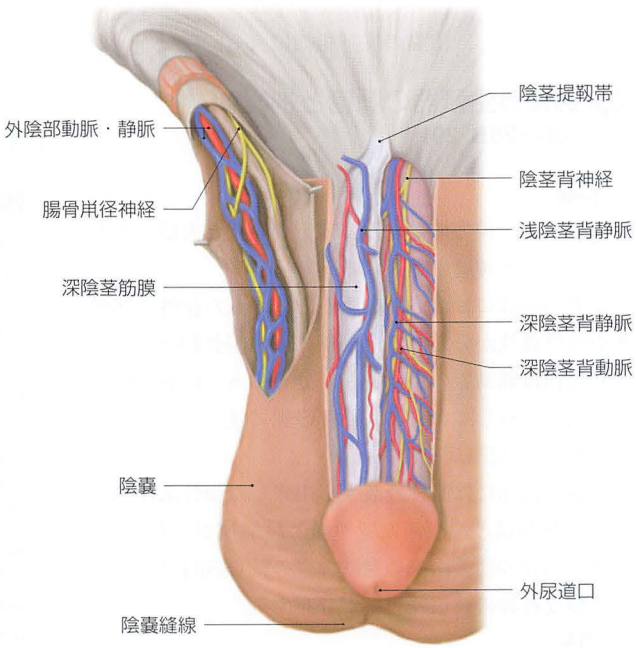

B. 前面

●図 4-28 陰茎の構造

● 構造

陰茎は2種類，3つの海綿体からできている．

海綿体 corpus cavernosum は円筒状で，**白膜** tunica albuginea という丈夫な結合組織層によって表面を包まれ，内部には**海綿体小柱** trabecula が網状に錯走し，隙間の**海綿体洞** cavernous space に血液が充満して勃起を起こす．

- **陰茎海綿体** corpus cavernosum penis：左右1対あり，陰茎体では上面に位置し，左右の海綿体の白膜が正中で癒合し，**陰茎中隔** septum penis を作る．陰茎根では**陰茎脚** crus of penis となり，左右に分かれて恥骨弓に付着する．
- **尿道海綿体** corpus spongiosum penis：全長にわたって尿道が貫いている．陰茎体では下面に位置し，前端は円錐状に広がって亀頭を形作る．陰茎根では丸く膨らんで尿道球となって，会陰膜の中央に付着する．

3つの海綿体は，**深陰茎筋膜** deep fascia of penis という丈夫な筋膜により包まれる．陰茎の皮膚と深陰茎筋膜の間は，疎な結合組織層(浅陰茎筋膜)により緩くつながれていて可動性がある．

陰茎には前腹壁との間をつなぐ靱帯がある．**陰茎提靱帯** suspensory ligament of penis は，恥骨結合から起こり，陰茎体基部の背面に放散し，深陰茎筋膜に付着する．恥骨上部の白線から起こる結合組織線維(陰茎ワナ靱帯)は，陰茎の皮下組織に放散し，一部は陰茎を囲んで下行し，陰嚢の皮下組織に入る．

C 男性外生殖器の脈管と神経 (図 4-28B, 29)

● 陰嚢

陰嚢には，後方の会陰と，前方の腹壁と大腿の2方向から脈管と神経が進入する．

陰嚢の前部には，大腿動脈から分かれた深外陰部動脈の前陰嚢枝が分布する．後部には内腸骨動脈から分かれた内陰部動脈の後陰嚢枝が分布する．陰嚢の静脈は動脈に伴行し，おもに外陰部静脈に注ぐ．リンパは浅鼠径リンパ節に注ぐ．

陰嚢の前部には腰神経叢から由来した腸骨鼠径神経の前陰嚢神経と，陰部大腿神経の陰部枝が分布する．後部に仙骨神経叢由来の会陰神経の枝(後陰嚢神経)と後大腿皮神経の枝(会陰枝)が分布する．

● 陰茎

陰茎には後方の会陰から脈管と神経が進入する．

陰茎には内腸骨動脈から分かれた内陰部動脈の枝が分布する．**陰茎背動脈** dorsal artery of penis は，陰茎背で深陰茎筋膜の深層に入り，深陰茎背静脈の両側を前に進み，海綿体の周囲に血液を送る．**陰茎深動脈** deep artery of penis は，陰茎脚に進入し，陰茎海綿体の中心部を走り，海綿体に血液を供給する．**尿道球動脈** artery of bulb of penis は，尿道球と尿道海綿体の尿道に血液を送る．

陰茎の静脈は動脈に伴行する．海綿体の血液は深陰茎筋膜深層の深陰茎背静脈に集まり，前立腺静脈叢に流入し，ここから内陰部静脈を経て内腸骨静脈に注ぐ．

陰茎の皮膚からのリンパは浅鼠径リンパ節に流入し，亀頭と尿道海綿体遠位部からのリンパは深鼠径リンパ節と外腸骨リンパ節に流入する．尿道海綿体近位部と陰茎海綿体からのリンパは内腸骨リンパ節に流入する．

陰部神経の枝の**陰茎背神経** dorsal nerve of penis が，陰茎背で深陰茎筋膜の深層で陰茎背動脈の外側を進み，陰茎の皮膚の大部分を支配する．腸骨鼠径神経の枝は陰茎根の皮膚に分布する．下下腹神経叢(骨盤神経叢)の一部の前立腺神経叢から出た副交感神経線維が陰茎背神経に含まれて陰茎に達し，陰茎海綿体に注ぐ動脈を拡張して勃起を起こす．

Functional scope

勃起と射精

勃起 erection は，海綿体への血液流入が増し，静脈還流が妨げられて生じる．陰茎亀頭や精嚢への刺激によって副交感神経が興奮すると，骨盤内臓神経から下下腹神経叢を介し神経終末よりアセチルコリンと一酸化窒素(NO)が放出され，内皮細胞からの NO も加わり，陰茎海綿体と尿道海綿体の小動脈の平滑筋が弛緩して勃起が起こる．交感神経系は海綿体の小動脈を緊張させて，勃起を抑制する．

射精 ejaculation は2段階で行われる．第1段階では，内尿道括約筋が収縮し，精管膨大部と精嚢の収縮，前立腺液の分泌により，精液が尿道前立腺部に送り込まれ，交感神経により制御される．第2段階は，陰部神経経由で体性運動ニューロンにより支配され，精液が尿道球部に入って引き起こされる反射反応で，精液が陰茎から放出される．

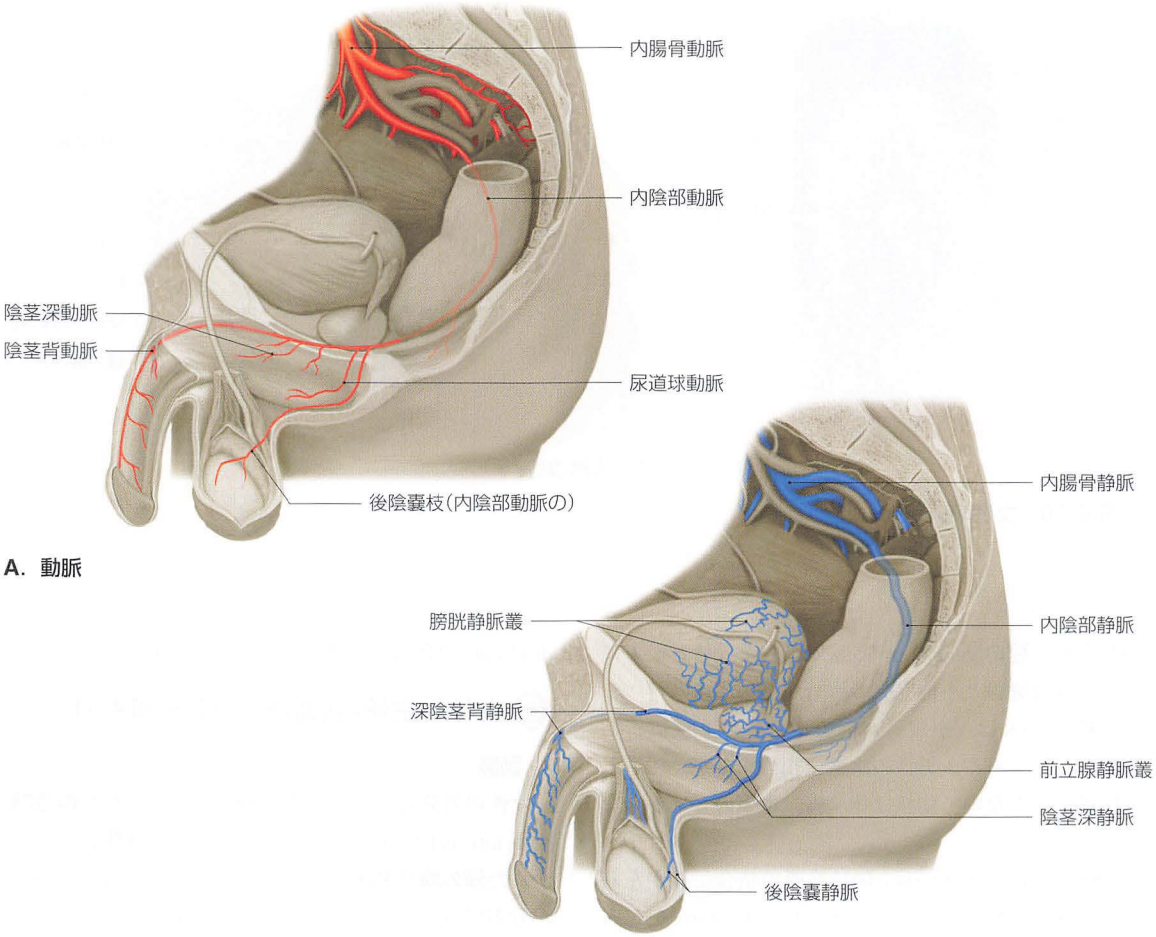

●図 4-29 陰茎と陰嚢の動静脈

4 女性の外生殖器

A 外陰部(図 4-30)

女性の外生殖器は，**外陰部** pudendum あるいは**陰門** vulva と呼ばれる．恥丘，左右の大陰唇とその間の陰裂，小陰唇とそれに囲まれた腟前庭，陰核，前庭球，大・小前庭腺を含む．

恥丘 mons pubis は，恥骨結合の前面にある皮膚の丸い隆起部で，皮下に脂肪がよく発達している．思春期以後に，恥丘は**陰毛** pubic hair によって覆われる．

大陰唇 labium majus は，外陰部の両側を前後に走る皮膚の隆起部で，皮下に多量の脂肪を含む．左右の大陰唇の間に**陰裂** pudendal cleft という窪みがあり，前方では恥丘の手前で左右が合流し(前陰唇交連)，後方では会陰腱中心の位置で合流して稜を形成する(後陰唇交連)が，この稜は経産婦では失われる．大陰唇の外側面には恥毛が生えるが，内側面は滑らかで色素をもたない．

小陰唇 labium minus は，陰裂の中で大陰唇のすぐ内側にある皮膚のヒダで，皮下脂肪を含まず毛も生えていない．小陰唇の基部には前庭球と球海綿体筋がある．左右の小陰唇は腟前庭を囲む．小陰唇は前方で2枚の板に分かれ，内側板は左右が合わさって**陰核小帯** frenulum of clitoris になり，外側板は陰核亀頭の前方で合わさって**陰核包皮** prepuce of clitoris になる．後端は**陰唇小帯** frenulum of labia minora という横ヒダによってつながれている．

腟前庭 vestibule は，左右の小陰唇に囲まれた部位で，**外尿道口** external urethral orifice が陰核のすぐ後

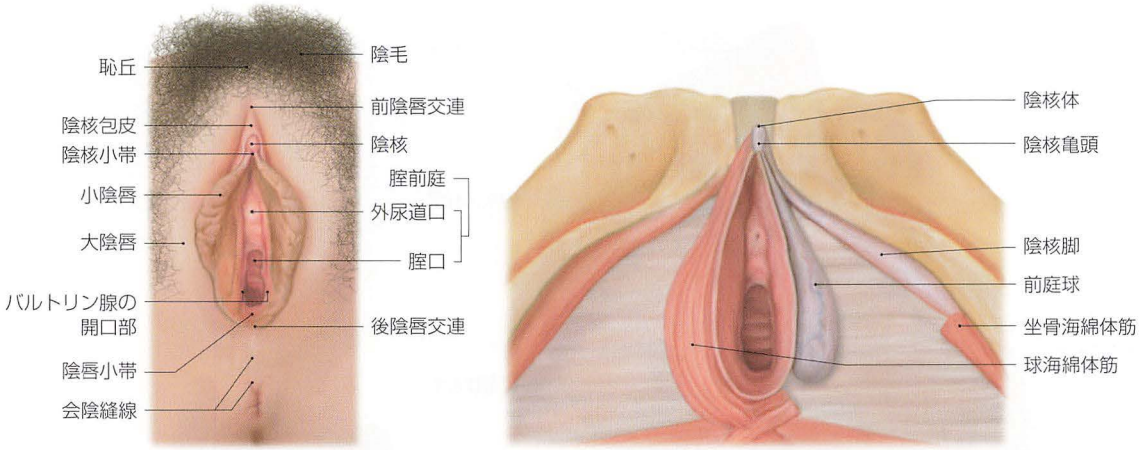

A．体表　　B．会陰浅層

●図 4-30　女性の外陰部

方にあり，**腟口** vaginal orifice がその 1 cm ほど後方にある．大前庭腺と小前庭腺の導管が開口する．

陰核 clitoris は，小陰唇が前方で合わさる位置にある勃起器官である．男性の陰茎に相当するが，尿道とは関係をもたない．陰核は体，脚，亀頭の 3 部からなる．

❶ **陰核体** body of clitoris：陰核筋膜の結合組織が左右 1 対の**陰核海綿体** corpus cavernosum of clitoris を包んでできている．陰核体と恥骨結合との間は**陰核提靱帯** suspensory ligament of clitoris によりつながれている．

❷ **陰核脚** crus of clitoris：陰核体から後外側に伸び，坐骨恥骨枝に沿って付着する．**坐骨海綿体筋** ischiocavernosus によって覆われる．

❸ **陰核亀頭** glans clitoris：陰核の先端部で小陰唇の前端にあり，**前庭球** bulb of vestibule につながる小さな海綿体からできている．

B 腟前庭の腺

大前庭腺 greater vestibular gland（**バルトリン腺** Bartholin's gland）は，腟口の後外側で浅会陰隙に位置する径 5 mm ほどの腺で，腟口の外側で小陰唇の内側に開口する．男性の尿道球腺に相当する．

小前庭腺 lesser vestibular gland は，外尿道口と腟口の間に開口する小さな粘液腺である．

尿道傍腺 paraurethral gland（**スキーン腺** Skene's gland）は，外尿道口の両側に開口する粘液腺で，男性の前立腺に相当する．その導管は**尿道傍管** paraurethral duct と呼ばれ，淋菌感染の好発部位である．

C 女性外生殖器の脈管と神経（図 4-31）

● 動脈

女性の外陰部には，内腸骨動脈から分かれた**内陰部動脈** internal pudendal artery の枝と，大腿動脈から分かれた**深外陰部動脈** deep external pudendal artery の枝が分布する．大陰唇と小陰唇には，深外陰部動脈の枝（前陰唇枝）と内陰部動脈の枝（後陰唇枝）の両方が分布する．腟前庭と陰核，および前庭球には内陰部動脈の枝が分布する．

● 静脈

外陰部からの静脈は，動脈に伴行しておもに骨盤内の静脈叢を経て内腸骨静脈に注ぎ，一部は大腿静脈に注ぐ．

● リンパ管

外陰部のリンパは浅鼠径リンパ節に流入する．

● 神経

外陰部の皮膚には体性神経が分布し，海綿体には自律神経が分布する．外陰部の前端部には腰神経叢からの枝が，それ以外の部分には仙骨神経叢からの枝が分布する．腰神経叢から出た**腸骨鼠径神経** ilio-inguinal nerve の枝（前陰唇神経）と**陰部大腿神経** genitofemoral nerve の枝（陰部枝）が，恥丘と大陰唇の前方部に分布する．大陰唇の外側部には**後大腿皮神経** posterior cutaneous nerve of thigh の枝（会陰枝）が分布し，陰裂内の小陰唇，腟前庭，陰核には**陰部神経** pudendal nerve

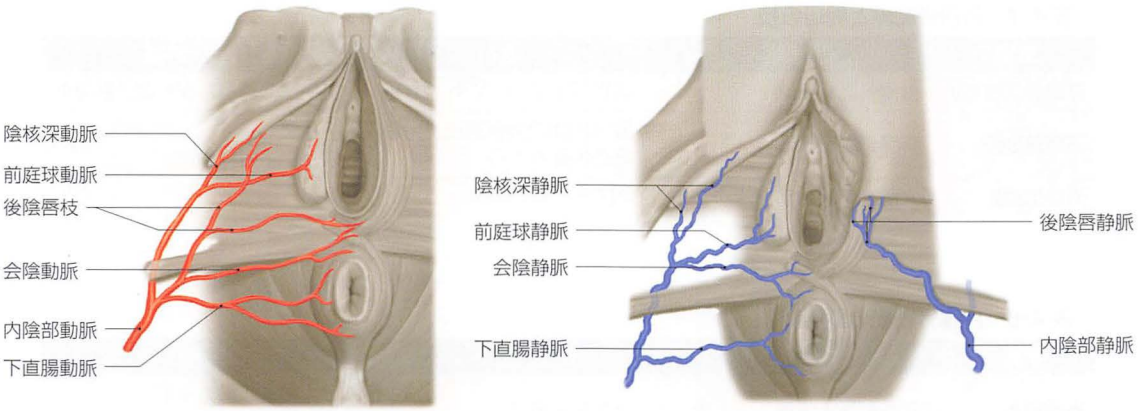

A. 動脈　　B. 静脈

●図 4-31　女性外陰部の動静脈

から分かれた**会陰神経** perineal nerve の枝(後陰唇神経，陰核背神経)が分布する．副交感性の線維は下下腹神経叢の一部の子宮神経叢から分かれる．

E 骨盤部の脈管と神経

1 骨盤部の動脈

腹大動脈は，第 4 腰椎体の高さで左右に分かれて総腸骨動脈になる．この分岐部からごく細い 1 本の**正中仙骨動脈** median sacral artery が下方に出て，仙骨の前面を下行し，尾骨に達する．

総腸骨動脈 common iliac artery は大腰筋の内側縁に沿って外下方に走り，仙腸関節の位置で骨盤上口に達し，2 本に分岐して外・内腸骨動脈になる．

A 外腸骨動脈(表 4-7)

外腸骨動脈 external iliac artery は，大腰筋を横切って外下方に走り，鼠径靱帯の深層の血管裂孔を通って大腿前面に出て大腿動脈となる．大腿動脈は下肢の主要な動脈であるが，その上端近くから，**浅・深外陰部動脈** superficial/deep external pudendal artery が分かれて会陰に分布する．外腸骨動脈の下端近くから 2 枝が分かれる．**深腸骨回旋動脈** deep circumflex iliac artery は鼠径靱帯の後面に沿って外上方に向かい，腸骨稜に沿って走り，側腹壁の下部に分布する．**下腹壁動脈** inferior epigastric artery は前腹壁の内面を上行する．

B 内腸骨動脈(図 4-32)

内腸骨動脈 internal iliac artery は，骨盤腔の外側壁に沿って下行し，多数の枝に分かれて骨盤の壁と内臓に分布する．内腸骨動脈が前枝と後枝に分かれると記述されることが多いが，実際には個体差が大きく，一定のパターンを認めがたい．

内腸骨動脈の枝は，もっぱら骨盤壁に分布する壁側枝と，骨盤内臓に分布する臓側枝に区分できる．

● 壁側枝(表 4-8)

腸腰動脈 iliolumbar artery は内腸骨動脈の近位部で分かれて後上方に進み，大腰筋の後方で腰枝と腸骨枝に分かれる．

❶ 腰枝：大腰筋と腰方形筋に分布し，第 4 腰動脈と吻合する．

❷ 腸骨枝：腸骨窩に入り，腸骨筋の深層からこの筋に分布する．ほかにも腸骨稜周囲への枝も出し，殿筋や腹壁の筋にも分布する．

外側仙骨動脈 lateral sacral artery は，通常片側に 2 本あり，骨盤後壁に沿って内下方に走り，前仙骨孔に入り，脊柱管の内部や仙骨後方の皮膚と筋に分布する．

上殿動脈 superior gluteal artery は，内腸骨動脈の最大の枝で，後方に走って腰仙骨神経幹と S1 前枝の間を抜け，大坐骨孔の梨状筋上孔を通って殿部に出る．殿部の筋(中殿筋，小殿筋)と皮膚，その周囲の筋と骨に分布する．

下殿動脈 inferior gluteal artery は，内腸骨動脈の大

●表 4-7　外腸骨動脈と周辺の枝

動脈	起始	走行	分布・分枝
深腸骨回旋動脈	外腸骨動脈下端	鼠径靱帯に沿って外上方へ	鼠径部の腹壁，腸骨窩の腸骨筋
下腹壁動脈	外腸骨動脈下端	腹壁内面の外側臍ヒダ，腹直筋の後面を上行	下腹壁 吻合：上腹壁動脈
外陰部動脈	大腿動脈起始部，浅深2本	内方へ	会陰

●表 4-8　内腸骨動脈の壁側枝

動脈	起始	走行	分布・分枝
腸腰動脈	内腸骨動脈近位部	後上方へ，2枝に分岐	腰枝：大腰筋，腰方形筋 腸骨枝：腸骨筋
外側仙骨動脈	内腸骨動脈，2本	骨盤後壁を内下方へ，前仙骨孔を通る	脊柱管の内容，仙骨後方の皮膚と筋
上殿動脈	内腸骨動脈，最大の枝	後方へ，梨状筋上孔を通る	殿部の筋(中殿筋，小殿筋)，皮膚
下殿動脈	内腸骨動脈	後方へ，梨状筋下孔を通る	殿部の筋(大殿筋)，大腿上部後面
閉鎖動脈	内腸骨動脈，時に下腹壁動脈	下方へ，閉鎖管を通る	大腿の内転筋群，大腿内側部

●表 4-9　内腸骨動脈の臓側枝

動脈	起始	走行	分布・分枝
臍動脈	内腸骨動脈の最初の枝	胎児期：前腹壁を上行，臍帯へ 成人：上膀胱動脈との分岐部から先は索状(臍動脈索)	枝：上膀胱動脈，♂：精管動脈
上膀胱動脈	臍動脈	内下方へ	膀胱の上面，尿管の遠位部
精管動脈(♂)	臍動脈	下行して骨盤底へ	精管
下膀胱動脈	内腸骨動脈	骨盤底を内方へ	膀胱底
腟動脈(♀)	下膀胱動脈	腟に沿って下行	腟下部，前庭球，直腸の一部
子宮動脈(♀)	内腸骨動脈	子宮広間膜基部を前内方へ	子宮，子宮の靱帯，卵管と卵巣の内側部，腟上部
中直腸動脈	内腸骨動脈	骨盤底を内方へ	直腸下部，♂：精嚢
内陰部動脈	内腸骨動脈	梨状筋下孔，小坐骨孔から会陰に入り，陰部神経管を通って尿生殖三角へ	直腸下部，肛門管，会陰，外生殖器
下直腸動脈	内陰部動脈	坐骨肛門窩を内方へ	内・外肛門括約筋，肛門周辺の皮膚
会陰動脈	内陰部動脈	尿生殖三角を前方へ	球海綿体筋，坐骨海綿体筋

きな枝の1つで，仙骨神経叢のS1～3の前枝の間を抜け，大坐骨孔の梨状筋下孔を通って殿部に出る．殿部の筋(大殿筋)と皮膚，大腿後面の上部に分布する．

閉鎖動脈 obturator artery は，骨盤壁に沿って前方に走り，閉鎖孔の前上部の閉鎖管を通って大腿内側部に出る．大腿の内転筋群の上部および股関節などに分布する．

● **臓側枝(表 4-9)**

臍動脈 umbilical artery は，内腸骨動脈から前方に出る第1の枝で，胎児期には前腹壁を上行し，臍帯を通して胎盤に血液を送る．出生後に上膀胱動脈起始部よりも末梢の部分が閉塞し，索状物(臍動脈索)に変わ

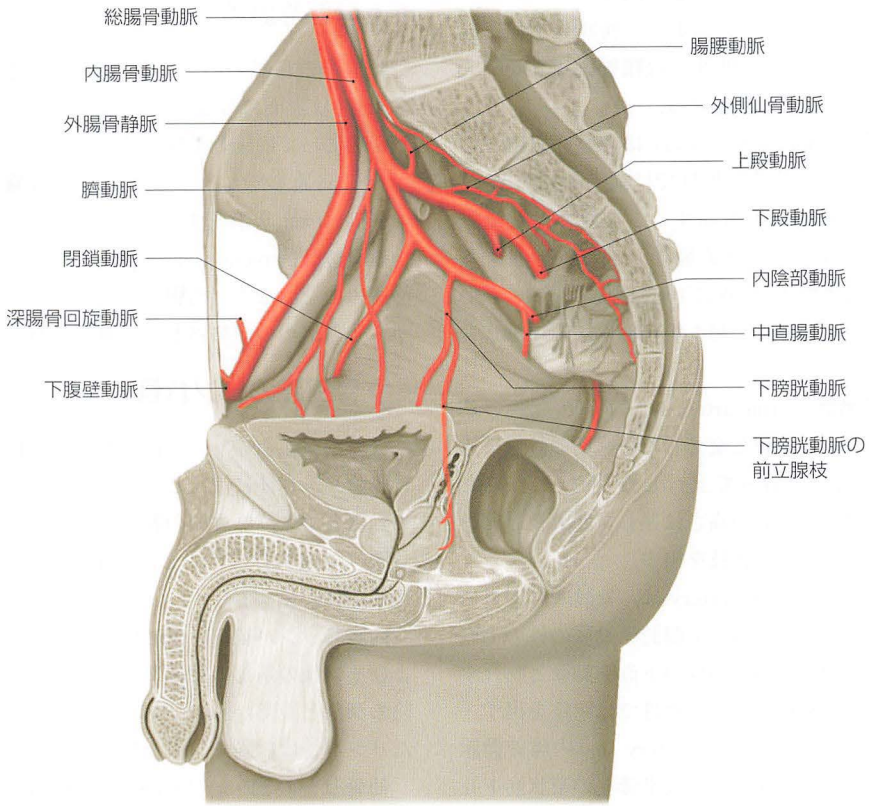

A. 男性

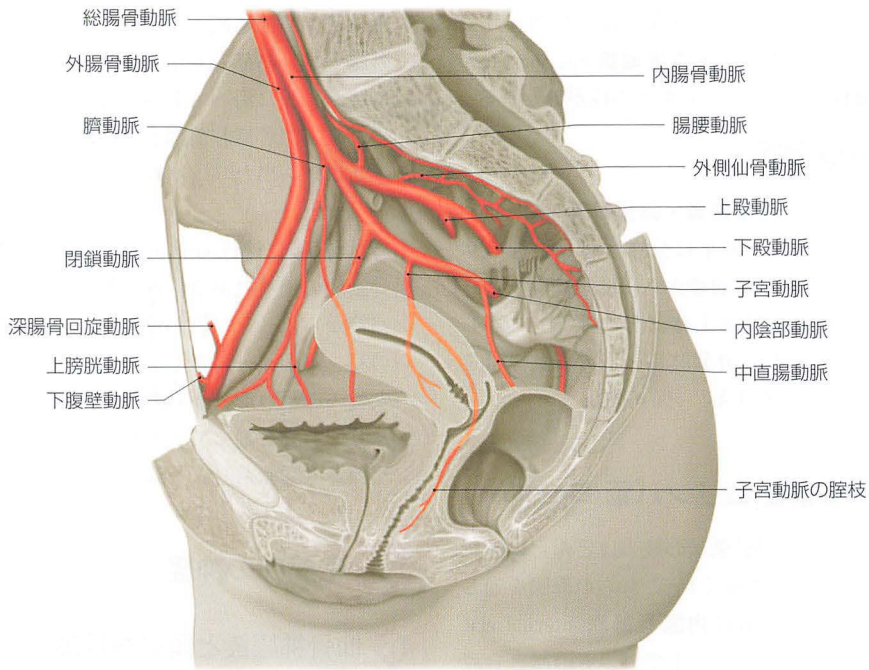

B. 女性

●図 4-32 内腸骨動脈

る．膀動脈からは2～3本の**上膀胱動脈** superior vesical artery が起こり，内下方に走って膀胱の上面と尿管の遠位部に分布する．男性では**精管動脈** artery to ductus deferens がここから起こる．

下膀胱動脈 inferior vesical artery は骨盤底を内方に走って膀胱底に分布する．男性では前立腺枝が出て，前立腺，精嚢，精管にも分布する．女性では**腟動脈** vaginal artery が出て，腟と直腸の一部にも分布する（注：英米の教科書では，女性に下膀胱動脈がなく，代わりに内腸骨動脈から腟動脈が起こり，男性の下膀胱動脈に対応すると記述する）．

女性の**子宮動脈** uterine artery は，子宮広間膜の基部を内方に向かい，尿管と交叉して子宮頸の外側に達し，子宮の外側縁に沿って上行しながら子宮の頸，体，底に枝を出し，卵管の高さに達して卵巣枝と卵管枝に分かれる．経過中に腟枝を出す．

中直腸動脈 middle rectal artery は，骨盤底を内方に走って直腸の中部に達する．下腸間膜動脈の枝の上直腸動脈，および内陰部動脈の枝の下直腸動脈と吻合する．男性では前立腺枝を出し，女性では腟枝を出す．

内陰部動脈 internal pudendal artery は，内腸骨動脈の終枝で，陰部神経と伴行して大坐骨孔の梨状筋下孔から骨盤外に出て，小坐骨孔を通って会陰に入り，坐骨内面の**陰部神経管** pudendal canal（**アルコック管** Alcock's canal）の中を前に進み，直腸下部，肛門管，会陰，外生殖器に分布する．**下直腸動脈** inferior rectal artery，**会陰動脈** perineal artery などの枝が分かれる．

C 精巣・卵巣動脈

腹大動脈から分かれた**精巣・卵巣動脈** testicular/ovarian artery は，精巣と卵巣に分布する．男性の精巣動脈は，鼠径管を通って腹腔から出て，精索を通って陰嚢に達し，精巣と精巣上体に分布する（▶ 図 4-15）．女性の卵巣動脈は，骨盤腔に入って卵巣提索を通り，卵巣と卵管に分布する（▶ 図 4-20）．

2 骨盤部の静脈とリンパ管（図 4-33）

骨盤内の静脈は，内腸骨動脈の枝のほとんどに伴行する（膀動脈と腸腰動脈を除く）．これらの静脈を通して，骨盤壁と内臓の血液は**内腸骨静脈** internal iliac vein に集まり，骨盤上口のすぐ上で外腸骨静脈と合流して**総腸骨静脈** common iliac vein になる．

A 骨盤静脈叢

骨盤腔の臓器のいくつか（膀胱，直腸，前立腺，子宮，腟）は表面に静脈叢が分布しており，ここから静脈が起こって内腸骨静脈に注ぐ．これらの静脈叢はたがいに交通しており，全体として**骨盤静脈叢** pelvic venous plexus を形成する．

直腸静脈叢 rectal venous plexus は，上・中・下直腸静脈の間をつなぎ，門脈系が遮断されたときの，門脈から体循環への短絡路として重要である．

B 骨盤腔のリンパ管

骨盤内臓からのリンパは，おもに内腸骨リンパ節と外腸骨リンパ節に流入し，さらに総腸骨リンパ節，腹大動脈と下大静脈周囲の腰リンパ節に向かう．ここから腰リンパ本幹に流入し，第12胸椎の高さで胸管の起始部に合流する．

内腸骨リンパ節 internal iliac node は，内腸骨動脈およびその枝の基部の周囲にある．骨盤内臓に加えて会陰の深部と殿部からのリンパが流入する．ここから出たリンパ管は総腸骨リンパ節に注ぐ．

仙骨リンパ節 sacral node は，仙骨前面で正中仙骨動脈の近くにある．骨盤腔の後下部からのリンパが流入し，ここから出たリンパ管は内腸骨リンパ節ないし総腸骨リンパ節に流入する．

外腸骨リンパ節 external iliac node は，骨盤上口の上で外腸骨動脈に沿ってある．鼠径リンパ節からのリンパに加えて，骨盤腔前部と上部からのリンパが流入する．ここから出たリンパ管は総腸骨リンパ節に流入する．

総腸骨リンパ節 common iliac node は，骨盤上部で総腸骨動脈の近くにある．内・外腸骨リンパ節と仙骨リンパ節からのリンパ管が流入し，一部の骨盤内臓器からのリンパが流入することがある．

女性の卵巣と卵管からのリンパは，卵巣動脈に伴行するリンパ管を通って骨盤腔から出て，外側大動脈リンパ節と大動脈前リンパ節に流入する．

3 骨盤部の神経

A 仙骨神経叢と尾骨神経叢（図 4-34，表 4-10）

仙骨神経叢 sacral plexus は，L4・5の前枝とS1～3

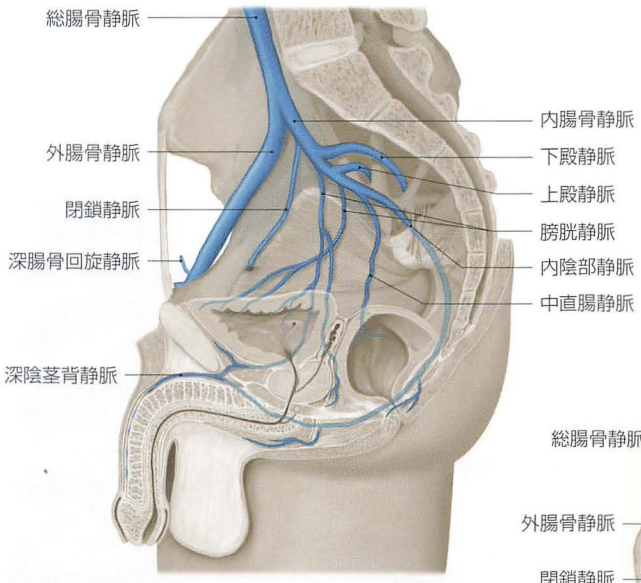

A. 男性

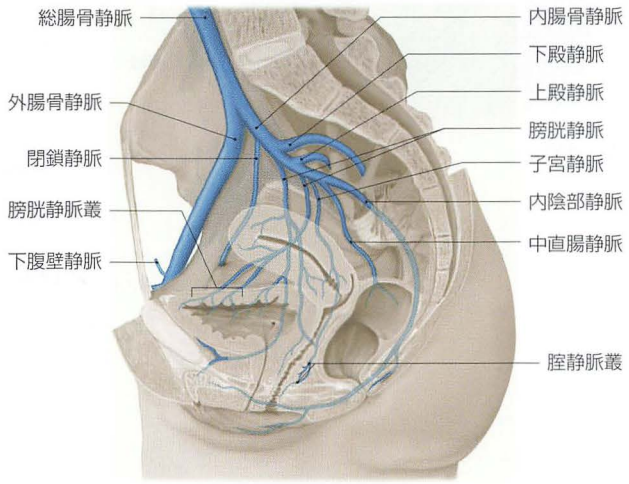

B. 女性

●図 4-33 内腸骨静脈

の前枝によって，骨盤外側壁の梨状筋の前で，内腸骨動静脈と尿管の後方に作られる．**腰仙骨神経幹** lumbosacral trunk（L4・5）は仙腸関節の前を下行して骨盤腔に入り，S1～3の前枝は前仙骨孔を出て骨盤壁を下外方に向かう．それぞれの高さの前枝は前部と後部に2分岐し，それがほかの高さの枝と合流して終枝となる神経を形成する．そのため仙骨神経叢の枝は，前方と後方の成分に区別することができる．

坐骨神経 sciatic nerve は，L4～S3の前枝に由来し，人体で最大の神経である．梨状筋の前面で形成され，大坐骨孔の梨状筋下孔を通って殿部に出て，大腿の後面と下腿と足に分布する．前方の成分（脛骨神経部）と後方の成分（総腓骨神経部）を含み，膝窩で2本に分かれる．

上殿神経 superior gluteal nerve は，L4～S1の前枝の後方成分に由来し，大坐骨孔の梨状筋上孔を通って殿部に出て，中殿筋と小殿筋に分布する．

下殿神経 inferior gluteal nerve は，L5～S2の前枝の後方成分に由来し，大坐骨孔の梨状筋下孔を通って殿部に出て，大殿筋に分布する．

後大腿皮神経 posterior cutaneous nerve of thigh は，S1～3の前枝の前方および後方成分に由来し，大坐骨孔の梨状筋下孔を通って骨盤外に出て，下殿部と大腿後面の皮膚に分布する．

内閉鎖筋神経 nerve to obturator internus（L5～S2前枝，前方成分）は，上双子筋と内閉鎖筋に分布する．

大腿方形筋神経 nerve to quadratus femoris（L4～S1前枝，前方成分）は，大腿方形筋と下双子筋に分布する．

梨状筋神経 nerve to piriformis（S1・2前枝，後方成分）は，梨状筋に分布する．

陰部神経 pudendal nerve は，S2～4の前枝の前方成

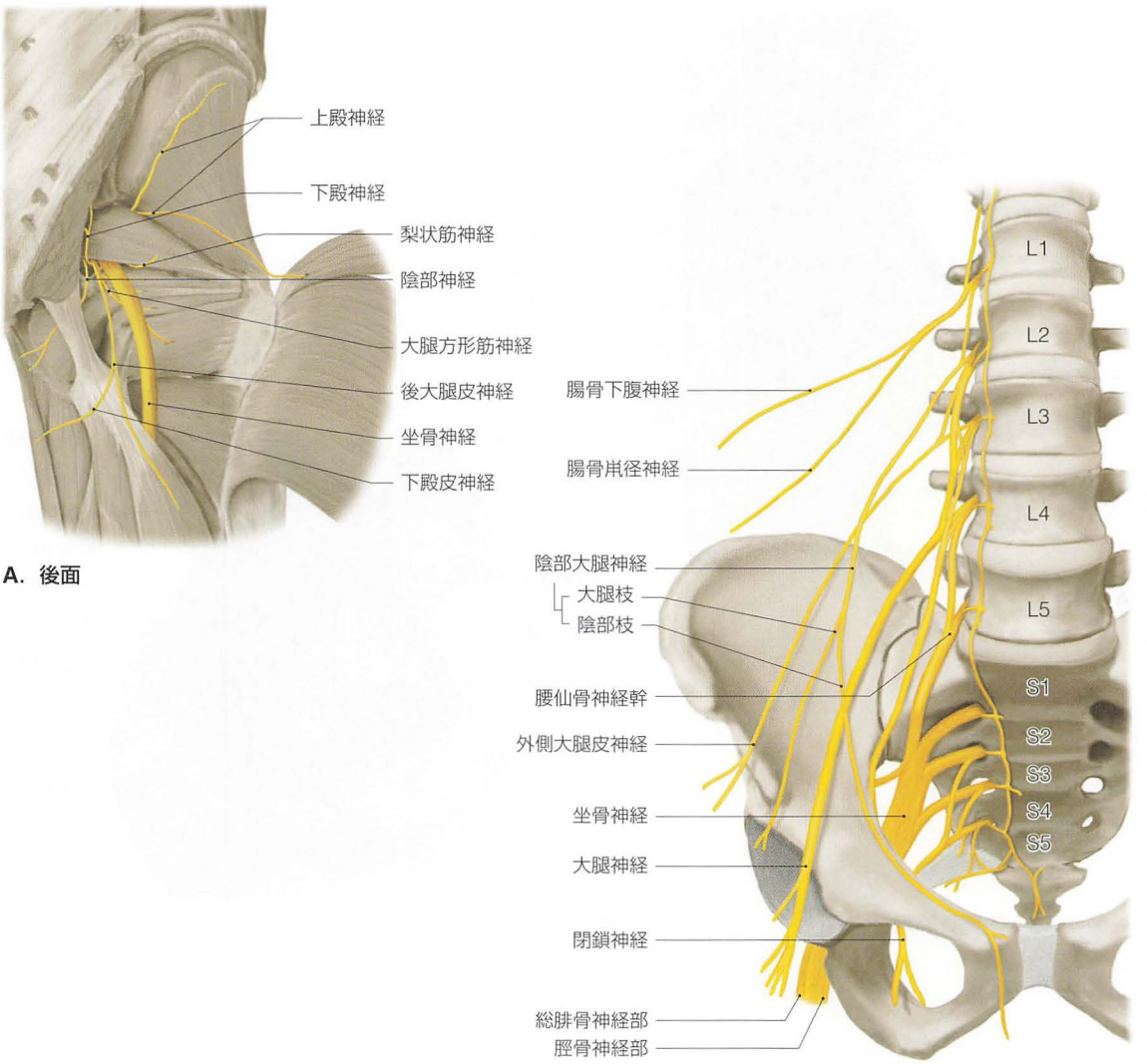

●図 4-34　仙骨神経叢

●表 4-10　仙骨神経叢の神経

神経	由来	支配する筋	皮膚への分布
坐骨神経	仙骨神経叢　L4～S3　前/後	大腿後面，下腿，足の筋	大腿後面，下腿，足
上殿神経	仙骨神経叢　L4～S1　後方	中殿筋，小殿筋，大腿筋膜張筋	—
下殿神経	仙骨神経叢　L5～S2　後方	大殿筋	—
後大腿皮神経	仙骨神経叢　S1～3　前/後	—	殿部下半，大腿後面と上内側，会陰外側
内閉鎖筋神経	仙骨神経叢　L5～S2　前方	上双子筋，内閉鎖筋	—
大腿方形筋神経	仙骨神経叢　L4～S1　前方	下双子筋，大腿方形筋	—
梨状筋神経	仙骨神経叢　S1・2　後方	梨状筋	—
陰部神経	仙骨神経叢　S2～4　前方	球海綿体筋，坐骨海綿体筋	会陰

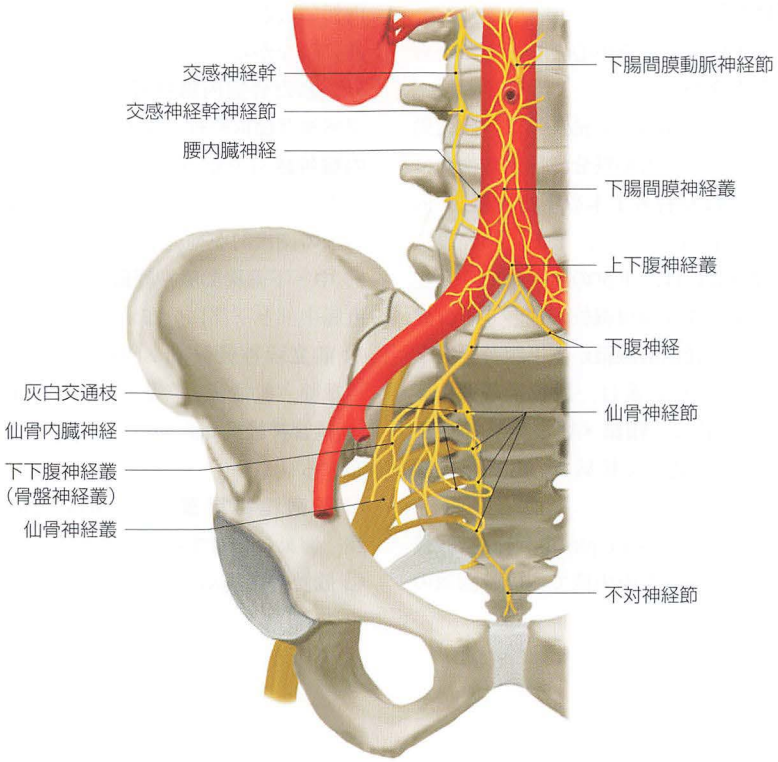

●図 4-35　骨盤部の自律神経叢

分に由来し，梨状筋下部の前で形成され，内陰部動脈と伴行しながら大坐骨孔の梨状筋下孔を通っていったん殿部に出て，仙棘靱帯の坐骨棘への付着部近くを回り，小坐骨孔から会陰に入り，坐骨内面の陰部神経管の中を前方に走る．3本の主要な終枝に分かれて会陰の骨格筋と皮膚に分布する．

❶ **下直腸神経** inferior rectal nerve は陰部神経管を途中で抜けて，外肛門括約筋と肛門挙筋を支配し，また肛門三角の皮膚に分布する．

❷ **会陰神経** perineal nerve は尿生殖三角に入り，運動枝と皮枝を出す．運動枝は浅会陰隙と深会陰隙の骨格筋を支配し，皮枝は**後陰嚢神経** posterior scrotal nerve (♂)，**後陰唇神経** posterior labial nerve (♀) などとして尿生殖三角に分布する．

❸ **陰茎背神経** dorsal nerve of penis (♂)，**陰核背神経** dorsal nerve of clitoris (♀) は深会陰隙を前方に進み，会陰膜の最前方部を抜けて陰茎・陰核の背面に沿って進み，亀頭に達する．

尾骨神経叢 coccygeal plexus は，S4・5の前枝からできるきわめて小さな神経叢で，尾骨付近の皮膚に枝を送る．

B 自律神経叢(図 4-35)

骨盤部の自律神経系は，脊柱両側の交感神経幹の骨盤部と，脊柱前方の腹大動脈神経叢から下方に連なる椎前神経叢の骨盤部である．

● 交感神経幹の骨盤部

交感神経幹 sympathetic trunk は，腰仙骨神経幹の内側で総腸骨動静脈の後方を通って腹部から骨盤腔に入る．交感神経幹の骨盤部は4つの**仙骨神経節** sacral ganglion を挟みながら仙骨の前面を下行し，尾骨の前面で左右が合して小さな**不対神経節** ganglion impar となって終わる．

仙骨神経節からは2種類の枝が出る．

❶ **灰白交通枝** grey ramus communicans：対応する脊髄神経前枝と交通し，これに含まれる交感神経節後線維は仙骨神経叢の枝に沿って下肢と会陰の皮膚に分布する．

❷ **仙骨内臓神経** sacral splanchnic nerve：下下腹神経叢(骨盤神経叢)に加わり，骨盤内臓を支配する．

● 椎前神経叢の骨盤部

上下腹神経叢と下下腹神経叢を中心とし，そこから周辺に広がる神経叢を含む．

上下腹神経叢 superior hypogastric plexus は，腹大動脈神経叢の下方への延長で，大動脈分岐部から岬角にかけて広がる．下方では左右各1本の**下腹神経** hypogastric nerve となって骨盤内に入り，下下腹神経叢につながる．上下腹神経叢には，下位の腰神経節から起こる腰内臓神経から交感神経節前線維が加わり，骨盤内臓神経由来の副交感神経節前線維が下下腹神経叢を経由して加わる．上下腹神経叢は，**尿管神経叢** ureteric plexus を通して尿管に，**精巣・卵巣動脈神経叢** testicular/ovarian plexus を通して精巣ないし卵巣に神経線維を送る．

下下腹神経叢 inferior hypogastric plexus（**骨盤神経叢** pelvic plexus）は，骨盤内の直腸の両側で内腸骨動脈の内側に広がり，上方では下腹神経を通して上下腹神経叢につながる．下下腹神経叢には，S2～4の前枝から分かれた**骨盤内臓神経** pelvic splanchnic nerve より副交感神経節前線維が加わり，仙骨神経節から出る**仙骨内臓神経** sacral splanchnic nerve より交感神経節前線維が加わる．下下腹神経叢から骨盤内臓の周囲には，以下の副次的な神経叢が生じる．

❶ **中・下直腸動脈神経叢** middle/inferior rectal plexus：直腸中部と下部に分布する．

❷ **前立腺神経叢** prostatic plexus：前立腺，精嚢，尿道球腺，射精管，陰茎，尿道に分布する．

❸ **精管神経叢** deferential plexus：精管と精巣上体に分布する．

❹ **子宮腟神経叢** uterovaginal plexus：子宮，卵管，腟，卵巣に分布する．

❺ **膀胱神経叢** vesical plexus：膀胱に分布する．

第5章

背部

人体における「背部」とは？

背部は，頸部から下の体幹後部である．その骨格である**脊柱**は，椎骨が上下に積み重なってできている．脊柱は，**頸椎** 7 個，**胸椎** 12 個，**腰椎** 5 個，5 つの椎骨が癒合した**仙骨**，数個の椎骨による**尾骨**からなる．頸椎は上方で頭蓋と関節を作り，胸椎は 12 対の肋骨と関節して胸郭を形成し，仙骨と尾骨は左右の寛骨と連結して骨盤を形成する．

脊柱の内部には**脊柱管**があり，**脊髄**を収めている．

背部の筋のうち浅層のものは，上肢の骨格に停止しており，上肢の筋として扱われる．深層のものは脊髄神経の後枝に支配される**固有背筋**である．固有背筋は 3 層に分かれ，浅層には頭頸部の**板状筋**，中層には背部を縦走する**脊柱起立筋**，深層には椎骨の間を短くつなぐ**横突棘筋**などがある．後頭下深層にある小さな筋も，固有背筋に含まれる．

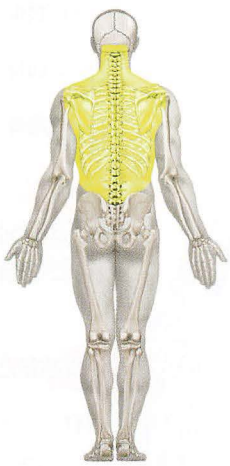

第5章　背部の構成マップ

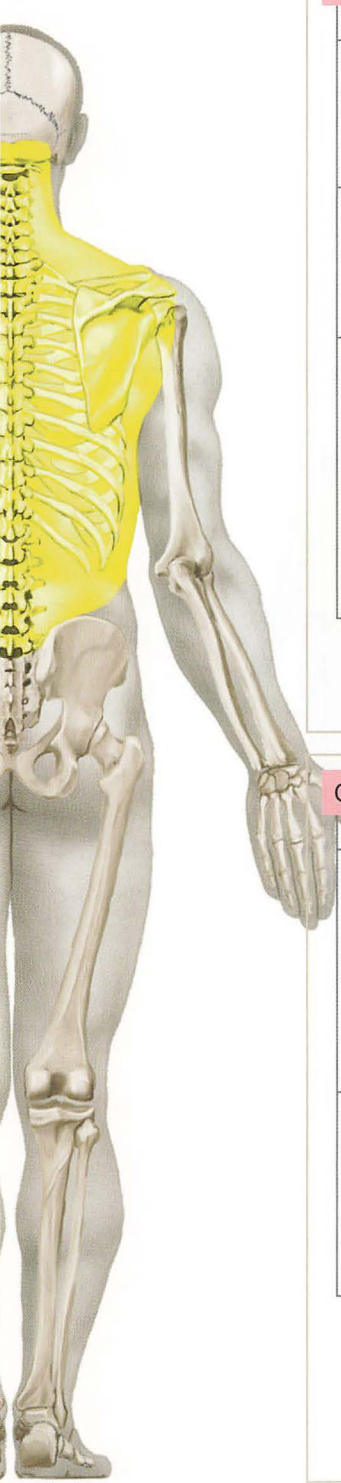

A　背部の概観 ▶p206

B　椎骨 ▶p206

- 椎骨の基本形 ▶p206
  - □ 椎間円板 ▶p207
  - □ 椎間関節 ▶p207
- 頸椎 ▶p208
  - □ 環椎，軸椎，隆椎 ▶p208
  - □ 頸椎と頭蓋の連結 ▶p210
- 胸椎以下の脊椎 ▶p211
  - □ 胸椎 ▶p211
  - □ 腰椎 ▶p211
  - □ 仙骨 ▶p213
  - □ 尾骨 ▶p213
- 脊柱 ▶p213
  - □ 4つの弯曲 ▶p213
  - □ 可動性 ▶p213



C　脊柱管とその内容 ▶p214

- 脊柱管と髄膜 ▶p214
  - □ 硬膜 ▶p214
  - □ クモ膜 ▶p215
  - □ 軟膜 ▶p215
- 脊髄 ▶p215
  - □ 外形 ▶p215
  - □ 断面 ▶p216
- 脊髄神経 ▶p217
  - □ 前根 ▶p217
  - □ 後根 ▶p217
  - □ 運動神経と感覚神経 ▶p218

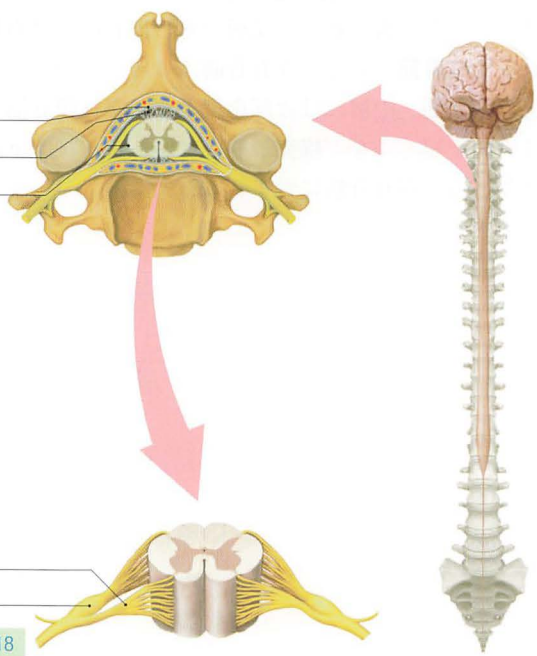

D　背部の筋 ▶p219

- 付帯背筋 ▶p219
  - □ 僧帽筋 ▶p219
  - □ 広背筋 ▶p219
  - □ 肩甲挙筋 ▶p219
  - □ 大・小菱形筋 ▶p219
  - □ 上・下後鋸筋 ▶p219
- 固有背筋 ▶p219
  - □ 板状筋 ▶p219
  - □ 脊柱起立筋 ▶p221
  - □ 横突棘筋 ▶p221
  - □ 後頭下筋 ▶p221
  - □ 後頭下三角 ▶p221
- 背部の筋膜 ▶p224
  - □ 胸腰筋膜 ▶p224
  - □ 項筋膜 ▶p224

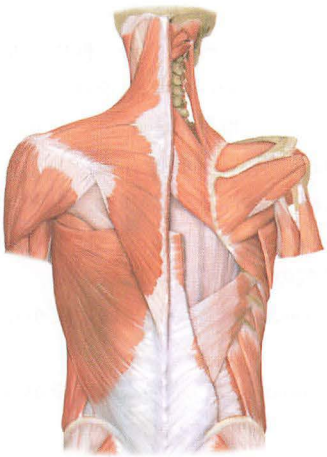





E　背部の脈管と神経 ▶p225

- 脊髄の血管 ▶p225
  - □ 動脈 ▶p225
    - □ 前脊髄動脈
    - □ 後脊髄動脈
    - □ 脊髄枝
  - □ 静脈 ▶p226
    - □ 前脊髄静脈
    - □ 後脊髄静脈
    - □ 内椎骨静脈叢
- 固有背筋と背部皮膚の脈管と神経 ▶p226
  - □ 動脈 ▶p226
  - □ 静脈 ▶p227
  - □ 神経 ▶p227

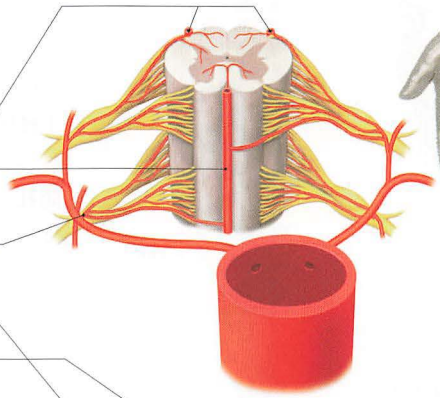

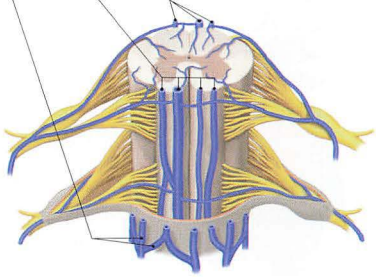



A 背部の概観(図 5-1)

背部 back は，体幹の後面で脊柱とその周辺の領域である．背部のうちで頸部の後面は**項**(うなじ) nucha と呼ばれ，腹部の後面は**腰**(こし) loin と呼ばれる．

脊柱 vertebral column は，**椎骨** vertebra が積み重なってできている．脊柱は5つの部位に区別され，❶ **頸椎** cervical vertebra は7個，❷ **胸椎** thoracic vertebra は12個，❸ **腰椎** lumbar vertebra は5個の椎骨からなり，仙椎の5個の椎骨は癒合して❹ **仙骨** sacrum を作り，尾椎の痕跡的な4個の椎骨は癒合して❺ **尾骨** coccyx を作る．脊柱内を縦に走る脊柱管には**脊髄** spinal cord が収まっている．

背部の筋のうち浅層にある**付帯背筋** extrinsic back muscle は上肢や胸壁を動かし，深層にある**固有背筋** intrinsic back muscle は脊柱を動かす．

脊柱は体重を支持するとともに，脊柱全体として前後と左右への屈曲と，脊柱を軸とする回旋を行う．



●図 5-1 脊柱の5領域

B 椎骨

1 椎骨の基本形(図 5-2)

A 椎骨の形状

椎骨 vertebra は，部位によって差異はあるが，基本的に共通する形状を有している．椎骨は，本体である**椎体** vertebral body と，その後方に付着するアーチ状の**椎弓** vertebral arch からできている．椎体と椎弓は**椎孔** vertebral foramen という大きな孔を囲む．椎体に付着する椎弓の前方部は**椎弓根** pedicle であり，後方部は**椎弓板** lamina である．椎孔は脊柱の中で上下に連なって**脊柱管** vertebral canal を形成し，中枢神経の脊髄を収める．

椎弓からは3種7個の突起が突き出している．

❶ **棘突起** spinous process は，椎弓の後端中央から後下方に突き出す．

❷ **横突起** transverse process は，椎弓根の直後から側方に突き出す．

❸ **上・下関節突起** superior/inferior articular process は，椎弓根の直後から上方と下方に突き出す．棘突起と横突起は固有背筋の付着部になる．上・下関節突起は上下の椎骨間で関節を形成する．

椎弓根のところで，椎弓の上縁と下縁は凹んで**上・下椎切痕** superior/inferior vertebral notch を作っている(▶ 図 5-10A)．上・下椎切痕は，上下の椎骨間に**椎間孔** intervertebral foramen という孔を作る．椎間孔は，脊髄に出入りする脊髄神経の通路になる．

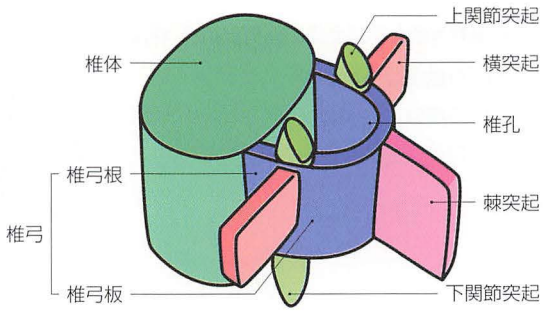

●図 5-2 椎骨の基本形

B 椎骨の連結

椎骨の間の連結は，椎体の間の椎間円板と，椎弓の間の椎間関節によって行われる．

● 椎間円板(図 5-3)

椎間円板 intervertebral disc は上下の椎体の間に挟まれた円板状の構造で，周縁部の線維輪と中心部の髄核からできている．

- **線維輪** anulus fibrosus：線維軟骨とコラーゲン線維の層が交互に同心円状に配列してできており，コラーゲン線維は交叉しながら斜めに走り，上下の椎体の間をつないでいる．
- **髄核** nucleus pulposus：ゼラチン状の物質からできている．

Clinical scope

椎間板ヘルニア

椎間円板は年齢とともに変化する．髄核の水分が失われて硬くなり，厚くなった線維輪には亀裂や空隙が生じる．髄核が線維輪の裂隙を通って脱出したり，線維輪を覆ったまま外に膨隆したりするのが**椎間板ヘルニア** disk herniation である．髄核が後方ないし後外側に膨出すると，神経根や脊髄を圧迫してさまざまな症状を起こす．下位頸椎(C4～7)および下位腰椎(L4～S1)によく発生し，30～50 歳代の活動性の高い男性に多い．

頸椎の椎間板ヘルニアでは，神経根の圧迫により，肩こりや頸椎の運動制限がまず現れ，肩甲骨から上肢にかけての疼痛，前腕や手の感覚障害や脱力，筋萎縮などを生じる．脊髄が圧迫されるため，しびれ感や麻痺が体幹から下肢にまで広がる．

腰椎の椎間板ヘルニアでは，馬尾の神経根が圧迫されるため，腰痛と片側の下肢痛が生じる．

椎体と椎間円板は，脊柱の全長にわたって，前面と後面から靱帯によって補強されている．

- **前縦靱帯** anterior longitudinal ligament：椎体の前面を幅広く覆い，頭蓋底から仙骨まで縦走する．椎体に強く付着する．
- **後縦靱帯** posterior longitudinal ligament：椎孔の前面を縦走する狭い靱帯で，斜台から仙骨管まで達する．椎間円板に強く付着する．

● 椎間関節(図 5-4)

椎間関節 zygapophysial joint は，上位の椎骨の下関節突起と下位の椎骨の上関節突起の間にできる滑膜性の関節である．関節面の角度は脊柱の部位によって異なり，脊柱が運動できる方向を決めている．

椎弓とそこから出る棘突起は，隣接する椎骨の間で 4 種類の靱帯によってつながれている．

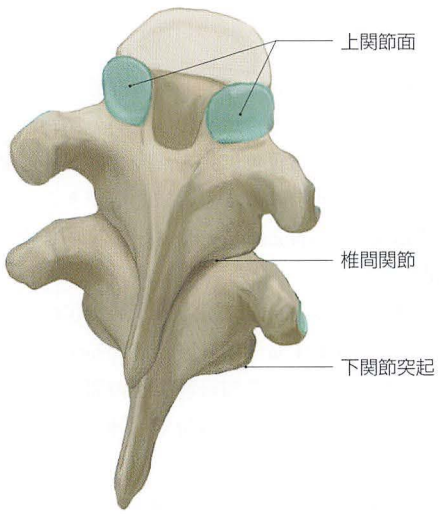

●図 5-4　椎間関節

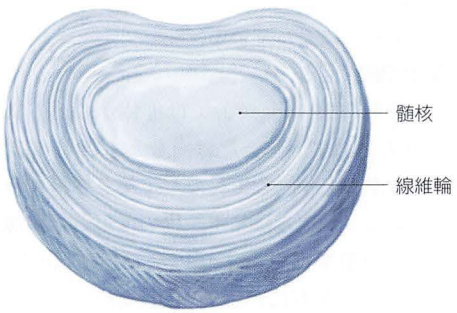

A．概観

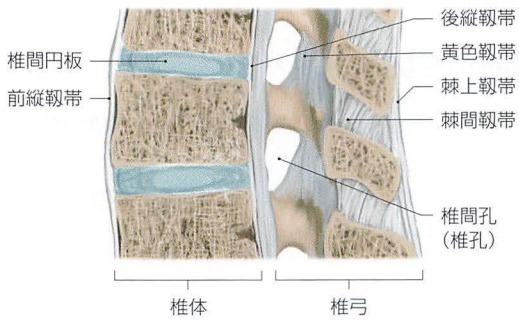

B．腰椎正中断

●図 5-3　椎間円板

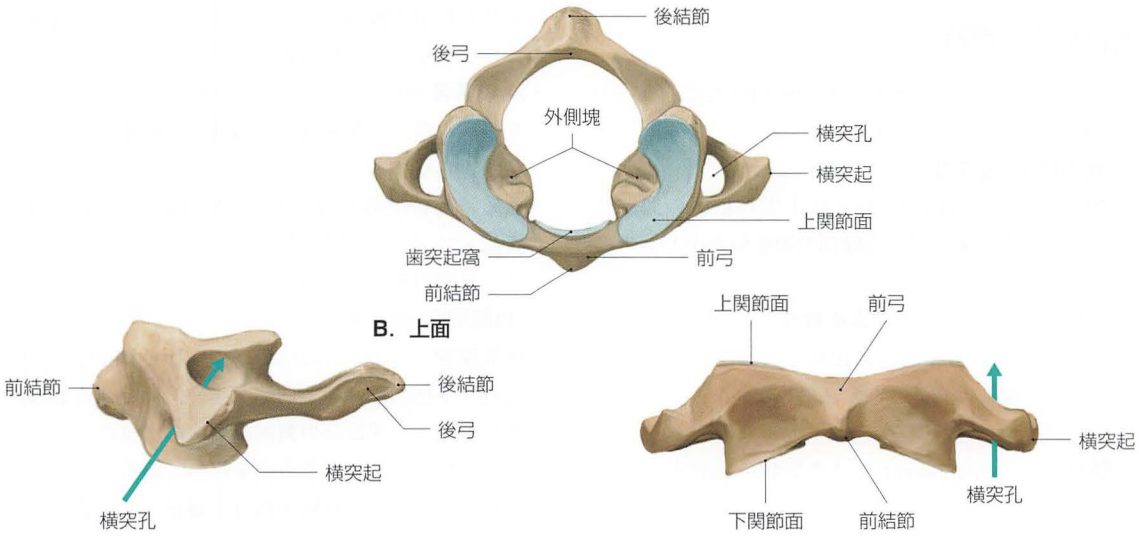

●図 5-5　第 1 頸椎

❶ **黄色靱帯** ligamenta flava：上下の椎骨の椎弓板の間をつないで，脊柱管の後壁を作っている．弾性線維を豊富に含むことから黄色に見え，脊柱の屈伸運動により椎弓板の間が伸び縮みするのに対応できる．

❷ **棘間靱帯** interspinous ligament：上下の椎骨の棘突起の間をつなぐ．

❸ **棘上靱帯** supraspinous ligament：棘突起の後端を上下につないで縦走する．**項靱帯** nuchal ligament は，後頭骨の外後頭隆起と第 7 頸椎棘突起の間の正中面で棘突起の後方に広がる板状の靱帯で，棘上靱帯が後方に広がったものである．

❹ **横突間靱帯** intertransverse ligament：上下の椎骨の横突起の先端をつなぎ，椎骨の横揺れを抑制する．

2 頸椎

A 頸椎の形状(図 5-5～7)

頸椎 cervical vertebra は 7 個あり (C1～7)，他の椎骨に比べて小さく，以下の特徴がある．

- 椎体は，横に広い楕円形で，高さが低い．椎体の上面は両側が盛り上がって中央が凹み，下面はやや凸になっている．
- 横突起には，丸い**横突孔** foramen transversarium があり，先端が前後に分かれて前・後結節を作っている．椎骨動静脈が横突孔を通る．
- 棘突起は短く，先端が二股に分かれている．
- 椎孔の形は，三角形に近い．
- 上・下関節突起の関節面は，前頭面から前方に約 45° 傾き，前後および左右への屈曲を可能にする．

第 1 頸椎，第 2 頸椎，第 7 頸椎は，他の椎骨と形状が大きく異なる．

● 第 1 頸椎(図 5-5)

第 1 頸椎(**環椎** atlas；C1)は椎体がなく，左右の**外側塊** lateral mass とこれをつなぐ**前弓** anterior arch・**後弓** posterior arch からできている．外側塊のそれぞれは上面と下面に関節面があり(**上・下関節面** superior/inferior articular surface)，上方で後頭骨の後頭顆と，下方で第 2 頸椎(軸椎)の上関節面と関節する．第 1 頸椎の横突起は，側方に大きく突き出し，頭部を動かす後頭下筋の付着部になっている．

● 第 2 頸椎(図 5-6)

第 2 頸椎(**軸椎** axis；C2)では椎体から上方に**歯突起** dens が突き出す．歯突起は，もともと第 1 頸椎の椎体であるが，発生過程で分離して第 2 頸椎に癒合したものである．歯突起は第 1 頸椎の前弓と外側塊に囲まれ，椎孔の前半部に嵌まり込んで車軸状の関節を作る．歯突起の左右に，**上関節面** superior articular surface がある．

● 第 7 頸椎

第 7 頸椎 (C7) は棘突起が著しく突き出し，**隆椎**

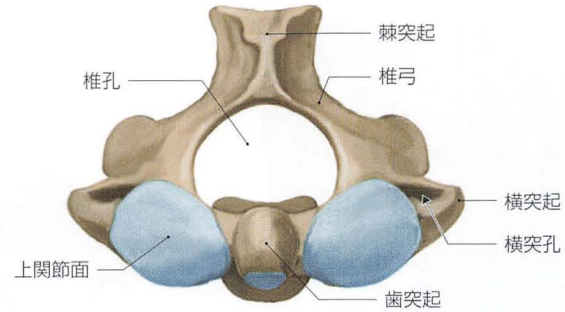

B. 上面

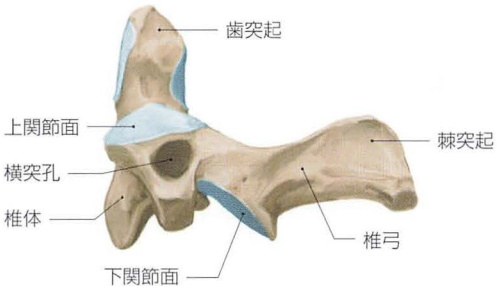

A. 左側面

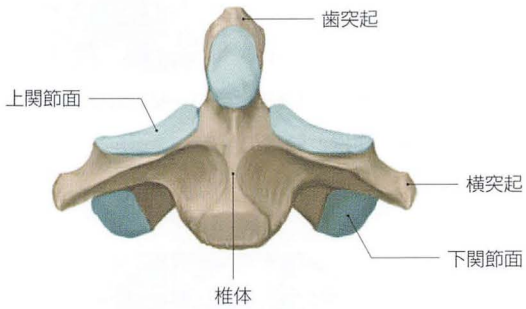

C. 前面

●図 5-6　第 2 頸椎

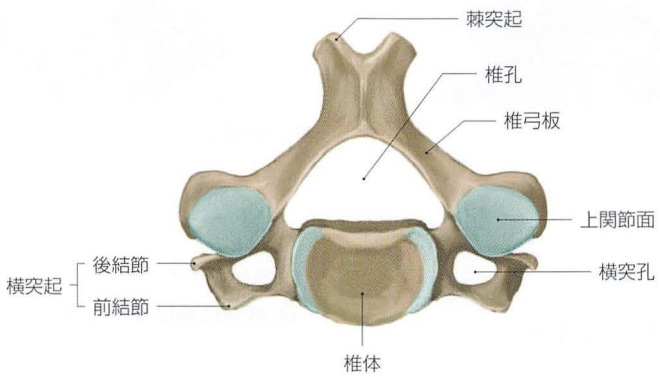

B. 上面

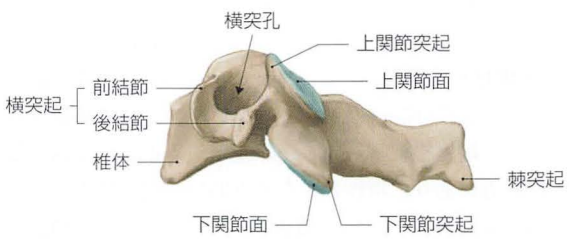

A. 左側面

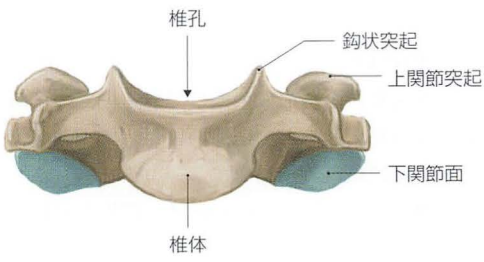

C. 前面

●図 5-7　第 4 頸椎

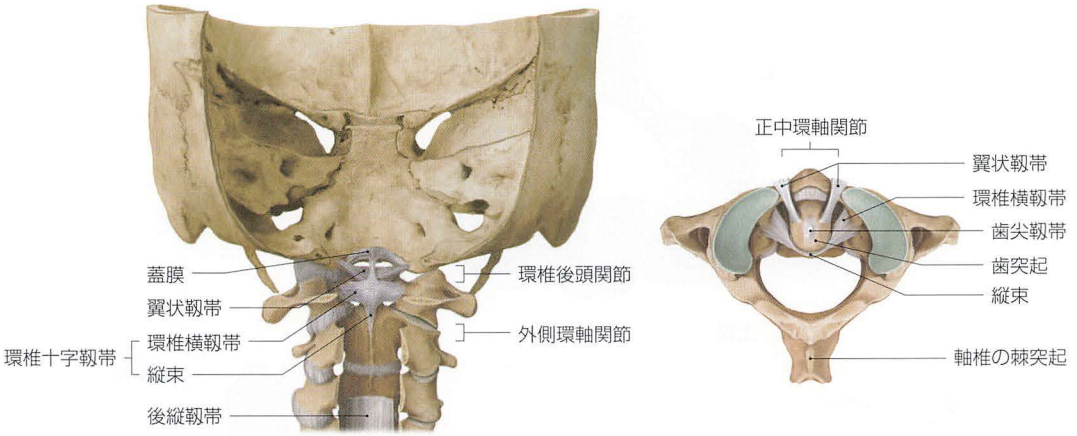

A．後面(椎弓および後縦靱帯の一部を取り除いてある)　　B．上面

●図 5-8　頸椎と頭蓋の関節

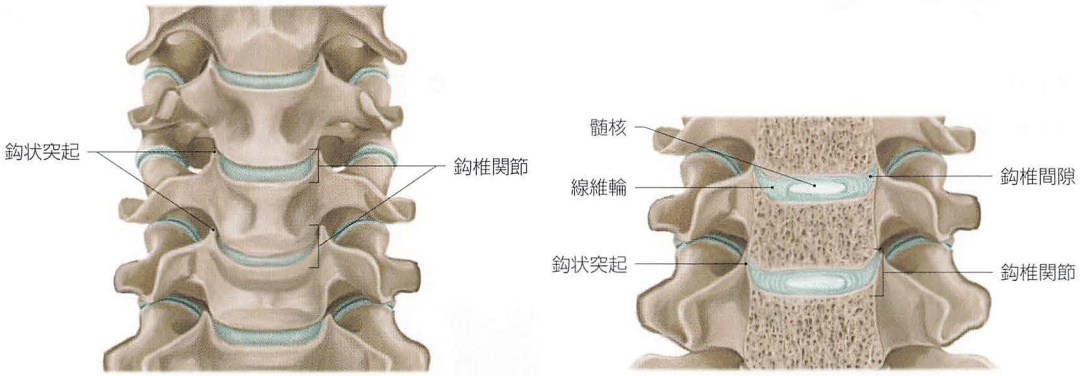

A．前面　　B．前頭断

●図 5-9　鉤椎関節

vertebra prominens と呼ばれる．

B 頸椎と頭蓋の連結(図 5-8)

後頭骨と環椎と第2頸椎(軸椎)の間にある2つの関節は，頭蓋の可動性に関わり，特殊な形状を有している．

環椎後頭関節 atlanto-occipital joint は，後頭骨の後頭顆と環椎の上関節面の間にできる関節である．円筒形の後頭顆が凹んだ上関節面に対して前後に滑り，頭部を前後に傾ける運動をする．

環軸関節 atlanto-axial joint は，環椎と軸椎の間の関節で，2つの部分に分かれる．

❶ **正中環軸関節**：環椎と軸椎の歯突起との間の関節で，環椎が歯突起の周りに回旋して，頭部を左右に回す運動をする．

❷ **外側環軸関節**：環椎の下関節面と軸椎の上関節面の間の関節で，頭部の荷重を支える働きをする．

● **頭蓋と環椎，軸椎を補張する靱帯**

❶ **蓋膜** tectorial membrane：後縦靱帯の上方への延長で，軸椎の椎体後面と大後頭孔の前縁をつなぐ．脊髄硬膜と強く癒着して，頭蓋腔内の脳硬膜に移行する．

❷ **環椎十字靱帯** cruciate ligament of atlas：蓋膜の前方にあり，横(環椎横靱帯)と縦(縦束)の2つの靱帯からなる．**環椎横靱帯** transverse ligament of atlas は歯突起の後方にあり，環椎の左右の外側塊の間を結んで歯突起を前に押しつける．**縦束** longitudinal band は軸椎の椎体から上方に伸び，大後頭孔の前縁に付着する．

❸ **翼状靱帯** alar ligament：歯突起から左右上方に向か

い，大後頭孔の外側縁に付着する．

④ **歯尖靱帯** apical ligament of dens：環椎十字靱帯の前にあり，歯突起の先端と大後頭孔の前縁をつなぐ．

C 鉤椎関節(図 5-9)

下位の頸椎では，椎体上面の外側縁が盛り上がり，矢状方向に伸びる**鉤状突起** uncinate process を作る．鉤状突起は，上位の椎骨の椎体との間に小さな滑膜性関節(**鉤椎関節** uncovertebral joint)を作っており，下位頸椎の間の回旋運動を強く制限する．

3 胸椎以下の脊椎

A 胸椎(図 5-10)

胸椎 thoracic vertebra は 12 個あり(T1～12)，12 対の肋骨と関節して胸郭を構成する．

- 椎体は，前に突き出したハート形で，下位のものほど大きくなる．
- 椎孔は，ほぼ円形である．
- 棘突起は長く，下方に強く傾斜する．
- 関節突起の関節面は，前頭面から前方に約 10°，内方に約 20° 傾き，前後・左右の屈曲および回旋をある程度可能にする．

典型的な胸椎は，椎体の両側面で上縁と下縁に 2 つの関節窩(**上・下肋骨窩** superior/inferior costal facet)を有し，肋骨頭と関節する．また，横突起の先端に 1 つの関節窩(**横突肋骨窩** transverse costal facet)を有し，肋骨結節と関節する．上肋骨窩と横突肋骨窩は同じ高さの肋骨と関節し，下肋骨窩は下位の肋骨と関節する．

B 腰椎(図 5-11)

腰椎 lumbar vertebra は 5 個あり(L1～5)，他の椎骨に比べて大きい．

- 椎体は，横に広い楕円形で，大きく厚い．
- 椎孔は，後ろを頂点とする三角形である．
- 棘突起は，四辺形の板状で，ほぼ水平に突き出す．
- 椎弓は，棘突起と横突起のほかにもいくつか小突起を有し，複雑な外形を有する．
- 関節突起は，前頭面から外方に約 45° 傾き，上関節面が凹で下関節面が凸の円筒状に弯曲し，回旋運動を強く制限し，側方への屈曲もかなり制限する．

腰椎の**横突起** transverse process は，発生学的には肋骨に由来するもので，**肋骨突起** costal process とも呼ばれる．第 1～4 腰椎の横突起は薄くて長いが，第 5 腰椎の横突起は太く，**腸腰靱帯** iliolumbar ligament が付着する．**乳頭突起** mammillary process は，上関節突起の後外側縁が突き出したもので，上位の腰椎で顕著にみられ，固有背筋の付着部となっている．**副突起**

Developmental scope

肋骨の遺残

肋骨は，胸椎の領域だけにみられる．肋骨は，発生初期に，脊柱の全領域に生じるが，胸椎以外では発生過程の間に椎骨に取り込まれて姿を消す．頸椎，腰椎，仙骨には肋骨の遺残が含まれる．

- **頸椎**

肋骨が椎骨と癒合し，両者の間に**椎間孔** transverse foramen を生じる．横突孔より前方の横突起の部分が，肋骨の遺残である．

- **腰椎**

肋骨が椎骨と癒合し，横突起を形成する．そのため腰椎の横突起は**肋骨突起** costal process とも呼ばれる．

- **仙椎**

肋骨は横突起と癒合して椎骨の**外側部** lateral part を形成する．外側部の前部が肋骨の遺残である．

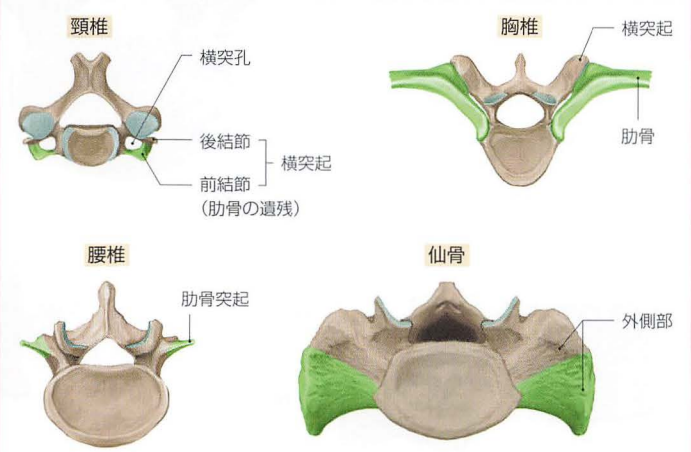

●**肋骨の遺残(頸椎，胸椎，腰椎，仙骨)**
緑色で示した部分が遺残部分

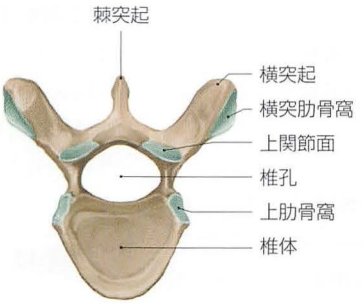

B. 上面

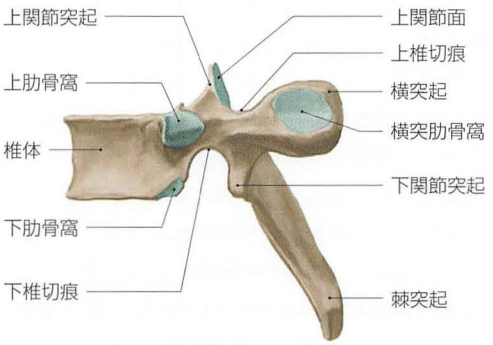

A. 左側面

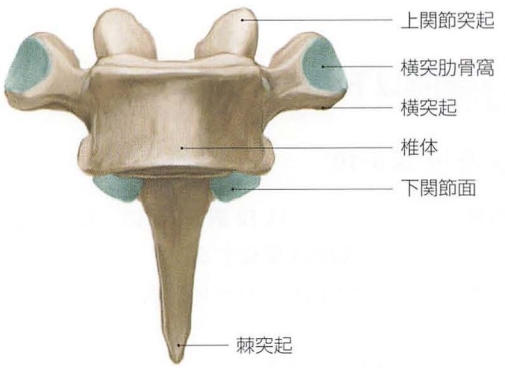

C. 前面

●図 5-10　第 6 胸椎の形状

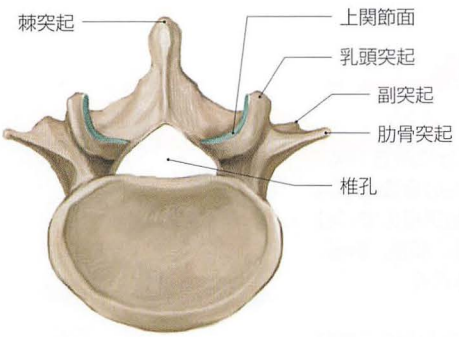

B. 上面

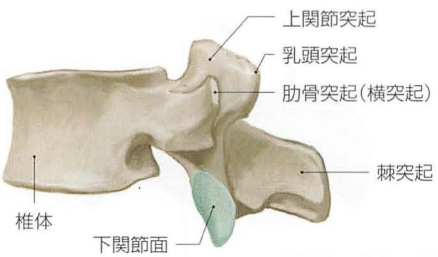

A. 左側面

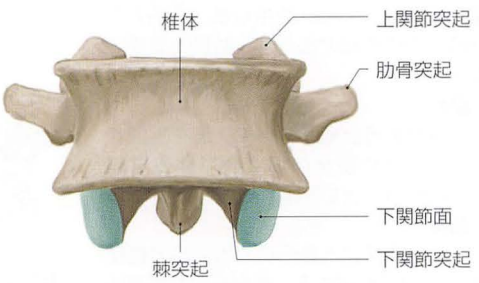

C. 前面

●図 5-11　第 4 腰椎の形状

accessory process は横突起の基部から後方に出た小突起で，本来の横突起の痕跡である．

C 仙骨と尾骨

仙骨 sacrum は，5 個の**仙椎** sacral vertebra (S1～5) が癒合してできた骨である．仙骨は逆三角形で，前面が凹，後面が凸に弯曲している．

尾骨 coccyx は，退化した 4 対の尾椎が癒合してできた骨である．仙骨と尾骨は，左右の寛骨とともに**骨盤** pelvis を構成している．仙骨と尾骨の形状については，第 4 章「骨盤部」(▶ 160 頁の図 4-3) を参照．

4 脊柱

A 脊柱全体の形状 (図 5-12)

成人の**脊柱** vertebral column には，前後方向の弯曲が 4 カ所にみられる．❶ **頸部弯曲** cervical curvature は前方に凸，❷ **胸部弯曲** thoracic curvature は後方に凸，❸ **腰部弯曲** lumbar curvature は前方に凸，❹ **仙骨部弯曲** sacral curvature は後方に凸である．

前方に凸の弯曲は**前弯** lordosis と呼ばれ，頸部と腰部にみられ，後方に凸の弯曲は**後弯** kyphosis と呼ばれ，胸部と仙骨部にみられる．第 5 腰椎と仙骨の間は約 140° の屈曲をしており，**腰仙角** lumbosacral angle と呼ばれる．仙骨の前上端は**岬角** promontory と呼ばれ，前方に突き出している．

胸部と仙骨部にみられる後弯は，胎児期から新生児期にみられる弯曲が保持された**一次弯曲** primary curvature である．これに対して頸部と腰部はもともと後弯であるが，成長とともに前弯に変わった**二次弯曲** secondary curvature であり，坐位や直立など姿勢の変化により生じたものである．

脊柱が 4 つの弯曲をもつことにより，直立姿勢時の重心線が脊柱と重なる．そのため，少ない筋収縮により直立姿勢を保持できる．

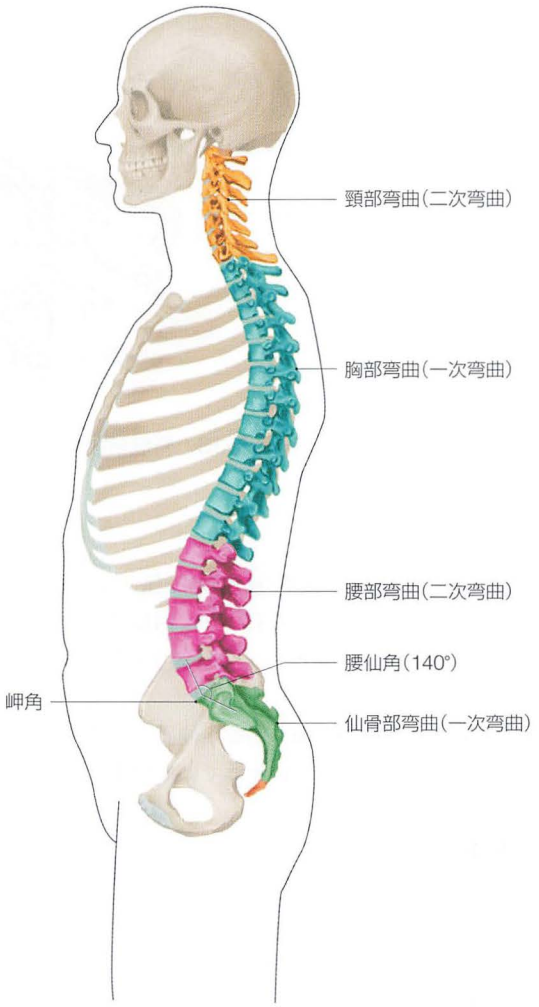

●図 5-12　脊柱の弯曲

●表 5-1　脊柱の可動域

	頸部	胸腰部
屈曲	60°	45°
伸展	50°	30°
側屈(左右)	50°	50°
回旋(左右)	60°	40°

(日本整形外科学会，日本リハビリテーション医学会による)

B 体幹の可動性 (表 5-1)

体幹の骨格は脊柱を中心として，5 つの部位に分かれる．❶ **頭蓋** skull，❷ **頸椎**，❸ **胸郭** thorax，❹ **腰椎**，❺ **骨盤** pelvis である．これら 5 つの部位のうち，頭蓋(❶)，胸郭(❸)，骨盤(❺)は，重要な臓器を保持するために箱状の容器を形成しており，可動性が制限されている．その間をつなぐ頸椎(❷)と腰椎(❹)は比較的可動性が大きく，脊柱全体としての可動性を確保している．

● **頸椎**

脊柱全体の中で最も可動性に富む．頸椎では関節に

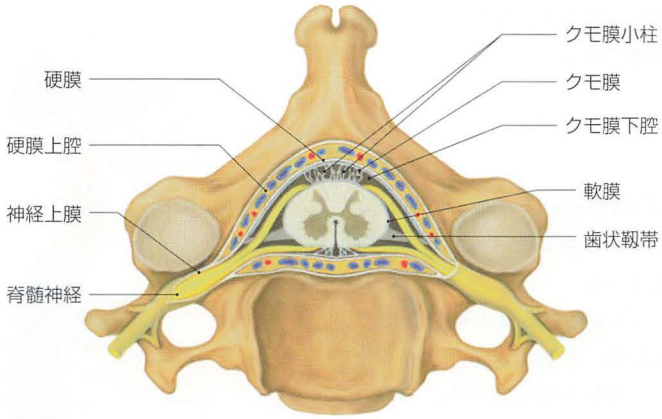

●図 5-13 脊髄髄膜

よって可動性に違いがある.

- 環椎後頭関節(第1頸椎/後頭顆):屈曲(20°),伸展(10°)と軽度の側屈(5°)を行うが,回旋は行わない.
- 環軸関節(第1/2頸椎):回旋(35°)を行い,屈曲,伸展,側屈は行わない.
- それ以下の頸椎の関節:屈曲,伸展,側屈,回旋の運動が行われるが,下位頸椎では椎鈎関節により回旋が強く制限されている.

● 胸椎

胸椎は,肋骨とともに胸郭を形成するため,可動性が制限されているが,胸椎全体としては若干の屈曲,伸展,側屈,回旋が行われる.

● 腰椎

椎間関節の形状のために屈曲と伸展は行いやすいが,側屈と回旋は行いにくい.

*

胸腰部の17個の椎骨を合わせた可動性は,頸部の7個の椎骨による可動性よりも小さい.

Clinical scope

脊柱の異常弯曲

脊柱の病的な弯曲として,脊柱後弯と脊柱側弯がある.

脊柱後弯症 kyphosis は,後方に凸の弯曲が異常に強くなるもので,胸椎の領域に起こる.高齢者に多い老年性後弯は,骨粗鬆症による椎骨の変形や椎間円板の老化変性が原因である.脊椎の外傷や,結核性脊椎炎でも後弯を生じることがある.

脊柱側弯症 scoliosis は,脊柱が側方に弯曲するもので,機能性と構築性の2種類がある.機能性の側弯症は,疼痛,姿勢,足の長さの不ぞろいなどにより生じるもので,原因を取り除けば改善する.構築性の側弯症は脊椎の変形を伴うもので,その多くは原因不明の特発性である.思春期の女性に多く発生するが,成長が完了すると進行は止まる.ただし,変形した脊柱が自然に回復することはない.

C 脊柱管とその内容

1 脊柱管と髄膜

A 脊柱管の壁

脊柱管 vertebral canal は,椎孔が積み重なってできた管腔である.脊柱管の前壁は,椎体,椎間円板,後縦靱帯により作られる.側壁は椎弓根からなり,**椎間孔** intervertebral foramen を通して脊柱管の外と交通する.後壁は椎弓板と黄色靱帯により作られる.

脊柱管は上方では**大後頭孔** foramen magnum を通して**頭蓋腔** cranial cavity につながる.下方には**仙骨裂孔** sacral hiatus という開口部がある.

B 脊髄髄膜(図 5-13)

脊柱管の中には,結合組織性の3層の**髄膜** meninx があり,脊髄を包んでいる.

❶ **硬膜** dura mater:最外層にある.厚く強力な層で,おもにコラーゲン線維からできていて弾力性に乏しい.脊髄の硬膜と脊柱管壁の骨との間には**硬膜上腔** epidural space があり,疎性結合組織,脂肪,静脈叢などを含んでいる.脊髄の硬膜は,上方では大後頭孔の縁に接着している.頭蓋腔内では,硬膜は頭蓋骨の

骨膜と癒着しており，硬膜上腔は正常には存在しない．各椎間孔で，硬膜は椎間孔周囲の骨膜に付着し，脊髄神経の**神経上膜** epineurium につながっている．下方では脊髄の延長にあたる**終糸** terminal filum の表面に密着して下方に伸び，尾骨の背側面に付着する．

❷ **クモ膜** arachnoid mater：中間層にある．繊細な線維からなる層で，硬膜と密に接している．クモ膜の深層で脊髄表面の軟膜との間には**クモ膜下腔** subarachnoid space があり，**脳脊髄液** cerebrospinal fluid（CSF）を含んでいる．クモ膜と軟膜の間を，**クモ膜小柱** arachnoid trabecula という結合組織性のヒモがつないでいる．脊柱管の下端近くで脊髄円錐よりも下方では，クモ膜下腔は拡大して**腰椎槽** lumbar cistern と呼ばれ，脳脊髄液の中に終糸と馬尾を含んでいる．

❸ **軟膜** pia mater：最内層にある．脊髄の表面に密着している膜で，薄い結合組織層と表面を覆う扁平な上皮細胞層からできている．上皮細胞は脳脊髄液が脊髄内に侵入するのを防いでいる．脊髄の側面で，軟膜から出た**歯状靱帯** denticulate ligament が外側に伸びて，硬膜との間をつなぎ，クモ膜下腔内で脊髄の位置を保持している．

Clinical scope

脳脊髄液減少症

脳脊髄液減少症 cerebrospinal fluid hypovolemia は，硬膜に損傷があるために，脳脊髄液が漏出して減少し，頭痛やめまい，耳鳴り，倦怠など多彩な症状を起こす疾患である．自動車事故によるむち打ち症で生じることがあり，また原因不明で生じることもある．安静や水分摂取による内科的な治療を行うが，症状が重い場合には，髄液の漏出を止めるためのブラッドパッチ（硬膜外自家血注入）が有効な場合がある．

2 脊髄

A 脊髄の外形（図 5-14）

脊髄 spinal cord は，脳から下方に伸びる中枢神経の一部で，脊柱管の中に収まっている．成人では長さが 42～45 cm で，後頭骨の大後頭孔の高さで脳幹の**延髄** medulla oblongata からつながり，第 1・2 腰椎の高さ

Clinical scope

腰椎穿刺

脳脊髄液を採取するために，腰椎領域のクモ膜下腔に針を刺す**腰椎穿刺** lumbar puncture が行われる．髄膜炎や脳炎では脳脊髄液の中に病原体が見つかり，多発性硬化症やギラン-バレー症候群（Guillain-Barré syndrome）など中枢神経系の疾患の診断に役立つ．また，下腹部以下の手術に用いられる**脊髄クモ膜下麻酔** spinal subarachnoidal anesthesia では，腰椎穿刺を通してクモ膜下腔に麻酔薬を注入する．

腰椎穿刺は，側臥位で背中を曲げて膝を抱えた姿勢で行う．穿刺部位（L3・4 ないし L4・5 の椎間）の皮膚を消毒した後，左右の腸骨稜の最上端を結ぶ**ヤコビー線** Jacoby line（L3・4 の棘間もしくは L4 の棘突起を通る）を目印に針を刺入する．針先をやや頭側に向けて（体表に対して約 80°），針を 4～6 cm 進めると硬膜に達してわずかな抵抗があり，針をさらに進めて針先がクモ膜下腔に達すると，針の内腔から髄液が流出する．腰椎穿刺を行うと，髄液が漏出することによりしばしば頭痛が生じる．

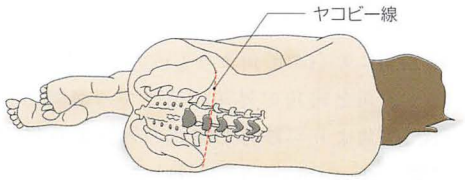

A．体位

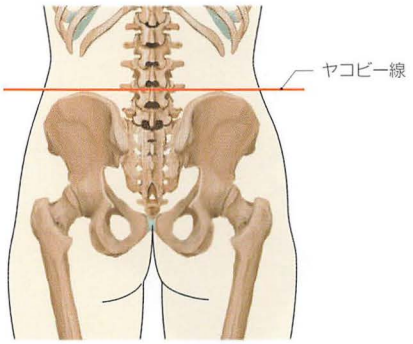

B．ヤコビー線

●腰椎穿刺

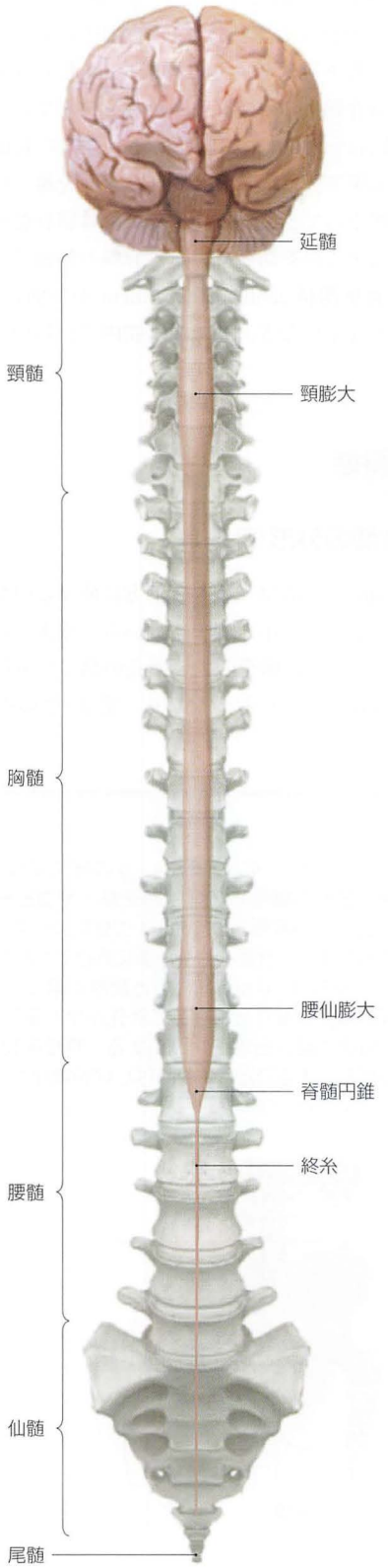

●図 5-14　脊髄の外形

まで伸びている．下端は次第に細くなって**脊髄円錐** medullary cone になり，1本の細い**終糸** terminal filum となって終わる．脊髄の全長は，脊柱管の2/3ほどである．

脊髄の部位は，出入りする神経によって以下のように区別されている．

- 頸神経(C1～8)の出入りする**頸髄** cervical segment.
- 胸神経(T1～12)の出入りする**胸髄** thoracic segment.
- 腰神経(L1～5)の出入りする**腰髄** lumbar segment，仙骨神経(S1～5)の出入りする**仙髄** sacral segment.
- 尾骨神経(Co)の出入りする**尾髄** coccygeal segment.

脊髄の太さは一様ではなく，上肢と下肢に分布する神経が出入りする高さで太くなっている．第4頸髄(C4)～第1胸髄(T1)の膨らみは**頸膨大** cervical enlargement と呼ばれ，上肢に分布する腕神経叢の根が出入りする．第11胸髄(T11)～第1仙髄(S1)の膨らみは**腰仙膨大** lumbosacral enlargement と呼ばれ，下肢に分布する腰仙骨神経叢の根が出入りする．

B 脊髄断面の形状(図 5-15)

脊髄の表面には縦走する凹みがいくつかある．前面正中には**前正中裂** anterior median fissure という深い裂け目があり，後面正中には**後正中溝** posterior median sulcus という明瞭な溝がある．後面では脊髄神経後根の出入りする位置に一致して，**後外側溝** posterolateral sulcus がみられる．

脊髄の断面では，色調の違う2つの部位が区別できる．中心部を占める**灰白質** gray matter にはニューロンの細胞体が集まっており，周縁部を占める**白質** white matter には脳と脊髄をつないで縦走する神経線維が集まっている．

❶ 灰白質：形は蝶に似ており，前方で左右に張り出した部分は**前角** anterior horn，後方で左右に張り出した部分は**後角** posterior horn と呼ばれる．第8頸髄～第2腰髄の高さでは，側方に張り出す**側角** lateral horn がみられる．

❷ 白質：左右の前角よりも前方の**前索** anterior funiculus，前角と後角の外側に位置する**側索** lateral funiculus，後角よりも後方で左右の外側溝の間に位置する**後索** posterior funiculus に分けられる．

脊髄の部位によって，断面の形状は変化する．白質の断面積は，脊髄のより高い部位ほど大きい．白質は脳と脊髄の各部位とをつなぐ神経線維からできてお

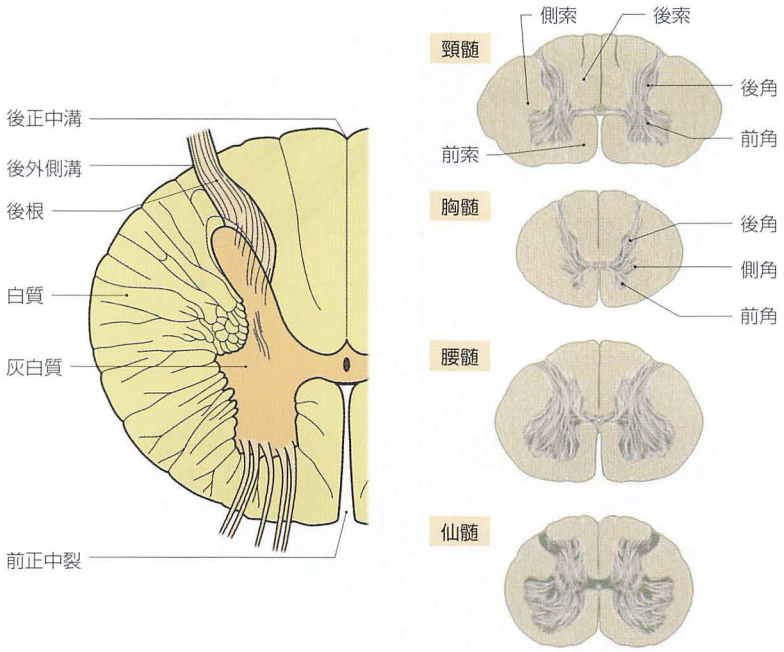

●図 5-15 脊髄断面の形状

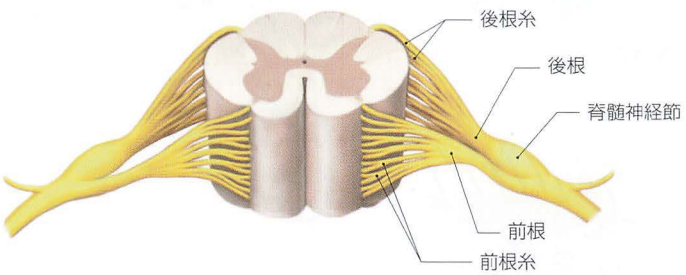

●図 5-16 脊髄神経の根糸と根

り，より高い部位ほど通過する神経線維の数が多くなるからである．灰白質の断面積は，頸膨大(C4～T1)と腰仙膨大(T11～S1)の高さで大きい．これは，上肢と下肢に分布する神経に関連する神経細胞が多く存在するからである．

3 脊髄神経

A 脊髄神経根(図 5-16, 17)

脊髄神経 spinal nerve は，脊髄から出るところでは根糸に分かれており，椎間孔を通り抜けるところで1本にまとまる．

❶ 脊髄の前外側溝から**前根糸** anterior rootlet が，後外側溝から**後根糸**が1列になって出てくる．

❷ 脊柱管の中で数本の前根糸が集まって**前根** anterior root に，後根糸が集まって**後根** posterior root になる．後根は，椎間孔の中で**脊髄神経節** spinal ganglion を作る．

❸ 前根と後根は，椎間孔を通り抜けるところで1本の脊髄神経となる．脊髄神経は硬膜につながる**神経上膜** epineurium により包まれる．

脊髄が脊柱管より短いため，脊髄の各髄節は対応する椎間孔よりも高い位置にあり，下位の髄節になるほど高さの差が大きくなる．そのため脊髄神経根は，脊髄から出て脊柱管の中を斜めに下行して椎間孔に向かう．また，下位の脊髄神経になるほど脊柱管の中を下行する距離が長くなる．脊髄下端は成人で第2腰椎の

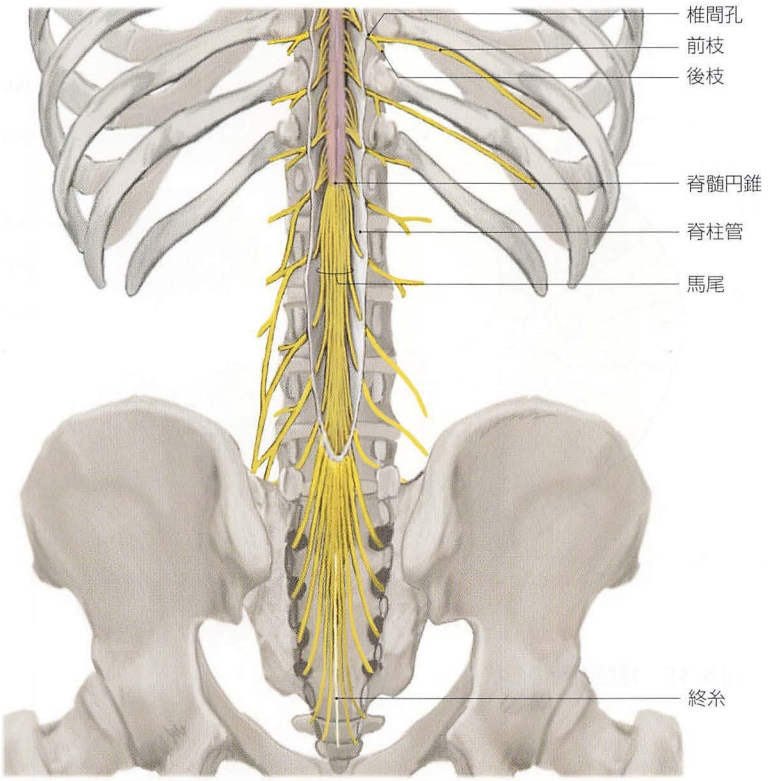

●図 5-17　馬尾

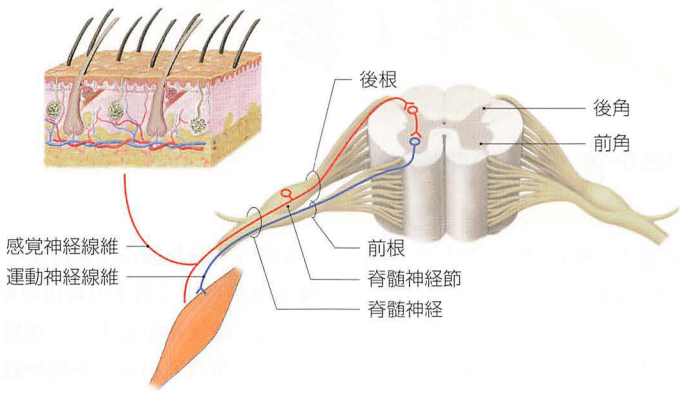

●図 5-18　ベル-マジャンディの法則

高さにあり，これより下方では腰神経，仙骨神経，尾骨神経の根が束のようになって下行する．この束は**馬尾** cauda equina と呼ばれる．脊髄の下端は円錐状になって終わり，1本の**終糸** terminal filum となって馬尾の中を下行する．

脊髄神経は椎間孔から出た後，2本に分かれる．

❶ **前枝** anterior ramus：太く長く，体幹の大部分と上肢と下肢に分布し，さらに自律神経の節前線維を含んでいる．

❷ **後枝** posterior ramus：細く短く，脊柱と周囲の固有背筋および皮膚のみに分布する．

B 運動神経と感覚神経の経路(図 5-18)

脊髄神経の前根と後根は，役割が全く異なる．前根

●表 5-2 板状筋

筋	起始	停止	神経支配	作用
頭板状筋	項靱帯の下部，C7～T3 の棘突起	側頭骨の乳様突起，後頭骨	中位頸神経の後枝	両側：頭部を後方に引き，頸部を伸展 片側：頭部を回転
頸板状筋	T3～6 の棘突起	C1～3 の横突起	下位頸神経の後枝	両側：頸部を伸展 片側：頭部を回転

は運動神経線維のみを含み，後根は感覚神経線維のみを含む．この所見は**ベル-マジャンディの法則** Bell-Magendie law と呼ばれる．

運動ニューロン motor neuron の細胞体は脊髄の前角にあり，その軸索は前根を通って骨格筋に達して神経筋接合部を作る．

感覚ニューロン sensory neuron の細胞体は脊髄神経節にあり，その軸索は皮膚など体壁の感覚装置から，脊髄の後角まで達する．

D 背部の筋

背部には，浅層・中間層・深層の 3 群の筋がある．❶浅層の筋(僧帽筋，広背筋，肩甲挙筋，菱形筋)は上肢を動かす．

❷中層の筋(上・下後鋸筋)は胸郭を動かす．

❸深層には脊柱を動かす**固有背筋** intrinsic back muscle がある．

これに対して，浅層(❶)と中間層(❷)の筋は**付帯背筋** extrinsic back muscle と呼ばれる．

1 付帯背筋

A 浅層の背筋

背部の浅層の筋は，体幹と上肢をつないでおり，僧帽筋，広背筋，肩甲挙筋，大・小菱形筋がある．第 6 章「上肢」で詳しく扱う(▶ 241 頁)．

- **僧帽筋** trapezius：背部の最浅層に位置し，いびつな菱形の筋で，脊柱から幅広く起こり，両側に伸びて肩甲骨に停止する．僧帽筋の上部がよく発達し，上肢全体を上方に引き上げる働きをする．
- **広背筋** latissimus dorsi：僧帽筋の下方にある薄い筋で，背部の下部から起こり，上腕骨の上部に停止する．腋窩の後縁を作り，上腕を内転して体幹に引き寄せる．
- **肩甲挙筋** levator scapulae：僧帽筋の深層に位置し，上位の頸椎から起こり，肩甲骨に停止する．肩甲骨を上方に引き上げる．
- **大・小菱形筋** rhomboid major/minor：上位胸椎と肩甲骨の内側縁をつなぎ，肩甲骨を脊柱に引き寄せる．

B 中層の背筋

背部の中層の筋は，肋骨に停止しており，上後鋸筋と下後鋸筋がある．第 2 章「胸部」で詳しく扱う(▶ 59 頁)．

- **上後鋸筋** serratus posterior superior：頸部と背部の境に位置する薄い筋である．
- **下後鋸筋** serratus posterior inferior：胸部と腰部の境に位置する薄い筋である．

2 固有背筋

固有背筋は，背部深層にあって骨盤から頭蓋骨にまで及び，次の 4 群に分かれる．❶浅層の筋(板状筋)，❷中層の筋(脊柱起立筋)，❸深層の筋(横突棘筋，分節状の背筋)，❹後頭下の筋(大・小後頭直筋，上・下頭斜筋)である．

いずれも脊髄神経後枝の支配を受ける．

A 板状筋(表 5-2)

板状筋 splenius は，僧帽筋上部のすぐ深層にある厚く平たい筋で，正中(脊椎の棘突起)から起こって上外側に向かい，頸椎ないし頭蓋に停止する．停止の位置によって頭・頸板状筋に分かれる．

- **頭板状筋** splenius capitis：項靱帯の下部と上位胸椎の棘突起から起こり，側頭骨の乳様突起と後頭骨に停止する．
- **頸板状筋** splenius cervicis：中部胸椎の棘突起から起こり，上部頸椎の横突起に停止する．

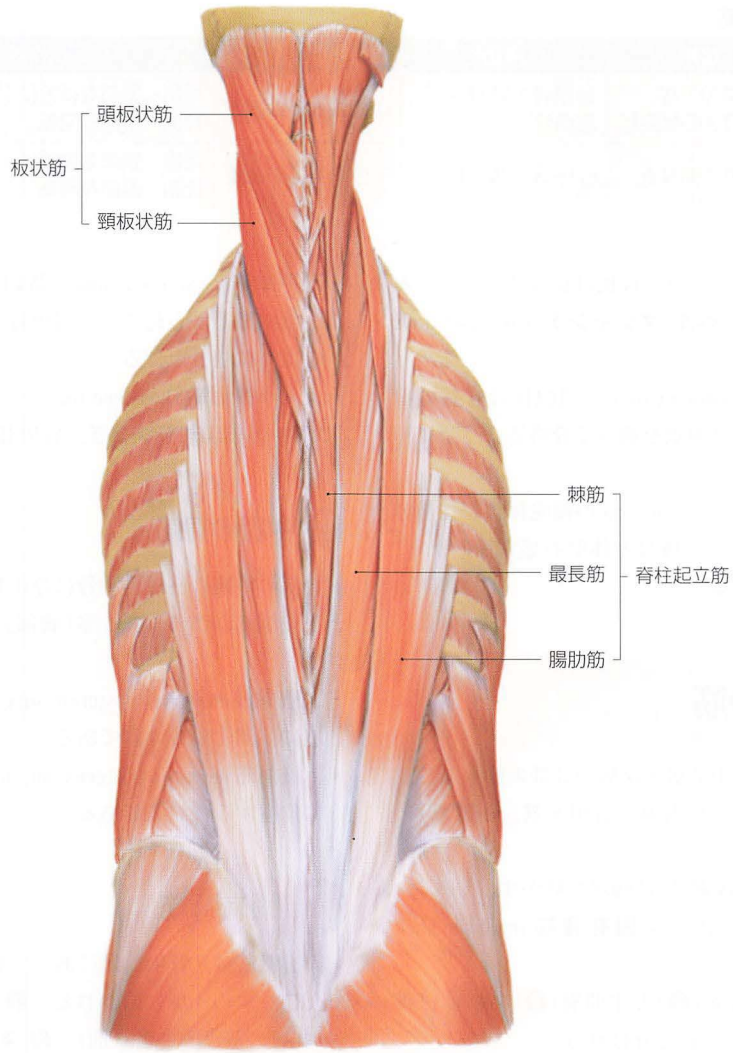

●図 5-19　固有背筋(1)：板状筋と脊柱起立筋

●表 5-3　脊柱起立筋

筋		起始	停止	神経支配	作用
腸肋筋	腰腸肋筋	腸骨，胸腰筋膜	第 7～12 肋骨角	後枝の外側枝	両側：脊柱と頭部を伸展 片側：脊柱を側屈
	胸腸肋筋	第 7～12 肋骨角	C7 横突起，第 1～6 肋骨角		
	頸腸肋筋	第 3～6 肋骨角	C4～6 横突起		
最長筋	胸最長筋	腰椎横突起，胸腰筋膜	胸椎横突起，第 3～12 肋骨結節の外側部	後枝の外側枝	両側：脊柱上部と頭部を伸展 片側：頭部と頸部を回旋
	頸最長筋	T1～5 横突起	C2～6 横突起		
	頭最長筋	T1～5 横突起，C4～7 関節突起	側頭骨の乳様突起		
棘筋	胸棘筋	T11～12 棘突起	T1～9 棘突起	後枝の内側枝	両側：脊椎上部と頭部を伸展 片側：頭部と頸部を回旋
	頸棘筋	C5～T1 棘突起	C2～4 棘突起		
	頭棘筋	C5～T12 棘突起	頭半棘筋とともに後頭骨		

●表 5-4 横突棘筋

筋		起始	停止	神経支配	作用
半棘筋	胸半棘筋	T6～10 横突起	C6～T4 棘突起	後枝の内側枝	両側：脊椎上部と頭部を伸展 片側：頭部と頸部を回旋
	頸半棘筋	T1～6 横突起	C2～5 棘突起		
	頭半棘筋	C7～T6 横突起，C4～6 関節突起	後頭骨	後枝の内側枝と外側枝	
多裂筋		仙骨，L1～5 の乳頭突起，C4～T12 の横突起	C2～L5 棘突起の基部	後枝の内側枝	両側：脊椎上部と頭部を伸展 片側：頭部と頸部を回旋
回旋筋	腰回旋筋	腰椎の乳様突起	腰椎の棘突起	後枝の内側枝	頭部と頸部を回旋
	胸回旋筋	胸椎の横突起	胸椎の棘突起		
	頸回旋筋	頸椎の関節突起	頸椎の棘突起		

B 脊柱起立筋(図 5-19，表 5-3)

脊柱起立筋 erector spinae は，骨盤から頭蓋まで縦走する長大な筋群で，脊椎の棘突起と肋骨角の間の背部に位置する．腸肋筋，最長筋，棘筋の 3 つがある．

- **腸肋筋** iliocostalis：脊柱起立筋の最外側に位置する．腸骨，胸腰筋膜および肋骨から順次起こって上行し，肋骨角および頸椎横突起に停止する．起始と停止により，腰・胸・頸腸肋筋の 3 部に分かれる．
- **最長筋** longissimus：脊柱起立筋の中間に位置する．胸椎と腰椎の横突起から起こって上行し，肋骨の肋骨結節の外側部，頸椎の横突起，側頭骨の乳様突起に停止する．停止により胸・頸・頭最長筋の 3 部に分かれる．
- **棘筋** spinalis：脊椎の棘突起の両側に位置する．下位の棘突起から起こり，上位の棘突起と頭蓋に停止する．頭蓋骨の近くでは頭半棘筋と混ざる．

C 横突棘筋(表 5-4)

横突棘筋 transversospinales は，椎骨の横突起と棘突起の間に位置し，横突起から起こって上内側に向かい，上方の棘突起に停止する．起始と停止の距離により，半棘筋，多裂筋，回旋筋を区別する．

- **半棘筋** semispinalis：6 分節以上上位の棘突起ないし後頭骨に停止する．停止の高さにより，胸・頸・頭半棘筋の 3 部に分かれる．半棘筋は頸部でよく発達し，頭半棘筋は後頭骨に停止する．
- **多裂筋** multifidus：3～5 分節上位の棘突起に停止する．腰部でよく発達する．
- **回旋筋** rotatores：1～2 分節上位の棘突起に停止する．部位により腰・胸・頸回旋筋の 3 部に分かれる．胸部でよく発達する．1 分節上位に停止するものを**短回旋筋**，2 分節上位に停止するものを**長回旋筋**と呼ぶことがある．

D 分節状の固有背筋(図 5-20，表 5-5)

分節状の固有背筋には，棘間筋と横突間筋がある．肋骨挙筋も固有背筋に含めることがある．

- **棘間筋** interspinales：隣接する棘突起の間を結ぶ．頸部と腰部でよく発達する．
- **横突間筋** intertransversarii：隣接する横突起の間を結ぶ．頸部と腰部でよく発達する．一部は前枝の支配も受ける．
- **肋骨挙筋** levatores costarum：肋骨に作用するが，前枝と後枝の両方の支配を受けており，固有背筋として扱われることがある．胸郭に作用するので第 2 章「胸部」で扱う(▶ 59 頁)．

E 後頭下筋と後頭下三角(図 5-21，表 5-6)

後頭部で第 1・2 頸椎(C1・2)と頭蓋骨の間をつなぐ筋は**後頭下筋** suboccipital muscles と呼ばれる．大・小後頭直筋と上・下頭斜筋の 4 つがある．

- **大後頭直筋** rectus capitis posterior major：C2 の後面正中から起こり，後頭骨に停止する．
- **小後頭直筋** rectus capitis posterior minor：C1 の後面正中から起こり，後頭骨に停止する．
- **上頭斜筋** obliquus capitis superior：C2 の後面正中から起こって C1 の横突起に停止する．
- **下頭斜筋** obliquus capitis inferior：C1 の横突起から起こって，後頭骨に停止する．

大後頭直筋より外側で，上・下頭斜筋より内側の三角形の領域は，**後頭下三角** suboccipital triangle と呼ばれる．この領域には，第 1 頸神経(C1)の後枝と椎骨動脈が含まれる．

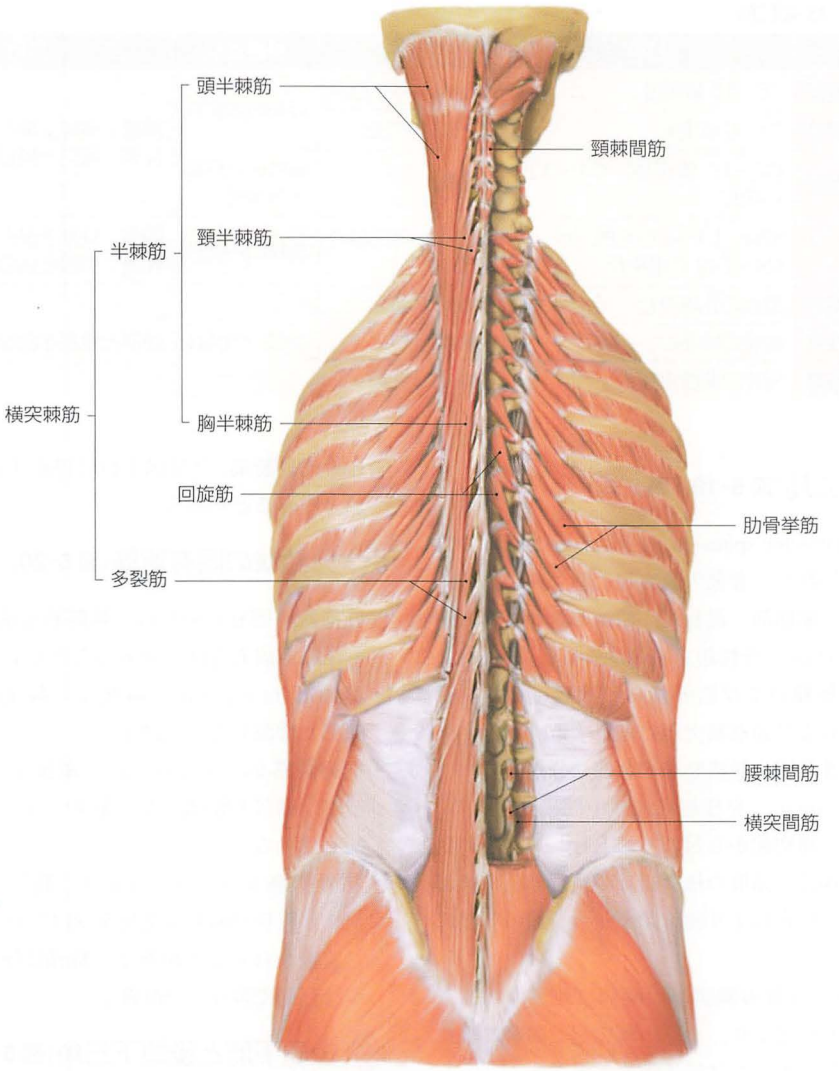

●図 5-20　固有背筋(2)：横突棘筋と分節状の固有背筋

●表 5-5　分節状の固有背筋

筋	起始	停止	神経支配	作用
棘間筋	椎骨の棘突起	直上の椎骨の棘突起	後枝の内側枝	脊柱の伸展と回旋を補助
横突間筋	椎骨の横突起	直上の椎骨の横突起	後枝の内側枝または前枝	両側：脊柱を固定 片側：脊柱の側屈を補助

●表 5-6　後頭下筋

筋	起始	停止	神経支配	作用
大後頭直筋	軸椎(C2)棘突起	後頭骨の下項線の外側部	C1 の後枝	頭部の伸展，顔の回転
小後頭直筋	環椎(C1)後結節	後頭骨の下項線の内側部	C1 の後枝	頭部の伸展
上頭斜筋	環椎(C1)横突起	上項線と下項線の間	C1 の後枝	頭部の伸展と屈曲
下頭斜筋	軸椎(C2)棘突起	環椎(C1)横突起	C1・2 の後枝	顔の回転

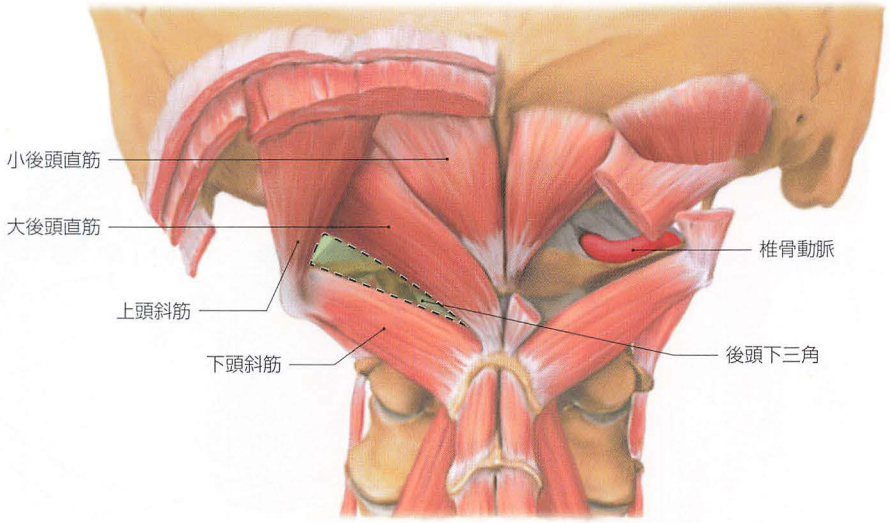

●図 5-21　後頭下筋と後頭下三角

Developmental scope

固有背筋の由来

脊髄神経は椎間孔を出た直後に，**前枝** anterior ramus と**後枝** posterior ramus に分かれる．陸上動物では，後枝は前枝に比べてきわめて細く，その分布域も固有背筋に限られる．しかし，進化を遡って水中で生活していた魚類の時代には，後枝に支配される筋群ははるかに大きく，前枝に支配される筋群と匹敵する大きさをもっていた．食卓に上るサンマなどを見てもわかるように，魚類の脊柱は身体のほぼ中央に位置しており，後枝に支配される筋群は身体の上半を占めて**軸上筋** epaxial muscle と呼ばれ，前枝に支配される筋群は身体の下半を占めて**軸下筋** hypaxial muscle と呼ばれる．

固有背筋は，人間では背部の深部に位置する目立たない筋であるが，由来をたどれば身体の半分を占めており，原初の形態を残す由緒正しい筋なのである．

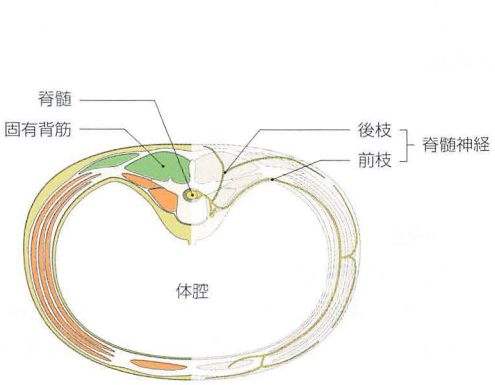

人体の水平断，筋と神経

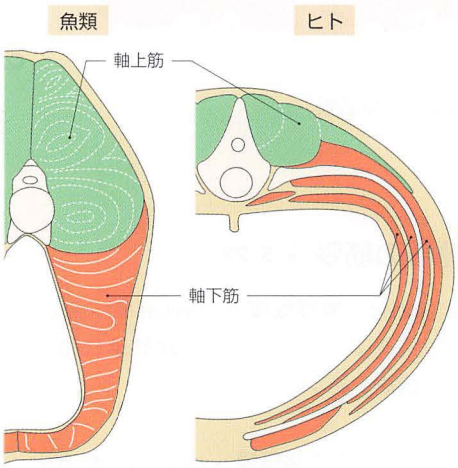

軸上筋と軸下筋の進化

●固有背筋の由来

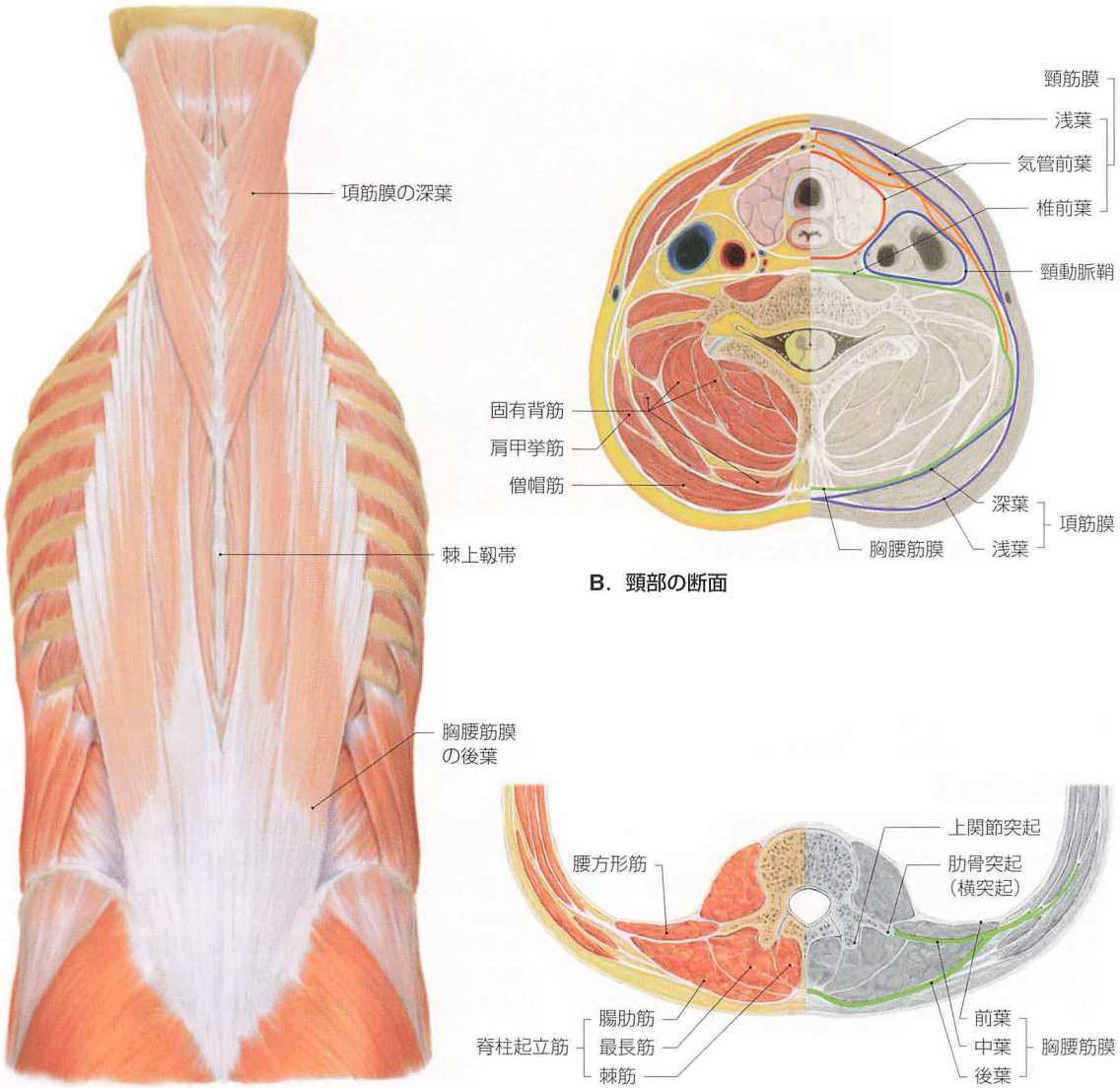

●図 5-22　胸腰筋膜

3 背部の筋膜(図 5-22)

脊柱起立筋は，**胸腰筋膜** thoracolumbar fascia と呼ばれる丈夫な筋膜に包まれる．胸腰筋膜は頸部，胸部，腰部で構成が異なる．

● 頸部

頸の背部の筋を包む**項筋膜** nuchal fascia があり，その浅葉は僧帽筋を覆う筋膜層で，深葉は脊柱起立筋を覆い，胸部の胸腰筋膜につながる．

● 胸部

胸部の胸腰筋膜が脊柱起立筋の後面を覆い，背部浅層の筋(僧帽筋，菱形筋)および中層の筋(上後鋸筋)との間を隔てる．胸部の胸腰筋膜は，外側で肋骨角に付着し，正中で棘上靱帯に付着する．

● 腰部

腰部の胸腰筋膜は3つの層からなる．

❶ 後葉：分厚く，腰椎の棘突起と棘上靱帯，仙骨から起こり，外側に広がって脊柱起立筋の後面を覆う．広背筋と下後鋸筋の起始となる．

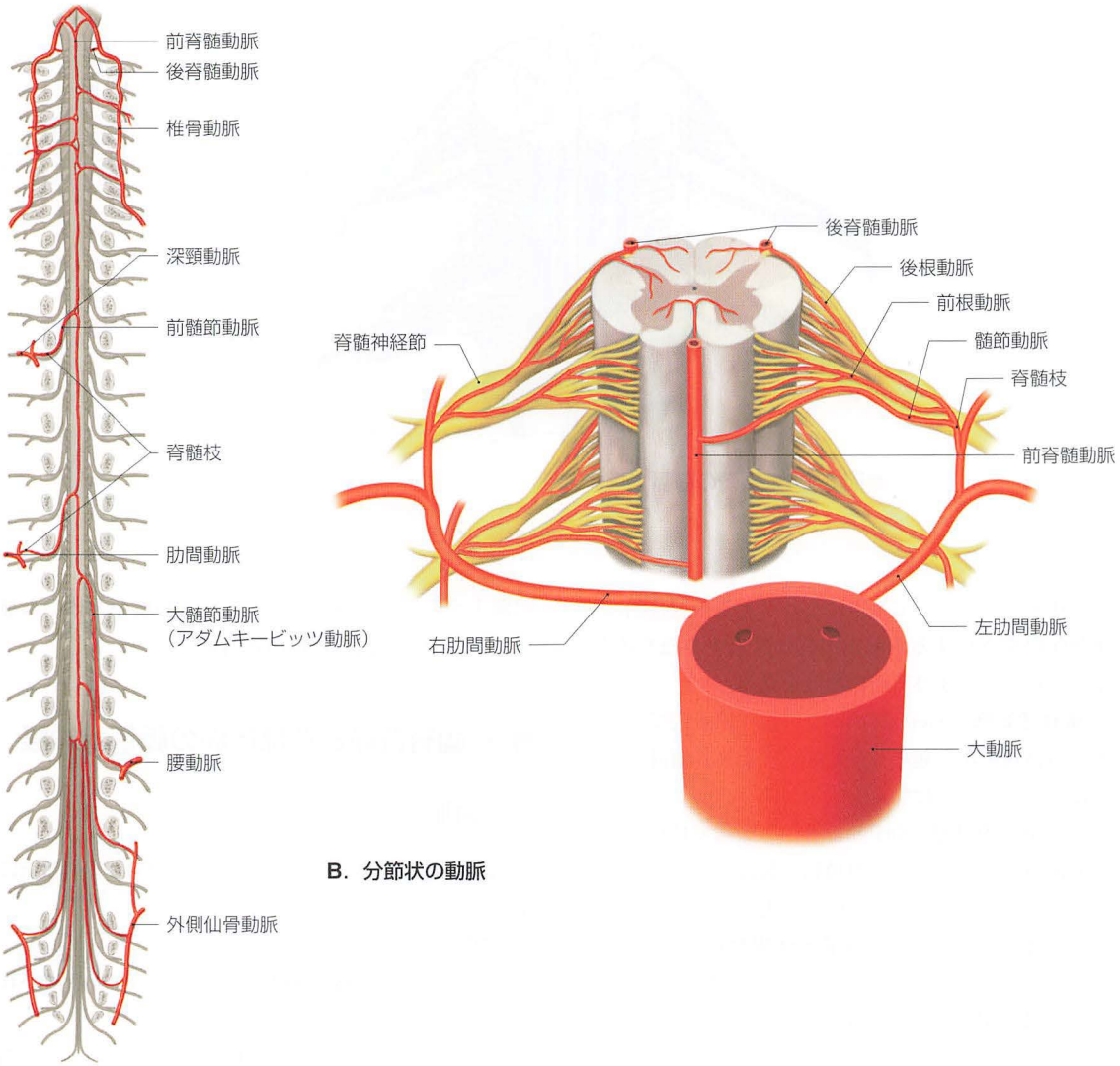

A. 脊髄前面の動脈

B. 分節状の動脈

●図 5-23　脊髄の動脈

❷ 中葉：腰椎の横突起の先端から起こり，外側に伸びて脊柱起立筋の前面を覆う．上方では第 12 肋骨に，下方では腸骨稜に付着する．

❸ 前葉：腰椎の肋骨突起から起こり，腰方形筋の前面を覆う．

後葉と中葉は脊柱起立筋の外側縁で合し，中葉と前葉は腰方形筋の外側縁で合する．胸腰筋膜の外側縁は，内腹斜筋と腹横筋の起始になる．

E 背部の脈管と神経

1 脊髄の血管

A 脊髄の動脈（図 5-23）

脊髄は，3 系統の動脈から血液を供給される．前脊髄動脈（❶），後脊髄動脈（❷），分節性の脊髄枝（❸）である．これらの間には吻合が形成される．

❶ **前脊髄動脈** anterior spinal artery：頭蓋内で左右の

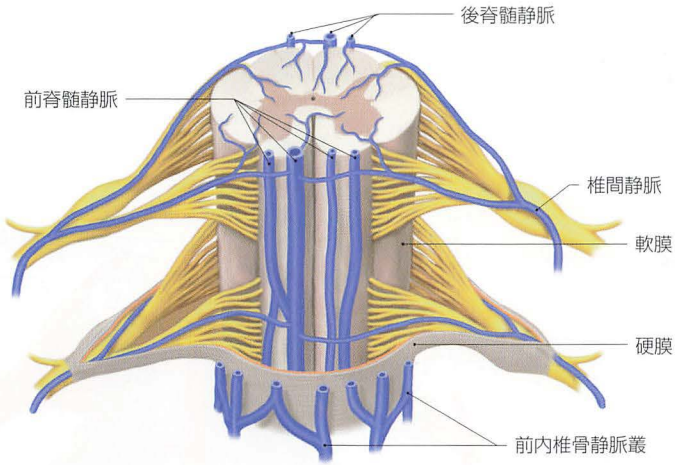

●図 5-24　脊髄の静脈

椎骨動脈から起こって1本になり，前正中裂に沿って脊髄前面を下行する．前正中裂に進入する枝を出し，脊髄の断面の2/3の範囲に血液を送る．

❷ **後脊髄動脈** posterior spinal artery：頭蓋内で左右の後下小脳動脈から起こり，1対のまま後外側溝に沿って脊髄の後面を下行する．

❸ 分節状の**脊髄枝** spinal branches：頸部では椎骨動脈と深頸動脈，胸部では肋間動脈，腰部では腰動脈から起こり，椎間孔を通って脊柱管に進入する．脊髄枝からは，前根と後根に向かう**前・後根動脈** anterior/posterior radicular artery と，前・後脊髄動脈と吻合する前後の**髄節動脈** segmental medullary artery が分かれる．

前脊髄動脈(❶)と後脊髄動脈(❷)は，8～10本の髄節動脈と吻合する．前髄節動脈の最大のものは**大髄節動脈** great segmental medullary artery(**アダムキービッツ動脈** artery of Adamkiewicz)と呼ばれ，下位の肋間動脈ないし上位の腰動脈から起こり，左側にある場合が多い(約65%)．

B 脊髄の静脈(図 5-24)

脊髄からの血液を集めた静脈は，脊髄の前面と後面にそれぞれ3本ほどの縦走する**前・後脊髄静脈** anterior/posterior spinal vein に集まる．これらはたがいに吻合して静脈網を作る．前面と後面を縦走する静脈のうち1本ずつは，正中を走る．

前・後脊髄静脈から出た血液は，硬膜外腔の**前・後内椎骨静脈叢** anterior/posterior internal vertebral plexus に流入する．その血液はさらに，奇静脈など体壁の静脈，および頭蓋内の硬膜静脈洞に注ぐ．

2 固有背筋と背部皮膚の脈管と神経

A 動脈(▶ 図 5-23A)

固有背筋と背部の皮膚に血液を送る動脈は，部位により異なる．

● 頸部

外頸動脈の枝の**後頭動脈** occipital artery から分かれた下行枝が，後頸部の筋群に分布する．

鎖骨下動脈の枝の**椎骨動脈** vertebral artery は，頸椎の横突孔を上行する間に，数本の筋枝を周囲の筋に送る．

深頸動脈 deep cervical artery は，鎖骨下動脈の枝の肋頸動脈から分かれて第7頸椎横突起の下を通って背部に出て，後頸部の筋群に分布する．

● 胸部

肋間動脈 posterior intercostal artery と**肋下動脈** subcostal artery から分かれた後枝が，肋間神経後枝とともに固有背筋に分布する．

鎖骨下動脈の枝の**頸横動脈** transverse cervical artery から分かれた深枝(**肩甲背動脈** dorsal scapular artery)が，肩甲挙筋と菱形筋の深層を通り，固有背筋にも分布する．

● 腰部

腰動脈 lumbar artery から分かれた後枝が，固有背

筋に分布する．

内腸骨動脈の枝の**外側仙骨動脈** lateral sacral artery から分かれた脊髄枝が，前仙骨孔から仙骨管に向かう．またその枝の一部が，後仙骨孔から出て固有背筋に分布する．

B 静脈（▶ 図 5-24）

脊柱管内の硬膜外腔には，**前・後内椎骨静脈叢** anterior/posterior internal vertebral plexus があり，脊髄と椎骨からの血液を集める．脊柱管内の静脈は，椎間孔を通る**椎間静脈** intervertebral vein を通って外に出て，頸部の椎骨静脈と胸腹部の分節性の静脈（肋間静脈，腰静脈，外側仙骨静脈の支枝）に注ぐ．

椎骨の外部で，とくに椎体の前面と椎弓の後面には**前・後外椎骨静脈叢** anterior/posterior external vertebral plexus が発達している．

C 神経

脊髄神経の**後枝** posterior ramus は，固有背筋と背部の皮膚に分布する．部位により大きく発達する枝がある．

● 頸部

第 1 頸神経の後枝が**後頭下神経** suboccipital nerve となり，環椎の後弓の上方から出て後頭下の筋に分布する．

第 2 頸神経の後枝は大きな**大後頭神経** greater occipital nerve となり，下頭斜筋の後方から出て頭半棘筋と僧帽筋を貫き，後頭部の皮下に分布する．

第 3 頸神経の後枝は**第三後頭神経** third occipital nerve となり，頭半棘筋と僧帽筋を貫いて後頭下部の狭い領域に分布する．

● 胸部

後枝は，外側枝と内側枝に分かれる．

❶ 外側枝は，腸肋筋，最長筋に分布する．

❷ 内側枝は，棘筋，横突棘筋，棘間筋，横突間筋に分布する．

● 腰部と仙骨部

第 1～3 腰神経の後枝から**上殿皮神経** superior clunial nerve が分かれ，大転子までの皮膚に分布する．

仙骨神経の後枝は，後仙骨孔から出て 2 分岐し，外側枝が**中殿皮神経** medial clunial nerve となって大殿筋を貫き，殿部の上内側部の皮膚を支配する．

第6章

上肢

人体における「上肢」とは？

人間の上肢のおもな働きは，手で物をつかみ，道具として扱うことである．

上肢の骨格は，❶**上肢帯**，❷**上腕**，❸**前腕**，❹**手**の4つの領域に区分される．上肢の筋も同様に4領域に区分され，さらに骨格前面の屈側と後面の伸側に分けられる．

肩甲骨は，鎖骨を介して体幹に接続し，可動性が大きく，胸部と背部の浅層にある上肢帯筋により保持されている．**肩関節**は，肩甲骨と上腕骨の間にあり，おもに肩甲骨周囲の上肢帯筋の作用を受ける．**肘関節**は，上腕骨と前腕の橈骨・尺骨との間で屈曲・伸展の動きをして，おもに上腕の筋の作用を受ける．前腕の橈骨と尺骨の間の関節は，回内・回外の運動を行う．手首の関節は，橈骨と手根骨の間にあり，前腕の筋の作用を受ける．手指の運動は，前腕と手内の筋の作用を受ける．

上肢に分布する神経は腕神経叢から分かれた神経枝であり，動静脈は鎖骨下動静脈とその下流の腋窩動静脈，上腕動静脈から分かれる．

腋窩，肘窩，手根は，神経と脈管が通過する部位として，局所解剖学的に重要である．





第6章　上肢の構成マップ

A　上肢の概観 ▶p232

B　上肢の骨格 ▶p233
- □鎖骨 ▶p233
- □肩甲骨 ▶p234
- □上腕骨 ▶p235
- □尺骨と橈骨 ▶p236
- □手根骨，中手骨，指骨 ▶p237

C　上肢の筋と筋膜 ▶p239

胸部浅層の筋と筋膜 ▶p239
- □大・小胸筋 ▶p239
- □鎖骨下筋 ▶p239
- □前鋸筋 ▶p241

背部浅層の筋と筋膜 ▶p241
- □僧帽筋，広背筋 ▶p241
- □肩甲挙筋 ▶p241
- □大・小菱形筋 ▶p241

肩甲骨周辺の筋と筋膜 ▶p243
- □三角筋 ▶p243
- □棘上筋・棘下筋 ▶p245
- □大・小円筋 ▶p245
- □肩甲下筋 ▶p245

上腕の筋と筋膜 ▶p246
- □屈側：上腕二頭筋，烏口腕筋，上腕筋 ▶p246
- □伸側：上腕三頭筋，肘筋 ▶p247

前腕屈側の筋と筋膜 ▶p249
- □浅層：円回内筋，長掌筋，橈側・尺側手根屈筋 ▶p249
- □中間層：浅指屈筋 ▶p249
- □深層：深指屈筋，長母指屈筋，方形回内筋 ▶p249

前腕伸側の筋と筋膜 ▶p254
- □橈側部：腕頭骨筋，長・短橈側手根伸筋 ▶p254
- □浅層：総指伸筋，小指伸筋，尺側手根伸筋 ▶p257
- □深層：回外筋，長母指外転筋，長・短母指伸筋，示指伸筋 ▶p257
- □伸筋支帯 ▶p260

手の筋と筋膜 ▶p260
- □母指球筋 ▶p260
- □小指球筋 ▶p263
- □中手筋：虫様筋，掌側・背側骨間筋 ▶p264
- □手掌腱膜と腱鞘 ▶p266

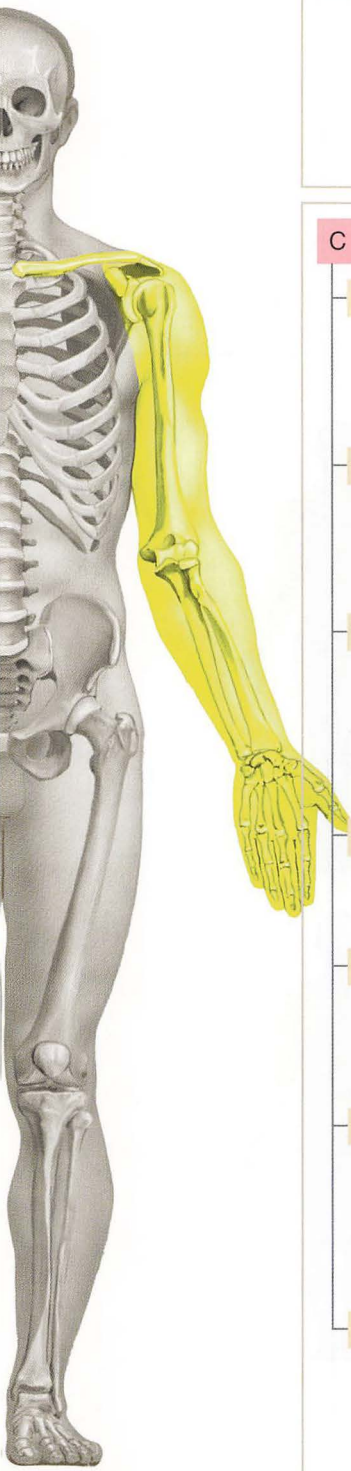



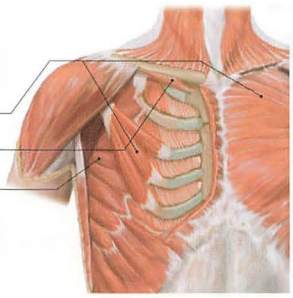

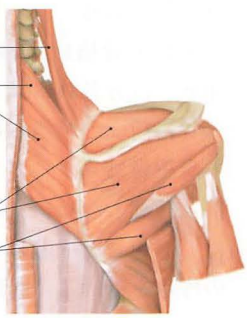

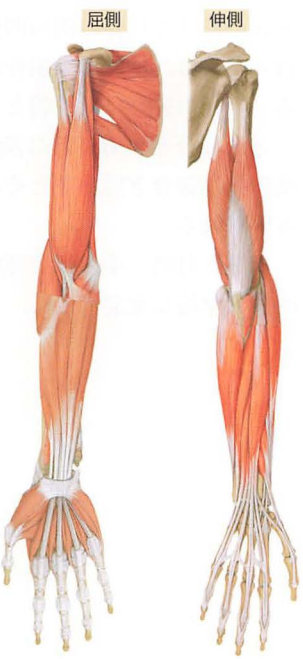

D 上肢の連結と運動 ▶p269

- 肩甲骨と肩関節の運動 ▶p269
  - □胸鎖関節と肩鎖関節 ▶p269
  - □肩甲骨の可動性と支持 ▶p269
  - □肩関節 ▶p270
  - □体幹に対する上腕の運動 ▶p272
- 肘関節の運動 ▶p272
  - □肘関節 ▶p272
  - □上腕に対する前腕の運動 ▶p274
- 前腕の関節と運動 ▶p275
  - □尺骨と橈骨の連結 ▶p275
  - □回外と回内 ▶p276
- 手根の関節と運動 ▶p276
  - □橈骨手根関節と手根骨の関節 ▶p276
  - □前腕に対する手の運動 ▶p278
- 手内の関節と運動 ▶p278

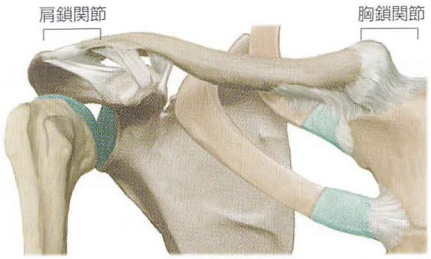









E 上肢の神経 ▶p280

- 腕神経叢とその枝 ▶p280
- 上肢の神経支配 ▶p286
  - □皮膚の神経支配 ▶p286
  - □筋の神経支配 ▶p288
  - □自律神経支配 ▶p289



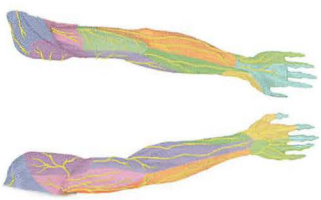

F 上肢の脈管 ▶p290

- 上肢の動脈 ▶p290
- 上肢の静脈 ▶p297
- 上肢のリンパ系 ▶p298

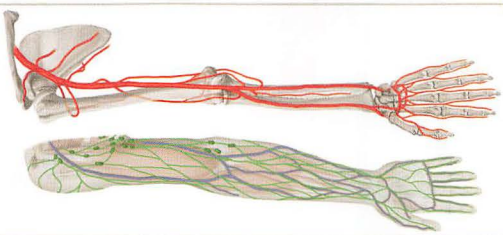

G 上肢の局部解剖 ▶p299

- 腋窩と上腕 ▶p299
- 肘と前腕 ▶p302
- 手根と手 ▶p303
  - □手根管と尺骨神経管 ▶p303
  - □解剖学的嗅ぎタバコ入れ ▶p304
  - □手掌での通路 ▶p304

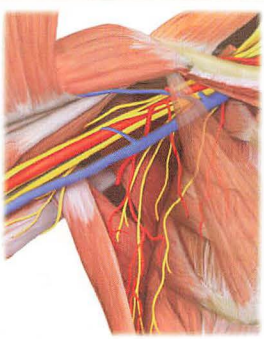



A 上肢の概観

A 上肢の構成(図 6-1)

上肢 upper limb は体幹の上部から突き出した構造で，4 部に分かれており，大きな関節を含む部位によって隔てられている．

❶ **上肢帯** shoulder girdle：鎖骨と肩甲骨を含む．
- **肩** shoulder：上肢帯と上腕を隔てており，肩関節を含む．

❷ **上腕** arm：上腕骨を含む．
- **肘** elbow：上腕と前腕を隔てており，肘関節を含む．

❸ **前腕** forearm：尺骨と橈骨を含む．
- **手首** wrist：前腕と手を隔てており，橈骨手根関節を含む．

❹ **手** hand：3 群の骨(手根骨 8 個，中手骨 5 個，指骨 14 個)を含む．

上肢帯(❶)は，上肢の基部にあたり，外見上は体幹に含まれるように見える．上腕(❷)，前腕(❸)，手(❹)は体幹から外に突き出した部分で，合わせて**自由上肢** free part of upper limb と呼ばれる．

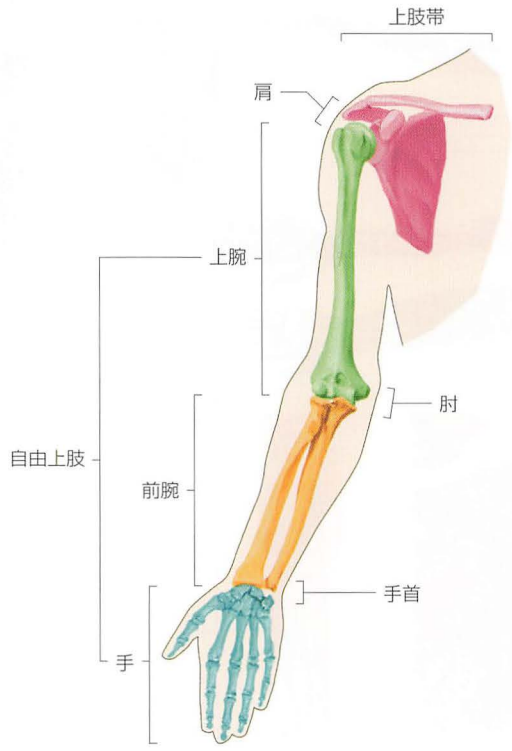

●図 6-1　上肢の概観

B 上肢の運動機能

人間の上肢のおもな働きは，手で物をつかんで操作することである．この働きを実現するために，上肢では，手の指により物体を把持するとともに，上肢全体で手の位置を自由に移動させることができる．

● 手指の精細な運動

手指は開きや曲がりを精細に調節して，さまざまな大きさと形状の物体を把持し操作することができる．そのために各指は複数の関節をもち，各関節を動かす

Developmental scope

鎖骨のある動物とない動物

哺乳類では鎖骨が退化傾向にあり，鎖骨をもたない動物もかなり多い．偶蹄類(ウシ，ヒツジ，ブタなど)，奇蹄類(ウマ，サイなど)，食肉類(イヌ，ネコなど)には鎖骨がない．これらの動物は 4 本の体肢によって体幹を地上から高く持ち上げ，肘を後方に突き出し，膝を前方に突き出して歩行する．これらの動物では肩甲骨は体幹の側方に位置し，その下方に上腕が連結している．肩甲骨は上肢とともに前後に大きく動いて歩行を助けている．鎖骨が体幹と肩甲骨をつないでいるのは邪魔であり，その代わりに多数の筋によって肩甲骨を保持している．

ヒトを含む霊長類は樹上生活に適応した動物群で，上肢のつき方が少し違っている．霊長類では肩甲骨は体幹の背面にあり，その外側に上腕が連結している．鎖骨は体幹と肩甲骨の間をしっかりつないで，上肢の支持に役立っている．

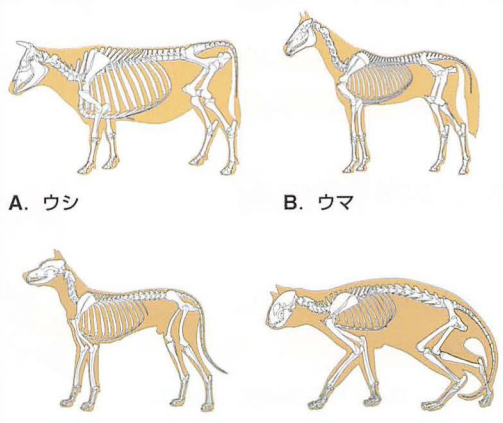

●鎖骨をもたない動物の骨格

ために前腕と手掌に多数の筋を有している．

● **母指の対向性**

人間の手の母指は他の指と対向し，指の腹の間に物体を挟んでしっかりと把持することができる．そのために母指の中手骨基部の関節は2方向に動き，母指だけを動かす多数の筋を前腕と手掌に有している．

● **手の位置の移動**

手は，体幹に対して距離と位置を自由に動かし，角度を自由に変えて，飲食などの日常生活に役立っている．そのために体幹と手の間に複数の関節が介在し，それぞれの関節を動かす複数の筋が備わっている．

C 上肢における通路

上肢の脈管と神経は，頸の下部から上肢に入り，末端の手にまで分布する．上肢の中で各部の境にある以下の場所を通過する．

❶ **腋窩** axilla：肩の下方にある窪みで，上肢帯と上腕の間に位置する（▶ 299頁）．

❷ **肘窩** cubital fossa：肘の前面にある窪みで，上腕と前腕の間に位置する（▶ 302頁）．

❸ **手根管** carpal tunnel：手首の前面にある通路で，前腕と手の間に位置する（▶ 303頁）．

B 上肢の骨格

上肢の4つの部分のうち，上肢帯（❶）には鎖骨と肩甲骨，上腕（❷）には上腕骨，前腕（❸）には尺骨と橈骨，手（❹）には手根骨（8個）と中手骨（5個）と指骨（14個）が含まれる．

A 鎖骨（図6-2）

鎖骨 clavicle は，身体の前面で頸部と胸部の境に位置する棒状の骨で，長さは成人で12～15 cmである．上肢を体幹に結びつける唯一の骨である．

● **形状**

S字状に緩やかに弯曲し，内側部は前方に凸に張り出し，外側部は後方に凸に張り出す

- 内側の**胸骨端** sternal end は分厚く角張って，大きな楕円形の関節面（胸骨関節面）を有し，胸骨柄および第1肋軟骨と関節する．
- 外側の**肩峰端** acromial end は扁平で，小さな卵円形の関節面（肩峰関節面）を有し，肩峰の内側面と関節する．
- 下面の外側部には，後方に突き出る結節（円錐靱帯結節）と，そこから外側端に向かう粗な隆起線（菱形靱帯線）があり，烏口鎖骨靱帯（外側部の菱形靱帯と内側部の円錐靱帯）が付着する．下面の中央には浅

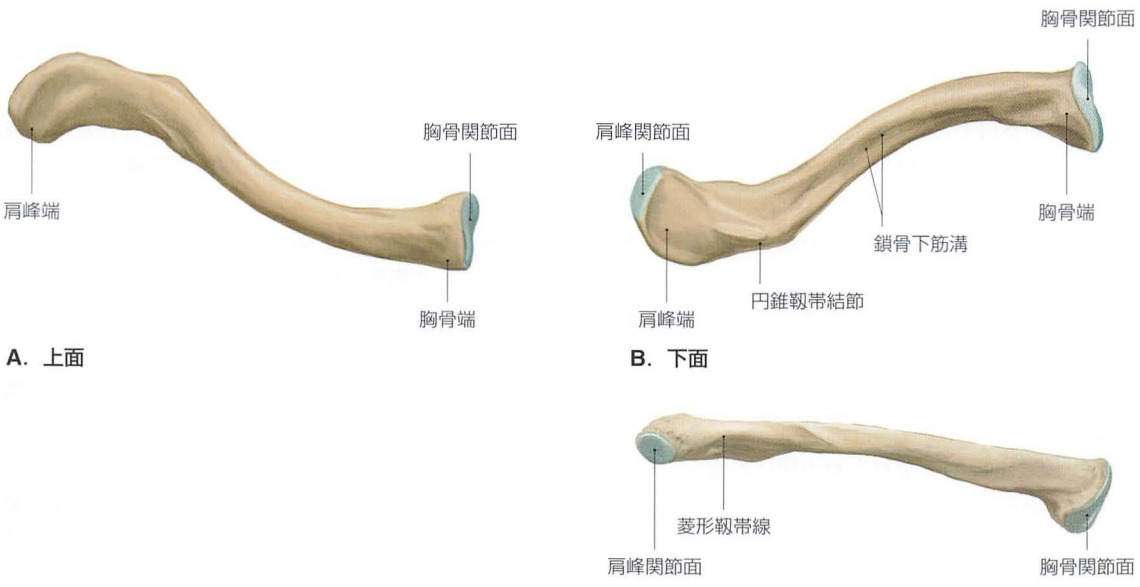

●図6-2　鎖骨

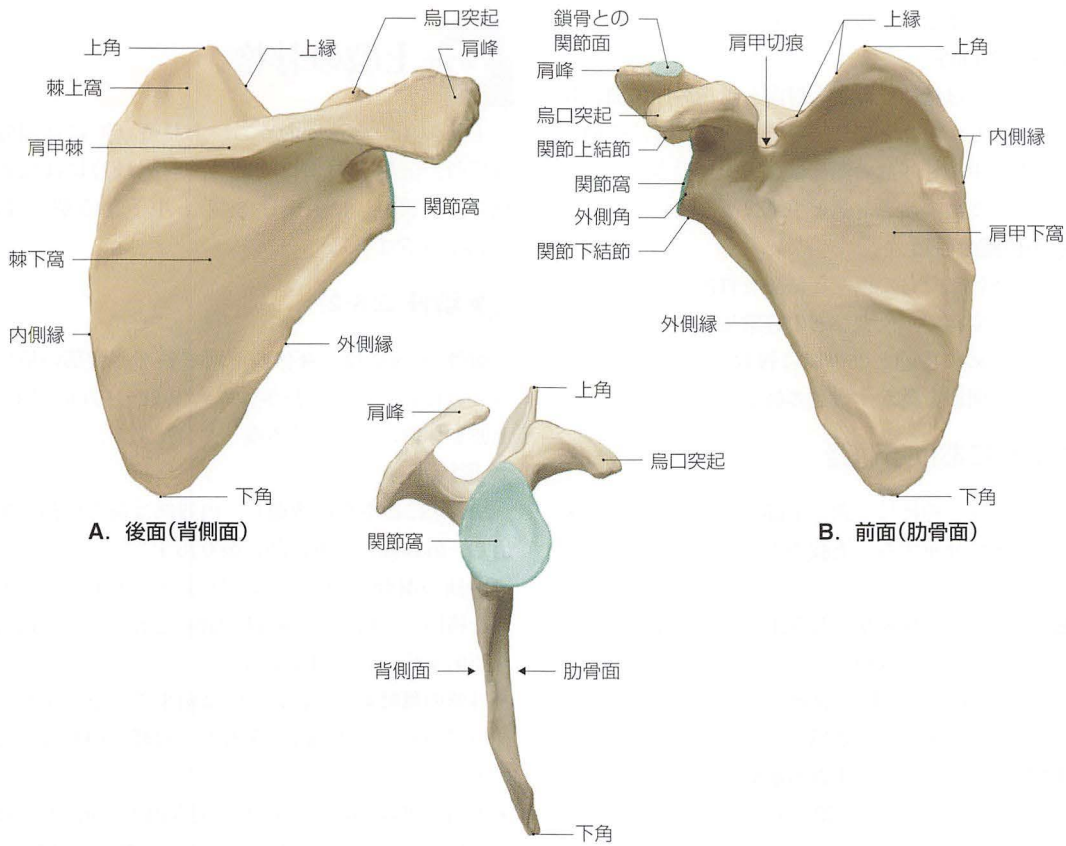

●図 6-3　肩甲骨

い溝(鎖骨下筋溝)があってここに鎖骨下筋が停止する.

- 上面はおおむね平滑である.

● **役割**

❶ 上肢の懸下：鎖骨はクレーンのように，肩甲骨と上肢全体を体幹から離れた位置で吊り下げる．これにより，上肢は体幹に対して大きく自由に動くことができる.

❷ 上肢への通路の前縁：上肢の脈管と神経は，頸根部から腋窩を通って上腕に入る．鎖骨はこの通路(頸腋窩管)の前壁を作り，通路を通る脈管と神経を保護する.

B 肩甲骨(図 6-3)

肩甲骨 scapula は，脊柱と肩の間にある三角形の扁平な骨である．肩関節を介して上腕骨と関節し，上肢全体をぶら下げる.

肩甲骨の形は三角形であり，3つの角(外側角，上角，下角)と3つの辺(上縁，外側縁，内側縁)を区別する.

- 後面の**背側面** dorsal surface は，**肩甲棘** spine of scapula という太い骨稜により上方の狭い**棘上窩** supraspinous fossa(棘上筋を収める)と下方の広い**棘下窩** infraspinous fossa(棘下筋を収める)とに分かれる．肩甲棘は外側に向かって高く持ち上がり，その外側端は上下に広がり，その上端部は**肩峰** acromion と呼ばれる.
- 前面の**肋骨面** costal surface は平滑で，全体が軽く凹んでいて**肩甲下窩** subscapular fossa(肩甲下筋を収める)と呼ばれる．上縁の外側より 1/3 のところに**肩甲切痕** suprascapular notch(肩甲上神経・動脈が通過)という切れ込みがあり，そのすぐ外側から**烏口突起** coracoid process が前外側に向かって鉤型に突き出ている.
- 外側角は軽く突き出して，その端に卵円形の浅い**関節窩** glenoid cavity があり，上腕骨の頭との間で肩関節を構成する．関節窩の上端と下端には小隆起(関節上・下結節)があり，筋(上腕二頭筋長頭，上

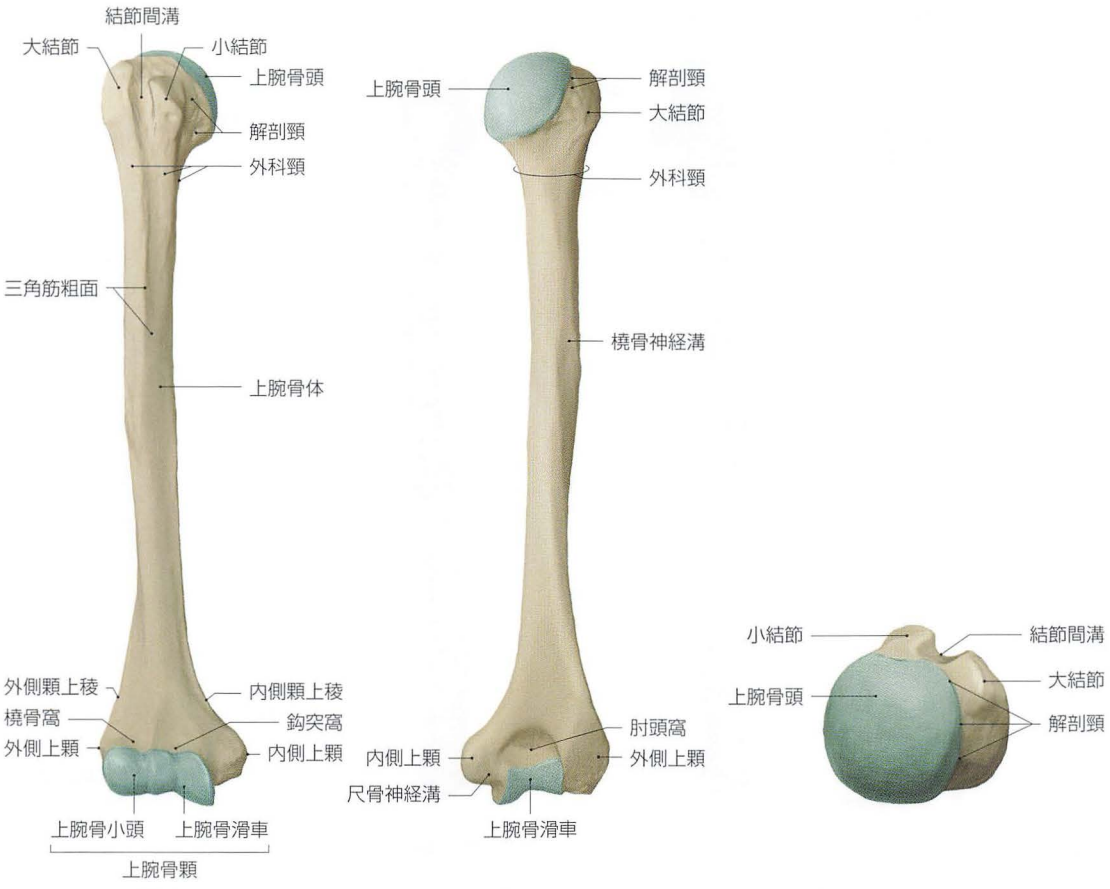

●図 6-4 上腕骨

腕三頭筋長頭)の起始になっている．関節窩の上前方には烏口突起が，上後方には肩峰が突き出し，上腕骨が上方にずれるのを防いでいる．

C 上腕骨(図 6-4)

上腕骨 humerus は上腕の骨格を形成する骨で，上方では肩甲骨との間に肩関節を作り，下方では尺骨と橈骨との間に肘関節を作る．

● 上端

半球状の**上腕骨頭** head of humerus が内側上方に盛り上がり，肩甲骨の関節窩と肩関節を作る．頭の基部はやや細くなっている(**解剖頸**)．頭の近傍に 2 つの目立つ隆起がある．**大結節** greater tubercle は頭の外側にあり，肩甲骨後面から起こる筋(棘上筋，棘下筋，小円筋)が停止する．**小結節** lesser tubercle は頭の前方にあり，肩甲骨前面から起こる筋(肩甲下筋)が停止する．2 つの結節の間には**結節間溝** intertubercular sulcus があり，ここを上腕二頭筋長頭の細い腱が通る．上腕骨の太い上端から細い上腕骨体への移行部(**外科頸**)には，骨折が起こりやすい．

● 骨幹

上腕骨体 body of humerus と呼ばれる．骨幹の外側面には V 字形をした**三角筋粗面** deltoid tuberosity(三角筋の停止部)があり，一方の縁は上方で大結節に向かい，もう一方の縁は上腕三頭筋外側頭の停止部につながる．骨幹の後面には**橈骨神経溝** groove for radial nerve(橈骨神経と上腕深動脈が通る)があり，三角筋粗面の後縁に沿って斜めに走る．

● 下部，下端

下部は，**外側・内側顆上稜** lateral/medial supracondylar ridge となって左右に張り出し，下端は左右に広がって**外側・内側上顆** lateral/medial epicondyle という高まりを作る．内側上顆の前面からは前腕前区画の屈筋が起始し，後面の溝(**尺骨神経溝** groove for ulnar

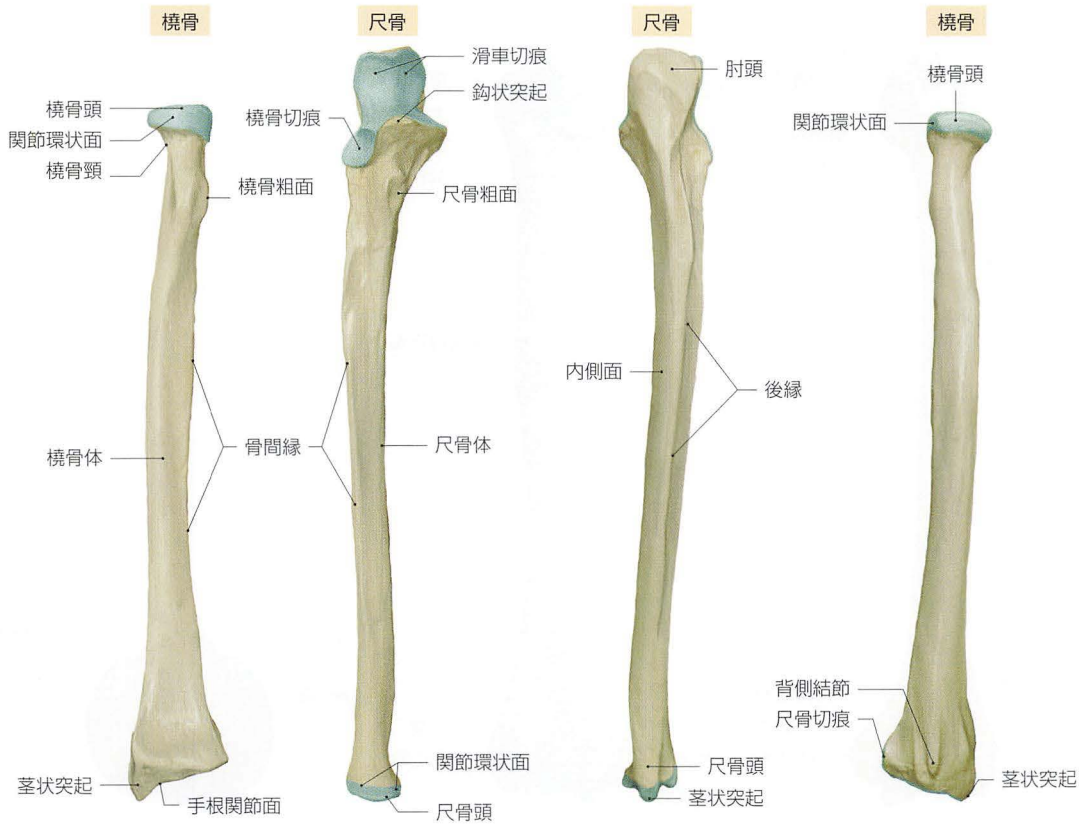

●図 6-5　前腕：尺骨と橈骨

nerve)を尺骨神経が通過する．外側上顆の後面からは前腕後区画の伸筋が起始する．上腕骨の下端中央には**上腕骨顆** condyle of humerus という高まりがあり，前腕の骨との2つの関節面がある．上腕骨顆の内側 2/3 の**上腕骨滑車** trochlea of humerus は滑車状で，尺骨の肘頭窩と関節する(腕尺関節)．外側 1/3 の**上腕骨小頭** capitulum of humerus は半球状で前下方に突き出し，橈骨頭と関節する(腕橈関節)．上腕骨顆のすぐ上方で後面には**肘頭窩** olecranon fossa(尺骨の肘頭が嵌まり込む)という窪みがあり，前面には内側に**鉤突窩** coronoid fossa(尺骨の鉤状突起が嵌まり込む)と外側に**橈骨窩** radial fossa(橈骨頭が嵌まり込む)という窪みがある．

D 前腕の骨：尺骨と橈骨(図 6-5)

前腕の骨格は2本の骨からなる．**尺骨** ulna は小指側にあり，上が太く，上腕骨と強固な関節を作る．**橈骨** radius は母指側にあり，下が太く，手と強固な関節を作る．

● 尺骨

- 上端：太く，2つの大きな突起と，その間に挟まれた関節面がある．後面の**肘頭** olecranon は上方に，前面の**鉤状突起** coronoid process は前方に突き出す．両者の間には**滑車切痕** trochlear notch という横向きの円筒状の深い陥凹があり，その関節面は上腕骨滑車と関節する(腕尺関節)．鉤状突起の外側には**橈骨切痕** radial notch という小さな凹みがあり，橈骨頭と関節する(上橈尺関節)．鉤状突起のすぐ下の前面には**尺骨粗面** tuberosity of ulna(上腕筋の停止)がある．
- 骨幹：**尺骨体** body of ulna は円筒状で，下方に向かうほど細くなる．橈骨に向かう外側に鋭い**骨間縁** interosseous border(骨間膜が付着)がある．
- 下端：軽く膨らんで**尺骨頭** head of ulna と呼ばれ，その周りの円筒状の関節面(関節環状面)は橈骨の尺骨切痕と関節する(下橈尺関節)．尺骨頭の後方で**茎**

状突起 ulnar styloid process が下方に突き出す.

● **橈骨**

- 上端：小さく膨らんだ**橈骨頭** head of radius があり，その上面(関節窩)は上腕骨小頭と関節を作り(腕橈関節)，円筒状の側面(関節環状面)は尺骨の橈骨切痕と関節を作る(上橈尺関節)．橈骨頭のすぐ下はややくびれていて(橈骨頸)，そのやや下方の前内側に結節状の**橈骨粗面** radial tuberosity(上腕二頭筋の停止)が盛り上がっている．
- 骨幹：**橈骨体** body of radius は下方に向かうほど太くなる．尺骨に向かう内側に鋭い**骨間縁** interosseous border(骨間膜が付着)がある．
- 下端：太く広がり，その外側縁は**茎状突起** radial styloid process となって下方に突き出している．後面には縦方向の溝(伸筋腱が通る)があり，溝の間が**背側結節** dorsal tubercle となって張り出す．下端の内側面には**尺骨切痕** ulnar notch という円筒状の窪みがあり，その関節面は尺骨頭と関節する(下橈尺関節)．下端の下面は楕円球状に窪み，その関節面は手根骨の近位列と関節を作る(橈骨手根関節)．

● **尺骨と橈骨の運動**

尺骨と橈骨は，肘と手首の間をつなぐとともに，尺骨と橈骨の間でねじれの運動をして，手の前後の向きを変える運動を行う．この運動は，**回内** pronation・**回外** supination と呼ばれ，橈骨と尺骨の上端と下端にある円筒状の関節(上・下橈尺関節)で行われる．

E 手の骨：手根骨，中手骨，指骨(図 6-6)

手の骨格は，手根骨，中手骨，指骨の 3 群の骨からなる．

● **手根骨**

手根骨 carpal bone は手首にある小さな 8 個の骨で，4 個ずつ近位列と遠位列に分かれている．

a 近位列

母指側から順に，❶ **舟状骨** scaphoid，❷ **月状骨** lunate，❸ **三角骨** triquetrum，❹ **豆状骨** pisiform である．舟状骨と月状骨は，前腕に向かう楕円球状の関節面を作り，橈骨の遠位端と関節を作る(橈骨手根関節)．豆状骨は本来は種子骨(尺側手根屈筋腱の中に生じた)で，三角骨の前面と関節する．舟状骨の外側部は掌側に突き出している(**舟状骨結節** tubercle)．

b 遠位列

母指側から順に，❺ **大菱形骨** trapezium，❻ **小菱形骨** trapezoid，❼ **有頭骨** capitate，❽ **有鉤骨** hamate である．大菱形骨は母指の中手骨の近位端と関節する〔母指の手根中手関節(CM 関節)〕．また大菱形骨の一部は掌側に向かって顕著に突き出している(**大菱形骨結節** tubercle of trapezium)．有鉤骨からは掌側に鉤状の突起(**有鉤骨鉤** hook of hamate)が突出する．

手根骨の近位列と遠位列は，母指側と小指側で掌側に突き出し，全体として U 字形に弯曲する．この U 字形の窪みは屈筋支帯によって覆われて，**手根管** carpal tunnel という前腕から手掌への通路を形成する．

● **中手骨**

中手骨 metacarpal は手の甲を作る 5 本の骨である．母指(第 1)中手骨は母指に対応し，その近位端は大菱形骨と関節する〔母指の手根中手関節(CM 関節)〕．第 2～5 中手骨は，それぞれ示指，中指，薬指，小指に対応する．各中手骨の近位端は**底** base，骨幹は**体** body，遠位端は**頭** head と呼ばれる．

● **指骨**

指骨 phalanx は指を作る骨で，母指には 2 本，他の指には 3 本ずつある．近位側のものは**基節骨** proximal phalanx，中間のものは**中節骨** middle phalanx，遠位側のものは**末節骨** distal phalanx と呼ばれる．母指は基節骨と末節骨のみを有する．各指骨の近位端は**底** base，骨幹は**体** body，遠位端は**頭** head と呼ばれる．

Developmental scope

上肢と下肢の共通性

ヒトの上肢と下肢は，形も働きも大きく異なっているが，骨格を比較すると対応していることがわかる．さらに四肢動物の前肢と後肢を比べると，その対応関係はますます明らかである．この形状における共通性に着目して，上肢＝前肢と下肢＝後肢の各部に以下のような共通の名前がつけられている．

❶ **肢帯** limb girdle(上肢帯，下肢帯)．
❷ **柱脚** stylopodium(上腕，大腿)．
❸ **軛脚(並脚)** zeugopodium(前腕，下腿)．
❹ **自脚** autopodium(手，足)．

近年の分子生物学の発展により，上肢と下肢が共通の遺伝情報と共通の形態形成過程により形作られることが明らかになってきた．すなわち，胚の両側に**肢芽** limb bud が形成され，その先端部分の外胚葉が肥厚して**外胚葉性頂堤** apical ectodermal ridge となり，そこから分泌される成長因子が中胚葉の増殖を促し，体肢を形成させる．近位から遠位の部位ごとに発現する**ホメオボックス遺伝子** homeobox(*Hox*)gene が異なり，各部の構造を決定する．5 本に分かれた指は，板状の手足の原基における指間の領域が**アポトーシス** apoptosis により消滅してできあがる．

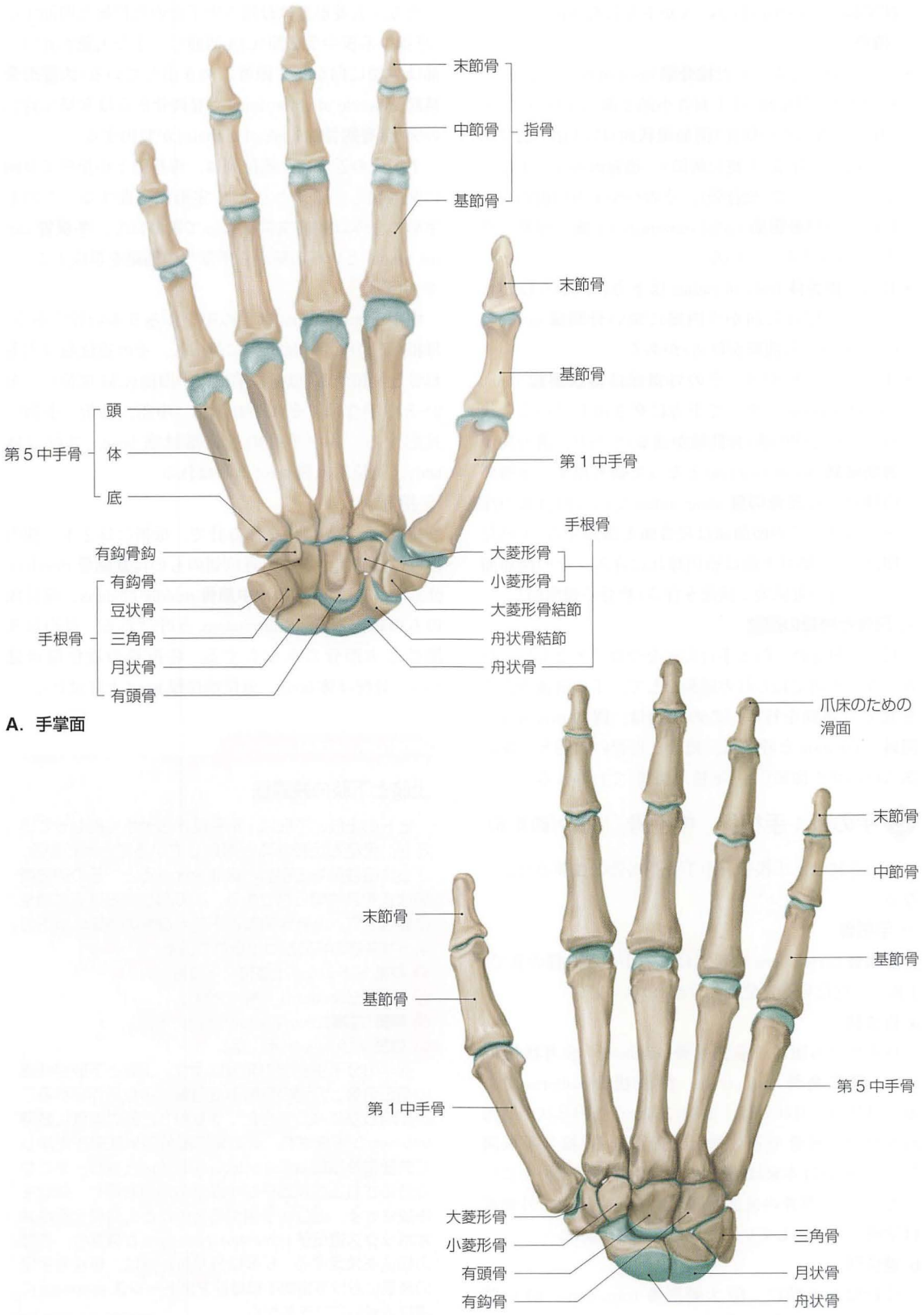
末節骨
中節骨
指骨
基節骨
末節骨
基節骨
第1中手骨
頭
第5中手骨
体
底
手根骨
有鉤骨鈎
大菱形骨
小菱形骨
有鉤骨
豆状骨
大菱形骨結節
手根骨
三角骨
舟状骨結節
月状骨
舟状骨
有頭骨
A. 手掌面
爪床のための滑面
末節骨
中節骨
末節骨
基節骨
基節骨
第5中手骨
第1中手骨
大菱形骨
三角骨
小菱形骨
有頭骨
月状骨
有鉤骨
舟状骨
B. 手背面

●図 6-6　手の骨

C 上肢の筋と筋膜(表 6-1)

上肢の筋は，体幹から手に至るまで上肢の 4 つの部分に対応して 4 群に分けられる．上肢帯の筋(❶)，上腕の筋(❷)，前腕の筋(❸)，手の筋(❹)，である．

また，骨格を基準に前後の 2 系統に分かれる．(Ⅰ)前方に位置する屈側の筋，(Ⅱ)後方に位置する伸側の筋である．

●表 6-1 上肢の筋の概観と区分

	(Ⅰ)前面(屈側)の筋	(Ⅱ)後面(伸側)の筋
❶ 上肢帯の筋	胸部浅層の筋	背部浅層の筋 肩甲骨周辺の筋
❷ 上腕の筋	上腕屈側の筋	上腕伸側の筋
❸ 前腕の筋	前腕屈側の筋	前腕伸側の筋
❹ 手の筋	手掌の筋	—

1 胸部浅層の筋と筋膜

胸部の前面には，浅層と深層の 2 群の筋がある．

❶ 浅層にある筋(大胸筋，小胸筋，鎖骨下筋，前鋸筋)は上肢を動かす．

❷ 深層には胸郭を動かす筋(肋間筋)があり，第 2 章「胸部」で扱う(▶ 58 頁)．

A 胸部浅層の筋(図 6-7, 8，表 6-2)

大胸筋 pectoralis major は，前胸壁にある大きな扇状の筋である．腋窩の前壁をなし，下縁は**前腋窩ヒダ** anterior axillary fold を作る．筋の上部(**鎖骨部**)は鎖骨の内側半から，中央の大部分(**胸肋部**)は胸骨と上位肋軟骨から，下方の一部(**腹部**)は腹直筋鞘の上端から起こり，外方に走って集束し，交叉しながら上腕骨の上部(大結節稜)に停止する．上部からの筋線維は，下位の筋線維の前方を通り，より下方に停止する．

作用 3 つの部分で多少異なるが，全体として上腕を屈曲(前方に挙上)し，内転する．

神経 腕神経叢から起こる外側・内側胸筋神経(C5～T1)によって支配される．

小胸筋 pectoralis minor は，大胸筋の深層で前胸壁にある三角形の小さな筋である．前胸壁で第 3～5 肋骨の前端近くから起こり，肩甲骨の烏口突起に停止する．

作用 肩甲骨を前方に引き，肩甲骨の外側角を下制する．

神経 腕神経叢から起こる内側胸筋神経(C6～T1)によって支配される．

鎖骨下筋 subclavius は，大胸筋の深層で鎖骨と第 1 肋骨の間にある小さな筋である．第 1 肋骨の前端近くから起こり，上外側方に走り，鎖骨中央の下面に停止する．

作用 鎖骨を下制し内方に引くが，強力ではない．

神経 腕神経叢の上神経幹からの細い枝〔鎖骨下筋神経(C5・6)〕により支配される．

Clinical scope

翼状肩甲

前鋸筋が麻痺すると，肩甲骨の内側縁が胸壁から離れて外側後方に立ち上がる特徴的な状態を呈する．立ち上がった肩甲骨が翼のように見えることから，**翼状肩甲** winged scapula と呼ばれる．さらに肩甲骨の下角を持ち上げて回転させ，関節窩を上方に向けることができなくなるので，上腕を外転させて水平より上に持ち上げることができなくなる．

一般的に，神経は身体の深部を走り，深層から筋に進入することが多いが，前鋸筋を支配する長胸神経は，例外的に筋の表層を下行しており，胸壁の外傷により損傷することがある．長胸神経の損傷による前鋸筋麻痺や，筋ジストロフィー症で前鋸筋が萎縮した場合などに翼状肩甲がみられる．



●翼状肩甲

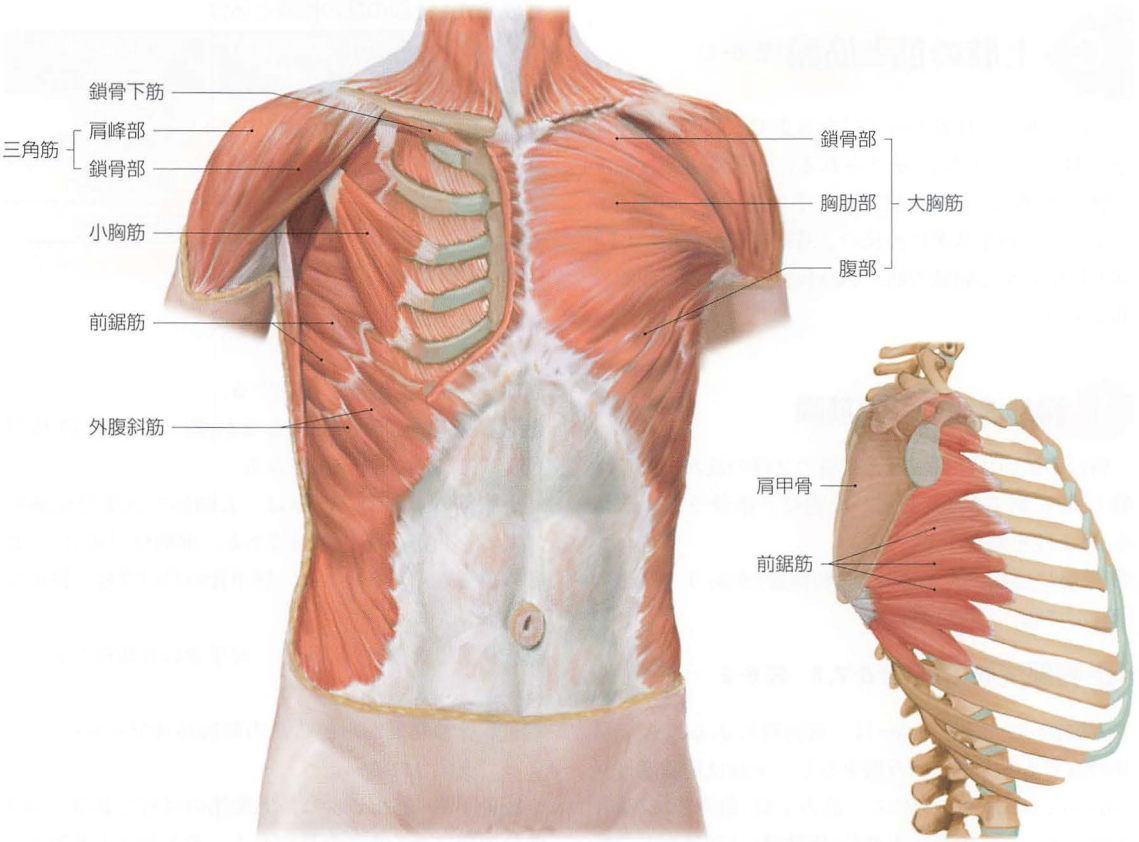

A．大胸筋と小胸筋，鎖骨下筋　　B．前鋸筋，側面から

●図 6-7　胸部浅層の筋

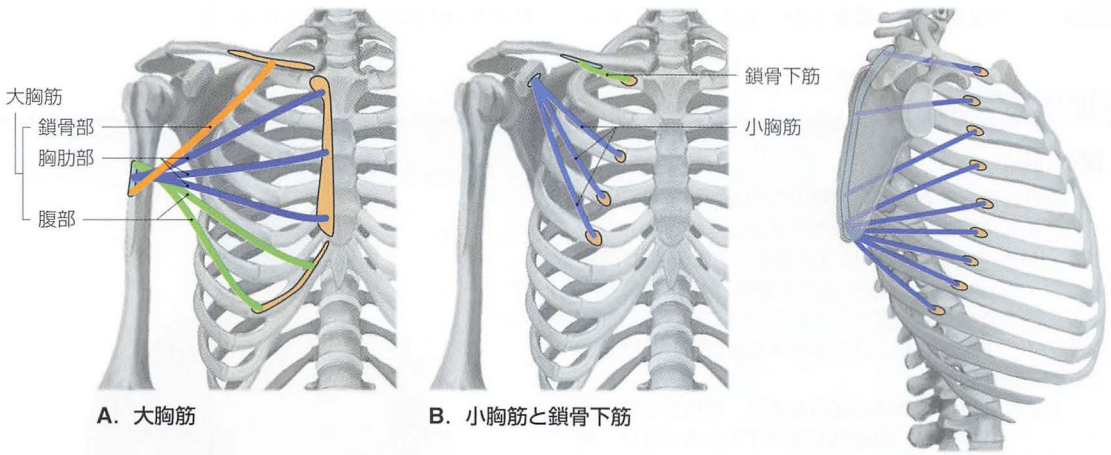

A．大胸筋　　B．小胸筋と鎖骨下筋　　C．前鋸筋

●図 6-8　胸部浅層の筋，起始と停止

●表 6-2 胸部浅層の筋

筋	起始	停止	神経支配	作用
大胸筋	鎖骨，胸骨，第 1〜7 肋骨，腹直筋鞘	上腕骨大結節稜	外側・内側胸筋神経	肩関節の内転・屈曲・内旋，肩甲骨前進
小胸筋	第 2〜5 肋骨	肩甲骨烏口突起	内側胸筋神経	肩甲骨前進・下制・下方回旋
鎖骨下筋	第 1 肋骨	鎖骨外側部下面	鎖骨下筋神経	鎖骨下制
前鋸筋	第 1〜9 肋骨	肩甲骨上角・内側縁・下角	長胸神経	肩甲骨前進・上方回旋

前鋸筋 serratus anterior は，胸郭の外側部を覆う厚い板状の筋で，腋窩の内側壁を作る．第 1〜9 肋骨の外側面から起こって後方に走り，肩甲骨の内側縁の前面に停止する．上部の筋束(第 1〜3 肋骨から)は肩甲骨内側縁の上半に広がって停止し，下部の筋束(第 4〜9 肋骨から)は下半に集中して停止する．

作用 肩甲骨の内側縁を脊柱から引き離す．

神経 長胸神経(C5〜7)により支配される．

B 胸部浅層の筋膜

大胸筋の前面と後面を覆う筋膜は**胸筋筋膜** pectoral fascia と呼ばれ，下方では前腹壁の筋膜および腋窩筋膜につながる．大胸筋の深層で，小胸筋と鎖骨下筋を包み鎖骨から腋窩筋膜まで広がる筋膜は**鎖骨胸筋筋膜** clavipectoral fascia であり，その小胸筋より内側の部分は**肋骨烏口膜** costocoracoid membrane と呼ばれる．腋窩から胸部に出てくる構造物は，鎖骨胸筋筋膜ないし小胸筋を貫くことになるが，❶ 小胸筋より内側で肋骨烏口膜を通るもの(橈側皮静脈，胸肩峰動脈，外側胸筋神経)，❷ 小胸筋を貫くもの(内側胸筋神経)，❸ 外側を通るもの(外側胸動脈)，の 3 つがある．

腋窩筋膜 axillary fascia は腋窩の脂肪体を包み，腋窩の底(下面)をなす筋膜である．上腕・胸部・背部の浅層の筋膜につながり，深部で鎖骨胸筋筋膜とつながる．

2 背部浅層の筋と筋膜

背部には，浅層・中間層・深層の 3 群の筋がある．❶ 浅層の筋(僧帽筋，広背筋，肩甲挙筋，大・小菱形筋)は上肢を動かす．❷ 中層の筋(上・下後鋸筋)は胸郭を動かす．❸ 深層の筋(固有背筋)は脊柱を動かす．中層と深層の筋は第 5 章「背部」で扱う(▶ 219 頁)．

A 背部浅層の筋(図 6-9, 10，表 6-3)

僧帽筋 trapezius は，背中の上半にある大きな三角形の筋で，左右を合わせるとほぼ菱形になる．脊柱の広い範囲(第 1〜7 頸椎では項靱帯，第 7 頸椎〜第 12 胸椎の棘突起)と後頭骨(外後頭隆起)から起こり，外方に向かって集束し，肩甲骨(肩甲棘，肩峰)と鎖骨(外側 1/3)に停止する．上部(頭蓋，第 1〜7 頸椎から)の筋束は下行し，中部(第 7 頸椎〜第 3 胸椎から)の筋束は横走し，下部(第 2〜12 胸椎から)の筋束は上行する．

作用 僧帽筋の中部はとくによく発達し，肩甲骨を通して上肢全体を強力に挙上し，肩甲骨を脊柱に引き寄せる．上部は肩甲骨を上方に，下部は肩甲骨を下方に引く．

神経 副神経[XI](運動性)および頸神経 C3・4 の前枝(感覚性)により支配される．

広背筋 latissimus dorsi は，背中の下半から胸部の外側部に広がる三角形の筋である．起始は幅広く，腸骨稜，胸腰筋膜，下位の 6 胸椎(棘突起)，下位の 3〜4 肋骨のそれぞれから幅広い腱膜として起こり，肩甲骨(下角)からの小筋束が加わり，外上方に向かい，上腕骨の上部(小結節稜)に停止する．

作用 上腕を伸展(後方に引く)・内転し，内旋する．

神経 腕神経叢の枝の胸背神経(C6〜8)により支配される．

肩甲挙筋 levator scapulae は，胸鎖乳突筋上部と僧帽筋上部の深層にある．第 1〜4 頸椎の横突起から起こり，下行しながらやや外側に向かい，肩甲骨の上部(上角，内側縁上部)に停止する．

作用 肩甲骨を挙上する．

神経 頸神経 C3・4 の前枝により支配される．

大・小菱形筋 rhomboid major/minor は，僧帽筋の中部と下部の深層にある．第 5 頸椎〜第 5 胸椎棘突起

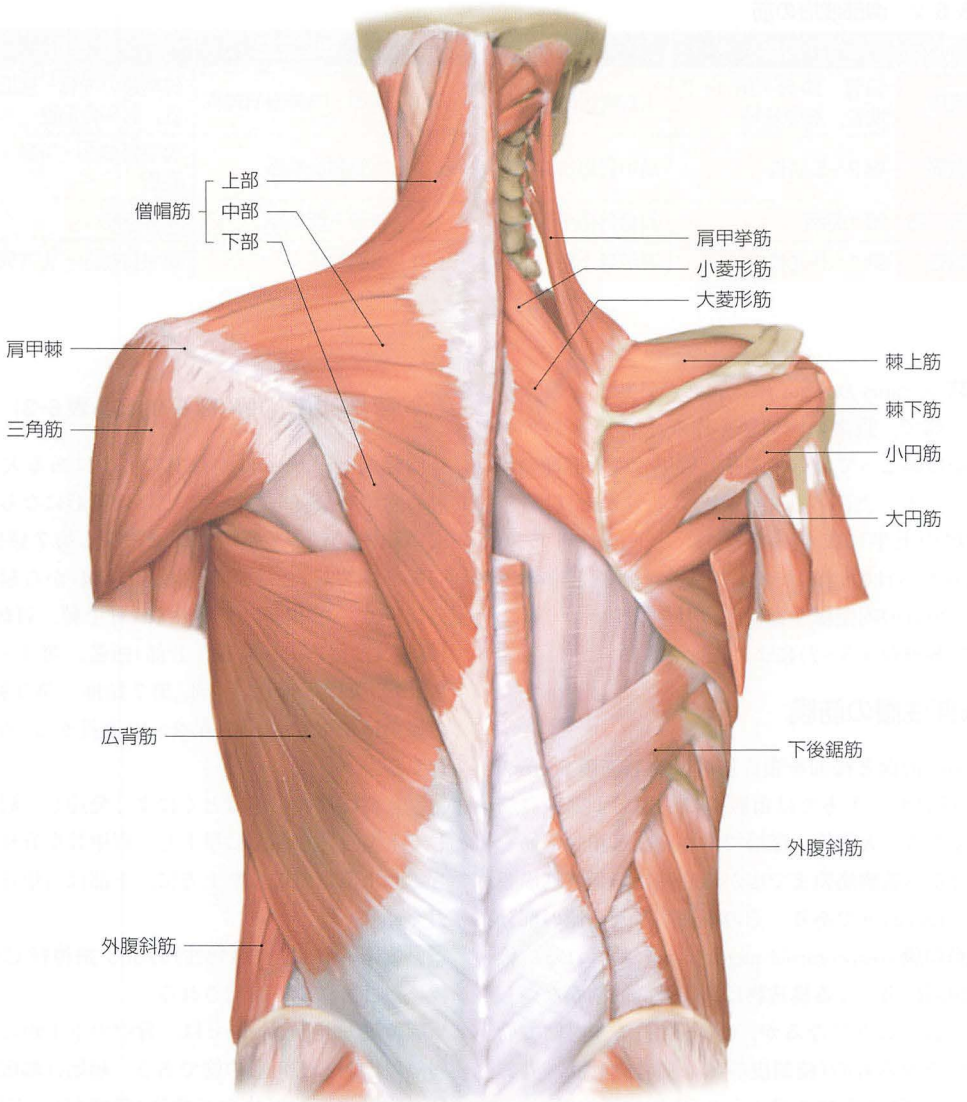

●図 6-9　背部浅層の筋
左側に僧帽筋と広背筋，右側に肩甲挙筋と大・小菱形筋を示す．

●表 6-3　背部浅層の筋

筋	起始	停止	神経支配	作用
僧帽筋	後頭骨～T12（棘突起，棘上靱帯）	鎖骨，肩甲骨の肩峰と肩甲棘	副神経，C2～4の前枝	**上部**：肩甲骨の挙上 **中部**：肩甲骨の挙上・後退 **下部**：肩甲骨の下制
広背筋	胸腰筋膜，腸骨稜，下位肋骨，肩甲骨下角	上腕骨小結節稜	胸背神経	肩甲骨の内転・伸展・内旋
肩甲挙筋	C1～4 横突起	肩甲骨上角	C3・4 の前枝	肩甲骨の挙上
大菱形筋	T2～5 棘突起	肩甲骨内側縁	肩甲背神経	肩甲骨の後退・挙上
小菱形筋	項靱帯，C7～T1 棘突起	肩甲骨内側縁上部	肩甲背神経	肩甲骨の後退・挙上

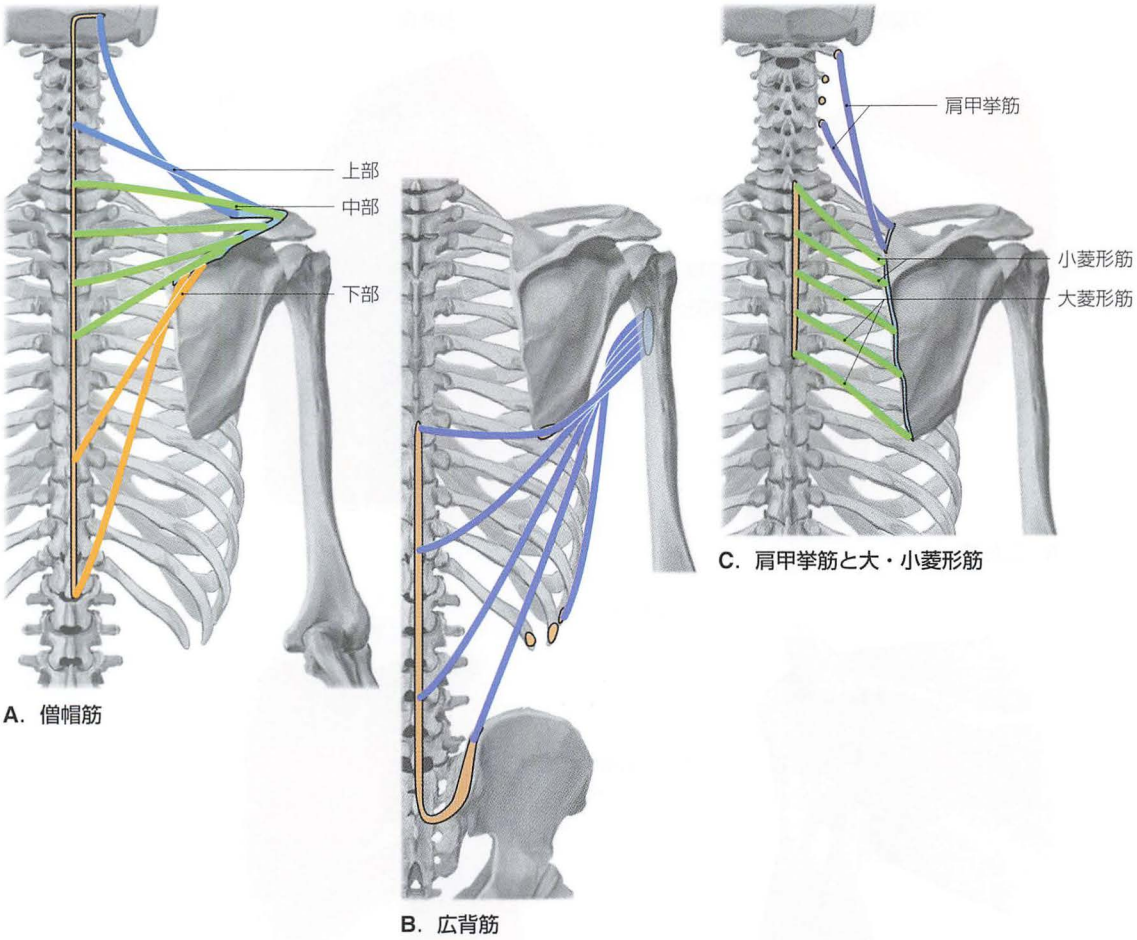

A. 僧帽筋

B. 広背筋

C. 肩甲挙筋と大・小菱形筋

●図 6-10 背部浅層の筋，起始と停止

(項靱帯下部，上位胸椎棘突起)から起こり，外下方に斜走し，肩甲骨の内側縁に停止する．上部の筋束(小菱形筋)と下部の筋束(大菱形筋)の間がしばしば結合組織により隔てられている．

作用 肩甲骨を内上方に引く．

神経 肩甲背神経(C4・5)により支配される．

B 背部浅層の筋膜

背部では深層の固有背筋を丈夫な**胸腰筋膜** thoracolumbar fascia が包んでいる．胸腰筋膜は，腰部では3層(後葉，中葉，前葉)からなる．その後葉は分厚く，腰椎の棘突起と棘上靱帯，仙骨から起こり，外側に広がって広背筋の起始となる．

3 肩甲骨周辺の筋と筋膜

A 肩甲骨周辺の筋(図 6-11, 12，表 6-4)

肩甲骨周辺には6つの筋がある．いずれも肩甲骨から起こり，上腕骨に停止して，肩関節に作用する．

三角筋 deltoid は，上腕の上部に位置し，肩関節を覆う三角形の大きな筋である．肩甲骨(肩甲棘，肩峰)と鎖骨(外側 1/3)から起始し，上腕骨中部の外側面(三角筋粗面)に停止する．筋の構成は，起始腱と停止腱が筋内に伸び，その間を筋束がつなぐ多羽状筋である．

作用 肩関節で上腕を外転するが，最初の 15° は棘上筋がおもに作用し，それ以後の外転を三角筋が行う．

神経 腕神経叢の後神経束の枝の腋窩神経(C5・6)により支配される．

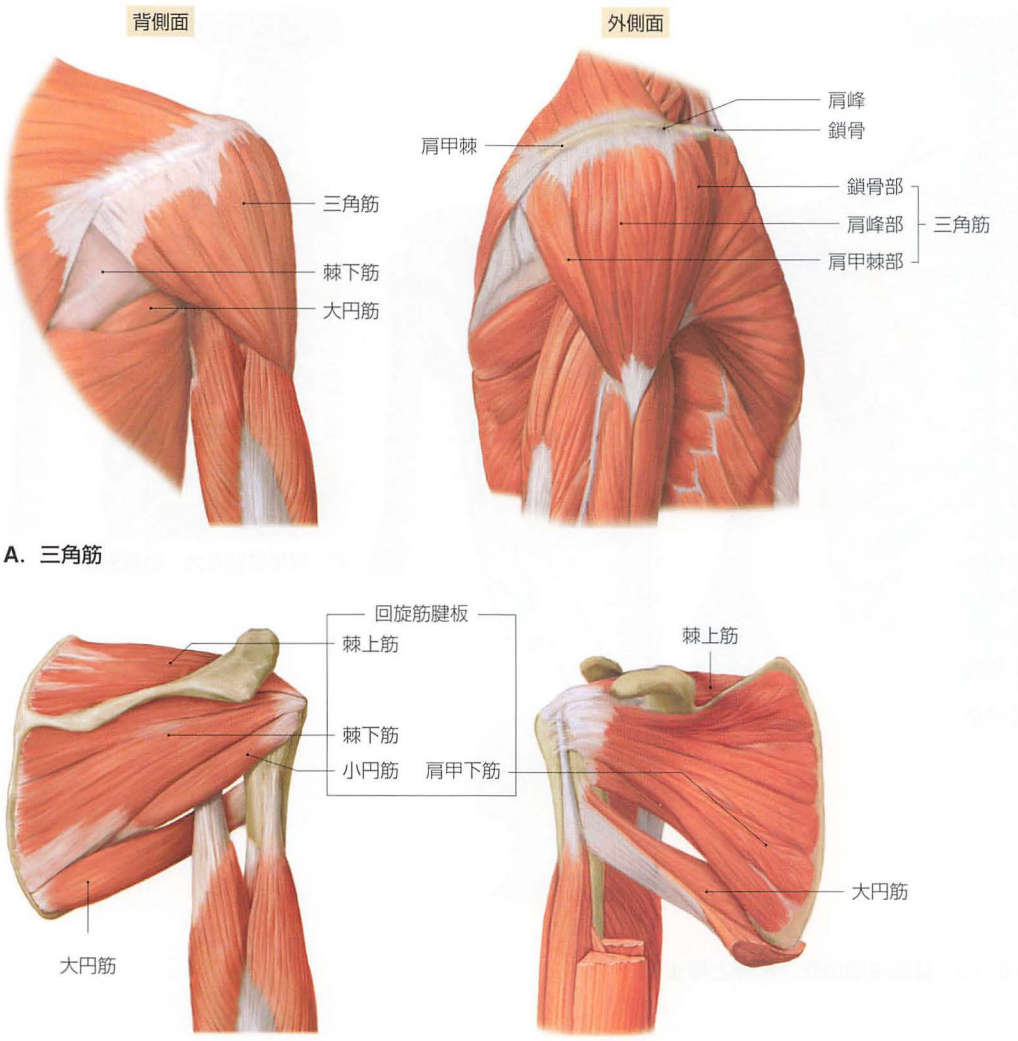

A. 三角筋

B. 肩甲骨後面の筋

C. 肩甲骨前面の筋

●図 6-11　肩甲骨周辺の筋

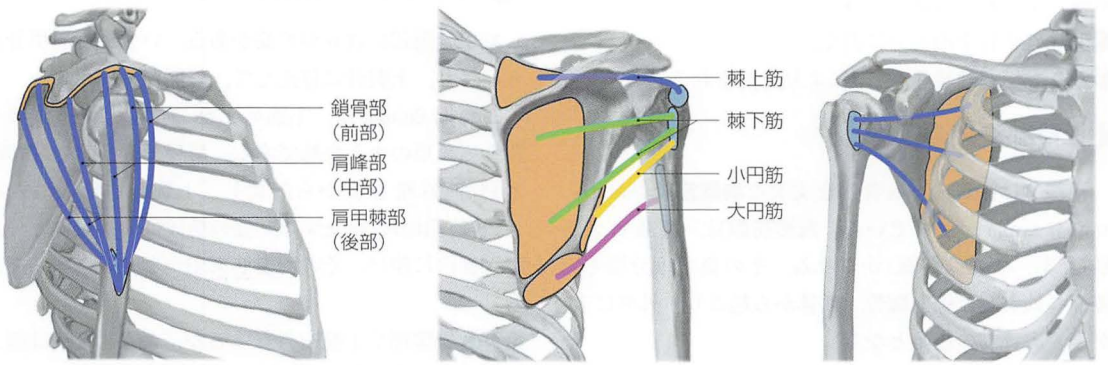

A. 三角筋

B. 棘上筋，棘下筋，小円筋，大円筋

C. 肩甲下筋

●図 6-12　肩甲骨周辺の筋，起始と停止

●表 6-4 肩甲骨周辺の筋

筋	起始	停止	神経支配	作用
三角筋	鎖骨外側部，肩甲骨肩峰，肩甲棘	上腕骨三角筋粗面	腋窩神経	**鎖骨部**：肩関節の屈曲・内旋 **肩峰部**：肩関節の外転 **肩甲棘部**：肩関節の伸展・外旋
棘上筋	肩甲骨棘上窩	上腕骨大結節	肩甲上神経	肩関節の外転
棘下筋	肩甲骨棘下窩	上腕骨大結節	肩甲上神経	肩関節の外旋
小円筋	肩甲骨外側縁	上腕骨大結節	腋窩神経	肩関節の外旋
大円筋	肩甲骨外側縁・下角	上腕骨小結節稜	肩甲下神経	肩関節の内転・内旋
肩甲下筋	肩甲骨肩甲下窩	上腕骨小結節	肩甲下神経	肩関節の内旋

棘上筋 supraspinatus は，肩甲骨の棘上窩に位置する．肩甲骨(棘上窩)から起こり，腱となって肩峰の下で肩関節の上方を通り，上腕骨の大結節(大結節の上部)に停止する．

作用 肩関節で上腕を外転し，おもに外転の初期に作用する．

神経 腕神経叢の枝の肩甲上神経(C4～6)により支配される．

棘下筋 infraspinatus は，肩甲骨の棘下窩に位置する．肩甲骨(棘下窩)から起こり，腱となって肩関節の後方を通り，上腕骨の大結節(大結節の中部)に停止する．

作用 肩関節で上腕骨を外旋する．

神経 腕神経叢の枝の肩甲上神経(C4～6)により支配される．

小円筋 teres minor は，棘下筋の下外側に位置し，三角筋の深層に隠れている．肩甲骨外側縁の上部から起こり，腱となって肩関節の後方を通り，上腕骨の大結節(大結節の下部)に停止する．

作用 肩関節で上腕骨を外旋する．

神経 腕神経叢の後神経束の枝の腋窩神経(C5・6)により支配される．

大円筋 teres major は，肩甲骨外側縁の下方に位置し，腋窩の後壁を作る．肩甲骨下角の後面から起始し，外上方に走って上腕三頭筋長頭の前を通って上腕骨前面の小結節稜に停止する．

作用 肩関節で上腕を内転し，内旋する．

神経 腕神経叢の後神経束の枝の肩甲下神経(C5～8)により支配される．

肩甲下筋 subscapularis は，肩甲骨の前面にあって腋窩の後壁を作る厚い三角形の筋である．肩甲骨の前面(肩甲下窩)から起こって外方に向かい，上腕骨の前面の小結節に停止する．

作用 肩関節で上腕を内旋する．

神経 腕神経叢の後神経束の枝の肩甲下神経(C5～8)により支配される．

肩関節の後方から大結節に停止する ❶ 棘上筋，❷ 棘下筋，❸ 小円筋，および前方から小結節に停止する ❹ 肩甲下筋の 4 つの筋の腱は，上腕骨上端部を袖口のように取り巻き，肩関節を支持・安定化させる働きを有し，**回旋筋腱板** rotator cuff と呼ばれる．

B 肩甲骨周辺の筋膜

三角筋を覆う筋膜(三角筋筋膜)は，上方では鎖骨，肩峰，肩甲棘に付着し，前方では大胸筋膜，後方では棘下筋膜，下方では上腕筋膜につながる．三角筋の内

Functional scope

ビンの蓋が右回しで締まるのはなぜか？

肘を曲げてできる力こぶは，上腕二頭筋が盛り上がったものである．上腕二頭筋は，肘を屈曲する以外に，前腕を強力に回外する作用もある．次のような実験をするとよくわかる．❶ 普通に肘を曲げて力こぶを作る．このとき，手のひらは手前に向いている．❷ 手のひらを向こう側にして力こぶを作る．そうすると力こぶはふにゃふにゃである．❸ この状態から手のひらを手前に向ける．そうすると力こぶが硬くなる．この実験から，上腕二頭筋は手のひらを手前に回す，すなわち回外の作用があることがわかる．

右手でビンの蓋を回すときに，右回し(時計回り)と左回し(反時計回り)，どちらの力が強いだろうか．明らかに右回しである．これは上腕二頭筋による回外の力を使っているからである．ビンの蓋の溝は，右手で強く締めつけられるようにできている．これは世界共通であり，右利きの人が多いこと，上腕二頭筋の回外の力が強いことのために生じた現象である．

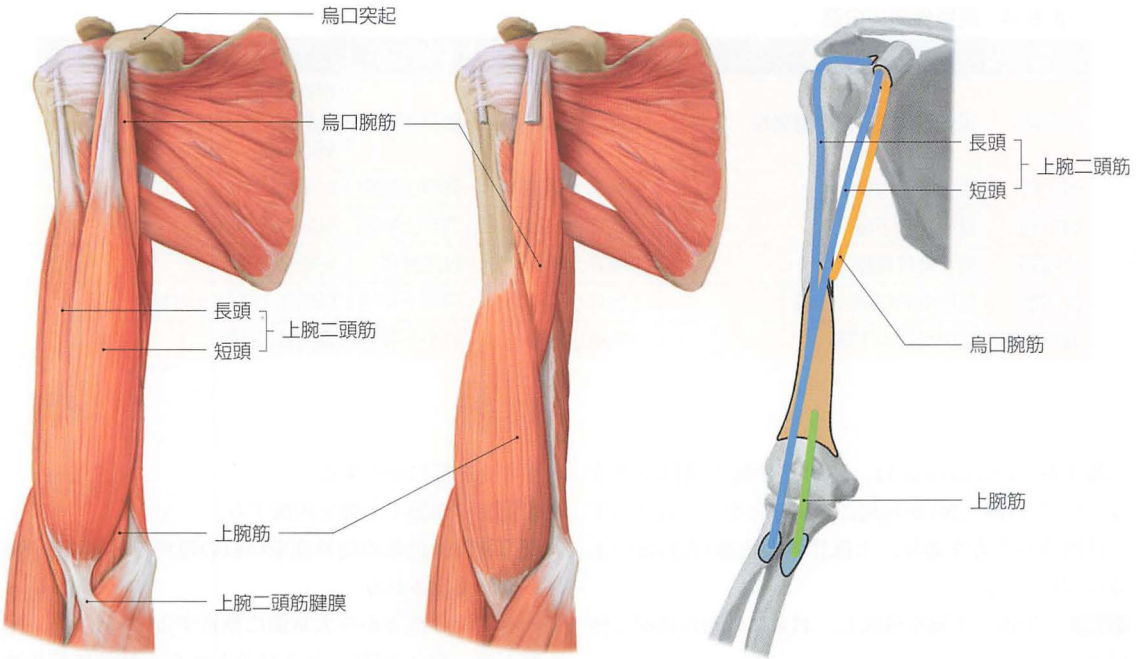

●図 6-13　上腕屈側の筋

●表 6-5　上腕屈側の筋

筋	起始	停止	神経支配	作用
上腕二頭筋	短頭：肩甲骨の烏口突起 長頭：肩甲骨の関節上結節	橈骨粗面，上腕二頭筋腱膜	筋皮神経	前腕の屈曲・回外
烏口腕筋	肩甲骨の烏口突起	上腕骨中央の内側前面	筋皮神経	上腕の屈曲
上腕筋	上腕骨の下半，内側・外側上腕筋間中隔	尺骨粗面	筋皮神経	前腕の屈曲

部に多数の中隔を送り出している．肩甲骨の周囲の筋を覆う筋膜のうち，棘下筋の筋膜(棘下筋膜)と棘上筋の筋膜(棘上筋膜)はとくに丈夫で，不透明である．

4 上腕の筋と筋膜

上腕には4つの筋があるが，そのうち前面(屈側)に3つの筋(上腕二頭筋，烏口腕筋，上腕筋)，後面(伸側)に1つの筋(上腕三頭筋)がある．肘の後面には**肘筋** anconeus がある．

A 上腕屈側の筋(図 6-13，表 6-5)

上腕二頭筋 biceps brachii は，上腕前面の中央に位置する紡錘状の筋で，肘を曲げたときに力こぶを作る筋である．起始は2つの筋頭(長頭，短頭)に分かれている．**短頭** short head は肩甲骨烏口突起の先端から腱となって起始し，腋窩の外側部を下行しながら筋に移行する．**長頭** long head は肩甲骨の関節窩のすぐ上(関節上結節)から起始し，長い起始腱となって肩関節腔を通り抜け，結節間溝を通って筋に移行する．短頭と長頭は上腕の下部で共通の停止腱に合流して肘窩を通り，橈骨上部の橈骨粗面に停止する．一部は**上腕二頭筋腱膜** bicipital aponeurosis となって内下方に走り，前腕筋膜に放散して停止する．

作用　肘関節で前腕を屈曲するとともに回外する．

神経　腕神経叢の枝の筋皮神経(C5～7)に支配される．

烏口腕筋 coracobrachialis は，上腕の上部で上腕二

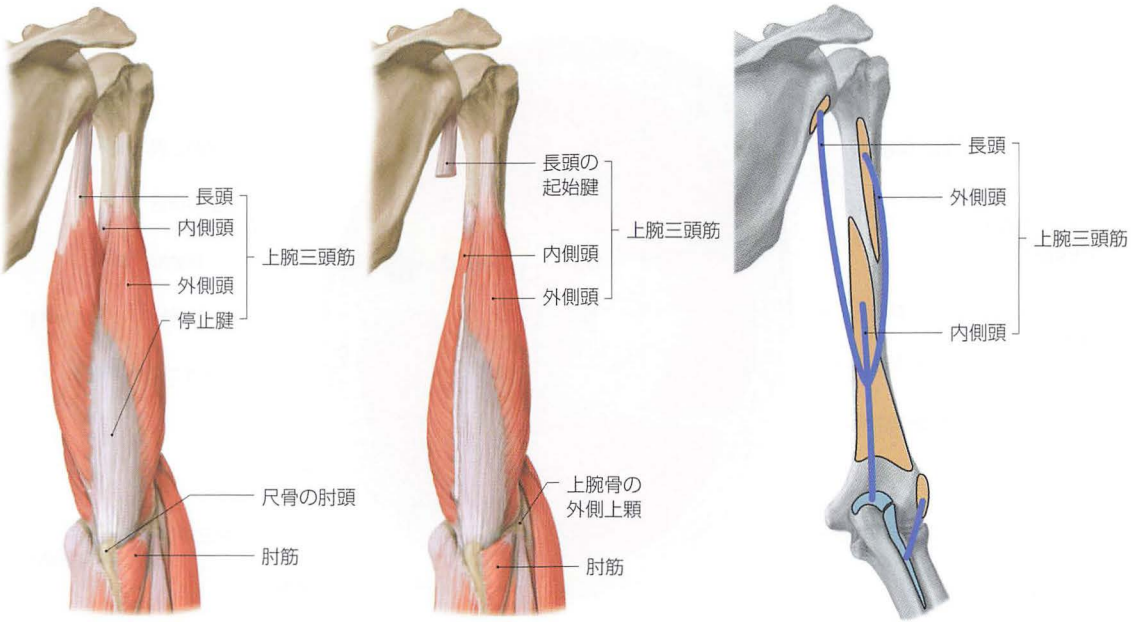

A. 浅層(後面)　B. 深層(後面)　C. 起始と停止

●図 6-14　上腕伸側の筋

●表 6-6　上腕伸側の筋

筋	起始	停止	神経支配	作用
上腕三頭筋	**長頭**：肩甲骨の関節した結節 **内側頭**：上腕骨後面で橈骨神経溝より下方，内側筋間中隔 **外側頭**：上腕骨後面で橈骨神経溝の上方，外側筋間中隔	尺骨の肘頭	橈骨神経	肘関節の伸展
肘筋	上腕骨の外側上顆	尺骨の肘頭の外側面	橈骨神経	肘関節の伸展，肘関節包の緊張

頭筋短頭の深層に位置する．上腕二頭筋短頭とともに肩甲骨烏口突起の先端から起始し，腋窩外側部を下行し，上腕骨中央部の内側面に停止する．筋皮神経が烏口腕筋の内側面から進入して通り抜ける間に，この筋に枝を出す．

作用 肩関節で上腕を屈曲(前方挙上)する．

神経 腕神経叢の枝の筋皮神経(C5～7)に支配される．

上腕筋 brachialis は，上腕前面の下半で上腕二頭筋の深層に位置する．上腕骨の下半と内側・外側上腕筋間中隔の前面から起始し，下行して肘関節の前面で肘窩の床となり，尺骨上部前面の尺骨粗面に停止する．

作用 肘関節で前腕を屈曲する．

神経 腕神経叢の枝の筋皮神経(C5～7)に支配される．

B 上腕伸側の筋(図 6-14，表 6-6)

上腕三頭筋 triceps brachii は，上腕の後面にある大きな紡錘状の筋で，起始が3つの筋頭(長頭，内側頭，外側頭)に分かれる．**長頭** long head は肩甲骨の関節窩のすぐ下(関節下結節)から起始し，小円筋の前方で大円筋の後方を下行する．**内側頭** medial head は上腕骨の後面下部で橈骨神経溝よりも下方の広い領域および内側筋間中隔から起始する．**外側頭** lateral head は上腕骨の後面上部で橈骨神経溝の上に位置する幅の狭い粗面および外側筋間中隔から起始する．3つの筋頭は合流し，筋の後面(浅層面)の停止腱に移行し，尺骨の肘頭上部に停止する．

作用 肘関節で前腕を伸展する．

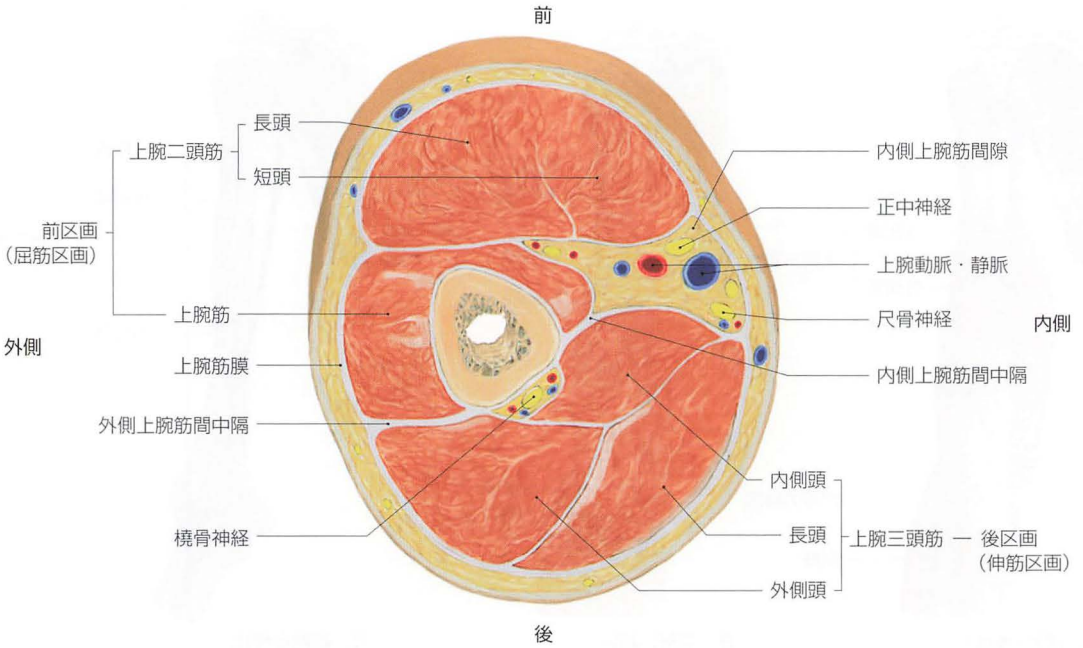

●図 6-15　上腕の横断面

神経 腕神経叢の後神経束の枝の橈骨神経(C6～8)に支配される.

肘筋 anconeus は，肘の外側面にある小さな筋で，上腕三頭筋内側頭と部分的に癒合することがあり，この筋の一部が分離したものと考えられる．上腕骨の外側上顆(時に肘関節包)から起始し，尺骨の肘頭の外側面に停止する.

作用 肘関節を伸展し，肘関節包を緊張させる.

神経 腕神経叢の後神経束の枝の橈骨神経(C6～8)に支配される.

C 上腕の筋膜と区画(図 6-15)

上腕の前面と後面の筋は，**上腕筋膜** brachial fascia によって包まれている．上腕筋膜は，上方では胸筋筋膜や三角筋膜，および腋窩筋膜につながり，下方では上腕骨の内側・外側上顆に付着し，前腕筋膜につながる.

上腕筋膜の内部には脈管・神経を含む疎な結合組織からなる**筋間隙** intermuscular space があり，また筋膜が深部に膜状に入り込んで**筋間中隔** intermuscular septum となって上腕骨に付着する．これらの筋間隙と筋間中隔によって上腕は2つの区画に分けられる．❶**前区画** anterior compartment(**屈筋区画** flexor compartment)は上腕二頭筋，烏口腕筋，上腕筋を含み，❷**後区画** posterior compartment(**伸筋区画** extensor compartment)は上腕三頭筋を含む.

上腕内側上部には**内側上腕筋間隙** medial intermuscular space of arm があり，上方では腋窩につながり，下方では内側二頭筋溝につながり，正中神経，尺骨神経，上腕動静脈が通る.

内側上腕筋間中隔 medial intermuscular septum of arm は分厚く，上方では大円筋の停止よりも下で小結節稜に付着し，下方では内側顆上稜と内側上顆に付着する．内側上腕筋間中隔は，前面では上部で烏口腕筋の停止および上腕筋の起始となり，後面では上腕三頭筋内側頭の起始となる．尺骨神経が内側上腕筋間中隔を貫いて前区画から後区画に入る.

外側上腕筋間中隔 lateral intermuscular septum of arm は，上方では大結節稜に付着し，三角筋の腱と癒合し，下方では外側顆上稜と外側上顆に付着する．外側上腕筋間中隔は，後面では上腕三頭筋外側頭の起始となり，前面では上腕筋，腕橈骨筋，長橈側手根伸筋の起始となる．橈骨神経が外側上腕筋間中隔を貫いて後区画から前区画に入る.

5 前腕屈側の筋と筋膜

前腕の筋には，前方の屈筋群と後方の伸筋群とがあり，橈骨・尺骨と前腕骨間膜および**外側前腕筋間隙** lateral intermuscular space of forearm により隔てられている．

前腕の屈筋群は 8 つの筋を含む．これらは 3 群(浅層，中間層，深層)に配置されており，機能的にも 3 群(前腕筋群，手根筋群，指筋群)に分けられる．

A 浅層の筋(図 6-16，表 6-7)

前腕屈側の浅層には 4 つの筋があり，いずれも上腕骨の内側上顆に起始をもつ．

円回内筋 pronator teres は最も橈側(外側)に位置して橈骨上部を斜めに走り，肘窩の内側縁を作る．起始は 2 部に分かれ，**上腕頭** humeral head は上腕骨の内側上顆とその周辺から，**尺骨頭** ulnar head は尺骨の鉤状突起の内側面から起こり，下外側に斜走し，停止腱を作らずに橈骨中部の外側面に停止する．

作用 前腕を回内する．

神経 正中神経(C6)により支配される．

正中神経は，円回内筋の上腕頭と尺骨頭の間を通って肘窩から出ていく．尺骨動脈は尺骨頭の深層を通って肘窩から出ていく．

橈側手根屈筋 flexor carpi radialis は，円回内筋の内側で前腕正中の外側に位置する．上腕骨の内側上顆から起始し，長い筋腱移行部を経て前腕下 1/3 で停止腱に移行し，手根前面の外側で屈筋支帯の浅層の区画を通り，第 2・3 中手骨底の前面に停止する．

作用 手首を強く屈曲し，外転させる．

神経 正中神経(C6～8)により支配される．

長掌筋 palmaris longus は，橈側・尺側手根屈筋の間で前腕正中に位置し，人口の 4% ほどでは欠如している．上腕骨の内側上顆から起始し，前腕の上 1/3 で細い停止腱に移行し，屈筋支帯の浅層を通って手掌腱膜に停止する．

作用 手掌腱膜を緊張させ，手首を補助的に屈曲する．

神経 正中神経(C8・T1)により支配される．

尺側手根屈筋 flexor carpi ulnaris は，最も尺側(内側)に位置する．起始は 2 部に分かれ，**上腕頭** humeral head は上腕骨の内側上顆から起こり，**尺骨頭** ulnar head は肘頭と尺骨上部後面から起こり，合流して前腕の外側縁を下行し，長い筋腱移行部を経て前腕の下端で停止腱に移行する．停止腱は屈筋支帯の浅層を通って豆状骨に付着し，さらに靱帯を経て有鉤骨と第 5 中手骨の底に達する．

作用 手首を強く屈曲し，内転させる．

神経 正中神経(C7～T1)により支配される．

B 中間層の筋(図 6-17，表 6-8)

浅指屈筋 flexor digitorum superficialis は，前腕屈側の中間層に位置する．起始は 2 部に分かれ，**上腕尺骨頭** humero-ulnar head は上腕骨の内側上顆と尺骨の鉤状突起から起こり，**橈骨頭** radial head は橈骨上部の前面で橈骨粗面から下方に伸びる狭い帯状域から起こる．4 本の停止腱は筋内から始まり，前腕下端部で筋腹と分かれ，手根管の浅層を通って手掌に入り，第 2～5 指の中節骨底の前面に停止する．

作用 第 2～5 指の中手指節関節(MP 関節)と近位指節間関節(PIP 関節)を屈曲し，手根も屈曲する．

神経 正中神経(C7～T1)により支配される．

浅指屈筋の 2 頭の間を通って，正中神経と尺骨動脈が深層に進入する．浅指屈筋の 4 本の腱は基節骨底の近くで二股に分かれ，その間を深指屈筋腱が通り抜け，浅指屈筋腱の停止よりも遠位(末節骨底)に停止する．

C 深層の筋(図 6-18，表 6-9 ▶ 252 頁)

深指屈筋 flexor digitorum profundus は，前腕屈側深層の尺側(内側)を占める．尺骨前面の上部 2/3 と骨間膜の尺側半から起こり，4 本の停止腱は筋の浅層から始まり，前腕下端部で筋腹と分かれ，手根管の深層を通って手掌に入り，第 2～5 指の末節骨底の前面に停止する．

作用 第 2～5 指の中手指節関節(MP 関節)，近位・遠位指節関節(PIP・DIP 関節)を屈曲し，手根も屈曲する．

神経 第 2・3 指を動かす橈側部は正中神経により，第 4・5 指を動かす尺側部は尺骨神経により支配される．

深指屈筋の第 2 指を動かす腱は独立性が強いが，第 3～5 指を動かす腱は密着しており，独立して動かすことが難しい．手掌で深指屈筋腱の両側から虫様筋が起こる．深指屈筋とその腱は浅指屈筋の深層に位置するが，指に入ると浅指屈筋腱の二股の間を通り抜けて遠位に向かう．

長母指屈筋 flexor pollicis longus は，前腕屈側深層の

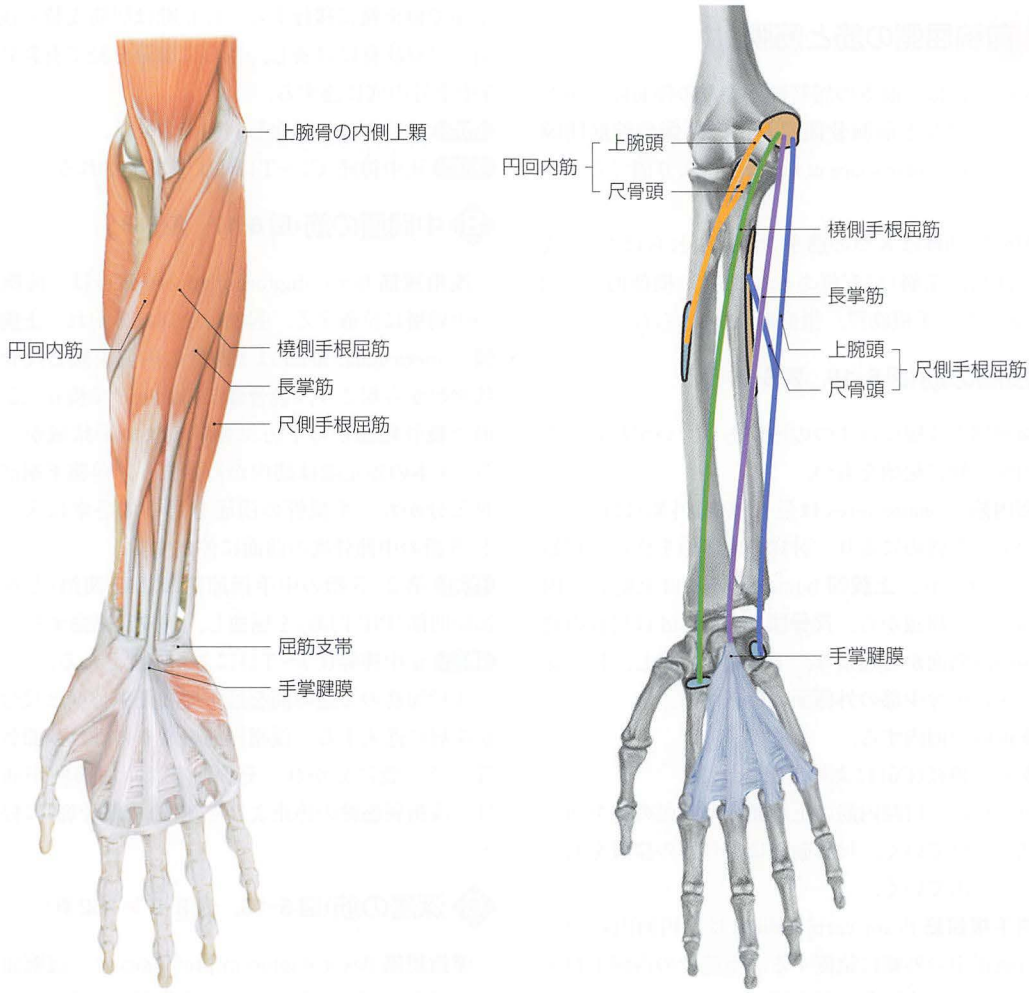

A. 手掌面　　B. 起始と停止

●図 6-16　前腕屈側の筋①：浅層

●表 6-7　前腕屈側の筋①：浅層

筋	起始	停止	神経支配	作用
円回内筋	**上腕頭**：上腕骨の内側上顆 **尺骨頭**：尺骨の鉤状突起	橈骨の外側面	正中神経(C6)	**肘関節**：弱い屈曲 **前腕**：回内
橈側手根屈筋	上腕骨の内側上顆	第2中手骨の底	正中神経(C6～8)	**手根**：手の屈曲・外転 **肘関節**：弱い回内
長掌筋	上腕骨の内側上顆	手掌腱膜	正中神経(C8・T1)	**肘関節**：弱い屈曲 **手根**：屈曲 **手掌腱膜**：緊張
尺側手根屈筋	**上腕頭**：上腕骨の内側上顆 **尺骨頭**：肘頭	有鉤骨鉤，第5中手骨の底	尺骨神経(C7～T1)	**手根**：手の屈曲・内転

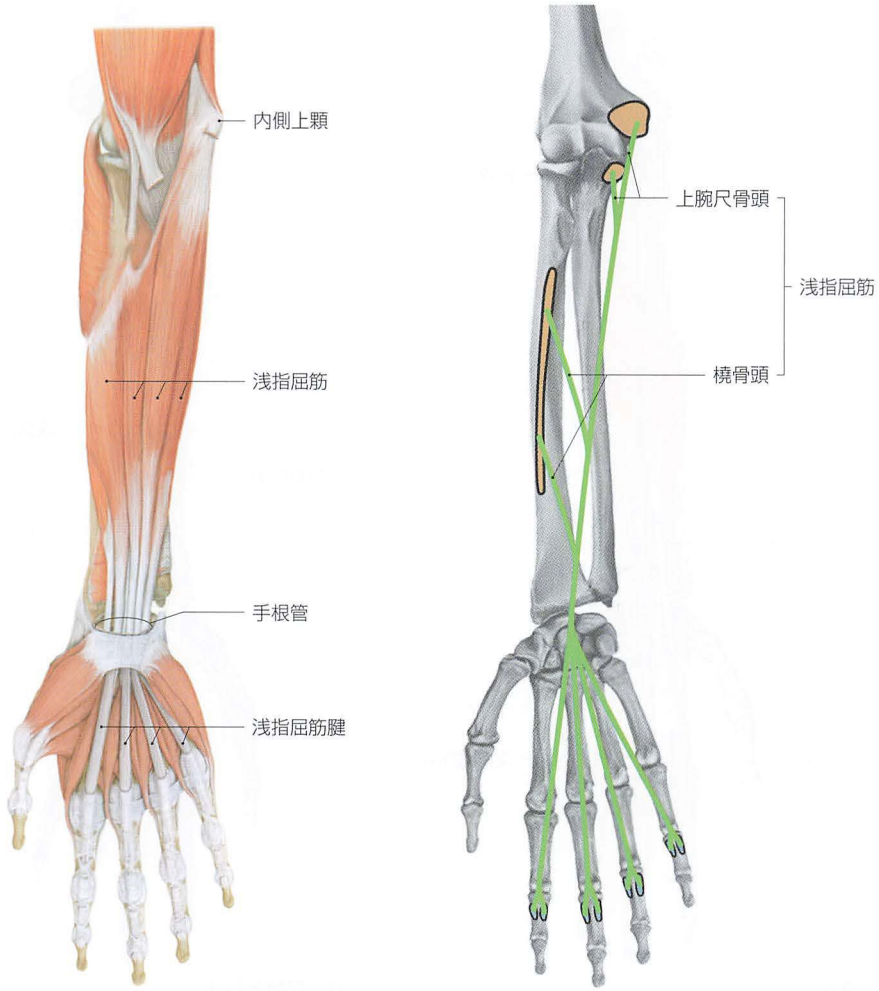

A. 手掌面　　B. 起始と停止

●図 6-17　前腕屈側の筋②：中間層（浅指屈筋）

●表 6-8　前腕屈側の筋②：中間層（浅指屈筋）

筋	起始	停止	神経支配	作用
浅指屈筋	上腕尺骨頭：上腕骨の内側上顆，尺骨の鉤状突起 橈骨頭：橈骨の上部前面で橈骨粗面の遠位	第 2〜5 指の中節骨底の前面	正中神経（C7〜T1）	肘関節：弱い屈曲 手根，第 2〜5 指 MP・PIP 関節：屈曲

橈側（外側）に位置する羽状筋である．橈骨前面と骨間膜橈側半の中部から起こり，停止腱は筋の尺側縁で始まり，手根管の橈側端を通って手掌の母指球に入り，母指の末節骨底の前面に停止する．

長母指屈筋腱 flexor pollicis longus tendon は，母指球内で短母指屈筋の浅頭と深頭の間から深層に入り，短母指屈筋と母指内転筋の間を通って母指の前面に出てくる．

作用　母指の手根中手関節（CM 関節）を対立位にし，中手指節関節（MP 関節）と指節間関節（IP 関節）を屈曲し，手根は屈曲・外転する．

神経　前骨間神経（正中神経の枝，C6〜8）により支配される．

方形回内筋 pronator quadratus は，前腕屈側の最深

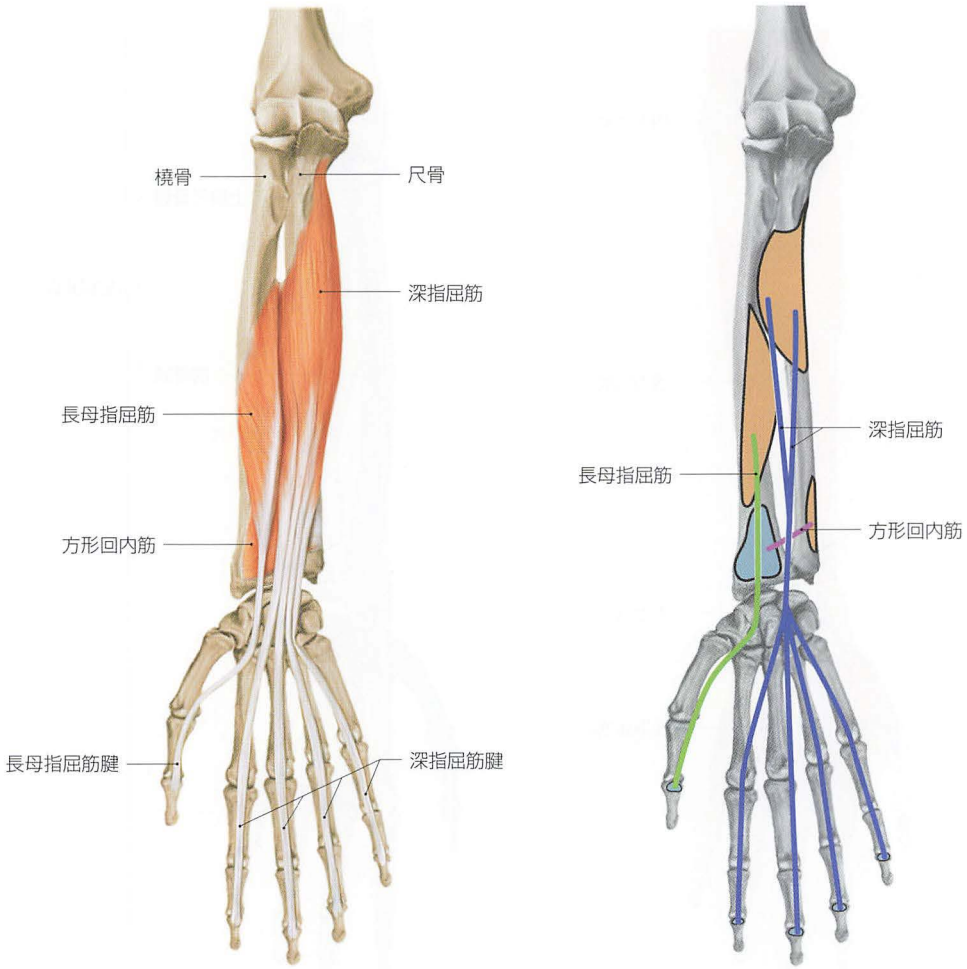

A. 手掌面　　B. 起始と停止

●図 6-18　前腕屈側の筋③：深層

●表 6-9　前腕屈側の筋③：深層

筋	起始	停止	神経支配	作用
深指屈筋	尺骨前面(近位 2/3)と近接する骨間膜	第 2〜5 指の末節骨底の前面	橈側部(第 2・3 指)：正中神経(C7〜T1) 尺側部(第 4・5 指)：尺骨神経(C7〜T1)	手根，第 2〜5 指 MP・PIP・DIP 関節：屈曲
長母指屈筋	橈骨の前面(中部)と近接する骨間膜	母指末節骨の底の前面	正中神経(C6〜8)	手根：屈曲・外転 母指 CM 関節：対立 母指 MP・IP 関節：屈曲
方形回内筋	尺骨前面(遠位 1/4)	橈骨前面(遠位 1/4)	正中神経(C8・T1)	前腕：回内

表 6-10 前腕屈側の筋の機能的区分

筋群	筋	停止	作用
前腕屈筋群	円回内筋	橈骨	前腕：回内
	方形回内筋	橈骨	前腕：回内
手根屈筋群	長掌筋	手掌腱膜	手掌腱膜：緊張
	橈側手根屈筋	第 2・3 中手骨	手根：屈曲・外転
	尺側手根屈筋	豆状骨	手根：屈曲・内転
指屈筋群	浅指屈筋	第 2〜5 指中節骨	第 2〜5 指 MP・PIP 関節：屈曲
	深指屈筋	第 2〜5 指末節骨	第 2〜5 指 MP・PIP・DIP 関節：屈曲
	長母指屈筋	母指末節骨	母指 MP・IP 関節：屈曲

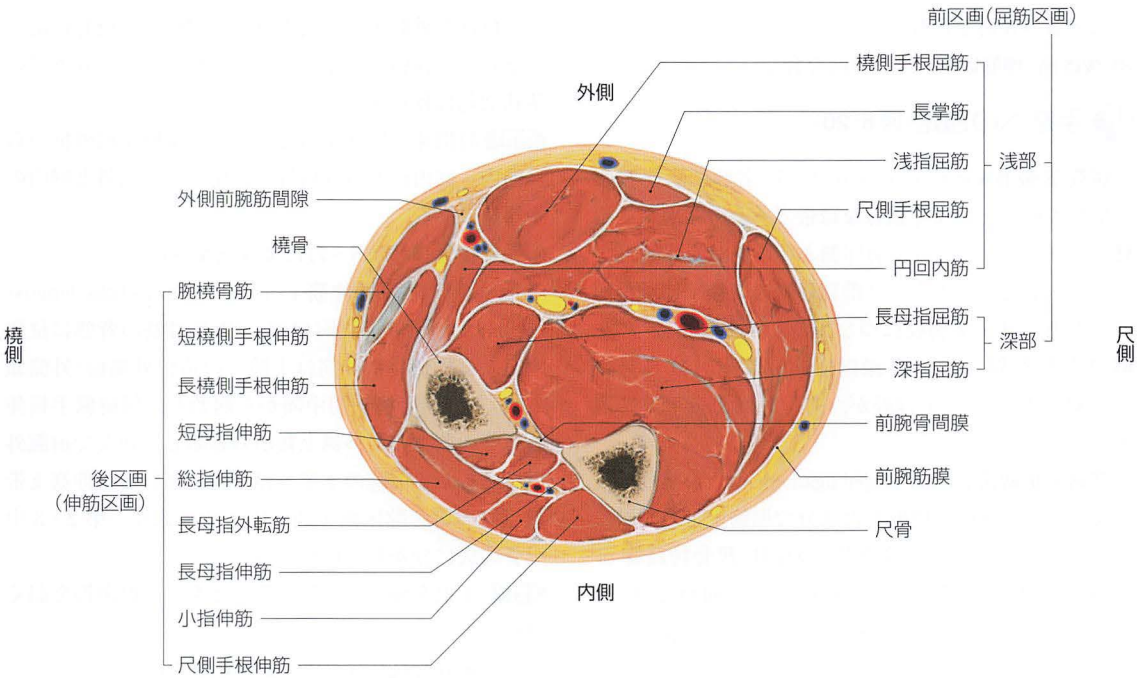

図 6-19 前腕の横断面
回外筋，示指伸筋，方形回内筋はこの断面では見えない．

層で，遠位端にある四角い扁平な筋である．尺骨下端の前面から起こり，外側に向かい，橈骨下端の前面に停止する．

作用 橈骨遠位端を引いて前腕を回内する．

神経 前骨間神経(正中神経の枝，C8・T1)により支配される．

D 前腕屈側の筋の機能的区分(表 6-10)

前腕屈側の筋は，停止の位置により作用が異なる 3 群に分けられる．

❶ **前腕屈筋群**：前腕の骨に停止し，おもに前腕の運動を行う．

❷ **手根屈筋群**：手根骨もしくは中手骨に停止し，おもに手根の運動を行う．

❸ **指屈筋群**：指骨に停止し，おもに指の運動を行う．

それぞれの筋がどの筋群に属するかは，筋の名称から容易に判断できる．

E 前腕の筋膜と区画(図 6-19)

前腕筋膜 antebrachial fascia は，前腕の前面と後面の筋を包んでいる．前腕筋膜は，上方では上腕筋膜につながる．下方の前面では屈筋支帯と掌側手根靱帯を

経て手掌筋膜につながり，後面では伸筋支帯を経て手背の薄い筋膜につながる．前腕筋膜は尺側(内側)の後面で尺骨の肘頭および後縁に付着し，橈骨の下端にも付着する．

前腕筋膜の内部で橈側(外側)の前面に疎な結合組織からなる**外側前腕筋間隙** lateral intermuscular space of forearm があり，さらに橈骨と尺骨の間は**前腕骨間膜** interosseous membrane of forearm によってつながれている．

これらにより，前腕は2つの区画に分けられる．

❶ **前区画(屈筋区画)**：浅深の2部に分かれる．浅部は内側上顆から起こる浅層と中間層の5筋を含み，深部は深層の3筋を含む．

❷ **後区画(伸筋区画)**：11の筋を含む．

F 手掌への通路(図6-20)

屈筋支帯 flexor retinaculum は，U字形に弯曲した手根骨の両端をつなぐ強靱な靱帯で，その深層に**手根管** carpal tunnel という前腕屈側と手掌をつなぐ通路を作る．屈筋支帯は上方では前腕筋膜の下端部につながり，下方では手掌筋膜につながる．手根管を通って，❶浅指屈筋腱4本，❷深指屈筋腱4本，❸長母指屈筋腱1本，❹正中神経が，前腕屈側から手掌に進入する．

掌側手根靱帯 palmar carpal ligament は，前腕と手根の境界で前腕筋膜が肥厚した部分で屈筋支帯の浅層にある．その尺側端で屈筋支帯との間に**尺骨神経管** ulnar canal(**ギヨン管** Guyon canal)という通路を作り，❺尺骨神経と，❻尺骨動脈がここを通って前腕から手掌に進入する．

6 前腕伸側の筋と筋膜

前腕の伸筋群は11の筋を含む．これらは3群(橈側部，浅層，深層)に配置されており，機能的にも3群(前腕筋群，手根筋群，指筋群)に分けられる．

A 橈側部の筋(図6-21，表6-11)

前腕伸側の橈側部には3つの筋があり，上腕骨の遠位外側部から外側上顆にかけて起始をもち，前腕の橈側(外側)を下行する．

腕橈骨筋 brachioradialis は，前腕の橈側(外側)前面に位置し，肘窩の外側縁を作る．上腕骨の外側顆上稜の近位部と外側上腕筋間中隔から起始し，橈骨に沿って下行して前腕の下半で停止腱に移行し，橈骨下端の茎状突起に停止する．

作用 肘関節を屈曲するとともに，前腕を回外位からは回内，回内位からは回外に作用して，回外と回内の中間位にする．

神経 橈骨神経(C5～7)により支配される．

長・短橈側手根伸筋 extensor carpi radialis longus/brevis は，前腕の外側(橈側)で腕橈骨筋の背側に位置する．長橈側手根伸筋は上腕骨の遠位外側面(外側顆上稜)と外側上腕筋間中隔から起始し，短橈側手根伸筋はその前下方で外側上顆から起始し，並んで前腕外側を下行して前腕の下半で停止腱に移行し，伸筋支帯の深層の第2腱区画を通って手背に入り，第2・3中手骨の底に分かれて停止する．

作用 手根を伸展・外転するとともに，肘関節を弱く屈曲する．

神経 橈骨神経(C5～7)により支配される．

Clinical scope

フォルクマン拘縮

フォルクマン拘縮 Volkmann contracture は，上腕，肘，前腕の骨折や外傷の後で，出血や腫脹をきっかけとして前腕の屈筋区画内の圧が上昇して血行障害が起こり，屈筋群が急速に壊死変性して生じる．前腕屈筋群の変性により，手根関節，PIP・DIP関節が屈曲し，尺骨神経の麻痺によりMP関節が伸展して拘縮する．この肢位は**鷲手** clawhand と呼ばれる．いったんこの状態が完成すると治療はきわめて困難で，急性期に診断して筋膜切開をして屈筋区画の圧を下げる必要がある．フォルクマン(Richard von Volkmann，1830～1889)はドイツの外科医である．Clinical scope「コンパートメント症候群」も参照のこと(▶ 27頁)．

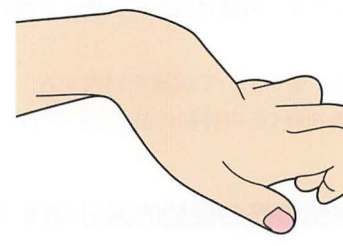

●鷲手

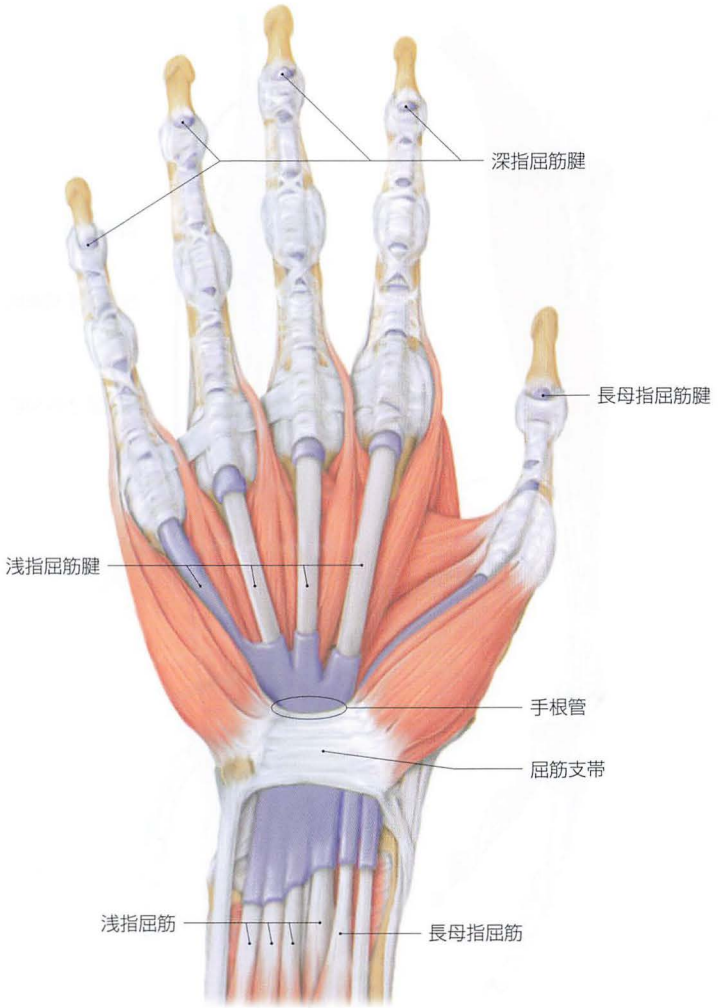

A. 手掌面

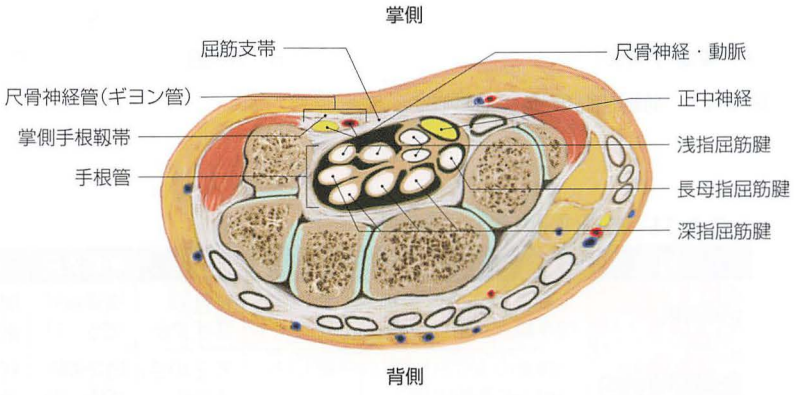

B. 横断面

●図 6-20 手根管

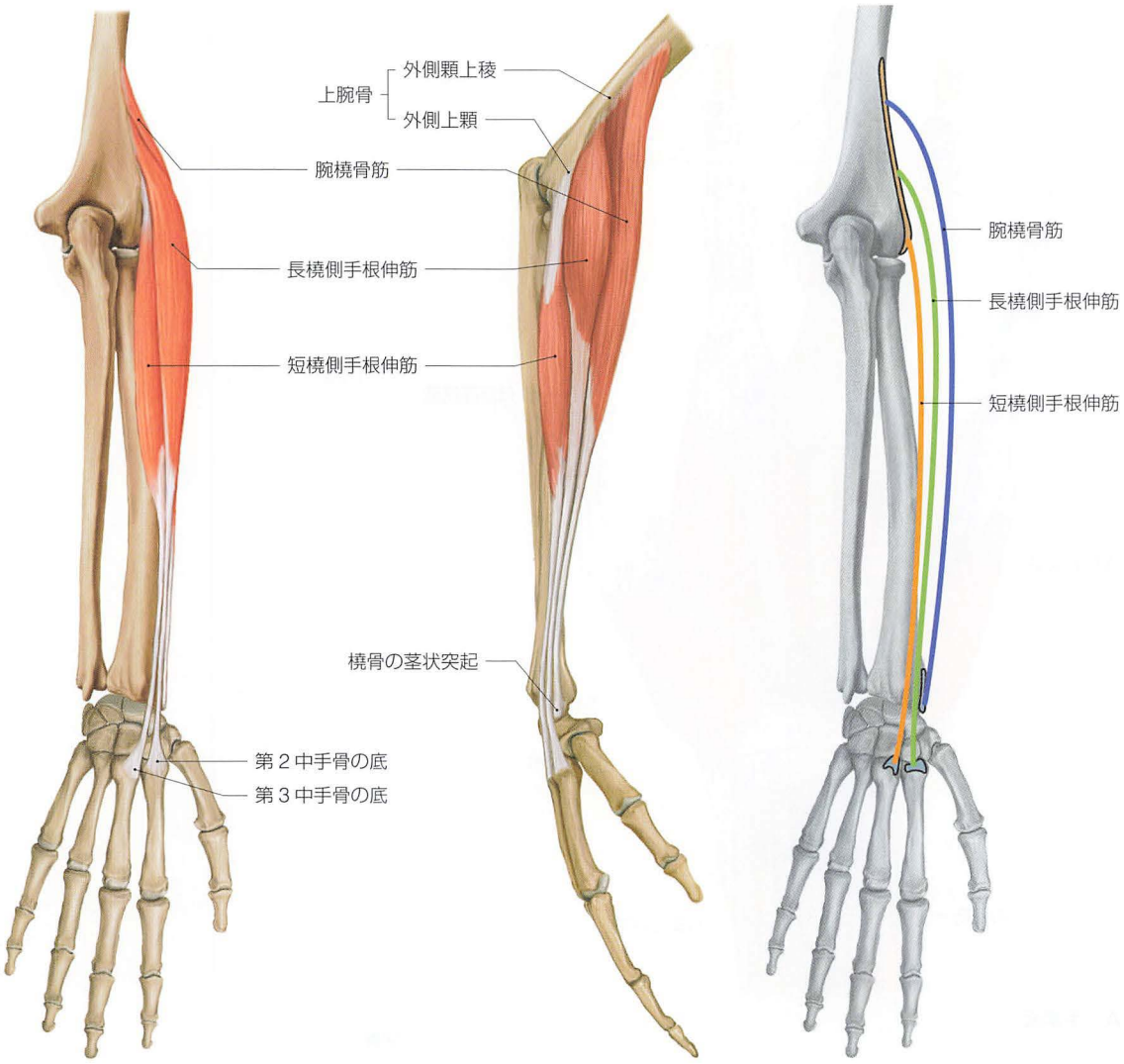

●図 6-21　前腕伸側の筋①：橈側部

●表 6-11　前腕伸側の筋①：橈側部

筋	起始	停止	神経支配	作用
腕橈骨筋	上腕骨の遠位外側面，外側上腕筋間中隔	橈骨の茎状突起	橈骨神経（C5～7）	**肘関節**：屈曲 **前腕**：回内と回外の中間位に戻す
長橈側手根伸筋	上腕骨の遠位外側面(外側顆上稜)，外側上腕筋間中隔	第2中手骨の底	橈骨神経（C5～7）	**肘関節**：弱い屈曲 **手根**：伸展・外転
短橈側手根伸筋	上腕骨の外側上顆	第3中手骨の底	橈骨神経（C5～7）	**肘関節**：弱い屈曲 **手根**：伸展・外転

B 浅層の筋(図 6-22，表 6-12)

前腕伸側の浅層には3つの筋があり，いずれも上腕骨の外側上顆から起始し，前腕の後面を下行する．

総指伸筋(指伸筋) extensor digitorum は，前腕伸側浅層の大部分を占める．上腕骨の外側上顆から共通頭として起始し，前腕の後面中央を下行し，遠位部で4本の扁平な停止腱に移行し，伸筋支帯の深層の第4腱区画を通って手背に入り，第2～5指の後面の指背腱膜を介して中節骨と末節骨の底の背面に停止する．

作用 第2～5指の主要な伸筋で中手指節関節(MP関節)，近位指節間関節(PIP関節)，遠位指節間関節(DIP関節)を伸展し，手根にも伸展の作用をする．

神経 橈骨神経(C6～8)により支配される．

指背腱膜 dorsal digital aponeurosis は，第2～5指の伸筋腱(総指伸筋腱，小指伸筋腱，示指伸筋腱)が中手骨の末端あたりから広がり，三角形の腱膜を形成したものである．❶中手指節関節(MP関節)のところでは，両側に線維が伸び出して関節包に付着する．❷基節骨の体で3束に分かれ，中間の束は末節骨底に停止し，両側の束は中節骨底に停止する．❸手内筋(虫様筋，背側・掌側骨間筋)の腱も加わる．虫様筋は，第2～5指の外側を通って指背腱膜に付着する．背側・掌側骨間筋は，各中手骨の間から，第2～4指の両側と第5指の外側を通り，指背腱膜および基節骨底に付着する．

小指伸筋 extensor digiti minimi は，上腕骨の外側上顆から共通頭として起始し，前腕の後面で総指伸筋の尺側(内側)を下行し，遠位部で扁平な停止腱に移行し，伸筋支帯の深層の第5腱区画を通って手背に入り，小指の指背腱膜を介して中節骨と末節骨の底の背面に停止する．

作用 小指の補助的な伸筋で中手指節関節(MP関節)，近位指節間関節(PIP関節)，遠位指節間関節(DIP関節)を伸展し，手根にも伸展の作用をする．

神経 橈骨神経(C6～8)により支配される．

尺側手根伸筋 extensor carpi ulnaris は2頭からなり，**上腕頭** humeral head は上腕骨の外側上顆から共通頭として起始し，**尺骨頭** ulnar head は尺骨後縁の近位部から起始する．前腕の後面の尺側(内側)を下行し遠位部で扁平な停止腱に移行し，伸筋支帯の深層の第6腱区画を通って手背に入り，第5中手骨の底に停止する．

作用 手根を伸展し，内転する．

神経 橈骨神経(C6～8)により支配される．

C 深層の筋(図 6-23，表 6-13)

前腕伸側の深層には5つの筋があり，尺骨，橈骨，前腕骨間膜の背側面から起始し，下方外側に向かう．

回外筋 supinator は，前腕伸側深層の上部にある．❶尺骨上部の回外筋稜，❷上腕骨の外側上顆，❸肘関節の外側側副靱帯と輪状靱帯から幅広く起始し，橈骨の近位部を巻くように外側下方に斜走し，橈骨近位部の外側面に停止する．

作用 前腕を回外する．

神経 橈骨神経(C5・6)により支配される．

長母指外転筋 abductor pollicis longus は，橈骨と尺骨の背側面の中部およびその間の前腕骨間膜から起始し，下外方に斜走し，前腕遠位部で総指伸筋と短頭側手根伸筋の間から現れて停止腱に移行し，伸筋支帯の深層の第1腱区画を通って手背に入り，母指中手骨底の外側面に停止する．

作用 手根を外転し，母指の手根中手関節(CM関節)を外転・復帰する．

神経 橈骨神経(C6～8)により支配される．

短母指伸筋 extensor pollicis brevis は，長母指外転筋のすぐ遠位で長母指伸筋の深層に位置し，橈骨の背側面の中部とその近傍の前腕骨間膜から起始し，下外方に斜走し，長母指外転筋とともに総指伸筋と短頭側手根伸筋の間から現れて停止腱に移行し，伸筋支帯の深層の第1腱区画を通って手背に入り，母指基節骨の底に停止する．

作用 手根を外転し，母指の手根中手関節(CM関節)を後方に動かして復帰させ，中手指節関節(MP関節)を伸展する．

神経 橈骨神経(C6～8)により支配される．

長母指伸筋 extensor pollicis longus は，長母指外転筋のすぐ遠位に位置し，尺骨の背側面の中部とその近傍の前腕骨間膜から起始し，下方に向かい前腕の下端で停止腱に移行する．停止腱は橈骨の背側結節の内側を通って外下方に向きを変え，伸筋支帯の深層の第3腱区画を通って手背に入り，母指末節骨の底に停止する．

作用 母指の手根中手関節(CM関節)を内転・復帰し，中手指節関節(MP関節)と指節間関節(IP関節)を伸展し，手根を伸展・外転する．

神経 橈骨神経(C6～8)により支配される．

示指伸筋 extensor indicis は，長母指伸筋の遠位に位

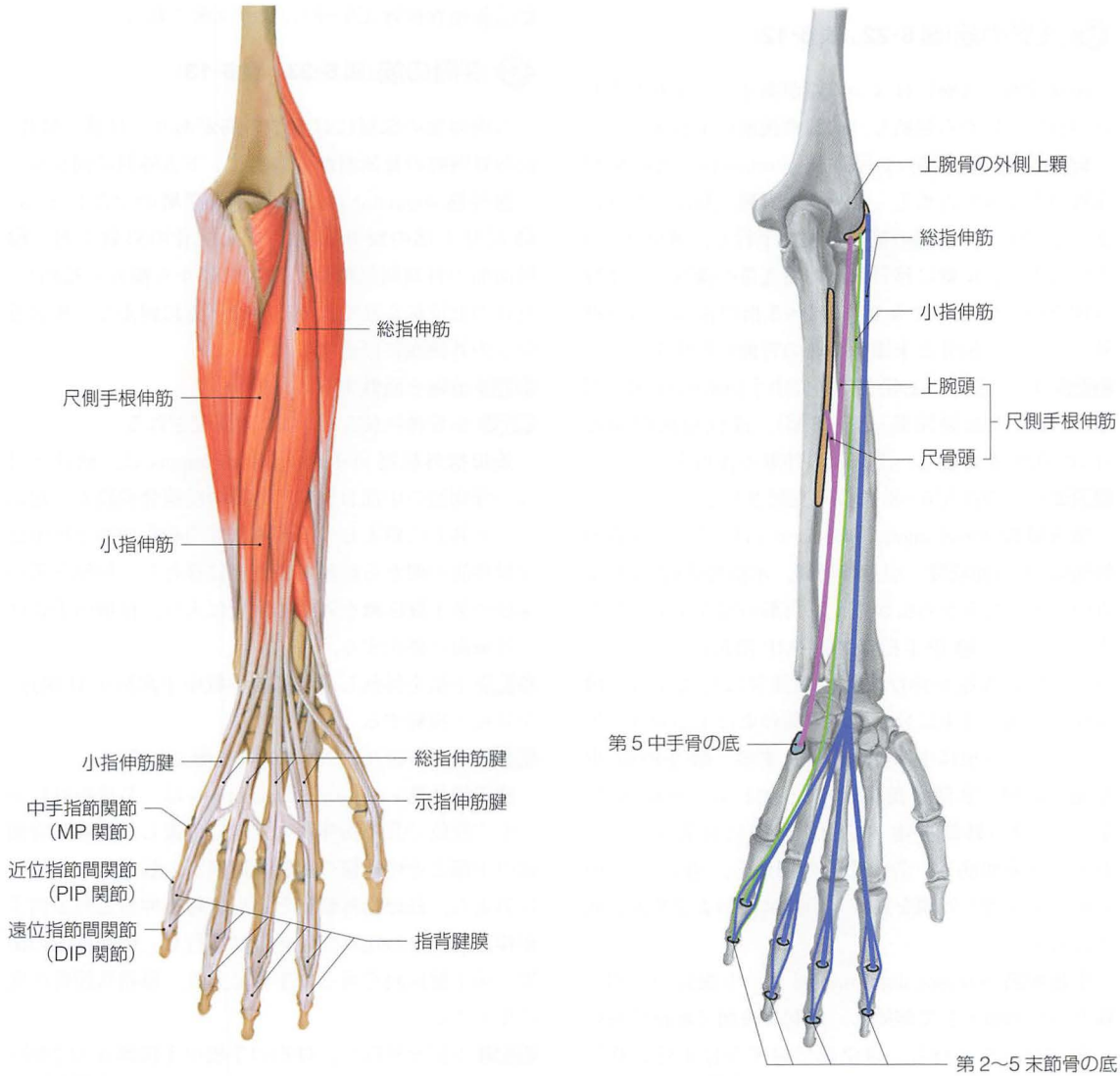

A. 手背面　　B. 起始と停止

●図 6-22　前腕伸側の筋②：浅層

●表 6-12　前腕伸側の筋②：浅層

筋	起始	停止	神経支配	作用
総指伸筋	上腕骨の外側上顆(共通頭)	第2～5指の指背腱膜(中節骨と末節骨の底)	橈骨神経(C6～8)	**手根**：伸展 **第2～5指 MP・PIP・DIP 関節**：伸展
小指伸筋	上腕骨の外側上顆(共通頭)	小指の指背腱膜(中節骨と末節骨の底)	橈骨神経(C6～8)	**手根**：伸展・内転 **小指 MP・PIP・DIP 関節**：伸展・外転
尺側手根伸筋	**上腕頭**：上腕骨の外側上顆(共通頭) **尺骨頭**：尺骨の後面	第5中手骨の底	橈骨神経(C6～8)	**手根**：伸展・内転

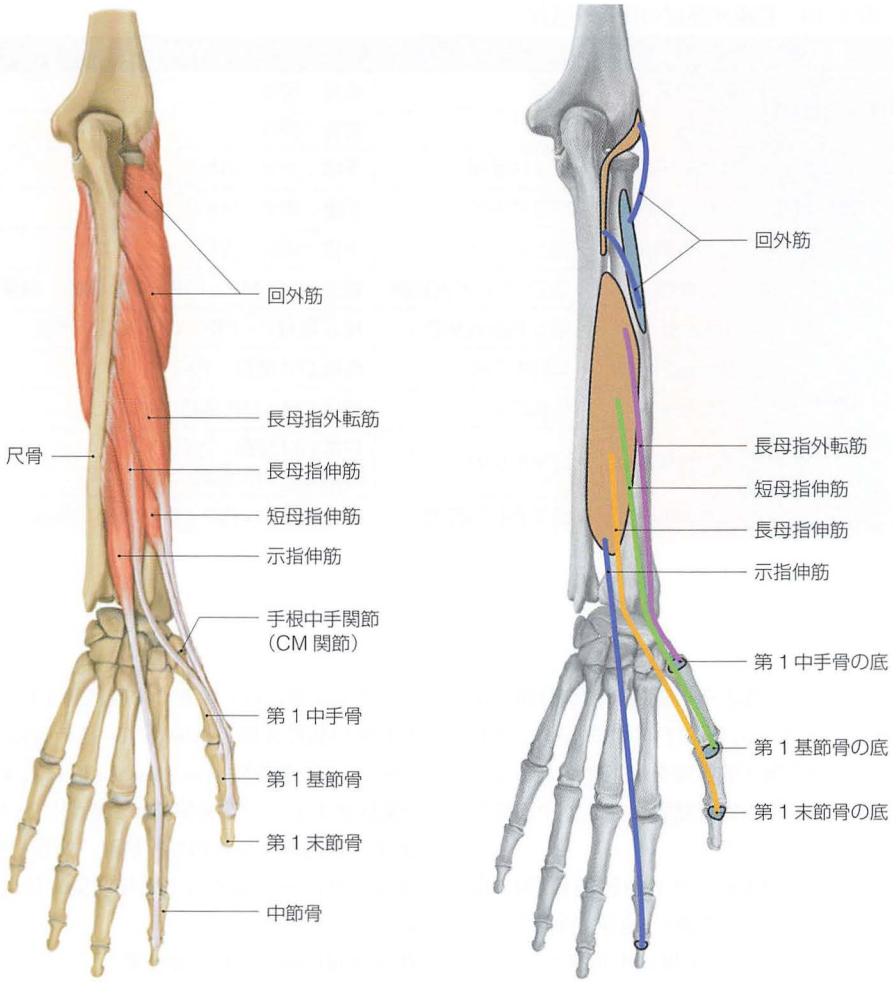

A. 手背面　　B. 起始と停止

●図 6-23　前腕伸側の筋③：深層

●表 6-13　前腕伸側の筋③：深層

筋	起始	停止	神経支配	作用
回外筋	尺骨の回外筋稜，上腕骨の外側上顆，外側側副靱帯，橈骨の輪状靱帯	橈骨近位部の外側面(橈骨粗面と円回内筋停止部の間)	橈骨神経(C5・6)	前腕：回外
長母指外転筋	橈骨と尺骨の背側面中部，前腕骨間膜	母指中手骨の底	橈骨神経(C6～8)	手根：外転 母指 CM 関節：外転・復帰
短母指伸筋	橈骨と前腕骨間膜の背側面(長母指外転筋より遠位)	母指基節骨の底	橈骨神経(C6～8)	手根：外転 母指 CM 関節：復帰 母指 MP 関節：伸展
長母指伸筋	尺骨と前腕骨間膜の背側面	母指末節骨の底	橈骨神経(C6～8)	手根：伸展，外転 母指 CM 関節：内転・復帰 母指 MP・IP 関節：伸展
示指伸筋	尺骨と前腕骨間膜の背側面	示指の指背腱膜(中節骨と末節骨の底)	橈骨神経(C6～8)	手根：伸展 示指 MP・PIP・DIP 関節：伸展

●表 6-14　前腕伸筋群の機能的区分

筋群	筋	停止	作用
① 前腕伸筋群	腕橈骨筋	橈骨	前腕：屈曲
	回外筋	橈骨	前腕：回外
② 手根伸筋群	長橈側手根伸筋	第2中手骨	手根：伸展，外転
	短橈側手根伸筋	第3中手骨	手根：伸展，外転
	尺側手根伸筋	第5中手骨	手根：伸展，内転
③ 指伸筋群	総指伸筋	第2～5指指背腱膜	第2～5指 MP・PIP・DIP 関節：伸展
	小指伸筋	第5指指背腱膜	第5指 MP・PIP・DIP 関節：伸展
	長母指外転筋	母指中手骨	母指 CM 関節：外転
	短母指伸筋	母指基節骨	母指 CM・MP 関節：伸展
	長母指伸筋	母指末節骨	母指 CM 関節：内転 母指 MP・IP 関節：伸展
	示指伸筋	第2指指背腱膜	第2指 MP・PIP・DIP 関節：伸展

置し，尺骨の背側面の中部とその近傍の前腕骨間膜から起始し，下外方に走り前腕の下端で停止腱に移行し，伸筋支帯の深層の第3腱区画を総指伸筋とともに通って手背に入り，示指の指背腱膜を介して中節骨と末節骨の底の背面に停止する．

作用 示指の補助的な伸筋で中手指節関節（MP 関節），近位指節間関節（PIP 関節），遠位指節間関節（DIP 関節）を伸展する．また手根にも伸展の作用をする．

神経 橈骨神経（C6～8）により支配される．

D 前腕伸側の筋の機能的区分（表 6-14）

前腕伸側の筋は，停止の位置により作用が異なる3群に分けられる．

① **前腕伸筋群**：前腕の骨に停止し，おもに前腕の運動を行う．

② **手根伸筋群**：手根骨もしくは中手骨に停止し，おもに手根の運動を行う．

③ **指伸筋群**：指骨に停止し，おもに指の運動を行う．

それぞれの筋がどの筋群に属するかは，筋の名称から容易に判断できる．

E 前腕伸側の筋膜（図 6-24）

伸筋支帯 extensor retinaculum は，前腕後面の筋膜の下端に横走する線維が集まり，肥厚した部分である．伸筋支帯は，橈骨と尺骨下端部の後面に付着して，その深層に以下の6つの腱区画を作る．前腕伸側の手根伸筋群3筋と指伸筋群6筋の腱は，**腱鞘** tendinous sheath（**滑液鞘** synovial sheath）に包まれてこれらの腱区画を通り，前腕伸側から手背に進入する．

① 第1腱区画：長母指外転筋腱，短母指伸筋腱．

② 第2腱区画：長橈側手根伸筋腱，短橈側手根伸筋腱．

③ 第3腱区画：長母指伸筋腱．

④ 第4腱区画：総指伸筋腱4本，示指伸筋腱．

⑤ 第5腱区画：小指伸筋腱．

⑥ 第6腱区画：尺側手根伸筋腱．

7 手の筋と筋膜

手の筋はすべて手掌に位置しており，手背には筋がない．手掌の筋は，① 母指球筋，② 小指球筋，③ 中手部筋の3群に分けられる．

A 母指球筋（図 6-25, 26，表 6-15）

母指球 thenar eminence は，母指のつけ根の膨らみである．**母指球筋** thenar muscles には，母指を動かす4つの筋が含まれる．

短母指外転筋 abductor pollicis brevis は，母指球の最表層にあり，他の母指球筋とは筋腹が独立している．舟状骨と大菱形骨および近傍の屈筋支帯から起始し，母指基節骨底の橈側に種子骨を介して停止する．

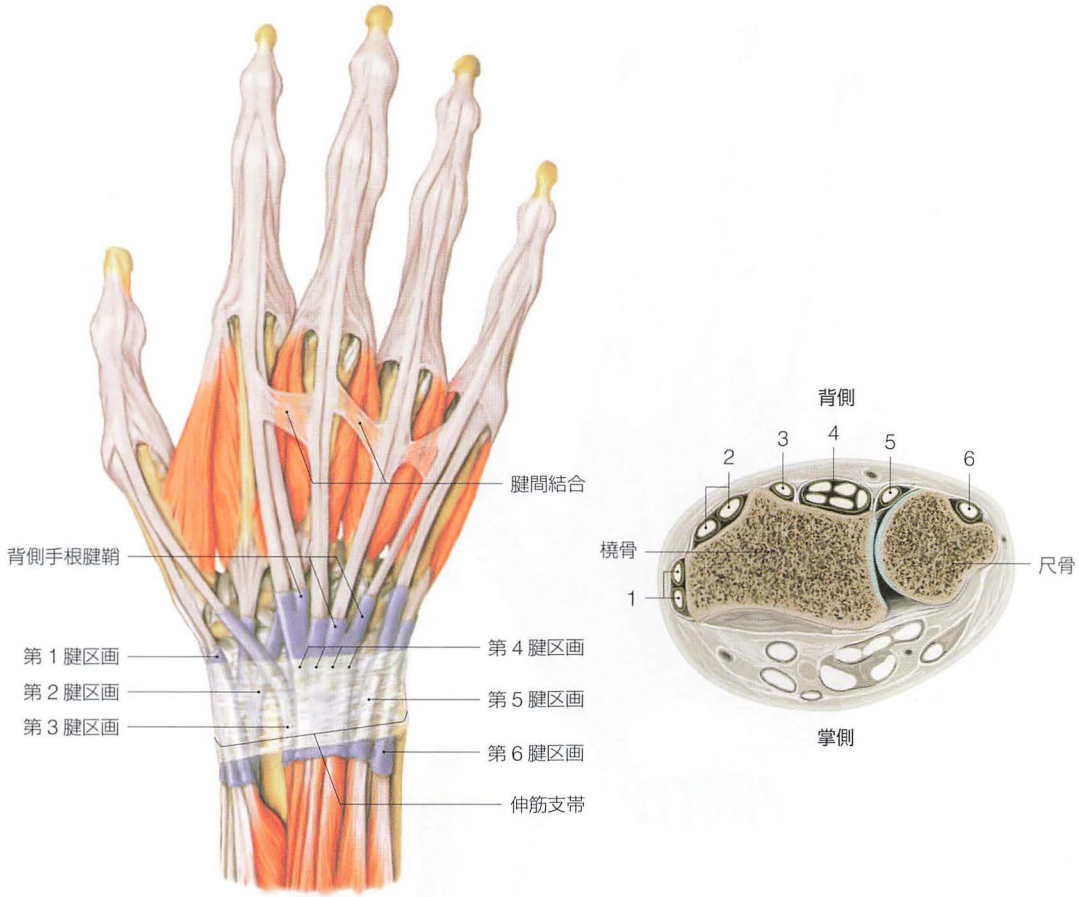

A. 手背面　　B. 横断面

●図 6-24　手根の伸筋腱区画

作用 母指の手根中手関節(CM 関節)を外転し，中手指節関節(MP 関節)を屈曲する．

神経 正中神経(C6・7)により支配される．

母指対立筋 opponens pollicis は，短母指外転筋の深層で最も橈側にあり，短母指屈筋と筋腹が癒合している．大菱形骨と近傍の屈筋支帯から起始し，母指中手骨の橈側縁に停止する．

作用 母指の手根中手関節(CM 関節)を前内方に動かし他の指と対立させる．

神経 正中神経(C6・7)により支配される．

短母指屈筋 flexor pollicis brevis は，短母指外転筋の深層で母指対立筋と母指内転筋の間にあり，両筋と筋腹が癒合している．2 頭に分かれ，**浅頭** superficial head は屈筋支帯から，**深頭** deep head は有頭骨と大菱形骨から起始し，母指基節骨底の橈側に種子骨を介して停止する．

作用 母指の手根中手関節(CM 関節)を動かして対立させ，中手指節関節(MP 関節)を屈曲する．

神経 正中神経(C6・7)と尺骨神経(C8・T1)により支配される．

母指内転筋 adductor pollicis は，母指球の尺側に位置し，短母指屈筋と筋腹が癒合している．2 頭に分かれ，**横頭** transverse head は第 3 中手骨の掌側面から，**斜頭** oblique head は有頭骨と第 2・3 中手骨底から起始し，母指基節骨底の尺側に種子骨を介して停止する．

作用 母指の手根中手関節(CM 関節)を内転し，中手指節関節(MP 関節)を屈曲する．

神経 尺骨神経(C8・T1)により支配される．

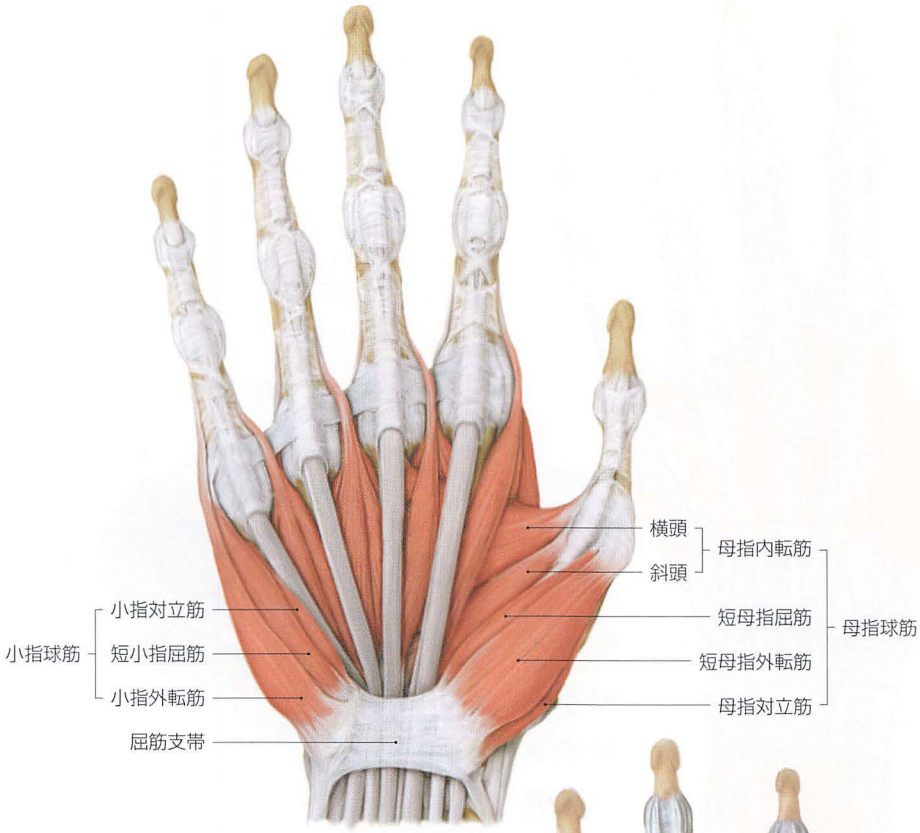

A. 浅層

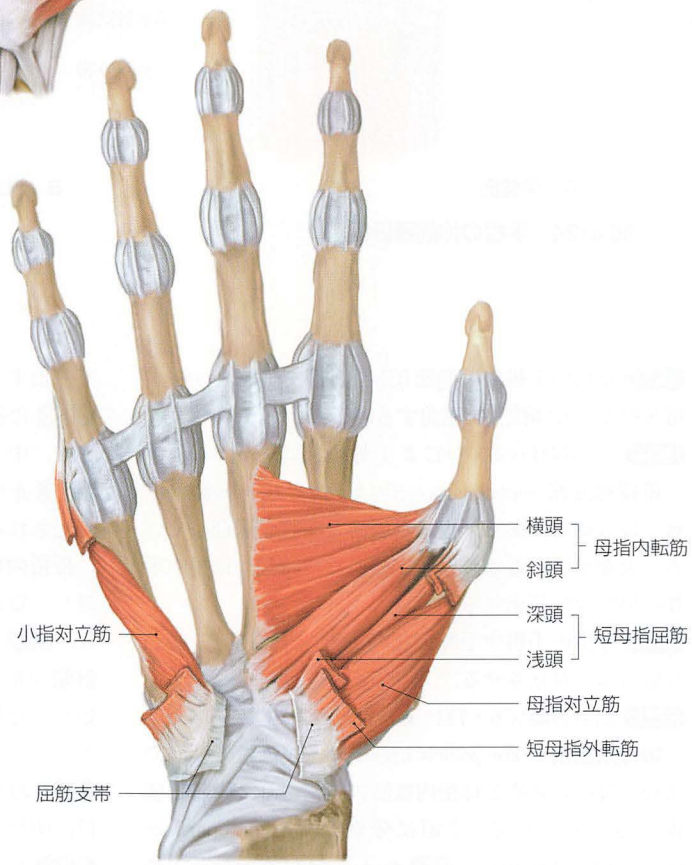

B. 深層

●図 6-25　母指球筋と小指球筋

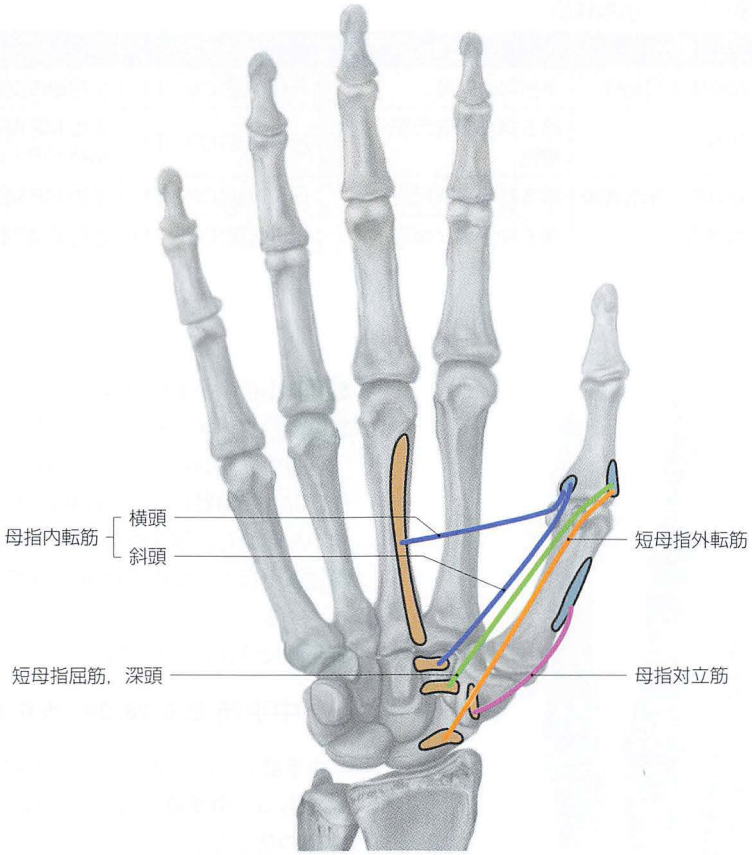

●図 6-26　母指球筋，起始と停止

●表 6-15　手掌の筋①：母指球筋

筋	起始	停止	神経支配	作用
短母指外転筋	舟状骨，大菱形骨，屈筋支帯	母指基節骨底橈側	正中神経(C6・7)	母指 CM 関節：外転 母指 MP 関節：屈曲
母指対立筋	大菱形骨，屈筋支帯	母指中手骨の橈側縁	正中神経(C6・7)	母指 CM 関節：対立
短母指屈筋	浅頭：屈筋支帯 深頭：有頭骨，大菱形骨	母指基節骨底橈側	正中神経(C6・7) 尺骨神経(C8・T1)	母指 CM 関節：対立 母指 MP 関節：屈曲
母指内転筋	横頭：第 3 中手骨掌側面 斜頭：有頭骨，第 2・3 中手骨底	母指基節骨底尺側	尺骨神経(C8・T1)	母指 CM 関節：内転 母指 MP 関節：屈曲

B 小指球筋(図 6-27，表 6-16)

小指球 hypothenar eminence は，小指のつけ根の膨らみである．**小指球筋** hypothenar muscles には，皮膚を動かす短掌筋と，小指を動かす 3 つの筋が含まれる．

短掌筋 palmaris brevis は，小指球の皮下にある薄い皮筋である(▶ 図 6-30)．手掌腱膜の尺側縁から起始し，小指球の皮膚に放散する．

作用 小指球の皮膚を緊張させる．

神経 尺骨神経(C8・T1)により支配される．

小指外転筋 abductor digiti minimi は，小指球の最も尺側にあり，短小指屈筋と筋腹が癒合する．豆状骨から起始し，第 5 基節骨底の尺側と指背腱膜に停止する．

●表 6-16 手掌の筋②：小指球筋

筋	起始	停止	神経支配	作用
短掌筋	手掌腱膜の尺側縁	小指球の皮膚	尺骨神経(C8・T1)	小指球の皮膚：緊張
小指外転筋	豆状骨	第5基節骨底尺側，指背腱膜	尺骨神経(C8・T1)	小指 MP 関節：屈曲・外転 小指 PIP・DIP 関節：伸展
短小指屈筋	有鉤骨鉤，屈筋支帯	第5基節骨底尺側	尺骨神経(C8・T1)	小指 MP 関節：屈曲
小指対立筋	有鉤骨鉤	第5中手骨尺側縁	尺骨神経(C8・T1)	小指 CM 関節：掌屈

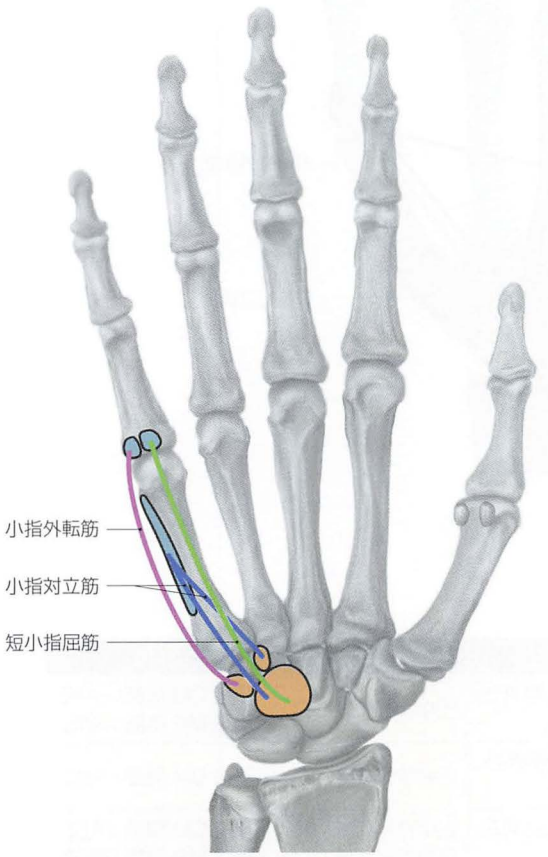

●図 6-27 小指球筋，起始と停止

作用 小指の中手指節関節(MP 関節)を屈曲・外転させ，近位・遠位指節間関節(PIP・DIP 関節)を伸展させる．

神経 尺骨神経(C8・T1)により支配される．

短小指屈筋 flexor digiti minimi brevis は，小指外転筋の橈側にあり，同筋と筋腹が癒合する．有鉤骨鉤と近傍の屈筋支帯から起始し，第5基節骨底の尺側に停止する．

作用 小指の中手指節関節(MP 関節)を屈曲させる．

神経 尺骨神経(C8・T1)により支配される．

小指対立筋 opponens digiti minimi は，短小指屈筋の橈側寄りで深層にあり，筋腹は独立している．有鉤骨鉤から起始し，第5中手骨の尺側縁に停止する．

作用 小指の手根中手関節(CM 関節)を前方に引き掌屈させる．

神経 尺骨神経(C8・T1)により支配される．

C 中手筋(図 6-28, 29，表 6-17)

中手部 metacarpal region は母指球と小指球の間の領域である．**中手筋** metacarpal muscles には，3種類・11個の筋が含まれる．

虫様筋 lumbricals は，中手部の深指屈筋腱から起こる4個の小さな筋である．第1・2虫様筋は第2・3指の深指屈筋腱の橈側から起始し，第3・4虫様筋は第3～5指の深指屈筋腱の間にあり両側の腱から起こる．各虫様筋は第2～5指の橈側を通って背側に向かい，指背腱膜に付着する．

作用 第2～5指の中手指節関節(MP 関節)を屈曲し，近位・遠位指節間関節(PIP・DIP 関節)を伸展する．

神経 第1・2虫様筋は正中神経(C8・T1)により，第3・4虫様筋は尺骨神経(C8・T1)により支配される．

骨間筋は中手骨の間にあって中手骨から起こり指に停止する筋で，掌側と背側の2群がある．

掌側骨間筋 palmar interossei は3個あり，中手骨の片側から起始して同じ指の指背腱膜と基節骨底に停止する．第1掌側骨間筋は第2指の尺側，第2・3掌側骨間筋は第4・5指の橈側にある．

作用 第2～4指の中手指節関節(MP 関節)を屈曲および内転(中指に近づける)し，近位・遠位指節間関節(PIP・DIP 関節)を伸展する．

神経 尺骨神経(C8・T1)により支配される．

背側骨間筋 dorsal interossei は4個あり，第2～5中

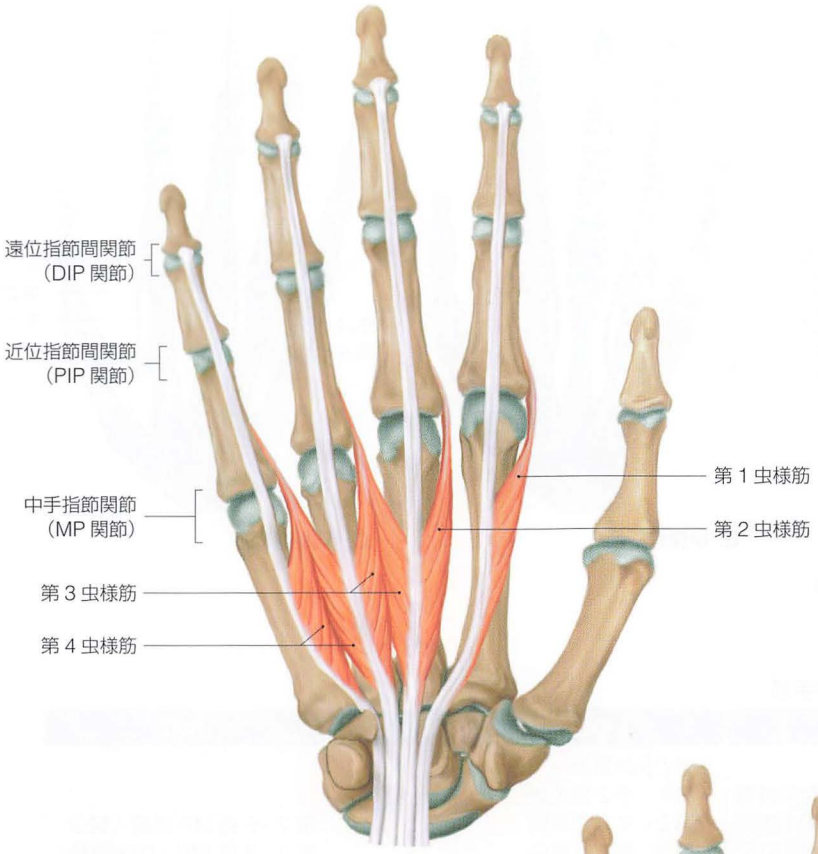

A. 虫様筋

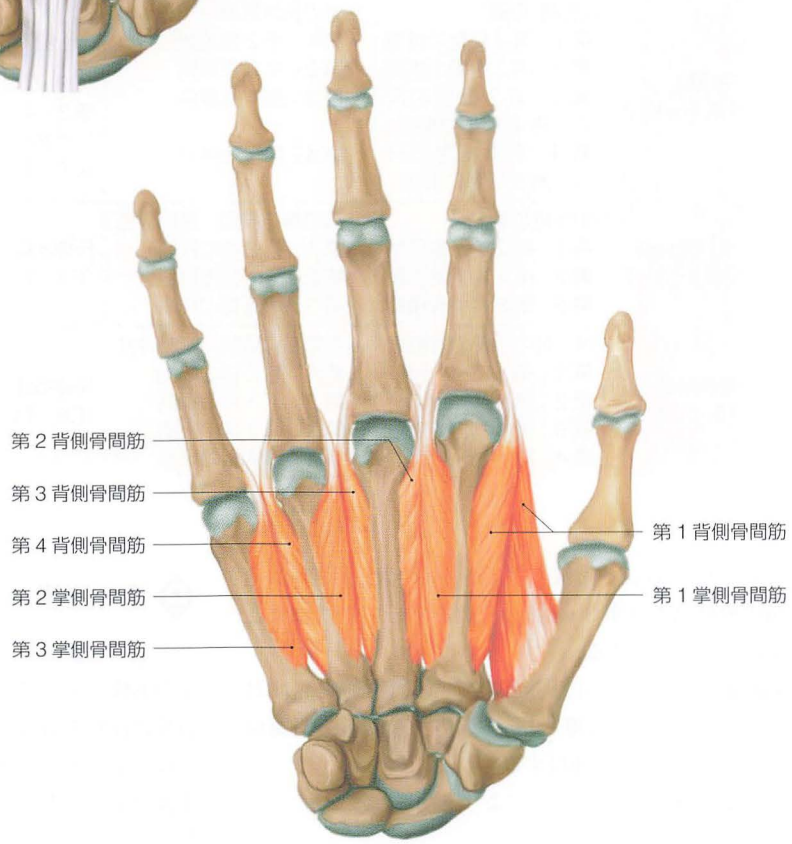

B. 骨間筋

●図 6-28 中手筋

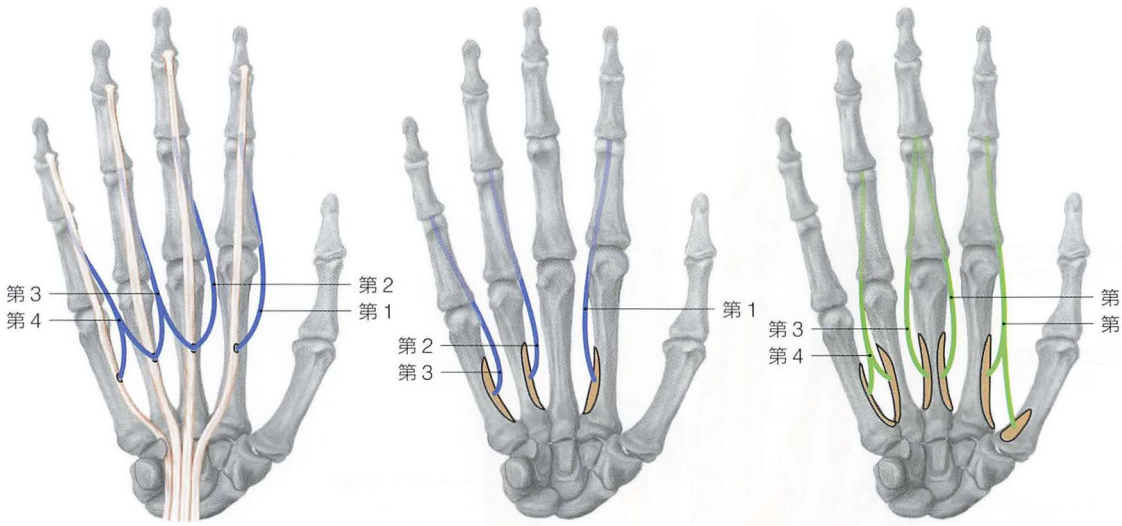

A. 虫様筋　　B. 掌側骨間筋　　C. 背側骨間筋

●図 6-29　中手筋，起始と停止

●表 6-17　手掌の筋③：中手筋

筋	起始	停止	神経支配	作用
虫様筋（第1～4）	深指屈筋の腱 第1：第2指腱の橈側 第2：第3指腱の橈側 第3：第3指腱の尺側，第4指腱の橈側 第4：第4指腱の尺側，第5指腱の橈側	各指の指背腱膜 第1：第2指橈側 第2：第3指橈側 第3：第4指橈側 第4：第5指橈側	第1・2：正中神経（C8・T1） 第3・4：尺骨神経（C8・T1）	第2～5指MP関節：屈曲 第2～5指PIP・DIP関節：伸展
掌側骨間筋（第1～3）	各中手骨の側面 第1：第2中手骨尺側 第2：第4中手骨橈側 第3：第5中手骨橈側	各指の指背腱膜，基節骨底 第1：第2指の尺側 第2：第4指の橈側 第3：第5指の橈側	尺骨神経（C8・T1）	第2・4・5指MP関節：屈曲，内転（中指に近づける） 第2・4・5指PIP・DIP関節：伸展
背側骨間筋（第1～4）	2頭，各中手骨の対向面 第1：第1・2中手骨 第2：第2・3中手骨 第3：第3・4中手骨 第4：第4・5中手骨	各指の指背腱膜，基節骨底 第1：第2指の橈側 第2：第3指の橈側 第3：第3指の尺側 第4：第4指の尺側	尺骨神経（C8・T1）	第2～4指MP関節：屈曲，外転（中指から離す） 第2～4指PIP・DIP関節：伸展

手骨の間にあって両側の中手骨から起始し，第2・3指の橈側および第3・4指の尺側を通って指背腱膜と基節骨底に停止する．

作用　第2～4指の中手指節関節（MP関節）を屈曲および外転（中指から離す）し，近位・遠位指節間関節（DIP・PIP関節）を伸展する．

神経　尺骨神経（C8・T1）により支配される．

D 手の筋膜（図 6-30）

手掌の筋膜は著しく厚いが，手背の筋膜は薄い．手掌の筋膜は上方で手根部の屈筋支帯を介して，手背の筋膜は前腕下端部の伸筋支帯を介して，前腕の筋膜につながる．手掌の筋膜は母指球と小指球の表面ではやや薄いが，中手部で線維が強力に発達し，手掌腱膜を作る．

手掌腱膜 palmar aponeurosis は，手掌の筋膜の中央

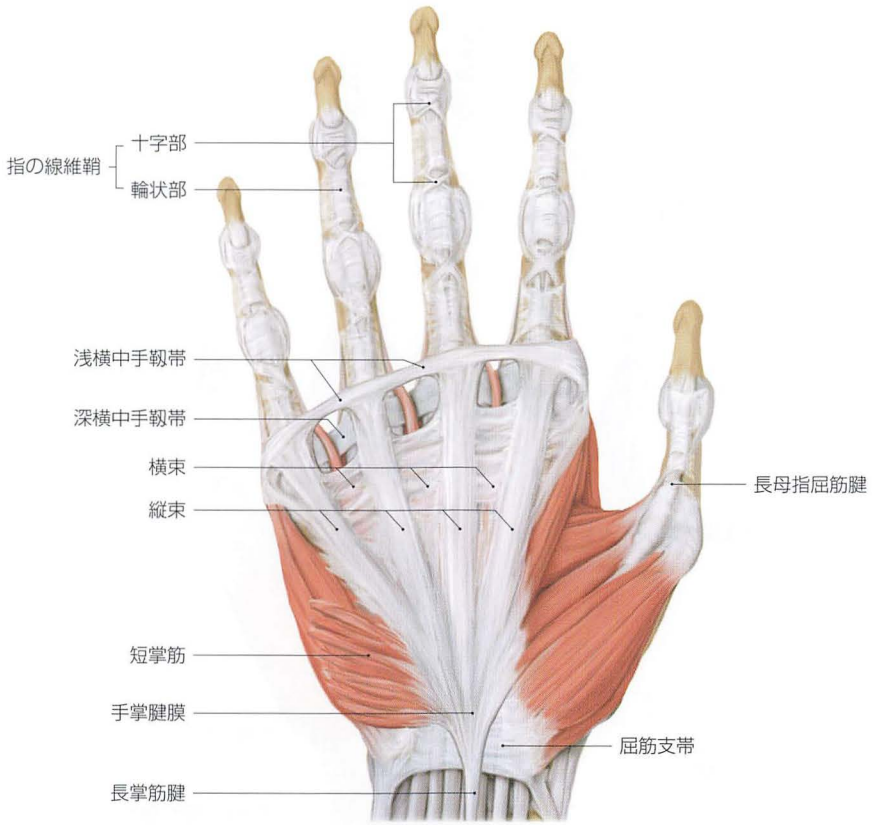

●図 6-30 手掌腱膜と指の線維鞘

部がとくに厚くなった部分で，手根から指に向かって扇状に広がる．近位端は屈筋支帯と長掌筋腱につながる．ここから縦走線維が，4本の縦束となって第2～5指の基部に向かって放射状に伸び，指の線維鞘につながるとともに，一部は皮膚に放散する．4本の縦束の間は横束の横走線維によりつながれ，中手指節関節の高さでは丈夫な**浅横中手靱帯** superficial transverse metacarpal ligament によりつながれている．

指の線維鞘 fibrous sheath of digit of hand は，丈夫な靱帯性の管で，第2～5指で浅・深指屈筋腱とその周囲の腱鞘(線維鞘)を包み，第1指(母指)で長母指屈筋腱を包む．指の線維鞘は横走する**輪状部** annular part と斜めに交叉する**十字部** cruciform part からなり，第2～5指では5つの輪状部(MP関節，基節骨中央，DIP関節，中節骨中央，PIP関節)と4つの十字部(各輪状部の間)がある．深層では指節骨の縁および関節(MP・DIP・PIP関節)の**掌側靱帯** palmar ligament に付着する．

Clinical scope

デュピュイトラン拘縮

デュピュイトラン拘縮 Dupuytren contracture は，手掌腱膜が肥厚し拘縮するもので，おもに第4・5指に発生し，原因不明で遺伝的素因が関係して生じる．線維化は痛みのない硬結として始まり，広がって膜様の索状物になり，MP関節とPIP関節が屈曲拘縮する．治療には肥厚した腱膜を切除する．欧米人に比べて日本人での発生は少ない．

デュピュイトラン(Guillaume Dupuytren, 1777～1835)はフランスの外科医である．

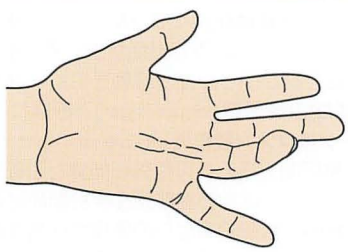

●デュピュイトラン拘縮

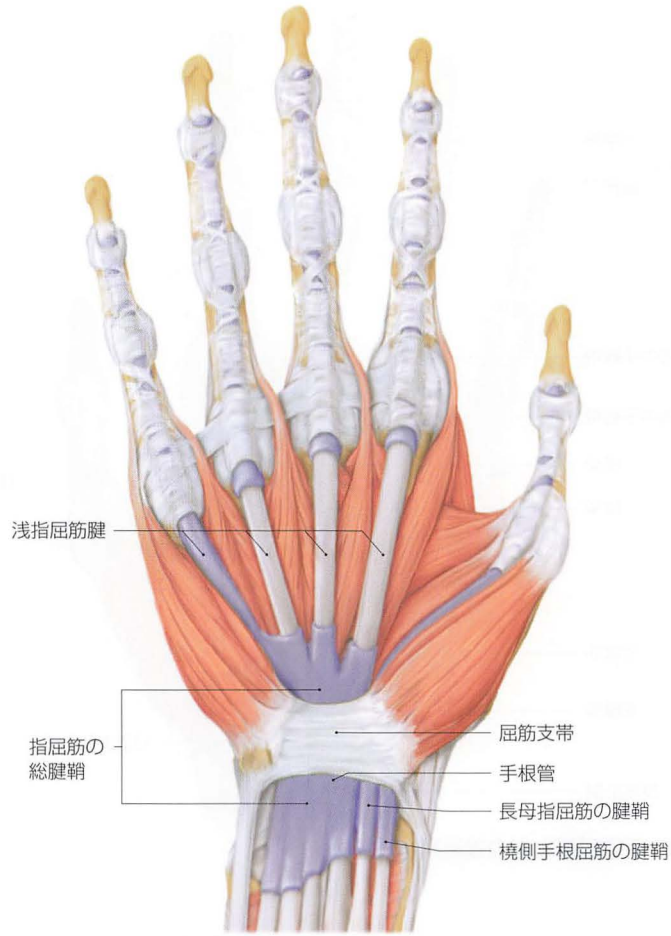

●図 6-31　手掌の腱鞘

Clinical scope

腱鞘炎

腱鞘炎 tenosynovitis は，手を繰り返し使用することで機械的刺激が原因となって起こることが多い．発生しやすい部位は 2 カ所ある．

❶ **屈筋腱腱鞘炎** flexor tenosynovitis では，浅・深指屈筋腱が肥厚したり腱鞘が狭くなったりして，第 2〜4 指の MP 関節を通るところで炎症が生じる．指の伸展・屈曲をすると腱が引っかかって動きにくくなり，この状態は「**ばね指(弾発指)** trigger finger」と呼ばれる．

❷ **ドゥ・ケルヴァン腱鞘炎** de Quervain synovitis は，手背の第 1 腱区画を通る長母指外転筋腱と短母指伸筋腱の腱鞘に生じる．母指の基部から手根関節にかけての疼痛，橈骨の茎状突起あたりの腫瘤や圧痛があり，母指と手首を強く屈曲すると疼痛がある．安静にして副腎皮質ステロイドの局所注射などで治療する．

E 手の腱鞘(図 6-31)

前腕の筋から出て手に進入する腱は，手の中で**腱鞘** tendinous sheath(**滑液鞘** synovial sheath)に包まれており，周囲に邪魔されずに自由に滑って指などを動かすことができる．

● 屈側(掌側)

手根に 3 種類の腱鞘がある．また，各指の線維鞘に包まれる 5 つの腱鞘があり，両者は一部でつながっている．

❶ **指屈筋の総腱鞘**：手根管の中で浅・深指屈筋の計 8 本の腱を包む．小指(第 5 指)の腱鞘としばしば交通し(約 70%)，示指(第 2 指)と薬指(第 4 指)の腱鞘とときどき交通する(各約 3%)．

❷ **長母指屈筋の腱鞘**：手根管の中にあり，母指の腱

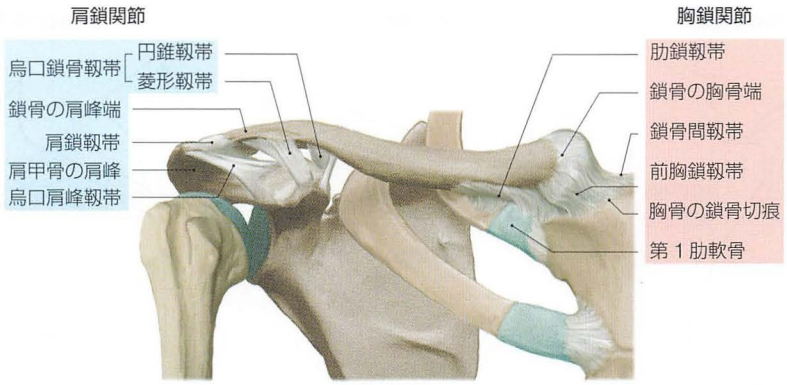

●図 6-32　胸鎖関節(右)と肩鎖関節(左)

鞘につながる.

❸ **橈側手根屈筋の腱鞘**：手根管より浅層で屈筋支帯を貫いて手掌に入る.

● **伸側(背側)**

前腕の下端で伸筋支帯の深層に6つの腱区画があり，これに対応して6種類の腱鞘がある(▶図 6-32a).

D 上肢の連結と運動

1 肩甲骨と肩関節の運動

体幹と上腕の間には肩甲骨と3つの関節が介在している．そのため肩甲骨の体幹に対する可動性と，肩関節における可動性が加わって，上腕の体幹に対する運動は自由度と可動域がきわめて大きくなっている.

肩甲骨は鎖骨の両端の2つの関節(❶胸鎖関節，❷肩鎖関節)を通して体幹の骨格に接続し，骨格による支持は不安定であるが，浅胸部と浅背部の筋により位置が保持されている.

肩甲骨と上腕骨の関節(❸肩関節)は，可動性の大きな球関節である.

A 胸鎖関節

胸鎖関節 sternoclavicular joint は，鎖骨の内側端(胸骨端)と胸骨上端の鎖骨切痕の間の滑膜性の関節で，第1肋軟骨の一部も加わる．形状は鞍関節である．**関節円板** articular disc により関節腔が二分されている.

靱帯 関節包の前面と後面にある**前・後胸鎖靱帯** anterior/posterior sternoclavicular ligament，左右の鎖骨の内側端と胸骨柄の上面をつなぐ**鎖骨間靱帯** interclavicular ligament，関節包よりも外側で鎖骨と第1肋骨をつなぐ**肋鎖靱帯** costoclavicular ligament がある.

可動性 鎖骨は胸骨に対して前・後と上・下の方向に動くことができる.

B 肩鎖関節(図 6-32)

肩鎖関節 acromioclavicular joint は，鎖骨の外側端(肩峰端)と肩甲骨の肩峰内側縁との間の滑膜性の関節で，形状は平面関節である.

靱帯 関節包は**肩鎖靱帯** acromioclavicular ligament により補強されている．鎖骨の外側部と肩甲骨の烏口突起の間を連結する強靱な**烏口鎖骨靱帯** coracoclavicular ligament は，前外側の**菱形靱帯** trapezoid ligament と後内側の**円錐靱帯** conoid ligament の2部に分かれる.

可動性 烏口鎖骨靱帯による制限のため，水平面での回旋のみが可能である.

C 肩甲骨の可動性と支持(図 6-33)

肩峰は，鎖骨の外側端につながっており，鎖骨の内側端を頂点として前・後と上・下の回転が可能で，可動域は前方・後方に 30+25°，上方・下方に 40+10° である.

肩甲骨は，肩峰を中心に水平面での回転が可能で，可動域は外側に 50° である．肩甲骨は胸郭の後面に接しながら移動するので，この接触面は**肩甲胸郭関節** scapulothoracic joint と呼ばれる.

肩甲骨にはさまざまな力が作用しており，そのバランスにより肩甲骨の支持と運動が行われる.

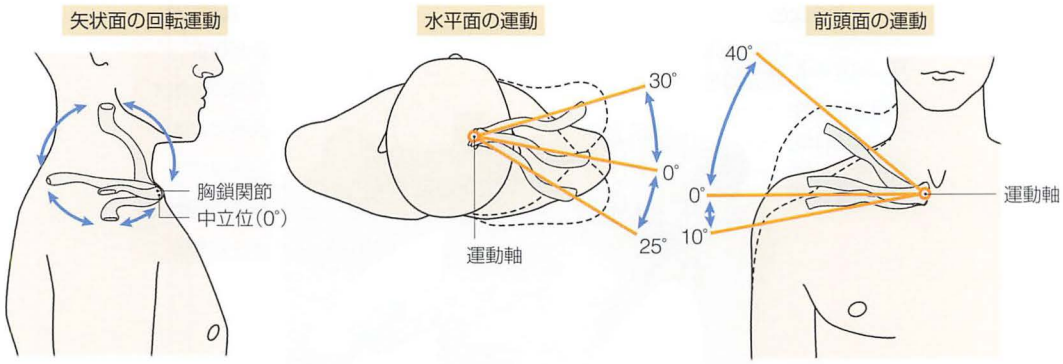

A. 鎖骨の可動域

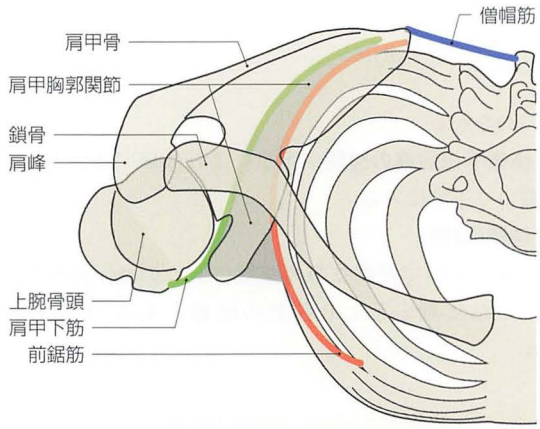

B. 肩甲胸郭関節

●図 6-33　肩甲骨の運動

●表 6-18　肩甲骨の外側部に作用する力

力の方向	力の種類
上方へ 下方へ	僧帽筋の上部と中部 上肢全体の重量，広背筋
前方へ 後方へ	大胸筋，小胸筋 僧帽筋の中部と下部，広背筋

●表 6-19　肩甲骨の内側縁に作用する力

力の方向	力の種類
上方へ 下方へ	肩甲挙筋，大・小菱形筋，前鋸筋 上肢の重量
内側へ 外側へ	肩甲挙筋，大・小菱形筋 前鋸筋

● 肩甲骨の外側部に作用する力(表 6-18)

- 上肢全体の重量
- 体幹から起こり，上腕骨近位部に停止する筋(大胸筋，広背筋)
- 肩甲骨の外側部に停止する筋(僧帽筋，小胸筋)

肩甲骨の外側部に作用する力は，たがいに拮抗する関係にある．

● 肩甲骨の内側縁に作用する力(表 6-19)

- 肩甲骨の内側縁に停止する筋(肩甲挙筋，大・小菱形筋，前鋸筋)

肩甲骨の内側縁には，内側(脊柱側)から3つの筋(肩甲挙筋，大・小菱形筋)，外側(肋骨側)から1つの筋(前鋸筋)が停止する．これらの筋は協調して働き，肩甲骨内側縁を反対方向に動かす拮抗筋として作用するとともに，上向きの力のベクトルをもち，肩甲骨内側縁を挙上する働きをもつ．

D 肩関節(図 6-34)

肩関節 shoulder joint は，肩甲骨の関節窩と上腕骨頭との間の滑膜性の関節である．形状は球関節で，多

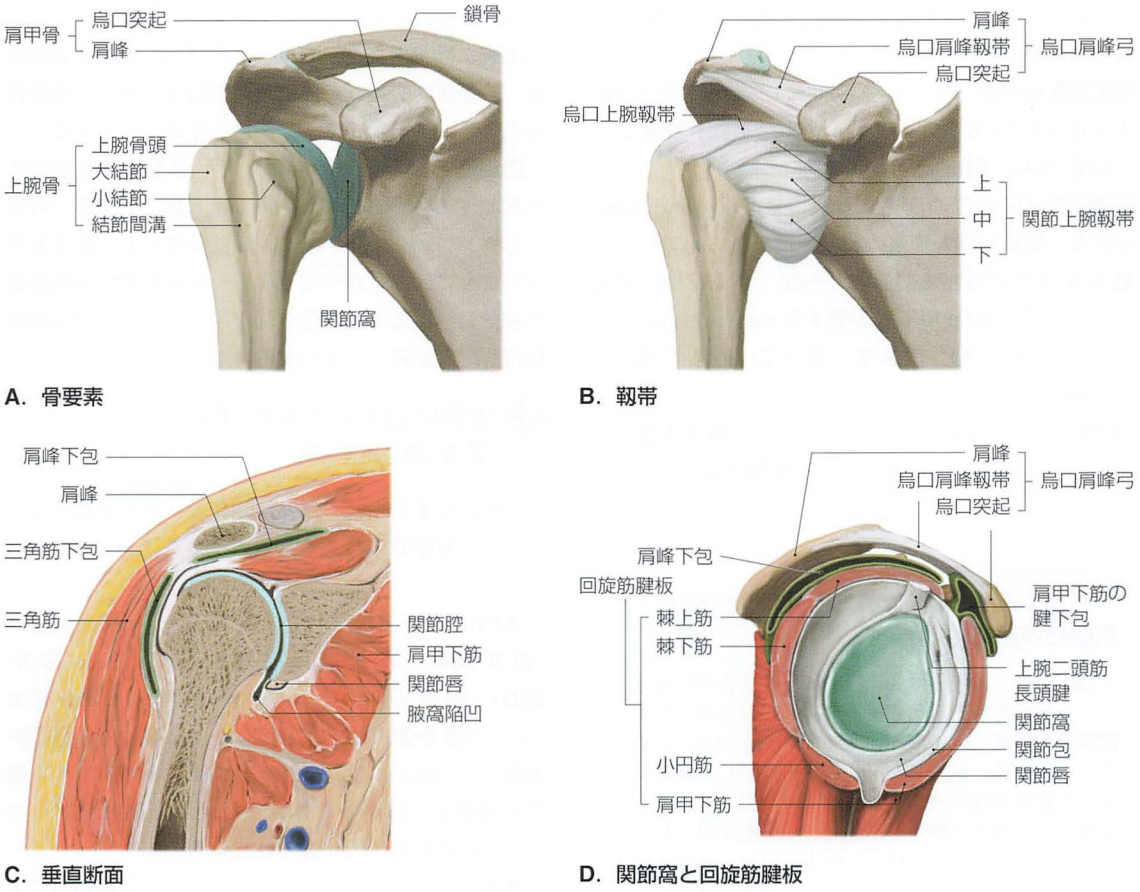

●図 6-34 肩関節

軸性である．関節窩は狭いが，周縁に張り出した線維軟骨性の**関節唇** glenoid labrum が接触面を広げて，関節の安定性を高めている．

関節包 肩甲骨側の関節唇の周縁，および上腕骨側の解剖頸に付着し，下方で緩くたるんでいて，上腕の外転を可能にしている．

靱帯 ❶～❸ は関節包と癒合する靱帯であり，❹ は関節包から遊離した靱帯である．

❶ **関節上腕靱帯** glenohumeral ligament（上・中・下の3部に分かれる）は，関節包の前面を横走し，関節唇の周縁と，上腕骨の小結節とその下方の解剖頸に付着する．

❷ **烏口上腕靱帯** coracohumeral ligament は，関節包の上面にあり，烏口突起の基部と上腕骨大結節の間をつなぐ．

❸ **上腕横靱帯** transverse humeral ligament は，大結節と小結節の間をつなぎ，上腕二頭筋長頭腱を結節間溝に固定する．

❹ **烏口肩峰靱帯** coraco-acromial ligament は，関節の上方に位置し，烏口突起と肩峰との間をつなぐ強靱な靱帯で，烏口突起および肩峰とともに**烏口肩峰弓** cor-

Clinical scope

鎖骨骨折

鎖骨の骨折は，活発に運動する小児や若年者に多く発生する．上肢を伸展して倒れたり，肩を強く打ち付けたりして，肩甲骨を介した外力により骨折することが多い．ほとんどの場合，鎖骨の中央 1/3 で骨折し，近位側の骨片は胸鎖乳突筋の作用で上方に，遠位側の骨片は上肢の重量と三角筋の作用で下方に転位する．両方の骨片は重なり合って鎖骨が 1～2 cm 短縮し，肩幅が狭くなる．保存的に治療するのが原則であり，肩を後方に引いて鎖骨の短縮を改善して包帯やギプスで2～3 週間固定する．骨片が周囲の皮膚や腕神経叢を圧迫する場合には，手術を行うことがある．

aco-acromial arch を形成し，上腕骨頭が上方に脱臼するのを抑制する．

可動性 肩関節では，3つの平面（前頭面，矢状面，水平面）内での6方向の運動，および上腕骨を軸とした回旋（外旋，内旋）が可能である．

滑液包 肩関節包の周囲には，**滑液包** synovial bursa があり，関節周囲の構造の間の摩擦を減らしている．

❶ 肩甲下筋の周囲で関節包との間，および烏口突起との間の滑液包（**肩甲下筋の腱下包** subtendinous bursa of subscapularis）は，関節包の開口部を通じて関節腔と交通する．

❷ 関節包の上外側面で烏口肩峰弓の下（**肩峰下包** subacromial bursa）と三角筋の下（**三角筋下包** subdeltoid bursa）に滑液包がある．

上腕二頭筋長頭腱 long head of biceps brachii tendon は，結節間溝を通り，関節包の開口部を通って関節腔に進入し，関節窩の直上の関節上結節に付着する．

回旋筋腱板 rotator cuff は，肩甲骨の後面と前面から起始する4つの筋（棘上筋，棘下筋，小円筋，肩甲下筋）の腱から構成され，関節包の前・上・後方を袖口のように囲み，かつ癒合する．回旋筋腱板は関節包を補強し，関節の可動性を制限することなく関節頭を保持し，関節窩から脱臼するのを防ぐ．

Clinical scope

肩関節周囲炎

肩関節周辺の痛みは，きわめて多くの人が経験するよく生じる症状である．原因のよくわからないものは**肩関節周囲炎** scapulohumeral periarthritis（いわゆる「五十肩」）と呼ばれ，40～60歳代に多く発生し，肩関節の痛みと運動制限がある．消炎鎮痛薬を投与し，温めて安静にし，痛みが強くない範囲で肩関節を動かして可動域を回復させる．1年～1年半で自然治癒することが多い．

肩関節の痛みを生じる疾患で原因のはっきりしたものに，❶ 棘上筋腱の急速な変性・石灰化（石灰沈着性腱板炎，2～3週間で軽快），❷ 棘上筋腱の慢性炎症（肩峰下インピンジメント症候群，肩峰と関節包の間で挟まれて生じる），❸ 回旋筋腱板の一部，とくに棘上筋腱の断裂（回旋筋腱板断裂）などがある．

Clinical scope

肩関節の脱臼

肩関節は最も脱臼しやすい関節で，手指関節の脱臼とともに外傷性の脱臼としてきわめて頻度が高い．そのほとんどは上腕骨頭が前方に変位する前方脱臼である．例えば転んだ際に身体を支えようとして腕が外側後方や上方に無理に動かされたときに，てこの作用で上腕骨頭が前方に突き出て関節包を破り，時には関節窩の前縁が剝離することもある．若年者が肩関節脱臼をすると，再発を繰り返す反復性肩関節脱臼になりやすい．肩関節前方脱臼を整復する方法には，てこの原理を応用するもの〔コッヘル（Kocher）法，ミルヒ（Milch）法〕，上肢を牽引するもの〔ヒポクラテス（Hippocrates）法，スティムソン（Stimson）法〕の両方があり，各々で多数の方法が考案されている．

E 体幹に対する上腕の運動（図 6-35，表 6-20）

体幹に対する上腕の運動は，体幹に対する肩甲骨の運動と，肩甲骨に対する上腕の運動が複合して行われる．

運動は，❶ 矢状面内での屈曲（前方）・伸展（後方）（**図 6-35A**），❷ 前頭面内での外転・内転（**図 6-35B**），❸ 水平面内での水平屈曲（前方）・水平伸展（後方）（**図 6-35C**），❹ 上腕骨を軸とした回旋（**図 6-35D**）に区別される．外転の際には，肩関節での上腕骨の運動と，肩甲骨の体幹に対する運動が，2：1の割合で行われることが知られている．

体幹に対する上腕の運動には，体幹から起始して上腕骨に停止する前面の筋（胸部浅層の筋）と後面の筋（背部浅層の筋），および肩甲骨から起始して上腕骨に停止する筋（肩甲骨周辺の筋）が関わる．

2 肘関節の運動

A 肘関節（図 6-36）

肘関節 elbow joint は，上腕骨下端と尺骨・橈骨上端の間の複合した滑膜性の関節である．**腕尺関節** humero-ulnar joint が上腕骨下端の上腕骨滑車と尺骨の滑車切痕の間にあり，**腕橈関節** humeroradial joint が上腕骨小頭と橈骨頭上面の関節窩の間にある．形状は蝶番関節で，1軸性である．橈骨と尺骨の上端の**上橈尺関節** proximal radio-ulnar joint も同じ関節包に包まれている．

関節包の線維膜 上腕骨の前面では上腕骨滑車の内側縁から鈎突窩と橈骨窩の上縁を経て上腕骨小頭の外側縁に付着し，後面では肘頭窩の周縁に付着する．尺骨では鈎状突起と肘頭の周縁，橈骨では橈骨頭の下縁に

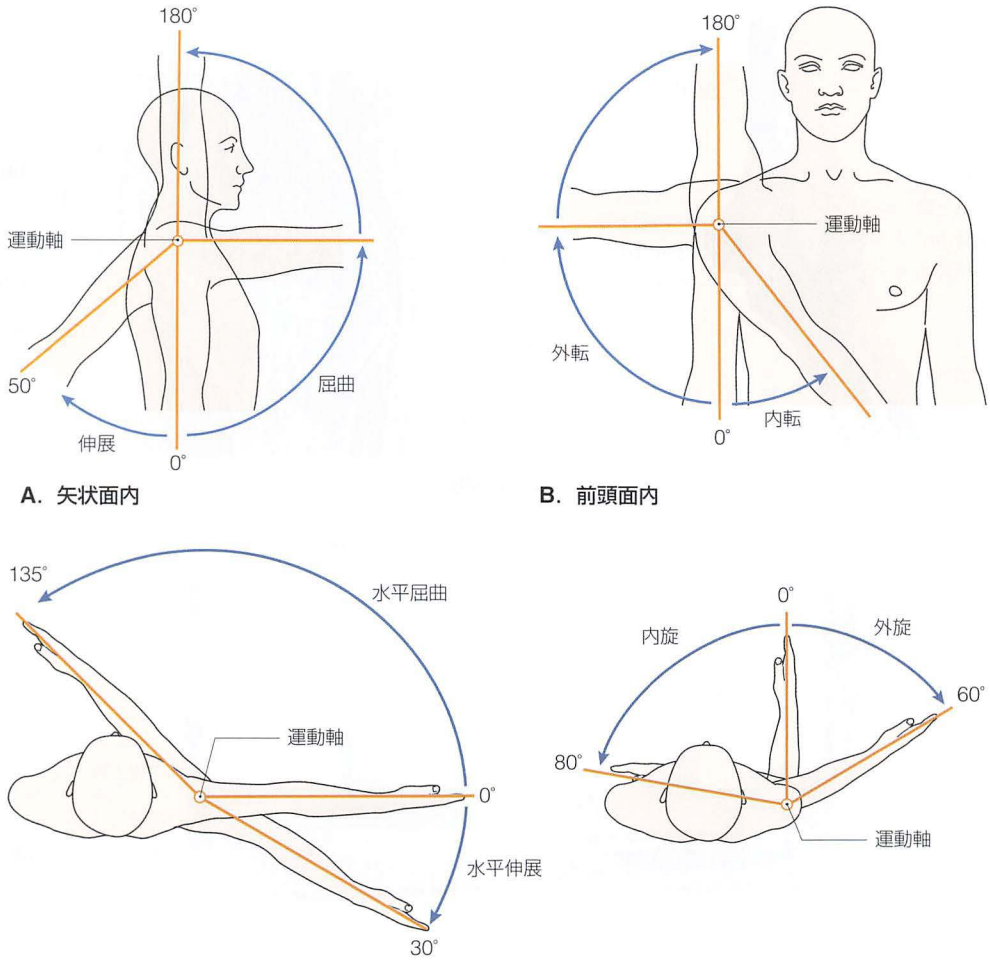

●図 6-35 上腕の運動

●表 6-20 上腕の運動と作用する筋

運動		可動域	体幹-上腕筋	上肢帯-上腕筋
矢状面内	屈曲(前方)	180°	大胸筋	三角筋前部
	伸展(後方)	50°	広背筋，僧帽筋下部	三角筋後部
前頭面内	外転	180°	僧帽筋上部	棘上筋，三角筋中部
	内転	0°	大胸筋，広背筋，僧帽筋下部	大円筋
水平面内	水平屈曲(前方)	135°	大胸筋	
	水平伸展(後方)	30°	僧帽筋中部・下部，広背筋	
回旋	外旋	60°		棘下筋，小円筋
	内旋	80°	大胸筋，大円筋	肩甲下筋

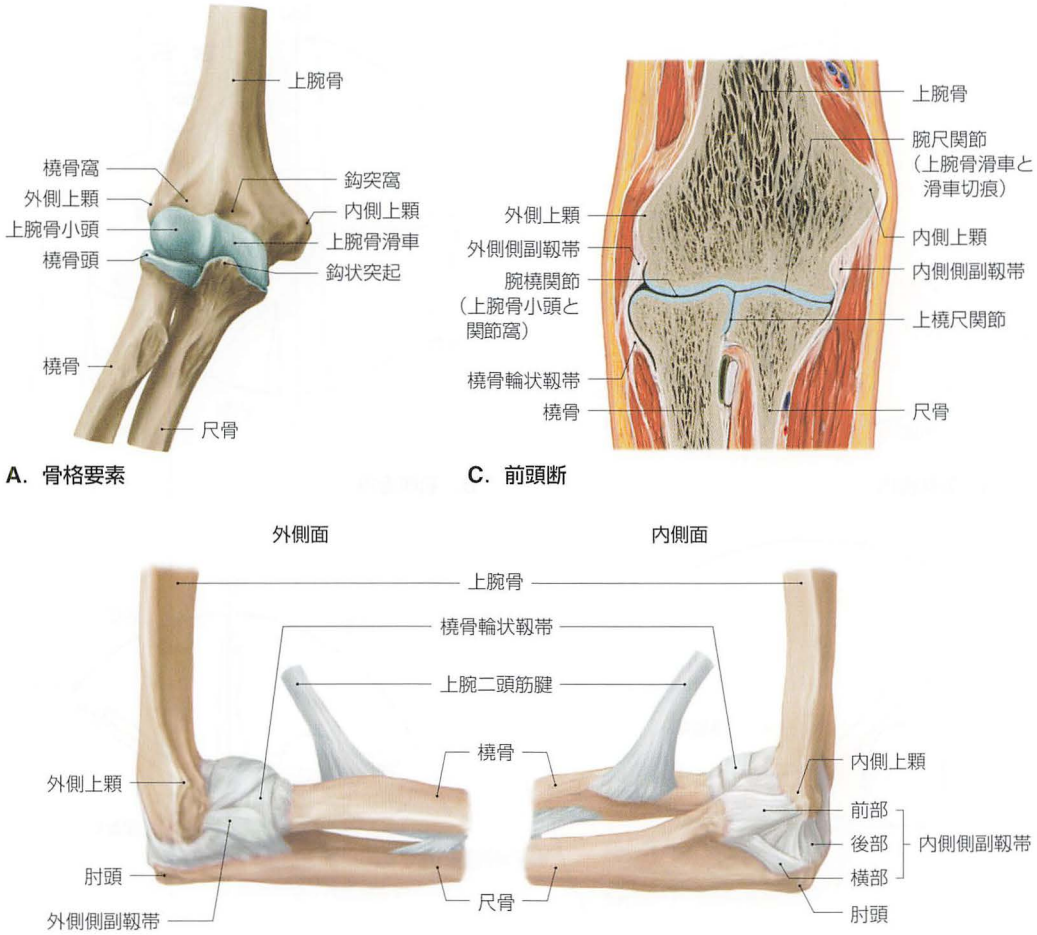

●図 6-36　肘関節

付着する．

滑膜　関節包の内面に加えて，橈骨窩，鈎突窩，肘頭窩，上腕骨滑車の内側面を覆っている．

靱帯　関節包を補強する靱帯として，**外側・内側側副靱帯** radial/ulnar collateral ligament と**橈骨輪状靱帯** anular ligament of radius がある．外側側副靱帯は上腕骨の外側上顆から下方に伸び，橈骨頭を取り巻く橈骨輪状靱帯に混ざり込む．内側側副靱帯は上腕骨の内側上顆から扇状に広がり，尺骨の鈎状突起から肘頭まで，滑車切痕の内側縁に付着する．

可動性　屈曲・伸展の運動を行う．

前腕の回外位(解剖学的正位)では，尺骨の長軸は上腕骨の長軸の延長から約 10° 外側にずれている．この角度は**運搬角** carrying angle と呼ばれる．

B 上腕に対する前腕の運動（図 6-37，表 6-21）

肘関節での運動は，屈曲・伸展である．

屈曲を行う筋は，上腕の前面にある上腕二頭筋と上腕筋，前腕の外側にある腕橈骨筋であり，前腕の肢位と運動(回内，回外)に対する作用に違いがある．前腕の他の一部の筋(円回内筋，橈側手根屈筋，長掌筋，尺側手根屈筋，浅指屈筋，長・短橈側手根伸筋)も弱い屈曲作用を有する．

伸展を行う筋は，上腕三頭筋である．

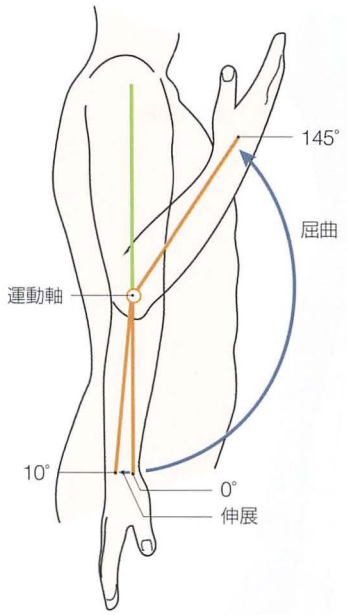

●図 6-37 肘関節での運動

●表 6-21 肘関節での前腕の運動

運動	可動域	作用する筋
屈曲	145°	上腕二頭筋(回外位で作用) 上腕筋(常に作用) 腕橈骨筋(中間位で作用)
伸展	5°	上腕三頭筋

靱帯 橈骨輪状靱帯は肘関節包の帯状の肥厚部で，橈骨の関節環状面を取り巻き，尺骨の橈骨切痕の前縁と後縁に付着する．

可動性 橈骨上端が尺骨に対して回旋運動を行う．

2 ● 下橈尺関節 distal radio-ulnar joint

前腕の下端にあって橈骨手根関節と隣接する．尺骨頭の関節環状面と，橈骨下端の尺骨切痕との間にある滑膜性の関節である．形状は車軸関節で，1軸性である．橈骨手根関節と共通の関節包により包まれるが，関節腔は関節円板によって隔てられている．**関節円板** articular disc は三角形で，尺骨の茎状突起の基部と橈骨の尺骨切痕の内側縁に付着し，関節腔を橈骨手根関節から分離するとともに，尺骨と橈骨をつなぐ靱帯の働きをする．

可動性 尺骨下端が橈骨に対して回旋運動を行う．

3 ● 前腕骨間膜 interosseous membrane of forearm

橈骨の内側縁と尺骨の外側縁の間をつなぐ強靱な線維性の膜である．線維はおもに橈骨から尺骨に向かって斜めに走る．前腕の前区画と後区画の間を隔てるとともに，前方(屈側)と後方(伸側)の筋の起始になる．

3 前腕の関節と運動

A 尺骨と橈骨の連結(図 6-38)

前腕の尺骨と橈骨の間は，❶ 上橈尺関節，❷ 下橈尺関節，❸ 前腕骨間膜により連結される．

1 ● 上橈尺関節 proximal radio-ulnar joint

前腕の上端にあって肘関節包に包まれる滑膜性の関節である．尺骨上端の橈骨切痕と，橈骨頭の関節環状面との間にある．形状は車軸関節で，1軸性である．

Clinical scope

橈骨と尺骨の骨折

転倒して身体を支えるために地面に手掌をついたときなど，手根関節の背屈を強制されたときに橈骨遠位端の骨折がよく生じる．**コーレス骨折** Colles fracture と呼ばれ，骨折の中で最も頻度の高いものの1つで，骨粗鬆症の高齢者によく発生する．骨折面は，橈骨の下端から1～3 cm のところで横方向で斜め(前下方～後上方)に走り，遠位側の骨片が背側に変位する．前腕に比べて手首から先が背側に出っ張った形になるので，**フォーク状変形**と呼ばれる．コーレス(Abraham Colles, 1773～1843)はアイルランドの外科医である．

前腕の骨折では，関節の脱臼を伴うことがよくある．尺骨が骨幹部で骨折すると，橈骨頭が肘関節で前方に脱臼することがしばしばある．これは**モンテジア骨折** Monteggia fracture と呼ばれる．モンテジア(Giovanni Battista Monteggia, 1762～1815)はイタリアの外科医である．また橈骨が骨幹部で骨折し，これに尺骨頭が手首の近くで脱臼したものは**ガレアッチ骨折** Galeazzi fracture と呼ばれる．ガレアッチ(Riccardo Galeazzi, 1866～1952)はイタリアの整形外科医である．

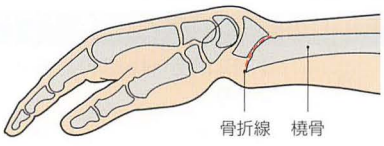

●コーレス骨折とフォーク状変形

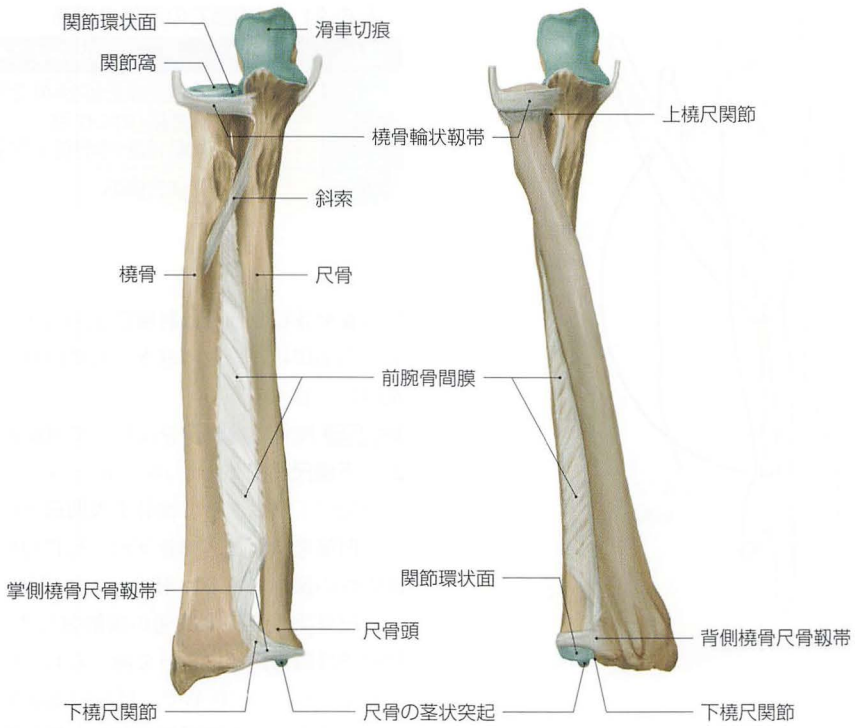

A．回外位（解剖学的正位）　　B．回内位

●図 6-38　尺骨と橈骨の連結

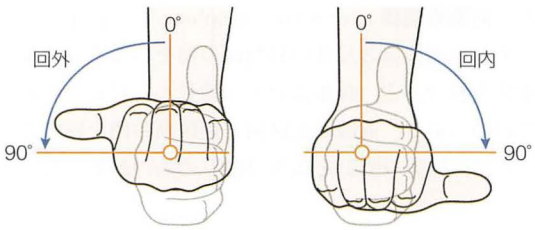

●図 6-39　回外と回内

●表 6-22　前腕での回外・回内

運動	可動域	作用筋
回外	90°	上腕二頭筋（肘屈曲位で作用） 回外筋
回内	90°	円回内筋 方形回内筋

B 回外と回内（図 6-39，表 6-22）

橈骨は，尺骨に対してねじるような回転運動を行う．この運動は**回外** supination・**回内** pronation と呼ばれる．

4 手根の関節と運動

A 橈骨手根関節（図 6-40）

橈骨手根関節 wrist joint（radiocarpal joint）は，前腕と手の間に位置する滑膜性の関節である．橈骨下端および下橈尺関節下端の関節円板が陥凹した関節面を作り，手根骨近位列の3骨（舟状骨，月状骨，三角骨）が楕円球状の関節面を作る．形状は楕円関節で，2軸性

Clinical scope

手根骨の骨折

8個の手根骨の中で，最もよく骨折を生じるのは舟状骨である．上腕を外転しているときに転倒し，手掌の母指側を地面につけて身体を支えようとして，**舟状骨骨折** scaphoid fracture を生じる場合が多い．舟状骨の中央部にあるくびれた部分がよく骨折する．受傷直後のX線写真では骨折線が見つかりにくく，手首の痛みが強く長く続くことから再度X線写真を撮って骨折が判明することがよくある．舟状骨近位部は血管の分布が乏しいために，近位骨片が虚血壊死を起こすことがあり，そのような場合には骨移植術が必要になる．

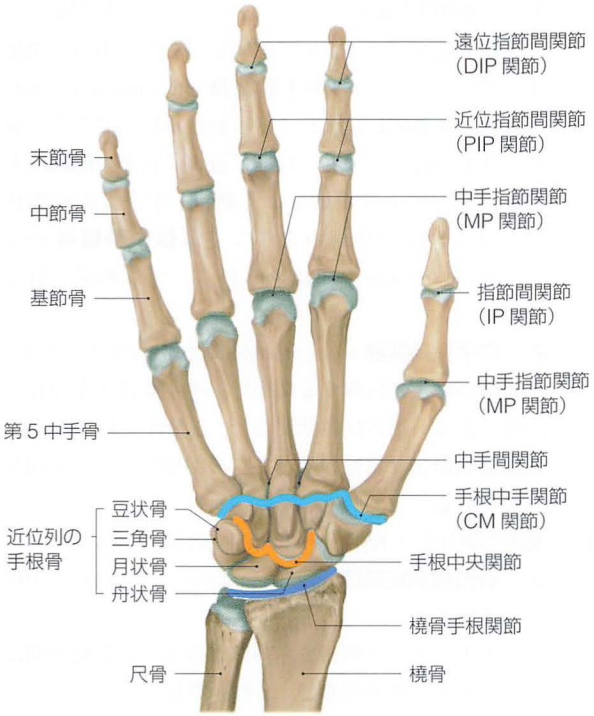

A. 骨格要素

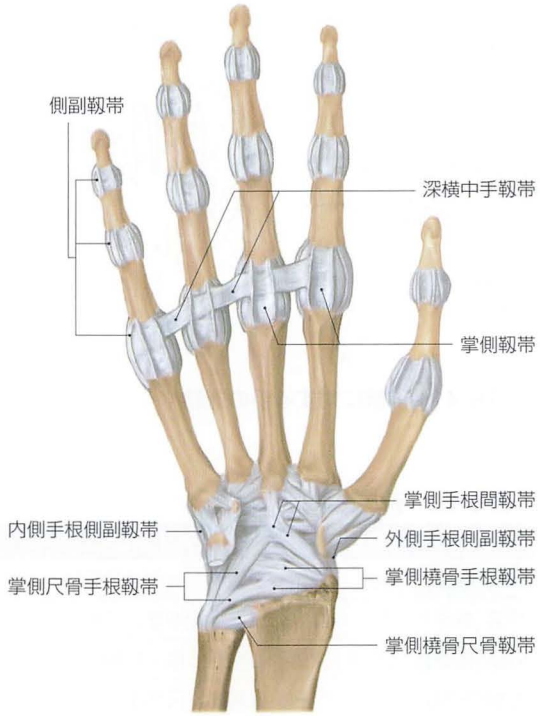

B. 靱帯

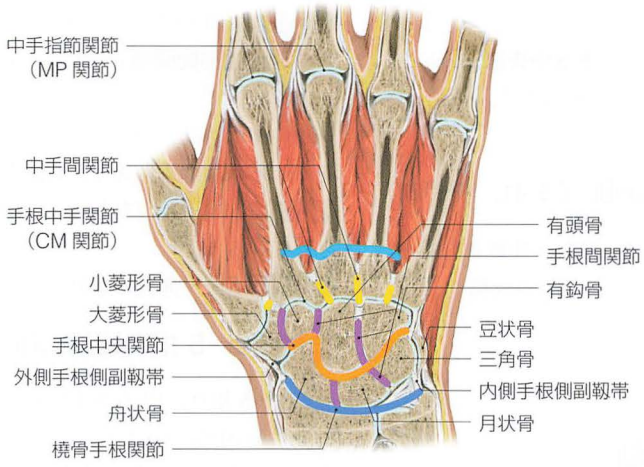

C. 前頭断面

●図 6-40 橈骨手根関節と手指の関節

である.

関節包 橈骨と尺骨の下端，および手根骨近位列の 3 骨で，関節面の周縁に付着する.

靱帯 関節包を補強する靱帯がいくつかある．**外側・内側手根側副靱帯** radial/ulnar collateral ligament は，関節包の左右両側で橈骨および尺骨の茎状突起と手根骨の間をつなぎ，屈曲・伸展の際に関節を支持する.

掌側・背側橈骨手根靱帯 palmar/dorsal radiocarpal ligament は，関節包の前面と後面で橈骨と手根骨の間をつなぎ，外転・内転の際に関節を支持する.

可動性 屈曲・伸展と外転・内転を行う.

B 手根骨の関節

8 個の手根骨の間の関節は，**手根間関節** intercarpal

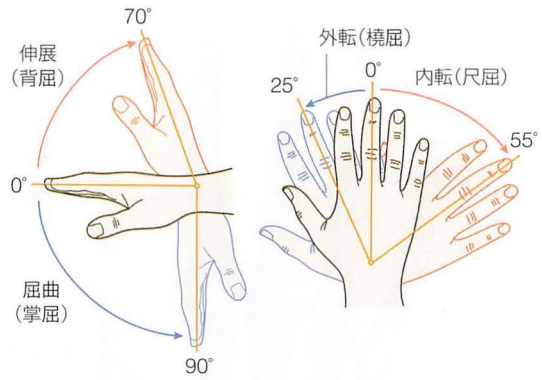

●図 6-41 前腕に対する手の運動

●表 6-23 手の運動

運動	可動域	おもな作用筋
屈曲(掌屈)	90°	橈側手根屈筋，尺側手根屈筋
伸展(背屈)	70°	長・短橈側手根伸筋，尺側手根伸筋
外転(橈屈)	25°	橈側手根屈筋，長・短橈側手根伸筋
内転(尺屈)	55°	尺側手根屈筋，尺側手根伸筋

joint と呼ばれ，関節腔が連続している．

近位列と遠位列の間の関節は**手根中央関節** midcarpal joint と呼ばれ，可動性が比較的大きく，外転・内転の運動に寄与する．

C 前腕に対する手の運動(図 6-41，表 6-23)

手は前腕に対して，❶ 屈曲(掌屈)・伸展(背屈)と，❷ 外転(橈屈)・内転(尺屈)の 2 方向の運動を行う．屈曲・伸展のほうが可動域が広く，また運動も強力である．

5 手内の関節と運動(▶ 図 6-40)

手指は，第 1 指(母指)と第 2～5 指(示指～小指)とで働きが全く異なる．母指は，他の 4 本の指と対向して物を把握し，操作する．第 2～5 指は，関節の構造と運動においてよく似ている．

A 第 2～5 指の関節

第 2～5 指の 4 本の指の骨格は，すでに中手骨において明確に分かれている．それぞれの指に対し，以下の 4 つの滑膜性の関節が備わっている．

1 ● 手根中手関節 carpometacarpal joint(CM 関節)

手根骨遠位列の遠位面と中手骨底の間にある．隣接する中手骨底の間の**中手間関節** intermetacarpal joint と共通の関節包に包まれる．可動性は限定的だが，屈曲・伸展運動に寄与し，尺側に近づくほど可動性が大きく，第 5 中手骨が最もよく動く．中手骨の可動性は，中手骨頭の掌側面をつなぐ**深横中手靱帯** deep transverse metacarpal ligament によっても制限されている．

2 ● 中手指節関節 metacarpophalangeal joint(MP 関節)

指のつけ根に位置する関節で，中手骨頭と基節骨底の間にある．形状は顆状関節で，2 軸性である．

靱帯 関節包は掌側靱帯と左右の側副靱帯により補強されている．

可動性 屈曲・伸展と外転・内転の運動を行う．

3 ● 近位指節間関節 proximal interphalangeal joint(PIP 関節)

指の中の第 1 の関節で，基節骨頭と中節骨底の間にある．形状は蝶番関節で，1 軸性である．

靱帯 関節包は掌側靱帯と左右の側副靱帯により補強されている．

可動性 屈曲・伸展の運動を行う．

4 ● 遠位指節間関節 distal interphalangeal joint(DIP 関節)

指の中の第 2 の関節で，中節骨頭と末節骨底の間にある．形状は蝶番関節で，1 軸性である．

靱帯 関節包は掌側靱帯と左右の側副靱帯により補強されている．

可動性 屈曲・伸展の運動を行う．

B 第 2～5 指の運動(図 6-42，表 6-24)

第 2～5 指は，中手指節関節(MP 関節)で屈曲・伸展と外転(中指から離す)・内転(中指に近づける)の 2 方向，近位・遠位指節間関節(PIP・DIP 関節)で屈曲・伸展の運動を行う．

前腕の屈筋(浅指屈筋，深指屈筋)と伸筋(総指伸筋，示指伸筋，小指伸筋)，手掌の筋(掌側・背側骨間筋，虫様筋，小指球の筋)が運動を行う．

C 母指の関節

母指は，他の 4 本の指から独立しており，3 つの滑膜性の関節が備わっている．

1 ● 手根中手関節(CM 関節)

手根骨遠位列外側端の大菱形骨と母指中手骨底の間

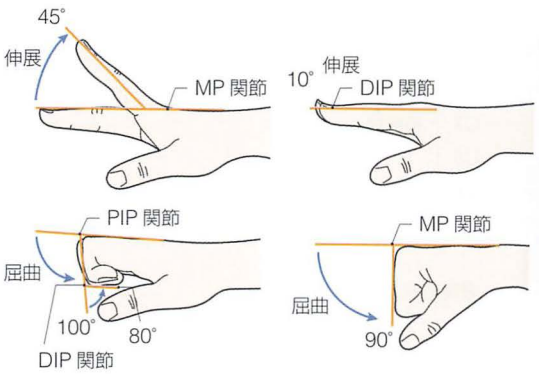

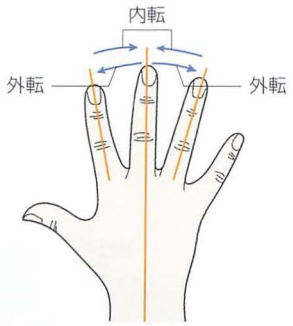

●図 6-42　第 2〜5 指の運動

●表 6-24　第 2〜5 指の運動

	運動	可動域	おもな作用筋
MP 関節	屈曲	90°	掌側・背側骨間筋，虫様筋，小指外転筋*，短小指屈筋*
	伸展	45°	総指伸筋，示指伸筋*，小指伸筋*
	外転	—	背側骨間筋，小指外転筋*
	内転	—	掌側骨間筋
PIP 関節	屈曲	100°	浅指屈筋
	伸展	0°	総指伸筋，示指伸筋*，小指伸筋*
DIP 関節	屈曲	80°	深指屈筋
	伸展	0°	総指伸筋，示指伸筋*，小指伸筋*

* 一部の指のみに作用．

にある．形状は鞍関節で，2 軸性である．関節包は他の 4 本の指の CM 関節とは分離し独立しており，可動性が大きい．

可動性 対立（第 2〜5 指に向かう）・復帰（第 2〜5 指と並ぶ）と外転（第 2 指から離れる）・内転（第 2 指に近づく）の 2 方向の運動を行う．

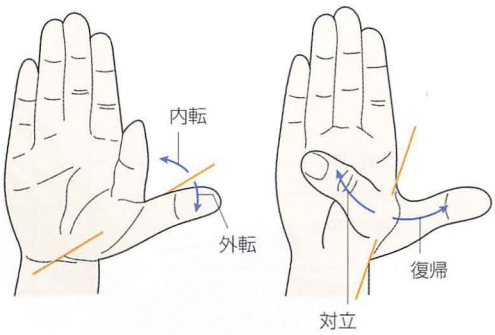

●図 6-43　母指の運動

●表 6-25　母指の運動

	運動	可動域	おもな作用筋
CM 関節	外転	60°	長母指外転筋，短母指外転筋
	内転	0°	長母指伸筋，母指内転筋
	対立	90°	母指対立筋，短母指屈筋
	復帰	0°	長母指外転筋，短母指伸筋，長母指伸筋
MP 関節	屈曲	60°	短母指外転筋，短母指屈筋，母指内転筋
	伸展	10°	短母指伸筋，長母指伸筋
IP 関節	屈曲	80°	長母指屈筋
	伸展	10°	長母指伸筋

2 ● 中手指節関節（MP 関節）

中手骨頭と基節骨底の間にある．形状は蝶番関節で，1 軸性である．

靱帯 関節包は掌側靱帯と左右の側副靱帯により補強されている．

可動性 屈曲・伸展の運動を行う．

3 ● 指節間関節（IP 関節）

基節骨頭と末節骨底の間にある．形状は蝶番関節で，1 軸性である．

靱帯 関節包は掌側靱帯と左右の側副靱帯により補強されている．

可動性 屈曲・伸展の運動を行う．

D 母指の運動（図 6-43，表 6-25）

母指は，手根中手関節（CM 関節）で対立（第 2〜5 指に向かう）・復帰（第 2〜5 指と並ぶ）と外転（第 2 指から離れる）・内転（第 2 指に近づく）の 2 方向，中手指節間関節（MP 関節）と指節間関節（IP 関節）では屈曲・

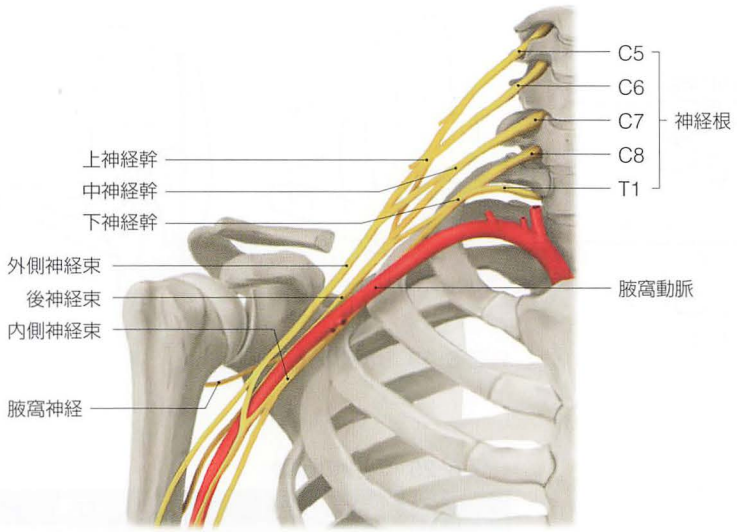

A．位置と形状

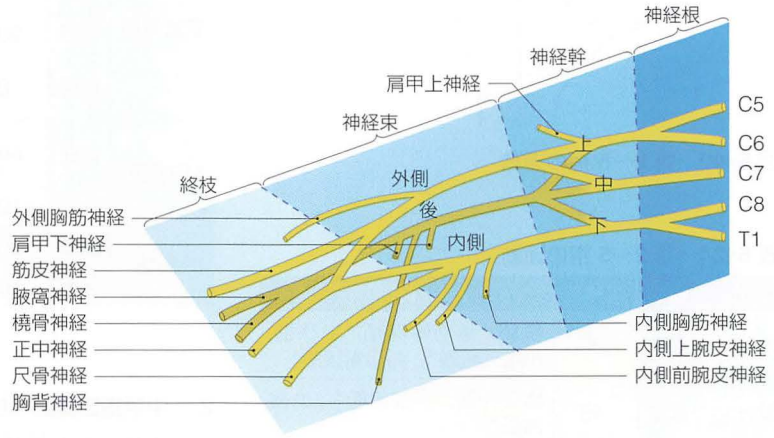

B．構成

●図 6-44　腕神経叢

伸展の運動を行う．

前腕の屈側の 1 筋（長母指屈筋）と伸側の 3 筋（長母指伸筋，長母指外転筋，短母指伸筋），母指球の 4 筋（短母指外転筋，母指対立筋，短母指屈筋，母指内転筋）が運動を行う．

E 上肢の神経

1 腕神経叢とその枝

上肢に分布する神経の大部分は，腕神経叢に由来する．腕神経叢は，胸鎖乳突筋の深層に位置する頸根部から腋窩に達する強大な神経叢である．

A 腕神経叢（図 6-44）

腕神経叢 brachial plexus の元となる 5 本の**根** root は，第 5～8 頸神経（C5～8）と第 1 胸神経（T1）の前枝であり，鎖骨下動脈とともに前斜角筋と中斜角筋の間（斜角筋隙）から現れる．各根は，交感神経幹の中頸神経節・頸胸神経節と灰白交通枝でつながれ，交感神経の節後線維を受ける．根が合流して 3 本の神経幹を形成する．

● 神経幹

神経幹 trunk は上・中・下の 3 本である．**上神経幹** superior trunk は第 5・6 頸神経（C5・6）から，**中神経**

幹 middle trunk は第 7 頸神経(C7)から，**下神経幹** inferior trunk は第 8 頸神経(C8)と第 1 胸神経(T1)から形成される．各神経幹は前後の**部(枝)** division に分かれ，それらが合流して 3 本の神経束を形成する．

● **神経束**

神経束 cord は，外側・内側・後の 3 本である．**外側神経束** lateral cord は上・中神経幹の前部(C5〜7)が合流し，**内側神経束** medial cord は下神経幹の前部(C8・T1)から生じ，**後神経束** posterior cord は上・中・下神経幹の後部(C5〜T1)が合流してできる．3 本の神経束の間を腋窩動脈の第 2 部が通り抜けている．神経束は再編成されて 5 本の終枝になる．

● **腕神経叢から分かれる枝**

前後に区分される．

- 前枝：神経幹の前部に由来し，外側・内側神経束ないしその終枝から分かれ，上肢の前面(屈側)の筋に分布する．
- 後枝：神経幹の後部に由来し，後神経束ないしその終枝から分かれ，上肢の後面(伸側)の筋に分布する．

Clinical scope

腕神経叢損傷

上肢を体幹から引き離すような強い力が加わると，腕神経叢の根が脊髄から引き抜かれて**腕神経損傷** brachial plexus injury を引き起こす．力の加わり方と傷害される神経根の高さにより，上部損傷と下部損傷の 2 型があるが，上部損傷のほうがはるかに多い．

腕神経叢の上部損傷

エルプ麻痺 Erb palsy(**エルプ-デュシェンヌ麻痺** Erb-Duchenne palsy)と呼ばれ，おもに第 5・6 頸神経(C5・6)が損傷されるもので，頸部と肩甲部の圧迫や，上肢の過伸展などの外傷により生じる．オートバイの事故で投げ飛ばされて肩から着地したり，分娩時に不自然な肢位で児の腕が引っ張られたりすることによって生じる．筋皮神経支配(上腕二頭筋，上腕筋)，肩甲上神経支配(棘上筋，棘下筋)，肩甲背神経支配(肩甲挙筋，菱形筋)，腋窩神経支配(三角筋，小円筋)の筋に麻痺が生じる．エルプ(Wilhelm Heinrich Erb, 1840〜1921)はドイツの神経学者である．

腕神経叢の下部損傷

クルンプケ麻痺 Klumpke palsy(**デジュリン-クルンプケ症候群** Déjerine-Klumpke syndrome)と呼ばれ，おもに第 8 頸神経(C8)と第 1 胸神経(T1)が損傷される．尺骨神経が支配する筋(中手筋，小指球筋)の麻痺と感覚障害(前腕と手の尺側)，同側の交感神経症状(**ホルネル症候群** Horner syndrome，頭頸部の発汗障害，手の浮腫と血行障害)が現れる．

● **鎖骨による区分**

腕神経叢は，鎖骨との位置関係から上部と下部に分けられる．

- 鎖骨上部：根と神経幹から分かれる枝が含まれる．
- 鎖骨下部：神経束と終枝およびそこから分かれる枝が含まれる．

B 鎖骨上部：根と神経幹からの技 (図 6-45，表 6-26)

鎖骨上部 supraclavicular part からは 4 本の神経が出る．

❶ **肩甲背神経** dorsal scapular nerve：第 5 頸神経(C5)前枝の後面から分かれ出て，中斜角筋を貫き，肩甲挙筋と大・小菱形筋の深層を下行し，これらの筋に分布する．

❷ **長胸神経** long thoracic nerve：第 5〜7 頸神経(C5〜7)前枝の後面から分かれ出て，腋窩の内側壁を下行し，前鋸筋に分布する．

❸ **肩甲上神経** suprascapular nerve(C4〜6)：上神経幹から分かれ出て，後頸三角を横切って外側に向かい，肩甲切痕で上肩甲横靱帯の下を抜けて棘上窩に入る．棘上筋と棘下筋に分布する．

❹ **鎖骨下筋神経** subclavian nerve(C5・6)：上神経幹から分かれ出て，鎖骨の深層に入り，鎖骨下筋に分布する．

これらの枝のほかに，第 5〜7 頸神経前枝からは斜角筋群と頸長筋への筋枝が出ている．第 5 頸神経(C5)の前枝からは，横隔神経の根が分かれ出て，第 3・4 頸神経(C3・4)からの成分と合流する．

C 鎖骨下部：神経束からの枝 (図 6-44B, 46，表 6-27)

鎖骨下部 infraclavicular part において，神経束は最終的に 5 本の終枝になるが，その経過中に 6 本の枝が分かれ出る．

❶ **外側胸筋神経** lateral pectoral nerve(C5〜7)：外側神経束から分かれ出て，鎖骨胸筋筋膜の内側部(肋骨烏口膜)を貫く．

分布 大胸筋に分布する．

❷ **内側胸筋神経** medial pectoral nerve(C8・T1)：内側神経束から分かれ出て，小胸筋を貫く．

分布 小胸筋と大胸筋に分布する．

❸ **内側上腕皮神経** medial cutaneous nerve of arm(C8・T1)：内側神経束から分かれ出て，腋窩静脈〜上腕静

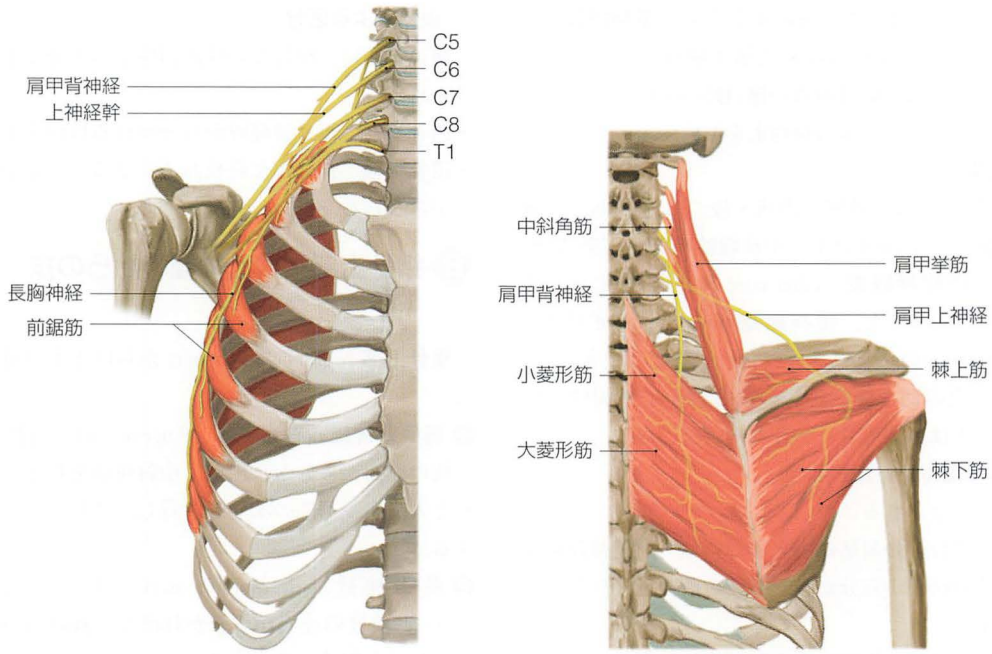

A．長胸神経　　B．肩甲背神経と肩甲上神経

●図 6-45　腕神経叢，鎖骨上部の枝

●表 6-26　腕神経叢，鎖骨上部の神経

神経	由来	脊髄分節	支配する筋	皮膚への分布
肩甲背神経	根	C4・5	肩甲挙筋，大・小菱形筋	—
長胸神経		C5～7	前鋸筋	—
肩甲上神経	神経幹	C4～6	棘上筋，棘下筋	—
鎖骨下筋神経		C5・6	鎖骨下筋	—

脈の内側に沿って走り，肋間上腕皮神経と交通する．

分布　上腕内側の皮膚に分布する．

❹ **内側前腕皮神経** medial cutaneous nerve of forearm (C8・T1) は内側神経束から分かれ出て，尺骨神経と伴行し，尺側皮静脈とともに深筋膜を貫く．

分布　前腕内側の皮膚に分布する．

❺ **肩甲下神経** subscapular nerve (C5・6)：後神経束から上下の2本が分かれ出る．

分布　上肩甲下神経は肩甲下筋上部に分布し，下肩甲下筋神経は肩甲下筋下部と大円筋に分布する．

❻ **胸背神経** thoracodorsal nerve (C6～8)：2本の肩甲下筋神経の間で後神経束から分かれ出て，腋窩後壁を下外側に向かう．

分布　広背筋に分布する．

D 鎖骨下部：終枝 (図 6-44B, 47，表 6-28)

鎖骨下部で外側神経束と内側神経束はそれぞれ2本に分かれ，❶ 筋皮神経 (外側神経束から)，❷ 正中神経 (外側・内側神経束から)，❸ 尺骨神経 (内側神経束から) に再編成される．後神経束は，❹ 腋窩神経と❺ 橈骨神経に分かれる．

❶ **筋皮神経** musculocutaneous nerve (C5～7)：外側神経束の終枝で，烏口腕筋を貫いて腋窩から出て上腕二頭筋と上腕筋の間を下行し，外側前腕皮神経になる．上腕屈側 (前区画) の筋に分布する．

❷ **正中神経** median nerve (C6～T1)：外側・内側神経束からの2根が腋窩動脈の外側で合流して生じ，上腕では上腕動脈に伴行して下行し，肘窩から円回内筋の

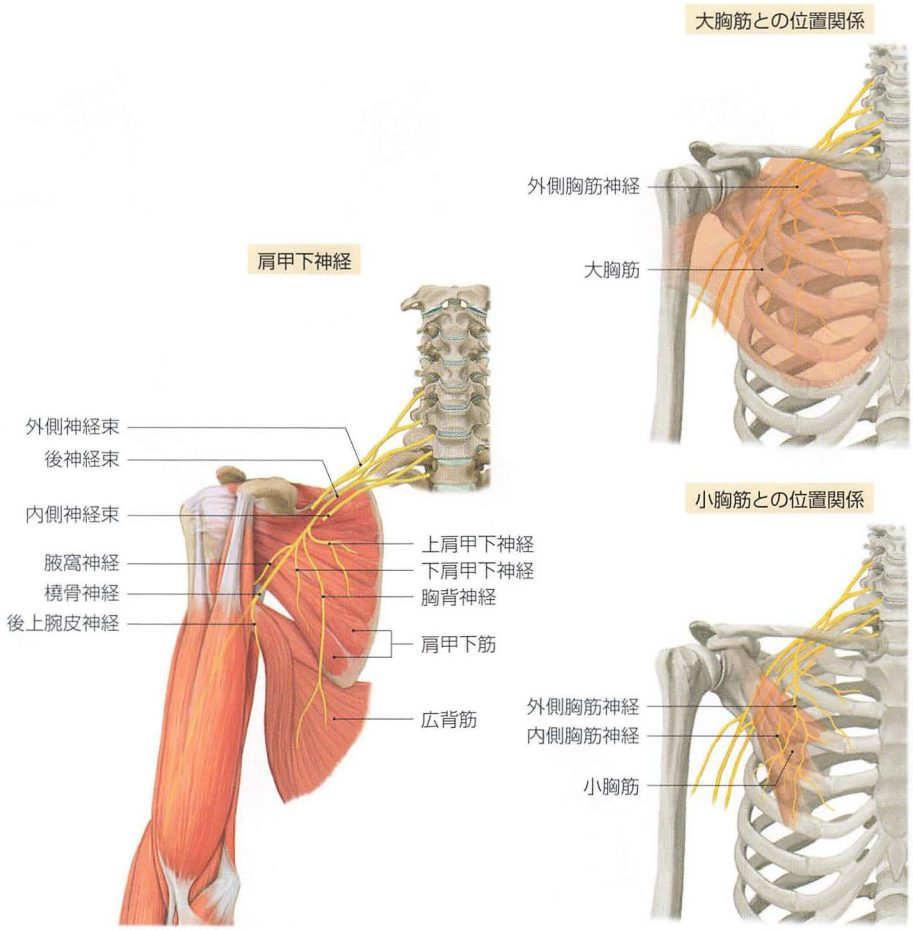

●図 6-46　腕神経叢，鎖骨下部：神経束からの枝

●表 6-27　腕神経叢，鎖骨下部：神経束からの神経

神経	由来	脊髄分節	支配する筋	皮膚への分布
外側胸筋神経	外側神経束	C5～7	大胸筋	—
内側胸筋神経	内側神経束	C8・T1	大胸筋，小胸筋	—
内側上腕皮神経		C8・T1	—	上腕内側部
内側前腕皮神経		C8・T1	—	前腕内側部
上肩甲下神経	後神経束	C5・6	肩甲下筋の上部	—
下肩甲下神経		C5・6	肩甲下筋の下部，大円筋	—
胸背神経		C6～8	広背筋	—

2頭の間を抜け，前腕では浅指屈筋の深層を下行し，手根管を抜けて手掌に入り，反回枝を出す．

分布　前腕では屈側（前区画）の筋（尺側手根屈筋と深指屈筋の尺側部を除く）に分布し，手掌では母指球筋の大部分（短母指外転筋，母指対立筋，短母指屈筋浅頭）と第1・2虫様筋に分布するとともに，手掌と指の橈側70%の皮膚に分布する．

❸ **尺骨神経** ulnar nerve（C8・T1）：内側神経束の終枝で，上腕の内側を下行し，肘では上腕骨内側上顆の背側の**尺骨神経溝** groove for ulnar nerve を通り，前腕の

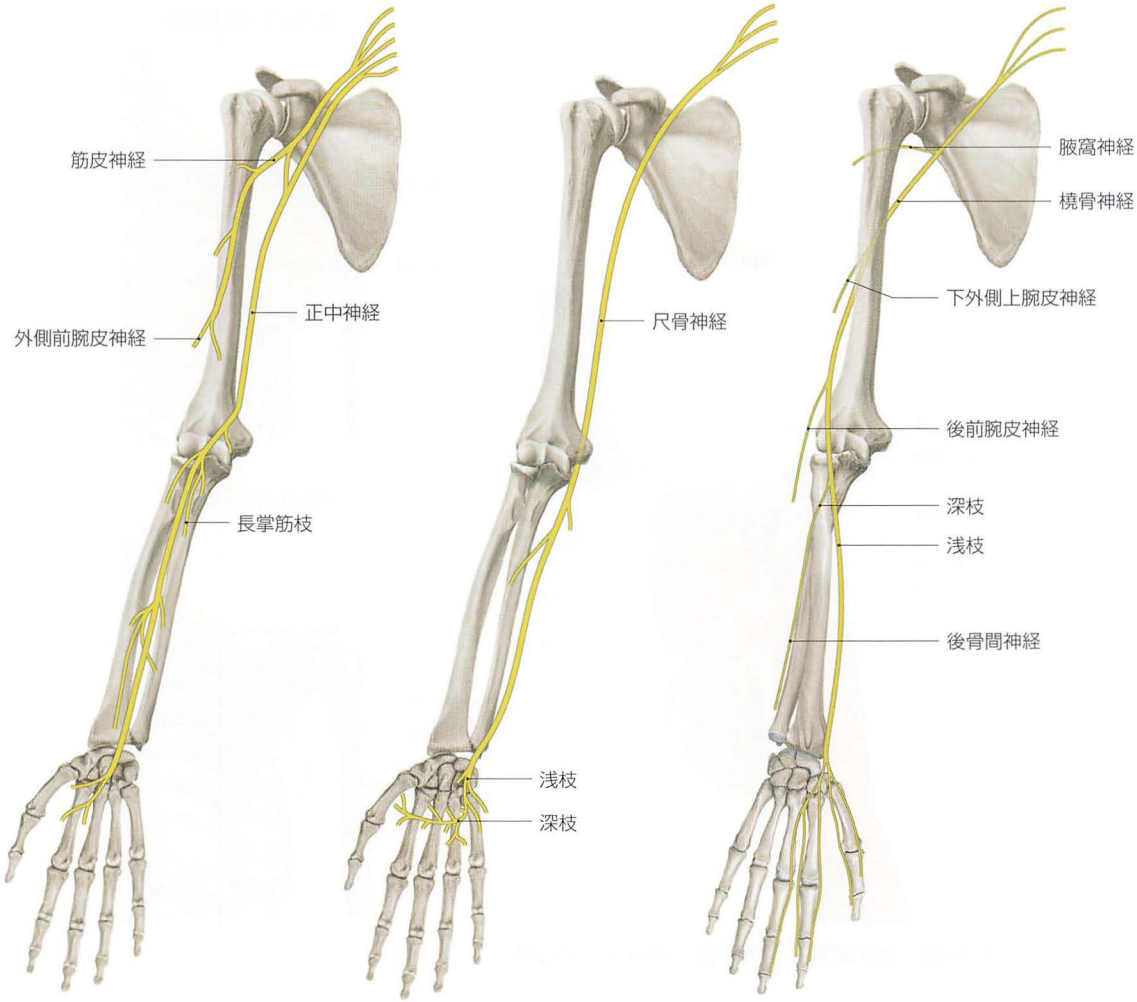

A．筋皮神経と正中神経　　B．尺骨神経　　C．橈骨神経と腋窩神経

●図 6-47　腕神経叢の終枝

●表 6-28　腕神経叢鎖骨下部，終枝

神経	由来	脊髄分節	支配する筋	皮膚への分布
筋皮神経	外側神経束	C5～7	上腕屈側の筋	前腕外側部
正中神経	外側・内側神経束	C6～T1	前腕屈側の筋の大部分（尺側手根屈筋，深指屈筋尺側部を除く） 母指球筋（短母指外転筋，母指対立筋，短母指屈筋浅頭），第1・2虫様筋	手掌・指の橈側70%
尺骨神経	内側神経束	C8・T1	前腕屈側の尺側手根屈筋，深枝屈筋尺側部 手掌の筋（小指球筋，掌側・背側骨間筋，第3・4虫様筋，母指内転筋，短母指屈筋深頭）	手掌・指の尺側30%，手背の尺側
橈骨神経	後神経束	C6～T1	上腕・前腕伸側の筋	上腕外側下・後部，前腕後部，手背橈側
腋窩神経		C5・6	三角筋，小円筋	上腕外側上部

Clinical scope

橈骨・尺骨・正中神経麻痺

腕神経叢の終枝のうち，橈骨神経，尺骨神経，正中神経は，指先までの長い経路をたどるので，関節の近くで骨によって圧迫されたり，骨折などの外傷で傷ついたりして，運動麻痺や感覚障害を起こすことが少なくない．

橈骨神経麻痺

橈骨神経麻痺 radial nerve palsy を生じる部位は 3 カ所ある．

❶ 腋窩：松葉杖による圧迫などで橈骨神経が傷害されることがある．上腕と前腕の伸筋群がすべて麻痺し，橈骨神経の分布する皮膚の感覚も脱失する．手根と MP 関節の伸展が不能になり，屈筋の緊張と重力のために手首がやや曲がった状態で弛緩する，**下垂手** wrist-drop と呼ばれる状態になる．

❷ 上腕骨後面の橈骨神経溝：睡眠中の圧迫，上腕骨の骨折，上腕での不用意な注射が傷害の原因となる．上腕三頭筋の内側頭と前腕の伸筋群が麻痺するが，上腕三頭筋の長頭と外側頭は麻痺しないので，肘での伸展は可能である．

❸ 回外筋上縁：橈骨神経深枝が回外筋を通り抜け，橈骨神経深枝の延長である後骨間神経が傷害される．前腕の伸筋群は麻痺するが，皮膚の感覚脱失はない．

上腕骨骨幹での骨折は，上腕骨後面で橈骨神経傷害を生じ，モンテジア骨折（尺骨骨幹骨折＋橈骨頭の脱臼）は回外筋上縁付近で橈骨神経深枝の傷害を起こすことがある．

尺骨神経麻痺

尺骨神経麻痺 ulnar nerve palsy には，傷害の部位により 2 型がある．

❶ ギヨン管症候群などの低位麻痺：手首の高さで屈筋支帯浅層の尺骨神経管（ギヨン管）で傷害されるもので，手内筋（中手筋，小指球筋，母指内転筋）が麻痺し，さらにこれらの筋が萎縮して**鷲手** clawhand（MP 関節の過伸展と PIP 関節の屈曲）を生じる．

❷ 肘部管症候群などの高位麻痺：肘の高さで上腕骨内側上顆後面の尺骨神経溝，もしくはそれよりも高位で尺骨神経が傷害されるもので，低位麻痺の症状に加えて，第 4・5 指の屈曲障害（深指屈筋尺側部の麻痺による）と手の橈側変位（尺側手根屈筋の麻痺による）が加わる．

正中神経麻痺

正中神経麻痺 median nerve palsy のほとんどは，手首の手根管内での炎症により正中神経が圧迫・傷害されて生じるもので，**手根管症候群** carpal tunnel syndrome と呼ばれる．母指球筋（母指内転筋を除く）が麻痺してやがて萎縮し，母指を対立することができなくなり，手で物を握ることが困難になる．この手の変形は**猿手** ape hand と呼ばれる．また橈側の手指の感覚障害が生じる．

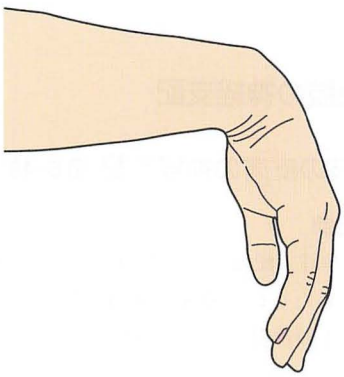

●橈骨神経麻痺による下垂手

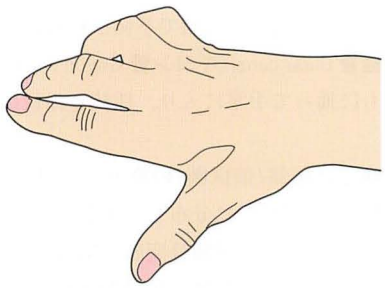

●尺骨神経麻痺による鷲手

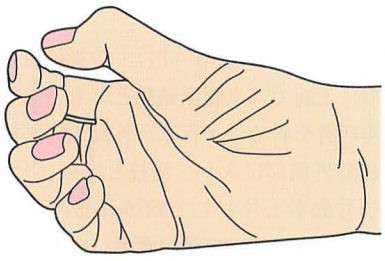

●正中神経麻痺による猿手

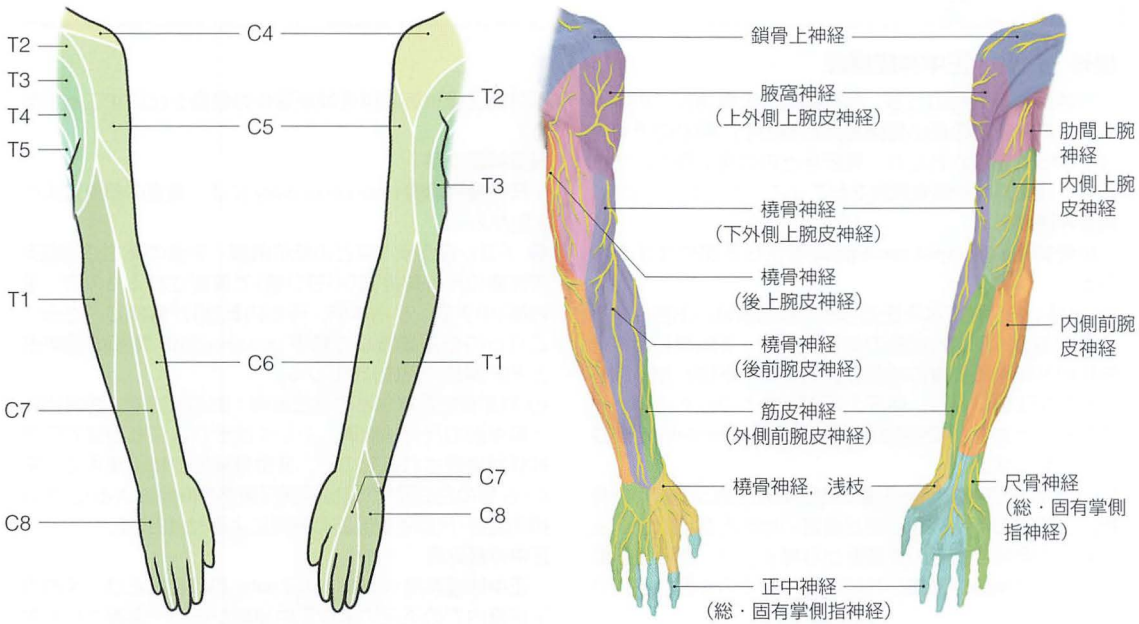

A．皮膚分節　　B．皮神経の支配域

●図 6-48　上肢の皮膚の神経支配

尺側を下行しながら手への皮枝（手背枝，掌枝）を出し，手首では屈筋支帯の浅層で掌側手根靱帯に覆われた**尺骨神経管** ulnar canal（**ギヨン管** Guyon canal）を尺骨動脈とともに通って手掌に入り，浅枝と深枝に分かれる．

分布　前腕では屈側（前区画）の筋の一部（尺側手根屈筋と深指屈筋の尺側部）に分布し，手掌では小指球筋，中手筋の大部分（掌側・背側骨間筋，第3・4虫様筋），母指球筋の一部（母指内転筋，短母指屈筋深頭）に分布する．手掌と指の尺側30%，手背尺側の皮膚に分布する．

④ **橈骨神経** radial nerve（C6～T1）：後神経束の太いほうの終枝で，上腕では上腕深動脈とともに上腕骨の後面の橈骨神経溝を斜めに下行し，外側上腕筋間中隔を貫いて肘窩の外側部に入り，浅枝と深枝に分かれる．浅枝は，橈骨動脈と伴行して腕橈骨筋に沿って下行し，前腕下端で皮下に出て手根背側に分布する．深枝は，回外筋を貫いて後骨間神経となり，前腕伸側の浅層と深層の筋の間を下行する．

分布　上腕では上腕三頭筋に，前腕では伸側（後区画）の筋に分布する．橈骨神経からは，① 後上腕皮神経，② 下外側上腕皮神経，③ 後前腕皮神経が分かれて皮膚に分布し，④ 浅枝が手背の皮膚に分布する．

⑤ **腋窩神経** axillary nerve（C5・6）：後神経束の細いほうの終枝で，外側腋窩隙を通って後上腕回旋動脈とともに腋窩から後方に出て三角筋の深層に入る．

分布　三角筋と小円筋に分布する．上外側上腕皮神経が分かれて皮膚に分布する．

2 上肢の神経支配

A 上肢の皮膚の神経支配（図 6-48）

● 皮膚分節

皮膚の神経支配域を，脊髄神経の高さ（脊髄分節）ごとにまとめたものを**皮膚分節** dermatome という．上肢には第4頸神経～第2胸神経（C4～T2）に由来する神経が分布している．皮膚分節についての知識は，皮膚の感覚脱失から脊髄あるいは脊髄神経根レベルでの障害を診断するのに役立つ．

上肢における皮膚分節の広がりは，次のようになっている．

❶ 橈側：近位から遠位に向かって第4～6頸神経（C4～6）が支配．

❷ 手：第6～8頸神経（C6～8）が支配．

❸ 尺側：遠位から近位に向かって第8頸神経～第3

胸神経(C8～T3)が支配.

● **皮神経**

上肢の皮膚に分布する**皮神経** cutaneous nerve には，腕神経叢に由来する皮神経に加えて，近接する領域からの皮神経がある．皮神経の分布域についての知識は，皮膚の感覚脱失から末梢神経レベルでの障害を診断するのに役立つ.

腕神経叢以外からの皮神経では，以下の3つの神経が上肢に分布している.

❶ 鎖骨上神経(頸神経叢から)
❷ 上位肋間神経の前皮枝と外側皮枝
❸ 肋間上腕神経〔第2・3胸神経(C2・3)から〕

腕神経叢に由来する皮神経では，以下の6つの神経が上肢に分布している.

❶ 内側神経束からの皮神経(内側上腕皮神経，内側前腕皮神経)
❷ 筋皮神経からの皮神経(外側前腕皮神経)
❸ 正中神経から手の皮神経(総・固有掌側指神経)
❹ 尺骨神経から手の皮神経(総・固有掌側指神経)
❺ 橈骨神経からの皮神経(下外側上腕皮神経，後上腕皮神経，後前腕皮神経，浅枝)
❻ 腋窩神経からの皮神経(上外側上腕皮神経)

B 手掌の皮膚の神経支配

手には腕神経叢の終枝の正中神経，尺骨神経，橈骨神経の枝が進入し，皮膚の感覚を担当する．手と指の掌側には，正中神経の枝(掌枝，内側枝，外側枝)と，尺骨神経の枝(掌枝，浅枝)が分布する.

● **正中神経**

正中神経 median nerve は，前腕の下端で，❶ 掌枝を出した後，手根管を通って手掌に進入し，手掌ではまず，❷ 反回枝を出し，しばしば，❸ 外側枝と，❹ 内側枝に分かれてから4～5本の固有掌側指神経になる.

❶ 掌枝：屈筋支帯の浅層を通って手掌近位部の皮膚に分布する.
❷ 反回枝：母指球の筋(短母指外転筋，母指対立筋，短母指屈筋)に分布する.
❸ 外側枝・❹ 内側枝：外側枝と内側枝およびそこから分かれる固有掌側指神経は，第1・2虫様筋と第4指中央より橈側の手掌遠位部と指の皮膚に分布する．外側枝は第1・2中手骨間を通って母指と第2指橈側への枝になり，内側枝は第2指尺側から第4指尺側までの枝になる.

● **尺骨神経**

尺骨神経 ulnar nerve は，前腕で手背枝と掌枝を出した後，屈筋支帯の浅層の尺骨神経管を尺骨動脈とともに通って手掌に進入し，ただちに2本に分かれる.

❶ 浅枝：第5中手骨の内側と第4・5中手骨間を通って指先までの皮膚と短掌筋に分布する.
❷ 深枝：小指球筋，掌側・背側骨間筋，母指球筋の一部，第3・4虫様筋に分布する.
• 掌枝：屈筋支帯の浅層を通って手掌内側基部の皮膚に分布する.

● **総・固有掌側指神経**

正中神経と尺骨神経から分かれて中手骨間を通る4本の神経は**総掌側指神経** common palmar digital nerve と呼ばれ，第1～3は正中神経由来，第4は尺骨神経由来である.

第2～5指の片側に分布する神経は**固有掌側指神経** proper palmar digital nerve と呼ばれ，4本の総掌側指神経が2本に分かれ，また第5中手骨内側の尺骨神経の枝からも生じる．母指の2本の掌側指神経は，正中神経の外側枝から生じる．第3・4総掌側指神経の間ではしばしば交通があり，第4指の皮膚は正中神経と尺骨神経の二重支配を受ける.

● **手掌の皮神経の分布域**

正中神経が橈側の70%，尺骨神経が尺側の30%で，第4指中央がその境界となる．手掌の橈側縁は橈骨神経により支配される．正中神経と尺骨神経の掌枝は手掌の近位部を支配し，総掌側指神経が手掌の遠位部，指の掌側面全体，背側面の遠位部を支配する.

C 手背の皮膚の神経支配(図 6-49)

手と指の背側には，橈骨神経の浅枝，尺骨神経の手背枝，正中神経の指への枝が分布する.

橈骨神経の浅枝は，肘関節部で深枝と分かれ，橈骨動脈とともに腕橈骨筋に沿って下行し，前腕下端で皮下に出て，手背の外側の皮膚に分布する.

尺骨神経の手背枝は，前腕の下1/3で尺骨神経から分かれて尺側手根屈筋の深層を下行し，皮下に出て手背の内側の皮膚に分布する.

● **手背の皮神経の分布域**

手背と第2～5指の近位部，第1指(母指)については橈骨神経浅枝が橈側の55%，尺骨神経手背枝が尺側の45%を支配する．第2～5指の遠位部については，正中神経と尺骨神経に由来する固有掌側指神経に

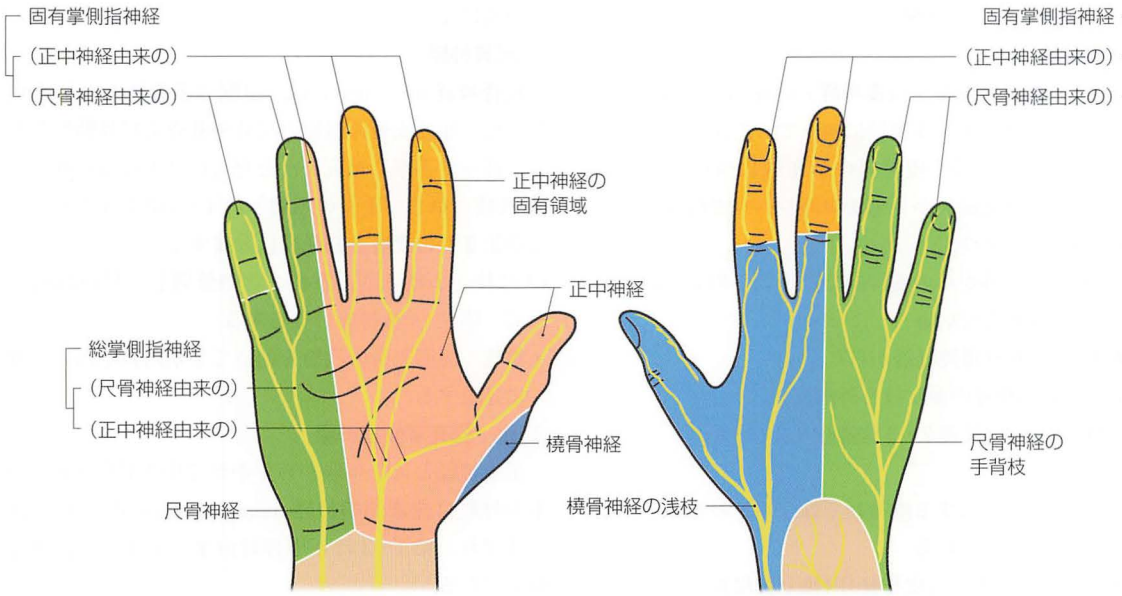

●図 6-49　手の皮膚の神経支配

●表 6-29　上肢の筋と腕神経叢から出る神経の相関関係

	(Ⅰ)前面(屈側)の筋	(Ⅰ)神経支配：腕神経叢前面の枝	(Ⅱ)後面(伸側)の筋	(Ⅱ)神経支配：腕神経叢後面の枝
❶ 上肢帯の筋	胸部浅層の筋	鎖骨下筋神経(❷ 神経幹から) 外側胸筋神経(❸ 神経束から) 内側胸筋神経(❸ 神経束から)	背部浅層の筋	肩甲背神経(❶ 根から) 長胸神経(❶ 根から) 胸背神経(❸ 神経束から)
			肩甲骨周辺の筋	肩甲上神経(❷ 神経幹から) 肩甲下神経(❸ 神経束から)
❷ 上腕の筋	上腕屈側の筋	筋皮神経(❹ 終枝から) 正中神経(❹ 終枝から) 尺骨神経(❹ 終枝から)	上腕伸側の筋	腋窩神経(❹ 終枝から) 橈骨神経(❹ 終枝から)
❸ 前腕の筋	前腕屈側の筋		前腕伸側の筋	
❹ 手の筋	手掌の筋		—	—

より支配される.

D 上肢の筋の神経支配(表 6-29)

上肢の筋は，(Ⅰ)前面(屈側)の筋と，(Ⅱ)後面(伸側)の筋の2系統があり，近位から遠位へ，❶上肢帯，❷上腕，❸前腕，❹手の順に配置されている．腕神経叢から出る神経にも，(Ⅰ)前面に出る枝と，(Ⅱ)後面に出る枝に区別され，近位から遠位へ，❶根，❷神経束，❸神経幹，❹終枝の順に並ぶ．両者には相関関係があり，これは発生学的な起源に基づくものと考えられる．

原則として，上肢前面(屈側)の筋には，腕神経叢前面の枝が分布しており，上肢後面(伸側)の筋には腕神経叢後面の枝が分布している．前鋸筋は，胸部浅層にあって腕神経叢後面の枝に支配されることから例外的に思えるが，腕神経叢の後方に位置しており，系統としては上肢後面(伸側)の筋に属すると考えられる．

● 上肢前面(屈側)の筋(表 6-30)

❷神経幹から出る神経(鎖骨下筋神経)と，❸神経束から出る神経(外側・内側胸筋神経)は，上肢帯の筋(❶)を支配し，❹終枝は上腕・前腕・手の筋(❷～❹)を支配しており，順序はほぼ対応している．さらに終枝の外側から内側への順序(筋皮神経，正中神経，尺骨神経)が，上肢の筋の近位から遠位への順序(上

●表 6-30 （Ⅰ）上肢前面（屈側）の筋と神経支配の関係

部位	筋	神経支配	腕神経叢での神経の由来
① 胸部浅層	前鋸筋*	長胸神経*	① 根（背側）
	鎖骨下筋	鎖骨下筋神経	② 神経幹（腹側）
	大胸筋	外側・内側胸筋神経	③ 神経束（腹側）
	小胸筋	内側胸筋神経	
② 上腕屈側	上腕二頭筋，烏口腕筋，上腕筋	筋皮神経	④ 終枝（腹側）
③ 前腕屈側	円回内筋，方形回内筋，長掌筋，橈側手根屈筋，浅指屈筋，深指屈筋（橈側部），長母趾屈筋	正中神経	
	尺側手根屈筋，深指屈筋（尺側部）	尺骨神経	
④ 手掌	短母指外転筋，母指対立筋，短母指屈筋（浅頭），虫様筋（第1・2）	正中神経	
	短母指屈筋（深頭），母指内転筋，短小指外転筋，短小指屈筋，小指対立筋，虫様筋（第3・4），掌側・尺側骨間筋	尺骨神経	

* 前鋸筋は腕神経叢の背側に位置し，長胸神経は背側の枝である．

●表 6-31 （Ⅱ）上肢後面（伸側）の筋と神経支配の関係

上肢の部位	筋	神経支配	腕神経叢での神経の由来
① 背部浅層	僧帽筋	副神経，頸神経（C2～4）	—
	肩甲挙筋	肩甲背神経	① 根（背側）
	大・小菱形筋		
	前鋸筋*	長胸神経*	
	広背筋	胸背神経	② 神経束（背側）
① 肩甲骨周辺	棘上筋，棘下筋	肩甲上神経	③ 神経幹（背側）
	肩甲下筋，大円筋	肩甲下神経	② 神経束（背側）
	三角筋，小円筋	腋窩神経	④ 終枝（背側）
② 上腕伸側	上腕三頭筋，肘筋	橈骨神経	
③ 前腕伸側	腕橈骨筋，回外筋，長・短橈側手根伸筋，尺側手根伸筋，総指伸筋，示指伸筋，小指伸筋，長・短母指伸筋，長母指外転筋	橈骨神経	

* 前鋸筋は腕神経叢の背側に位置し，長胸神経は背側の枝である．

腕，前腕，手）に対応している．

● 上肢後面（伸側）の筋（表 6-31）

根から出る神経（肩甲背神経，長胸神経）が背部浅層の筋を支配し，神経束から出る神経（胸背神経，肩甲下神経）が背部浅層と肩甲骨周辺の筋を支配している．神経幹から出る神経（肩甲上神経）が肩甲骨周辺の筋を支配し，終枝（腋窩神経，橈骨神経）が肩甲骨周辺の筋，上腕伸側の筋，前腕伸側の筋を支配している．このように，順序はほぼ対応している．

E 上肢の自律神経支配

上肢では，筋や皮膚に分布する動脈，および皮膚の汗腺と立毛筋に，交感神経の節後線維が分布している．上位胸髄から出た交感神経節前線維は，白交通枝を通して交感神経幹に入り，上行して腕神経叢の根の高さに対応する交感神経節に入り，節後ニューロンとシナプスを作る．節後線維はここから灰白交通枝を通して脊髄神経（C5～T1）に入り，腕神経叢の枝を通し

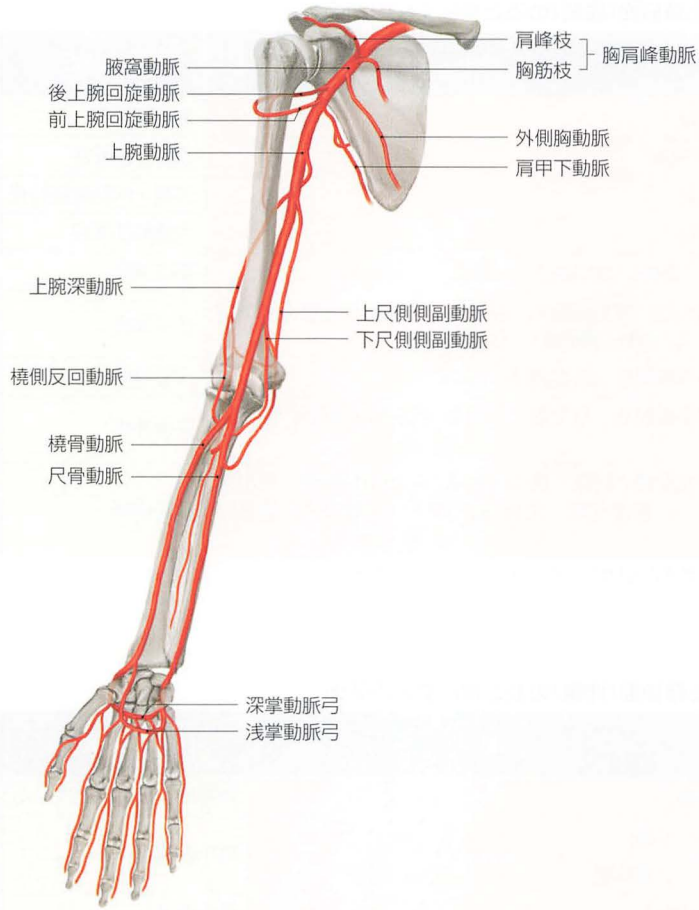

●図 6-50　上肢の動脈の主幹

て上肢に分布する．

交感神経の刺激に対して，筋の動脈は収縮して過剰な血管拡張を抑制し，皮膚の血管は収縮して血流量を減らす．汗腺からの分泌には，❶温熱性の発汗，❷精神性の発汗，❸味覚性の発汗の3種類があり，いずれも交感神経の刺激により分泌を増す．立毛筋は寒冷刺激に対して反射的に収縮する．

F 上肢の脈管

1 上肢の動脈

A 上肢の動脈の主幹（図 6-50）

上肢に分布する動脈は，鎖骨下動脈として始まり，腋窩動脈，上腕動脈となって肘に達し，橈骨動脈と尺骨動脈の2本に分かれ，手に達する．

鎖骨下動脈 subclavian artery は，右では腕頭動脈が2分岐し，左では大動脈弓の最後の枝として始まる．前斜角筋と中斜角筋の間（斜角筋隙）で第1肋骨の上面を越え，第1肋骨の外側縁で腋窩動脈に移行する．鎖骨下動脈は臨床解剖学的に，前斜角筋との位置関係により3部に分けられる．

❶前斜角筋より内側：椎骨動脈，内胸動脈，甲状頸動脈が分かれる．

❷前斜角筋の後方：ここから肋頸動脈が分かれる．

❸前斜角筋より外側：肩甲背動脈および肩甲上動脈が分かれることがある．

腋窩動脈 axillary artery は，第1肋骨外側縁で鎖骨下動脈の続きとして始まり，腋窩の中を下行して大円筋の下縁で上腕動脈に移行する．腋窩動脈は臨床解剖学的に，小胸筋との位置関係により3部に分けられる．

● 表 6-32 上肢の動脈①：背部浅層

動脈	起始	走行	分布・分枝
浅頸動脈	甲状頸動脈	前斜角筋の前方を横切り，副神経とともに僧帽筋の深層へ	僧帽筋の中部，上部
肩甲背動脈	浅頸動脈との共通幹（頸横動脈），または鎖骨下動脈の第2・3部	肩甲背神経とともに肩甲挙筋と菱形筋の深層へ	菱形筋，肩甲骨周囲の動脈網

❶ 小胸筋より内側：肋骨烏口膜に覆われ，最上胸動脈が分かれる．
❷ 小胸筋の後方：胸肩峰動脈と外側胸動脈が分かれる．
❸ 小胸筋より外側：肩甲下動脈，前上腕回旋動脈，後上腕回旋動脈が分かれる．

上腕動脈 brachial artery は，大円筋の下縁で腋窩動脈の続きとして始まり，上腕の前内側面で正中神経と伴行し，上腕二頭筋と上腕筋の間の溝（内側二頭筋溝），内側顆上稜の前面を下行して，肘窩に入り，橈骨頭の高さで2分岐して橈骨動脈と尺骨動脈に分かれて終わる．その走行中に上腕深動脈，上腕骨栄養動脈，上・下尺側側副動脈が分かれる．

橈骨動脈 radial artery は，肘窩で上腕動脈の細いほうの分枝として始まり，前腕の前外側で屈筋と伸筋の境界を下行し，前腕上部では腕橈骨筋の深層に隠れ，下部では橈骨の前面に現れて橈側手根屈筋腱の外側に触れ，手根骨の外側を背側に回り込んで解剖学的嗅ぎタバコ入れの底に達し，ここから第1・2中手骨の間を通って手掌に入り，**深掌動脈弓** deep palmar arch を形成する（▶ 図 6-55）．その走行中に橈側反回動脈，掌側・背側手根枝，複数の筋枝が分かれる．

尺骨動脈 ulnar artery は，肘窩で上腕動脈の太いほうの分枝として始まり，円回内筋の深部を経て，浅指屈筋の深層を下行し，屈筋支帯の浅層の通路（尺骨神経管）を尺骨神経とともに通って手掌に入り，**浅掌動脈弓** superficial palmar arch を形成する（▶ 図 6-55）．

B 胸部浅層筋の動脈

大胸筋には，おもに胸肩峰動脈の胸筋枝が分布し，三角筋枝と鎖骨枝からの小枝，また内側部では内胸動脈の貫通枝も分布する．

小胸筋には，胸肩峰動脈の胸筋枝と三角筋枝，および最上胸動脈と外側胸動脈が分布する．

C 背部浅層筋の動脈（図 6-51，表 6-32）

僧帽筋の上部には後頭動脈の枝，中部は頸横動脈，下部は肩甲背動脈が分布する．広背筋にはおもに腋窩から肩甲下動脈の枝の胸背動脈が分布する．肩甲挙筋には頸横動脈と上行頸動脈が分布する．大・小菱形筋には肩甲背動脈と上位の肋間神経の枝が分布する．

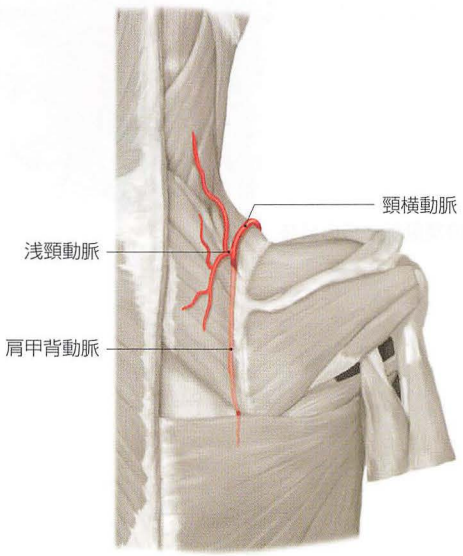

● 図 6-51 浅頸動脈と肩甲背動脈
共通幹の頸横動脈から分かれる例．

浅頸動脈 superficial cervical artery は，鎖骨下動脈第1部の枝の甲状頸動脈から分かれ，鎖骨の2～3 cm 上方で前斜角筋の前を横切り，腕神経叢の神経幹の中を抜けて，副神経とともに僧帽筋の深層に達して分布する．また，上行する枝を出して後頭動脈の枝と吻合する．浅頸動脈と肩甲背動脈はしばしば**頸横動脈** transverse cervical artery と呼ばれる共通幹を作り（60%），頸横動脈の浅枝（＝浅頸動脈）および深枝（＝肩甲背動脈）と見なされることがある．

肩甲背動脈 dorsal scapular artery は，浅頸動脈との共通幹（頸横動脈）から分かれることが多い（60%）が，鎖骨下動脈の第2・3部から分かれることもある．肩甲背神経とともに大・小菱形筋の深層に達して分布する．また肩甲骨周囲の動脈網に参加する．

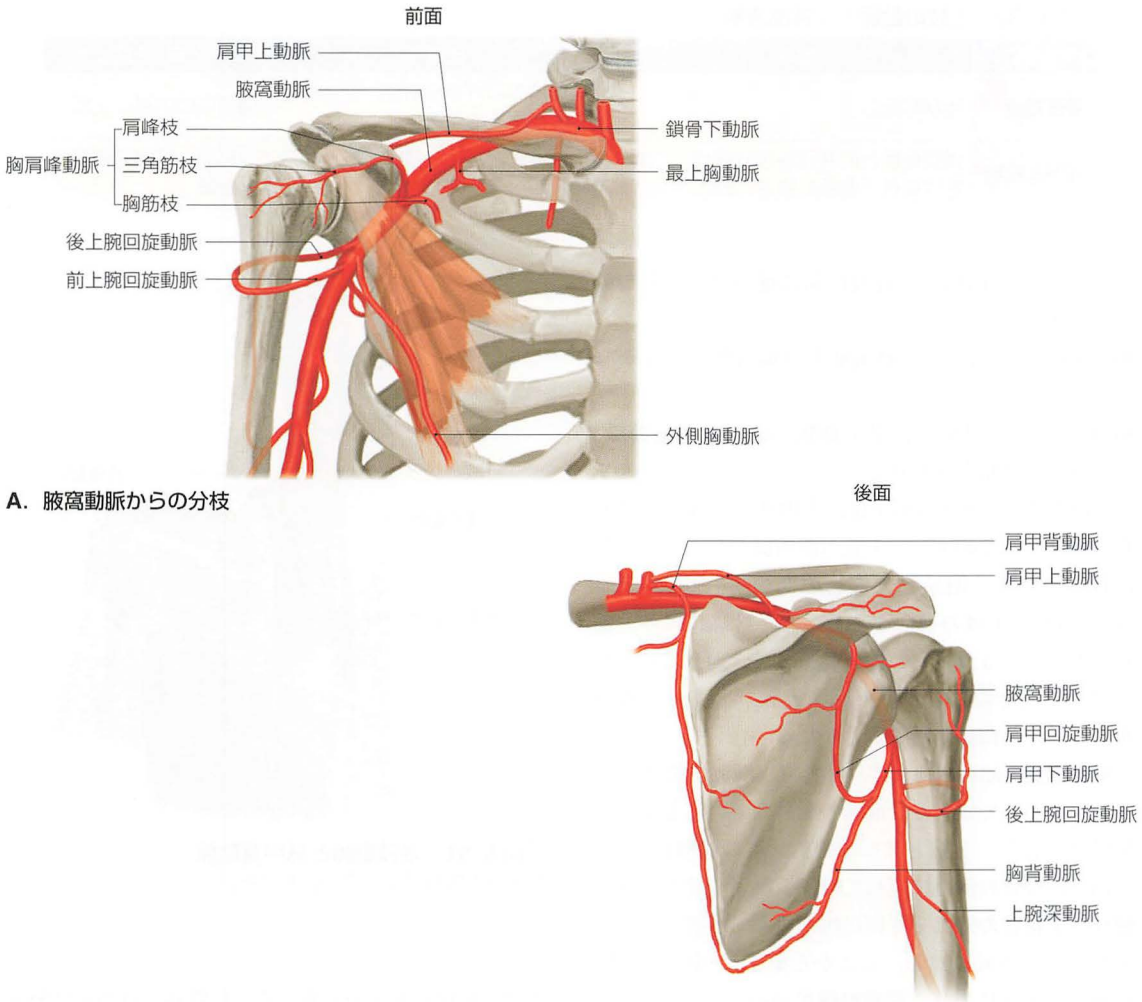

●図 6-52　肩甲骨周囲の動脈

D 肩周辺の動脈(図 6-52，表 6-33)

肩甲骨とその周辺には，おもに**腋窩動脈** axillary artery からの枝が分布するが，鎖骨下動脈からの枝も加わる．

肩甲上動脈 suprascapular artery は，多くの場合，鎖骨下動脈第1部の枝の甲状頸動脈から分枝(75%)するが，単独で鎖骨下動脈(第1・3部)ないし腋窩動脈第1部から分かれることもある．前斜角筋，鎖骨下動脈，腕神経叢の前方を横切り，鎖骨の後方を外側に向かい，肩甲切痕で上肩甲横靱帯の上を越えて肩甲骨後面の棘上窩に入り，棘上筋に分布する．さらに肩甲棘の外側を回って棘下窩に達して棘下筋に分布する．

最上胸動脈 superior thoracic artery は，腋窩動脈の第1部から分枝する小さな枝で，小胸筋の内側縁に沿って前内側に向かい，前鋸筋の上部と第1・2肋間に分布する．

胸肩峰動脈 thoraco-acromial artery は，腋窩動脈の第2部から分枝し，小胸筋の内側縁で肋骨烏口膜(鎖骨胸筋筋膜の一部)を貫いて4枝に分かれる．

❶ 肩峰枝：三角筋の深層を通って外上方に向かい，肩峰に分布する．

❷ 鎖骨枝：上方に向かい鎖骨と鎖骨下筋に分布する．

❸ 三角筋枝：後外方に向かい，三角筋と大胸筋の遠位部に分布する．

❹ 胸筋枝：下方に向かい，前鋸筋と大・小胸筋の一部に分布する．

外側胸動脈 lateral thoracic artery は，腋窩動脈の第

●表 6-33 上肢の動脈②：肩甲骨周囲

動脈	起始	走行	分布・分枝
肩甲上動脈	甲状頸動脈，または鎖骨下動脈	鎖骨の後方を外方に，肩甲切痕を越えて棘上窩へ，さらに棘下窩へ	棘上筋，棘下筋
最上胸動脈	腋窩動脈の第 1 部	小胸筋の内側縁を下行	前鋸筋上部，第 1・2 肋間
胸肩峰動脈	腋窩動脈の第 2 部	小胸筋の内側縁を回り 4 枝に分かれる	枝：❶ 肩峰枝，❷ 鎖骨枝，❸ 三角筋枝，❹ 胸筋枝
外側胸動脈	腋窩動脈の第 3 部	小胸筋の外側縁に沿って下行	前鋸筋，大・小胸筋の一部
前上腕回旋動脈	腋窩動脈の第 3 部	上腕骨の外科頸の前面を回る	烏口腕筋，上腕二頭筋
後上腕回旋動脈	腋窩動脈の第 3 部	外側腋窩隙から三角筋の深層へ	三角筋，小円筋，肩関節
肩甲下動脈	腋窩動脈の第 3 部，肩甲下筋の外側縁	2～3 cm 下行して，**胸背動脈**，**肩甲回旋動脈**の 2 枝に分かれる	枝：❶ 胸肺動脈，❷ 肩甲回旋動脈
胸背動脈	肩甲下動脈	胸肺神経とともに下行	広背筋，大円筋
肩甲回旋動脈	肩甲下動脈	内側腋窩隙から棘下窩へ	小円筋，棘下筋

3 部から分枝し，小胸筋の外側縁に沿って下行し，前鋸筋と大・小胸筋の一部に分布する．

前・後上腕回旋動脈 anterior/posterior circumflex humeral artery は，腋窩動脈の第 3 部から独立に，あるいは共同幹として分枝する．

- 前上腕回旋動脈：上腕骨の外科頸の前面を回り，烏口腕筋と上腕二頭筋に枝を出し，後上腕回旋動脈と吻合する．
- 後上腕回旋動脈：腋窩神経とともに外側腋窩隙を後方に抜けて三角筋の深層に現れて，三角筋，小円筋と肩関節に分布する．前上腕回旋動脈，肩甲上動脈，胸肩峰動脈と吻合する．

肩甲下動脈 subscapular artery は，腋窩動脈の第 3 部で肩甲下筋の外側縁から分枝する太い枝で，2～3 cm 下行して 2 枝に分かれる．

❶ **胸背動脈** thoracodorsal artery：胸背神経とともに下行し，広背筋と大円筋に分布する．

❷ **肩甲回旋動脈** circumflex scapular artery：内側腋窩隙を後方に抜けて棘下窩に入り，小円筋と棘下筋に分布する．肩甲上動脈と吻合する．

E 上腕と肘の動脈(図 6-53，表 6-34)

上腕と肘関節の周辺には，**上腕動脈** brachial artery からの枝がおもに分布し，尺骨動脈と橈骨動脈の枝も一部加わる．

上腕深動脈 profunda brachii artery は，上腕動脈の起始近くで分枝し，橈骨神経とともに上腕骨後面の橈骨神経溝を下行しながら上腕の後区画(上腕三頭筋)に分布する枝を出し，上腕の下部で 2 枝に分かれて肘関節周囲の動脈網に加わる．

❶ 中側副動脈：肘関節の後面に向かう．

❷ 橈側側副動脈：橈骨神経とともに下行する．

上・下尺側側副動脈 superior/inferior ulnar collateral

Clinical scope

動脈のモニタリング

血圧計 sphygmomanometer による血圧測定の一般的な方法は，マンシェットで圧を加えて動脈を一時的に閉塞させ，そこから圧を次第に解除して血流が再開するときの血管音を聴診器で聴取して血圧を判定するというものである．血管音が聞こえ始めたときが最高血圧，最終的に音が聞こえなくなったときが最低血圧であるが，中間で音が弱まり，消失することもある(聴診間隙)．マンシェットは上腕中央に巻いて上腕動脈を圧迫し，肘窩に聴診器を当ててその下流の血管音を聴取するのが一般的である．

脈拍 pulse rate を計測する一般的な方法は，前腕下端の橈側で，橈側手根屈筋腱の外側に指を押し当てると，橈骨動脈を触知できる構造を活用したものである．

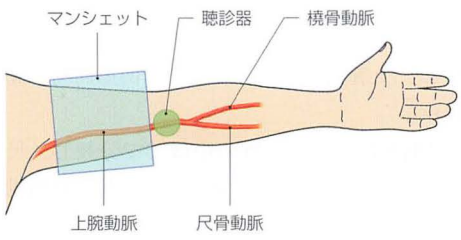

●血圧測定におけるマンシェットと聴診の位置

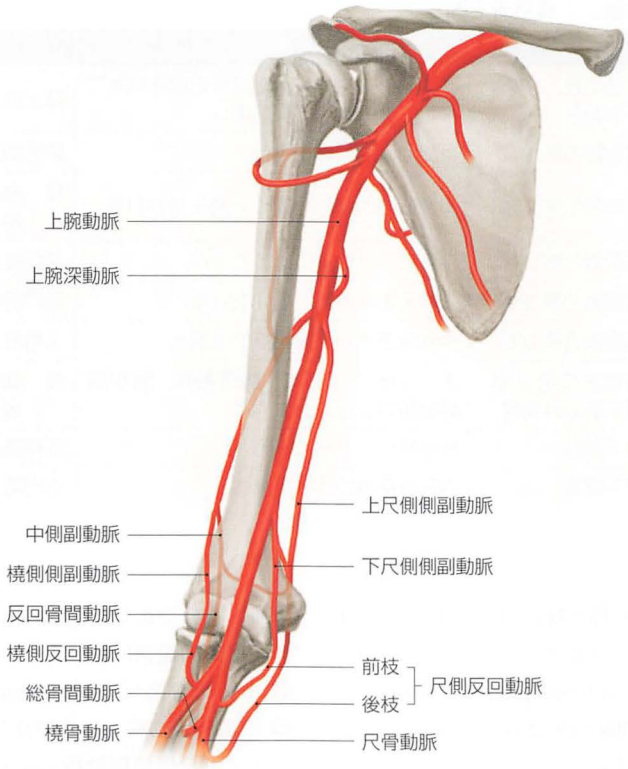

●図 6-53　上腕と肘の動脈

●表 6-34　上肢の動脈③：上腕と肘

動脈	起始	走行	分布・分枝
上腕深動脈	上腕動脈の起始近く	上腕骨後面の橈骨神経溝を下行	上腕三頭筋 枝：❶ 中側副動脈(肘の後面中央へ)， ❷ 橈側側副動脈(肘の後面外側)
上尺側側副動脈	上腕動脈，上腕の中ほど	尺骨神経とともに下行	肘の後面内側
下尺側側副動脈	上腕動脈，上腕の下部	内側上顆の前面を下行	肘の前面内側
尺側反回動脈前枝	尺骨動脈，肘窩	内側上顆前面を上行	肘の前面内側
尺側反回動脈後枝	尺骨動脈，肘窩	内側上顆の後面へ	肘の後面内側
反回骨間動脈	後骨間動脈の起始近く	肘関節後面を上行	肘の後面中央
橈側反回動脈	橈骨動脈の起始近く	腕橈骨筋と上腕筋の間を上行	腕橈骨筋，上腕筋，肘関節後面外側

artery は，上腕動脈から分枝し，肘関節周囲の動脈網に加わる．

❶ 上尺側側副動脈：上腕の中ほどで分枝し，尺骨神経とともに下行して肘の後面に達し，尺側反回動脈の後枝と吻合する．

❷ 下尺側側副動脈：上腕骨内側上顆の上部で分枝し，内側上顆の前面を下行し，尺側反回動脈の前枝と吻合する．

尺側反回動脈 ulnar recurrent artery は，肘窩で尺骨動脈から 2 本が分枝する．

❶ 前枝：上行して内側上顆の前面で上尺側側副動脈と吻合する．

❷ 後枝：尺側手根屈筋の深層を通って内側上顆の後面に向かい，下尺側側副動脈と吻合する．

●表 6-35 上肢の動脈④：前腕と手根

動脈	起始	走行	分布・分枝
総骨間動脈	尺骨動脈，肘窩	外側深部へ	枝：❶ 前骨間動脈，❷ 後骨間動脈
前骨間動脈	総骨間動脈の終末枝	前腕骨間膜前面を下行，方形回内筋の深層から背面に出る．	手根後面
後骨間動脈	総骨間動脈の終末枝	前腕骨間膜の後面へ，前腕伸筋群の浅層と深層の間を下行	前腕伸筋群
尺骨動脈掌側手根枝	尺骨動脈，前腕下端	手根前面へ	手根前面の尺側
尺骨動脈背側手根枝	尺骨動脈，手根部	手根の内側を回る	手根後面の尺側
橈骨動脈掌側手根枝	橈骨動脈，前腕下端	手根前面へ	手根前面の橈側
橈骨動脈背側手根枝	橈骨動脈，手根部	手根の外側を回る	手根後面の橈側
背側手根動脈網	背側手根枝，前骨間動脈	手背筋膜の深層	手根の後面

反回骨間動脈 recurrent interosseous artery は，後骨間動脈の起始近くから分枝し，上橈尺関節と上腕骨小頭の後方を上行して，中側副動脈と吻合する．

橈側反回動脈 radial recurrent artery は，橈骨動脈の起始近くから分枝し，腕橈骨筋と上腕筋の間を上行しながらこれらの筋と肘関節に枝を出し，橈側側副動脈と吻合する．

F 前腕と手根の動脈(図 6-54，表 6-35)

前腕と手根の周辺には，**尺骨動脈** ulnar artery と**橈骨動脈** radial artery からの枝が分布する．

総骨間動脈 common interosseous artery は，肘窩で尺骨動脈から外側に分枝して深部に向かい，**前・後骨間動脈** anterior/posterior interosseous artery に分かれる．

❶ 前骨間動脈：前腕骨間膜の前面を下行し，方形回内筋の深層に潜って骨間膜を貫いて後面に出て，手根背側の動脈網に加わる．

❷ 後骨間動脈：前腕骨間膜の上端を越えて後区画に出て，前腕浅層の伸筋(総指伸筋，小指伸筋，尺側手根伸筋)の深層を下行し，前腕の伸筋に分布する．

掌側・背側手根枝 palmar/dorsal carpal branch は，前腕の下端で尺骨動脈と橈骨動脈からそれぞれ分枝し，手根の動脈網に加わる．

❶ 掌側手根枝：方形回内筋より遠位で尺骨動脈と橈骨動脈からそれぞれ分枝し，手根掌側の動脈網に加わる．

❷ 背側手根枝：尺骨動脈からは豆状骨の近くで分枝し，橈骨動脈からは解剖学的嗅ぎタバコ入れの近位部

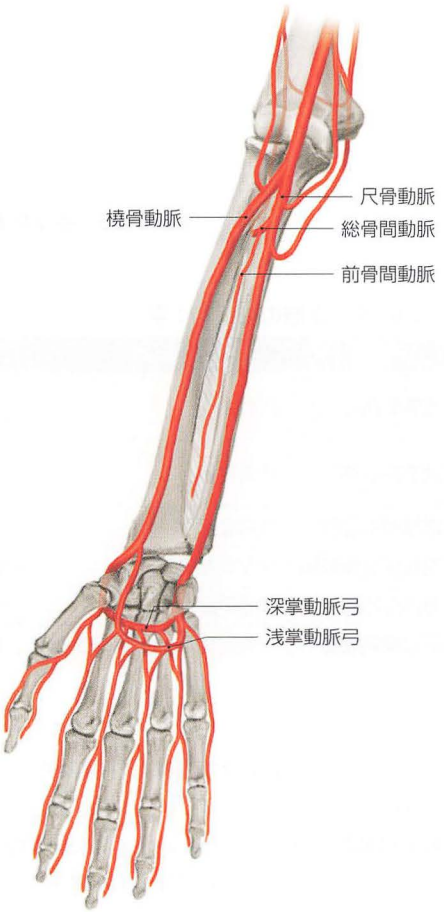

●図 6-54 前腕と手根の動脈

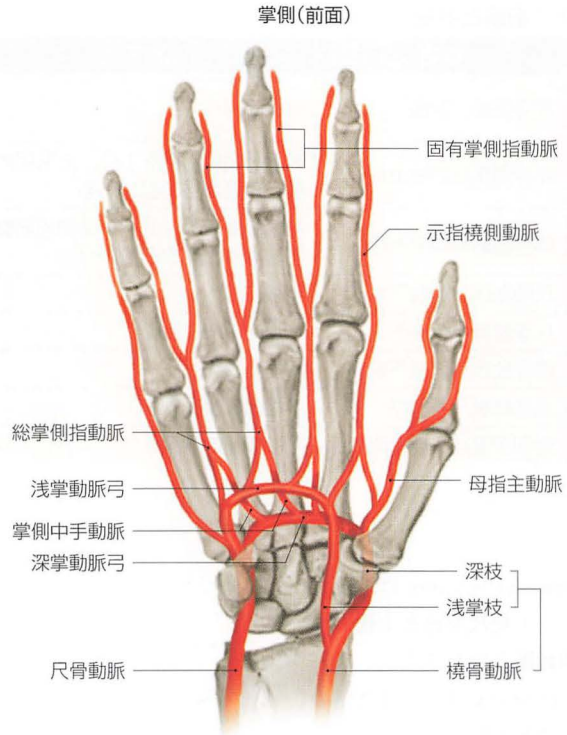

●図 6-55　手掌の動脈

●表 6-36　上肢の動脈⑤：手

動脈	起始	走行	分布・分枝
浅掌動脈弓	尺骨動脈	手掌腱膜の深層，浅指屈筋腱の浅層	橈骨動脈からの浅掌枝と吻合 3〜4 本の総掌側指動脈を分枝
深掌動脈弓	橈骨動脈	深指屈筋腱の深層	尺骨動脈からの深掌枝と吻合 3〜4 本の掌側中手動脈を分枝
総掌側指動脈	浅掌動脈弓	第 2〜5 指の中手骨間	固有掌側指動脈
固有掌側指動脈	総掌側指動脈	第 1〜5 指の掌側両縁	第 1〜5 指
母指主動脈	橈骨動脈	母指中手骨の掌側面	母指の固有掌側指動脈
示指橈側動脈	橈骨動脈ないし母指主動脈	第 2 指の掌側橈側縁	第 2 指橈側の固有掌側指動脈

で分枝し，それぞれ手根骨の内側と外側を回って手根背側の動脈網に加わる．

背側手根動脈網 dorsal carpal arch は，手根背面にある動脈網で，尺骨動脈と橈骨動脈の背側手根枝，前骨間動脈からの枝が加わる．

G 手の動脈(図 6-55，表 6-36)

尺骨動脈は，屈筋支帯の浅層で，掌側手根靱帯に覆われた尺骨神経管(ギヨン管)を尺骨神経とともに通って手掌に入り，豆状骨の近くで深掌枝を分枝する．

橈骨動脈は，手根で浅掌枝を分枝し，手根の橈側を回って手背に入り，第 1・2 中手骨間を通って手掌に抜ける．

浅掌動脈弓 superficial palmar arch は，尺骨動脈からつながり，手掌腱膜の深層で浅指屈筋腱の浅層を手掌のほぼ中央の高さで弯曲しながら橈側に向かい，橈骨動脈からの浅掌枝と吻合する．3〜4 本の総掌側指動脈を分枝する．

深掌動脈弓 deep palmar arch は，橈骨動脈からつながり，深指屈筋腱の深層を弯曲しながら浅掌動脈弓の約1横指手前を尺側に向かい，尺骨動脈からの深掌枝と吻合する．3〜4本の掌側中手動脈が分枝して，総掌側指動脈に合流する．

総掌側指動脈 common palmar digital artery は，浅掌動脈弓から3〜4本が分枝して，第2〜5指の中手骨間と第5指の尺側を進み，基節骨底の高さで固有掌側指動脈になる．

固有掌側指動脈 proper palmar digital artery は，総掌側指動脈(および示指橈側動脈，母指主動脈)から出て各指の掌側両縁を指先まで進む．

母指主動脈 princeps pollicis artery は，橈骨動脈が手掌に入ったところで分枝し，第1中手骨の掌側を進み，基節骨底で2本に分かれ，母指の固有掌側指動脈になる．

示指橈側動脈 radialis indicis artery は，橈骨動脈の末端部ないし母指主動脈から分枝し，第2指(示指)の橈側縁の固有掌側指動脈になる．

2 上肢の静脈

上肢と下肢の静脈には，皮静脈と深静脈の2系統がある．**皮静脈** cutaneous vein は，皮下組織内を走行し，**貫通静脈** perforator vein を通して深静脈につながる．**深静脈** deep vein は，深部の結合組織内を走行し，同名の動脈に並行する**伴行静脈** vena comitans である．静脈弁は，皮静脈よりも深静脈のほうにより多くみられる．

A 上肢の皮静脈(図 6-56)

手の皮静脈は，手掌よりも手背で発達しており，**手背静脈網** dorsal venous network of hand に集まる．この静脈網は，母指側で橈側皮静脈に，小指側で尺側皮静脈につながる．

橈側皮静脈 cephalic vein は，手背静脈網の橈側から始まり，前腕の橈側を上行しながら屈側に移り，肘窩の橈側を経て上腕二頭筋の外側を上行し，三角筋と大胸筋の間の溝で深部に入り，鎖骨胸筋三角で腋窩静脈に注ぐ．

尺側皮静脈 basilic vein は，手背静脈網の尺側から始まり，前腕の尺側を上行しながら屈側に移り，肘窩の尺側を経て上腕の内側二頭筋溝を上行し，上腕の中央部で筋膜を貫いて深部に入り，上腕静脈と合流する．

前腕正中皮静脈 median antebrachial vein は，変異の多い静脈で，前腕屈側の血液を集めて上行し，肘の高さで橈側皮静脈ないし尺側皮静脈に注ぐ．

肘正中皮静脈 median cubital vein は，肘の前面で橈側皮静脈と尺側皮静脈の間をつなぐ．肘の前面では貫通静脈により皮静脈と深静脈が交通する．

B 上肢の深静脈

手と指の動脈には深静脈が伴行しており，手掌深部の**深掌静脈弓** deep venous palmar arch に集まる．この静脈網はおもに尺骨静脈に流出する．**浅掌静脈弓** superficial venous palmar arch の血液も尺骨静脈に注ぐ

橈骨静脈 radial veins(1対)と**尺骨静脈** ulnar veins(1対)は，肘窩で合流して上腕静脈になり，ここに前・

Clinical scope

肘窩での静脈穿刺

肘窩の皮静脈は，採血や静脈注射をする部位としてよく用いられる．肘窩の皮静脈の太さと走行は個人差が大きいが，皮下脂肪が薄く静脈が浮き出て視認できるので，静脈穿刺を比較的安全に行うことができる．静脈穿刺に当たって注意すべき解剖学的な問題がいくつかある．

❶ 皮静脈と皮神経が近接しているので，穿刺の際に一時的に痛みを伴うことがある．

❷ 皮静脈が皮下組織内に固定されておらず，移動しやすい人が時々いる．

❸ 上腕二頭筋腱膜を隔てて深部には上腕動脈があり，また尺骨動脈が円回内筋の浅層を通過する変異があるので，誤って動脈に穿刺する可能性がある．

Clinical scope

鎖骨下静脈穿刺

鎖骨下静脈穿刺は，輸液や検査を目的としてカテーテルを心臓近くの静脈に挿入するためによく行われる．鎖骨上方からのアプローチは，肺尖に針を刺して気胸を起こす危険が高いため，鎖骨下アプローチがよく用いられる．

鎖骨下アプローチでは穿刺針を，

❶ 右の鎖骨中線上で鎖骨下縁の1横指下方あたりから

❷ 胸骨の頸切痕に向けて

❸ 鎖骨のすぐ後方を通るように5〜6 cm 進めると鎖骨下静脈に達する．

注射器で静脈血が吸引されることを確認する(▶ 499頁の Clinical scope「鎖骨下静脈穿刺」参照)．

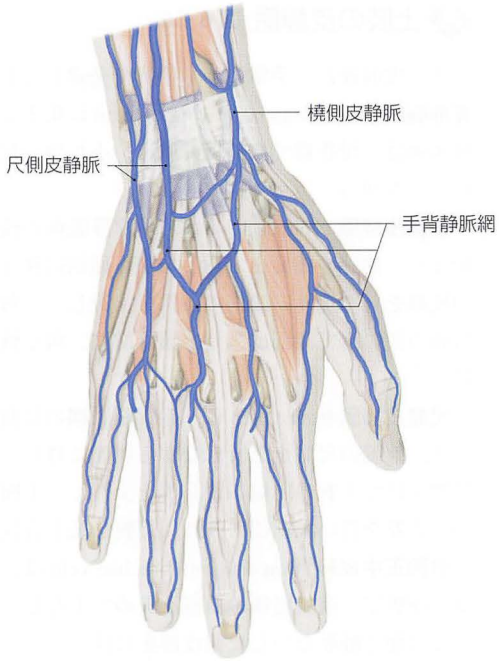

A. 手背の皮静脈

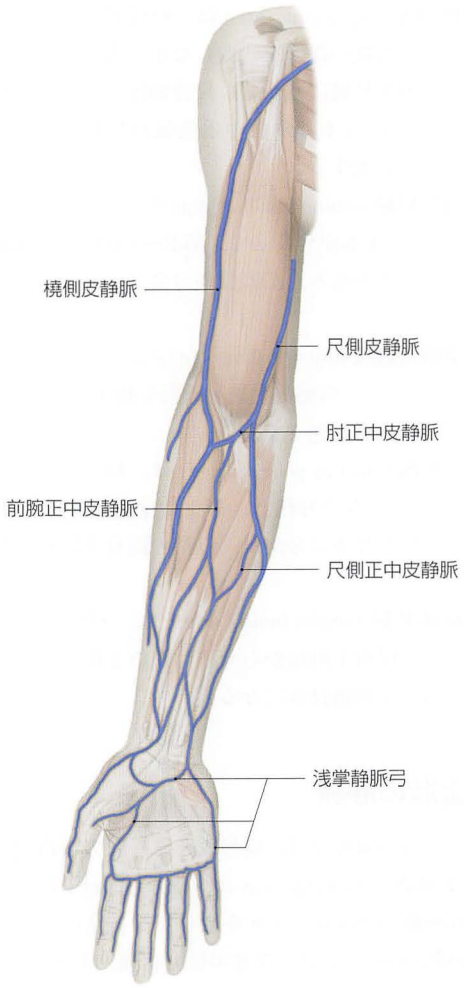

B. 上肢前面の皮静脈

●図 6-56　上肢の皮静脈

後骨間静脈および肘の前面の皮静脈からの貫通静脈も加わる．

上腕静脈 brachial veins（1 対）には，上腕の中部で尺側皮静脈が加わり，腋窩静脈になる．

腋窩静脈 axillary vein（1 本）には，鎖骨胸筋三角で橈側皮静脈が注ぐ．

鎖骨下静脈 subclavian vein（1 本）は，前斜角筋の前方を横切る．これに対して鎖骨下動脈は，前斜角筋後方の斜角筋隙を通過する．

3 上肢のリンパ系

A リンパ管

上肢のリンパには，浅リンパ管と深リンパ管の 2 系統があり，両者の間には吻合がある．

浅リンパ管 superficial lymphatic vessel は皮下組織内にあり，橈側・尺側皮静脈と同じ方向に流れる傾向がある．

深リンパ管 deep lymphatic vessel は動脈と深静脈に伴行する．

B リンパ節（図 6-57）

リンパ管の途中にはリンパ節が介在する．浅リンパ管に介在する浅リンパ節と，深リンパ管に介在する深リンパ節がある．

腋窩には数多くのリンパ節があり，**腋窩リンパ節** axillary node と総称され，上肢と胸壁からのリンパを受ける．腋窩リンパ節は 5 群に分けられる．

❶ **胸筋腋窩リンパ節（前腋窩リンパ節）**：小胸筋の外

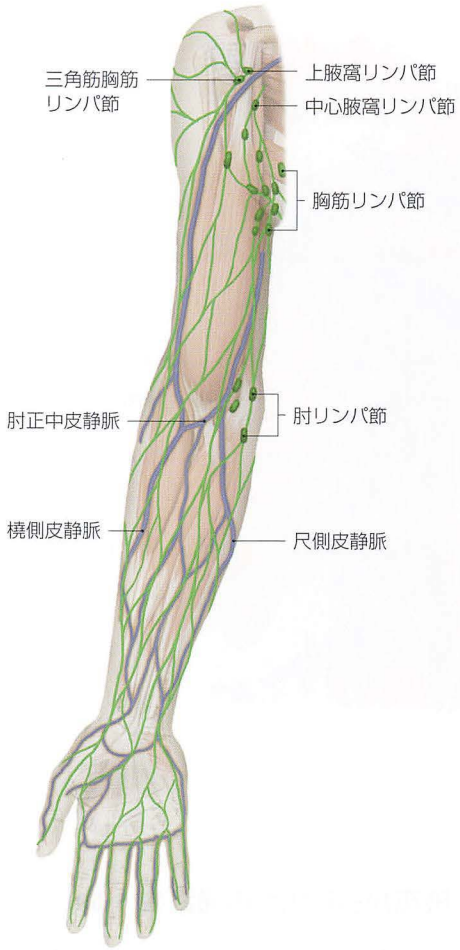

●図 6-57 上肢のリンパ管

側縁に沿い，体幹の前外側壁と乳房外側部からのリンパを受ける．

❷ **肩甲下腋窩リンパ節（後腋窩リンパ節）**：肩甲下動脈に沿い，肩と胸部背面と項部からのリンパを受ける．

❸ **上腕リンパ節（外側腋窩リンパ節）**：腋窩動脈に沿い，上腕からのリンパを受ける．

❹ **中心腋窩リンパ節**：腋窩の中心部で脂肪の中にあり，胸筋・肩甲下・上腕リンパ節からのリンパを受ける．

❺ **上腕窩リンパ節**：腋窩の上端で小胸筋の内側にあり，他の腋窩リンパ節と乳房上外側部からのリンパを受ける．

G 上肢の局所解剖

1 腋窩と上腕

肩は体幹と上腕の接合部である．脈管と神経は，肩の下方に位置する腋窩を通って，体幹から上腕に進入する．

A 腋窩の形状と境界

腋窩 axilla は，体幹と上腕の境界で肩関節の下方にある空間で，体幹から上腕に脈管・神経が進入する入口となる重要な場所である．

Clinical scope

乳癌における腋窩リンパ節の切除

乳癌はリンパ管を通って転移する．そのおもな経路は腋窩リンパ節を経由するものである．腋窩リンパ節は部位によって3レベルに分類され，リンパ節転移はレベルⅠからⅢへと順に進むと考えられる．

❶ レベルⅠ（小胸筋より外側）：胸筋腋窩・肩甲下腋窩・外側腋窩・乳腺傍リンパ節．

❷ レベルⅡ（小胸筋の浅層および深層）：中心腋窩・胸筋間リンパ節．

❸ レベルⅢ（小胸筋の内側）：上腋窩リンパ節．

通常はレベルⅠとⅡのリンパ節の郭清をまず行い，腫大したリンパ節がある場合にはレベルⅢまで郭清する．リンパ節郭清の範囲を広げると，リンパ管が閉塞して，上肢のリンパ浮腫が起こりやすくなる．

リンパ節転移の有無を判断するために，**センチネルリンパ節** sentinel lymph node（見張りリンパ節）を採取して，顕微鏡標本を作製して検査する**生体組織診断** biopsy（生検，バイオプシー）を行う．センチネルリンパ節は，乳腺から流出したリンパ液が最初に入るリンパ節で，乳腺に色素やアイソトープを注射して調べることができる．

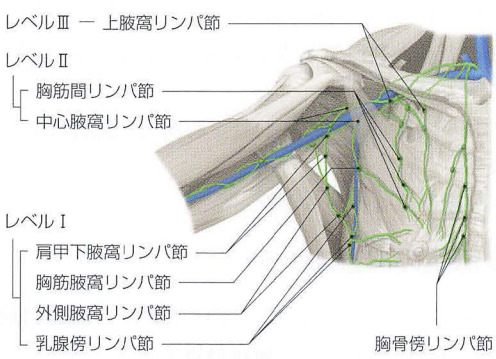

●腋窩リンパ節のレベル

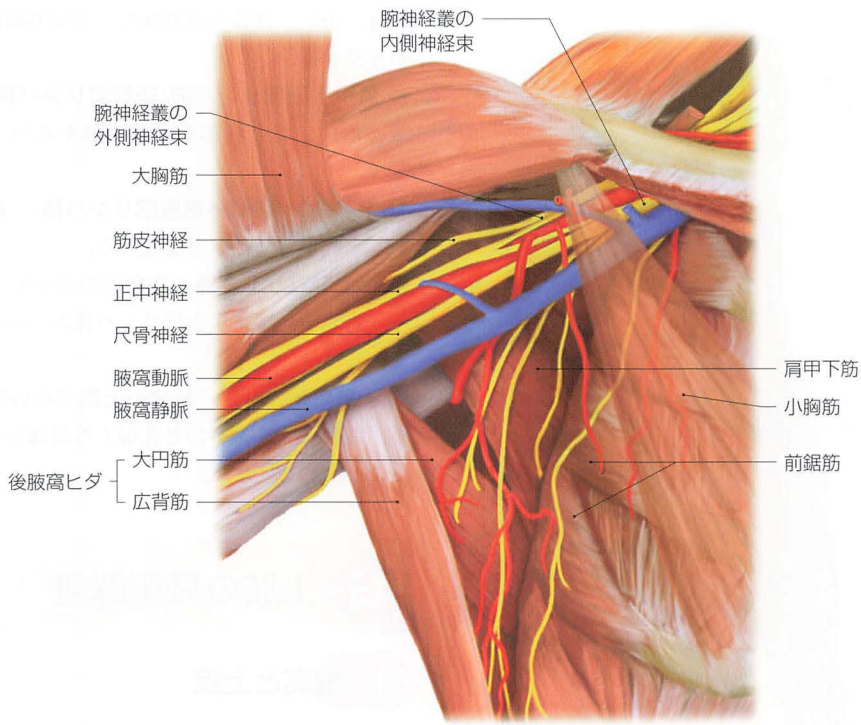

●図 6-58　腋窩

腋窩の形は四角錐になぞらえることができる.

- 頂点：**頸腋窩管** cervicoaxillary canal を経て頸根部につながる.
- 底辺：**腋窩筋膜** axillary fascia と皮膚からなる.
- 前壁：大胸筋の外側部，小胸筋，鎖骨胸筋筋膜からなり，前壁の最下部は**前腋窩ヒダ** anterior axillary fold となって下方に突き出す.
- 後壁：肩甲骨，肩甲下筋からなり，下方では大円筋と広背筋が**後腋窩ヒダ** posterior axillary fold を作って下方に突き出す.
- 内側壁：胸壁(第1～4肋骨，肋間筋)と前鋸筋からなる.
- 外側壁：上腕骨からなる.

B 腋窩の内容(図 6-58)

腋窩には，上肢に出入りする構造として，**腋窩動脈** axillary artery とその枝，**腋窩静脈** axillary vein とその枝，**腋窩リンパ節** axillary node とリンパ管，**腕神経叢** brachial plexus が，脂肪の中に埋まっている．腋窩の上部では，これらの構造物を頸筋膜の延長にあたる結合組織性の被膜(**腋窩鞘** axillary sheath)が包んでいる.

C 腋窩から背側への通路(図 6-59)

腋窩の後壁には，腋窩から肩の背面に抜ける2つの窓があり，血管と神経の通路になっている.

● **外側腋窩隙** lateral axillary space(**四角間隙** quadrangular space)

以下より構成されている.

- 上辺：肩甲下筋と小円筋の下縁.
- 外側辺：上腕骨の外科頸.
- 下辺：大円筋の上縁.
- 内側辺：上腕三頭筋の長頭.

腋窩神経と後上腕回旋動静脈がここを通って，腋窩から出て三角筋の深層に達する.

● **内側腋窩隙** medial axillary space(**三角間隙** triangular space)

以下より構成されている.

- 上辺：肩甲下筋と小円筋の下縁.
- 外側辺：上腕三頭筋の長頭.
- 下辺：大円筋の上縁.

肩甲回旋動脈がここを通って，腋窩から出て肩甲骨後面の棘下窩に達する.

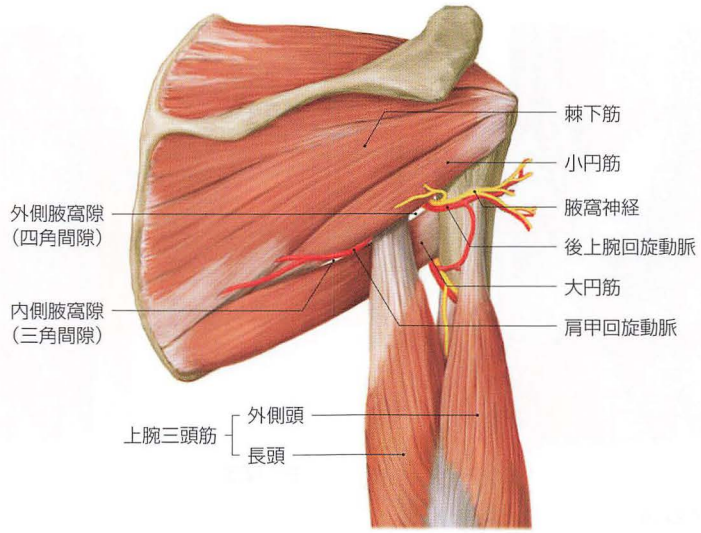

●図 6-59　腋窩から背側への通路

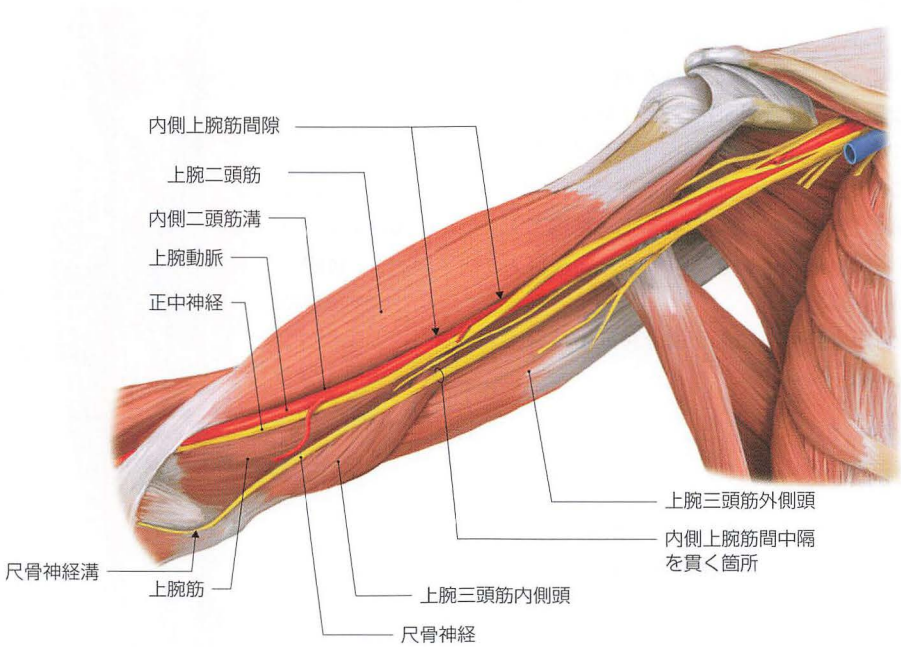

●図 6-60　上腕内側部

D 上腕における脈管と神経の通路（図 6-60）

腋窩から上腕へと進入した脈管と神経は，いくつかの通路に分かれて上腕を下行する．以下の 3 つの主要な通路がある．

❶ **内側上腕筋間隙** medial intermuscular space of arm：上腕上部で前区画と後区画の間にある疎な結合組織領域で，上方で腋窩に，下方で内側二頭筋溝につながる．**内側二頭筋溝** medial bicipital groove は，体表で上腕屈側の内側よりに見える溝で，上腕二頭筋の内側縁と上腕筋の境界に対応し，尺側皮静脈が通る．これらは腋窩から肘窩に向かう正中神経，上腕動静脈の通路になる．

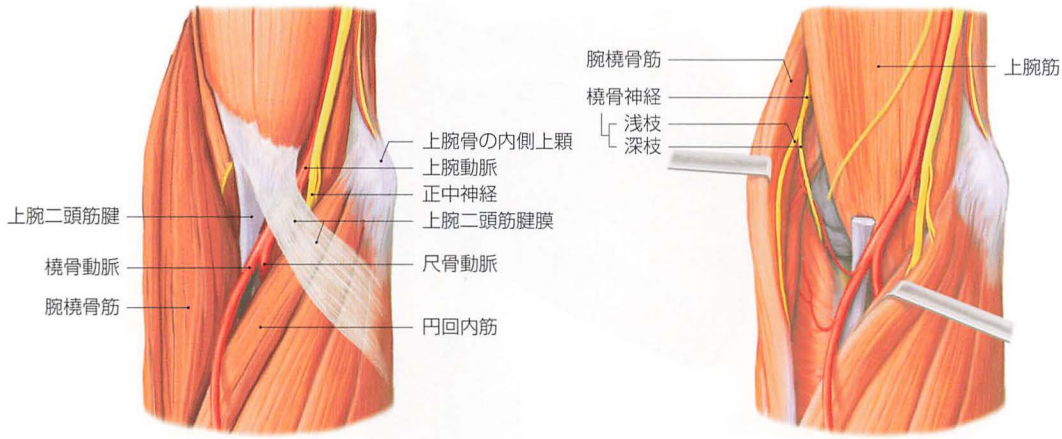

A．浅層　　B．深層

●図 6-61　肘窩の解剖

❷ **外側二頭筋溝** lateral bicipital groove：体表で上腕屈側の外側よりに見える上腕二頭筋の外側縁と上腕筋の境界に対応する．ここを橈側皮静脈が通る．

❸ **橈骨神経溝** groove for radial nerve：上腕骨後面を斜めに走る溝で，上腕三頭筋の外側頭と内側頭の起始を隔てる．ここを橈骨神経と上腕深動脈が通る．

上腕の神経が筋間中隔を貫く部位が2カ所ある．

❶ 内側上腕筋間中隔の下端部：尺骨神経が前区画から後区画に入る通路がある．

❷ 外側上腕筋間中隔の下端部：橈骨神経が後区画から肘窩に入る通路がある．

2 肘と前腕

肘は，上腕と前腕の接合部である．脈管と神経は，おもに前面の肘窩を通って上腕から前腕に進入する．尺骨神経のみは，肘の後面を通過する．

A 肘窩の形状と境界

肘窩 cubital fossa は，肘の前面にある三角形の窪みで，上腕から前腕に進む脈管と神経が通る重要な場所である．

肘窩の形状は下に尖った三角形である．

- 上辺：上腕骨の内側上顆と外側上顆を結ぶ水平線．
- 下外側辺：腕橈骨筋の内側縁．
- 下内側辺：円回内筋の外側縁．
- 床：上腕筋．
- 天井：肘の皮膚と皮下組織．

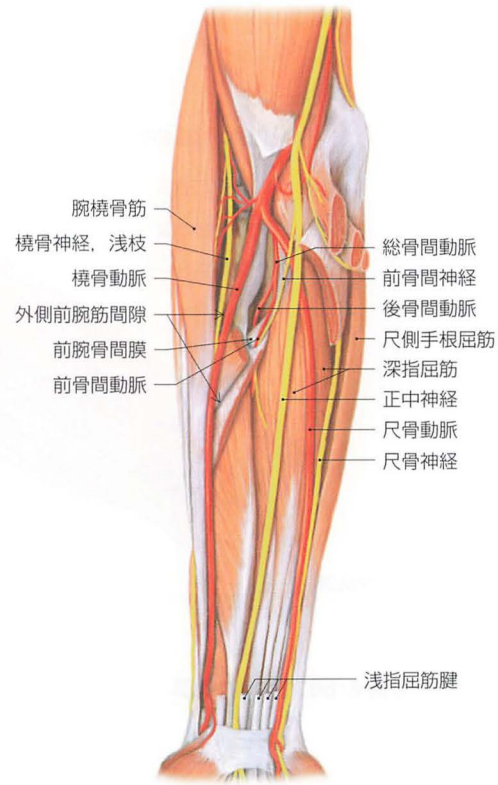

●図 6-62　前腕屈側の脈管と神経の通路

B 肘窩の内容と肘周辺の通路（図 6-61）

肘窩に含まれるおもな構造として，以下のものがある．

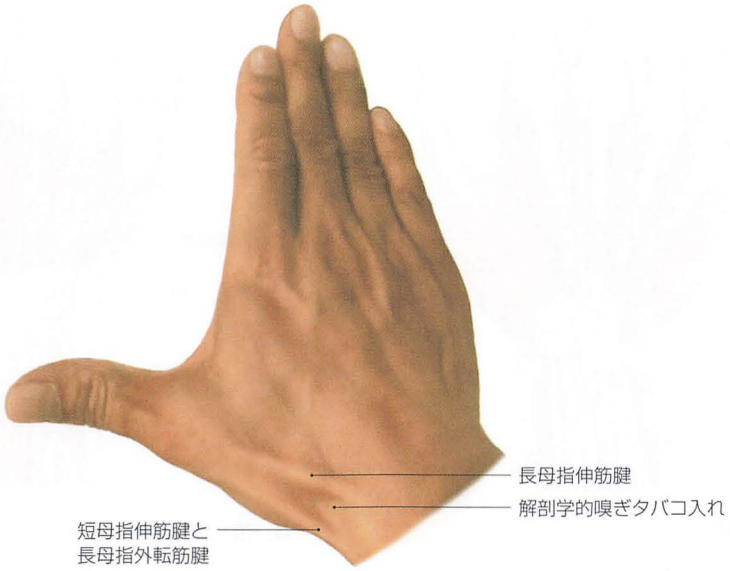

●図 6-63 解剖学的嗅ぎタバコ入れ

- 上腕二頭筋腱：肘窩の中央を通って橈骨粗面に停止.
- 上腕動脈：上腕二頭筋腱の内側縁を下行して，肘窩の下部で橈骨動脈と尺骨動脈に分かれる.
- 正中神経：上腕動脈の内側を伴行して肘窩の下部で円回内筋を貫く.
- 橈骨神経：腕橈骨筋の深層に隠れていて，浅枝と深枝に分かれる.

肘窩以外を通る重要なものとして，尺骨神経は上腕骨の内側上顆後面の**尺骨神経溝** groove for ulnar nerve を通る．尺骨神経はこの部位で圧迫されて障害を受けることがある(▶ 図 6-4B, 60).

C 前腕における脈管と神経の通路 (図 6-62)

肘を通過した後，脈管と神経はおもに 4 つの通路に分かれて前腕を通過する.

❶ **外側前腕筋間隙** intermuscular space of lateral forearm：屈側の筋群と腕橈骨筋を隔てる疎な結合組織域であり，ここを橈骨動脈と橈骨神経浅枝が通って手根の橈側に向かう.

❷ 浅指屈筋と尺側手根屈筋の深層で深指屈筋の浅層：正中神経は肘の中央から手根の中央に，尺骨動脈は肘の中央から手根の尺側に，尺骨神経は肘の尺側から手根の尺側に向かう.

❸ **前腕骨間膜** interosseous membrane of forearm：前腕の屈側と伸側を隔てており，**前骨間動脈** anterior interosseous artery はその前面を下行する.

❹ 伸側の総指伸筋の深層：**後骨間動脈** posterior interosseous artery と **後骨間神経** posterior interosseous nerve (＝橈骨神経深枝)が下行して伸側の筋に分布する.

3 手根と手

手根は前腕と手の接合部である．脈管と神経は屈側の手根管と尺骨神経管，および伸側の解剖学的嗅ぎタバコ入れを通って，前腕から手に進入する.

A 手根管

手根管 carpal tunnel は，手根の前面にある通路で，U 字形に弯曲した手根骨と，その表層を覆う屈筋支帯から形成される.

● 壁

- 尺側端：豆状骨と有鉤骨鉤.
- 橈側端：舟状骨結節と大菱形骨結節.
- 底：手根骨の弓.
- 天井：屈筋支帯.

屈筋支帯 flexor retinaculum は強靱な靱帯で，手根骨の両端をつないでいる.

● 内容

浅指屈筋の 4 腱と深指屈筋の 4 腱を共通の腱鞘が包み，長母指屈筋腱を独立の腱鞘が包み，および正中神

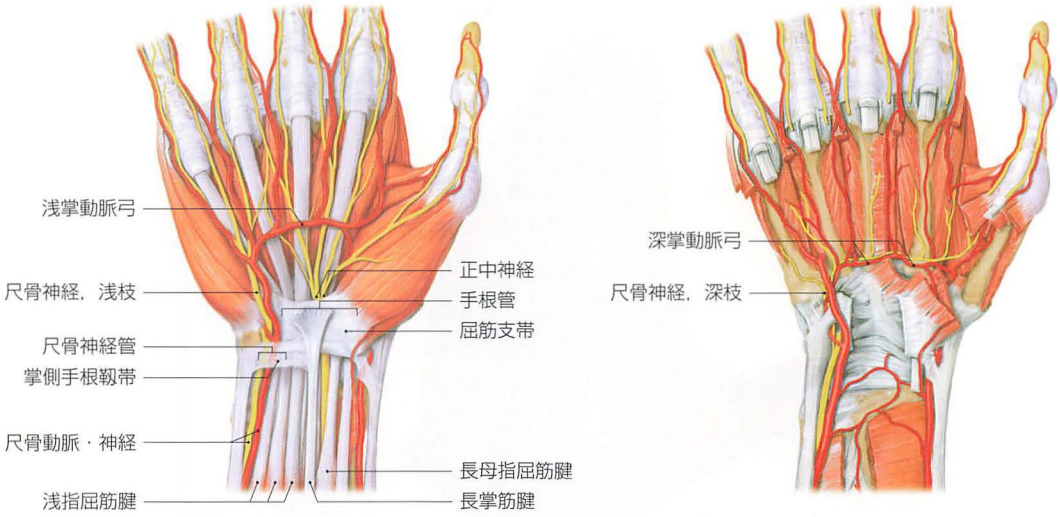

A．手掌腱膜の浅層　　**B．浅・深指屈筋の深層**

●**図 6-64　手掌の通路**

経がある．

B 尺骨神経管

尺骨神経管 ulnar canal（**ギヨン管** Guyon canal）は，屈筋支帯の浅層の尺側にあり，掌側手根靱帯（前腕筋膜の肥厚部）に覆われた小さな通路である．ここを尺骨神経と尺骨動脈が通り抜けて手掌に入る．

C 解剖学的嗅ぎタバコ入れ（図 6-63）

解剖学的嗅ぎタバコ入れ anatomical snuff box は，手根背側の橈側にあって母指の伸筋腱の間に生じる窪みである．

●**窪みの境界**

- 前方（橈側）：長母指外転筋腱と短母指伸筋腱．
- 後方（尺側）：長母指伸筋腱．
- 底：橈骨の茎状突起と母指中手骨底．

解剖学的嗅ぎタバコ入れの底で手根骨の橈側（橈骨の茎状突起と母指中手骨底の間）を通って，橈骨動脈と橈骨神経の浅枝が屈側から背側に回り込む．

D 手掌での通路（図 6-64）

手掌に入った脈管と神経は，おもに2つの通路を通って手掌と指に広がる．

❶ 手掌腱膜の深層（浅指屈筋・深指屈筋腱の浅層）：浅掌動脈弓が尺側から橈側に横切り，その深層を正中神経と尺骨神経浅枝が通って指に向かう．

❷ 浅指屈筋・深指屈筋腱の深層：深掌動脈弓が橈側から尺側に横切る．

第7章

下肢

人体における「下肢」とは？

人間の下肢のおもな働きは，両足で身体を直立させ，歩行することである．

下肢の骨格は，❶ **下肢帯**，❷ **大腿**，❸ **下腿**，❹ **足**の4つの領域に区分される．下肢の筋も同様に4領域に区分され，さらに前面の伸側と後面の屈側に分けられるが，発生当初の位置と前後が逆転している．

寛骨は，脊柱下部の仙骨と結合して骨盤を作る．**股関節**は，寛骨と大腿骨の間にあり，おもに骨盤と大腿内側部の筋の作用を受ける．**膝関節**は，大腿骨と下腿の脛骨の間で屈曲・伸展の動きをして，おもに大腿の前面と後面の筋の作用を受ける．足首の関節は2階建て構造で，上部(2階)は脛骨と距骨の間で底屈・背屈の動きをし，下部(1階)は距骨と他の足根骨との間で外反・内反の動きをし，下腿の筋の作用を受ける．

下肢に分布する神経は腰神経叢と仙骨神経叢から分かれた神経枝であり，動静脈は大腿動静脈とその下流の膝窩動静脈から分かれる．

大腿三角から内転筋管，殿部と大腿後面の深層，膝窩，足根は，脈管と神経が通過する部位として，局所解剖学的に重要である．





第7章　下肢の構成マップ

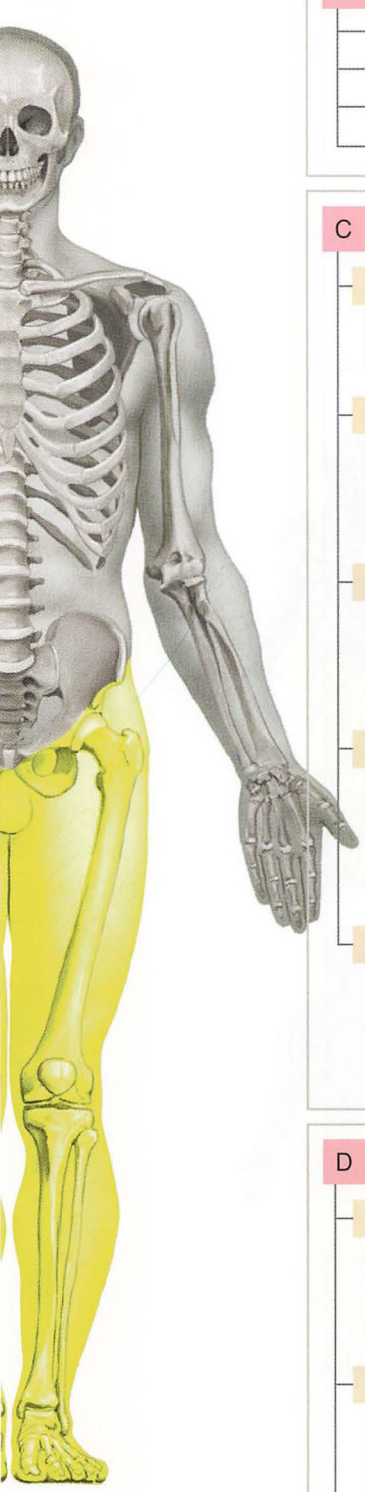

A　下肢の概観 ▶p308

B　下肢の骨格 ▶p309

- □寛骨 ▶p309
- □大腿骨 ▶p311
- □脛骨，腓骨 ▶p312
- □足根骨，中足骨，趾骨 ▶p313

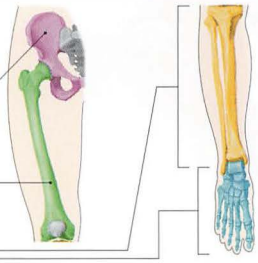

C　下肢の筋と筋膜 ▶p314

骨盤前面の筋と筋膜 ▶p314

- □腸腰筋 ▶p314
- □腸恥筋膜弓 ▶p315

殿部の筋と筋膜 ▶p315

- □殿筋群：大・中・小殿筋，大腿筋膜張筋 ▶p315
- □外旋筋群：梨状筋，内閉鎖筋，上・下双子筋，大腿方形筋 ▶p317
- □大腿筋膜，殿筋腱膜，腸脛靱帯 ▶p319

大腿の筋と筋膜 ▶p319

- □前区画：大腿四頭筋，縫工筋，膝関節筋 ▶p319
- □内側区画：長・短・大内転筋，恥骨筋，薄筋，外閉鎖筋 ▶p320
- □後区画：大腿二頭筋，半腱様筋，半膜様筋 ▶p322

下腿の筋と筋膜 ▶p324

- □前区画：前脛骨筋，長趾伸筋，長母趾伸筋，第三腓骨筋 ▶p324
- □外側区画：長・短腓骨筋 ▶p325
- □後区画：下腿三頭筋，足底筋，膝窩筋，長母趾屈筋，長趾屈筋，後脛骨筋 ▶p325

足の筋と筋膜 ▶p330

- □足背：短趾伸筋，短母趾伸筋 ▶p330
- □足底：母趾・小趾外転筋，短趾屈筋，足底方形筋，虫様筋，短母趾・小趾屈筋，母趾内転筋，底側・背側骨間筋 ▶p330



D　下肢の連結と運動 ▶p334

股関節と運動 ▶p334

- □寛骨臼，月状面，大腿骨頭 ▶p335
- □靱帯と滑膜 ▶p335
- □運動と歩行 ▶p337

膝と下腿の関節と運動 ▶p337

- □膝関節の骨格要素と靱帯 ▶p337
- □膝関節の運動 ▶p341
- □脛腓関節と脛腓靱帯結合 ▶p342

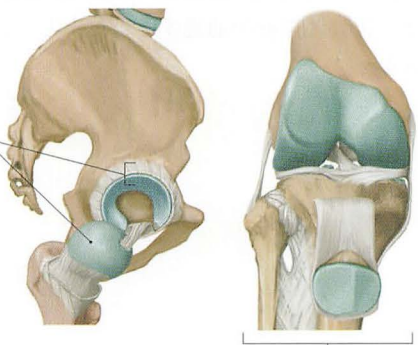

足首と足の関節と運動 ▶p342
- □距腿関節 ▶p342
- □距骨下関節と距踵舟関節 ▶p344
- □足根中足関節，中足趾節関節，趾節間関節 ▶p346
- □足弓と足底腱膜 ▶p346

E 下肢の神経 ▶p347
- 腰仙骨神経叢とその枝 ▶p347
  - □腰神経叢 ▶p347
  - □大腿神経 ▶p347
  - □閉鎖神経 ▶p348
  - □仙骨神経叢 ▶p349
  - □坐骨神経 ▶p350
- 下肢の神経支配 ▶p351
  - □皮膚の神経支配 ▶p351
  - □筋の神経支配 ▶p352
  - □自律神経支配 ▶p353

F 下肢の脈管 ▶p355
- 下肢の動脈 ▶p355
- 下肢の静脈 ▶p361
- 下肢のリンパ系 ▶p363

G 下肢の局所解剖 ▶p364
- 大腿三角と閉鎖管 ▶p364
  - □大腿三角 ▶p364
  - □内転筋管 ▶p366
  - □閉鎖管 ▶p366
- 殿部と大腿 ▶p366
  - □大殿筋の深層：大・小坐骨孔 ▶p366
  - □大腿後面の深層：後大腿筋間隙 ▶p367
- 膝と下腿 ▶p367
  - □膝窩 ▶p367
  - □下腿後面の深層：横下腿筋間隙 ▶p368
- 足根と足 ▶p368
  - □伸筋支帯の深層 ▶p368
  - □腓骨筋支帯の深層 ▶p368
  - □屈筋支帯と足根管 ▶p369

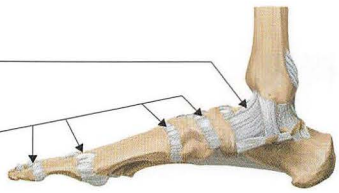

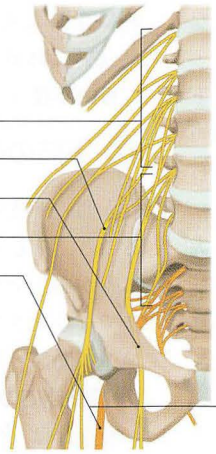

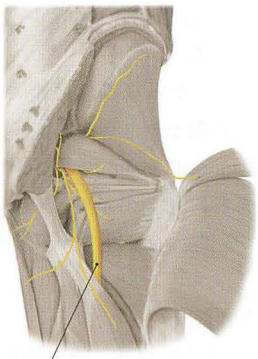

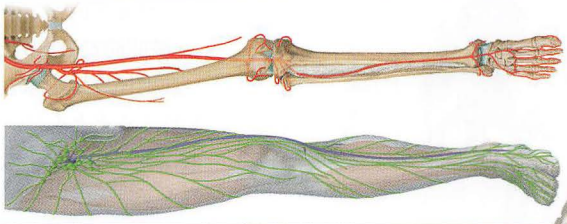

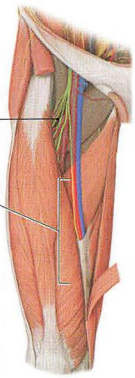

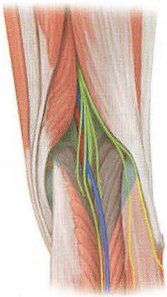

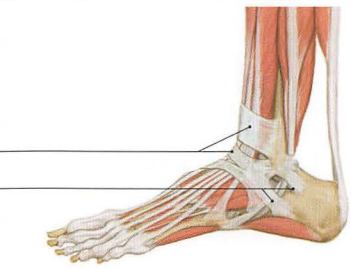

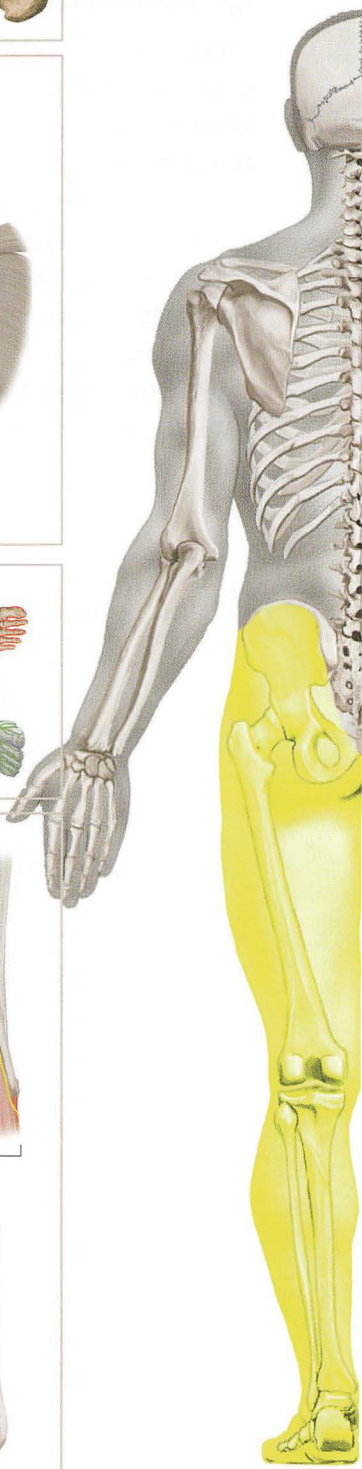

A 下肢の概観

A 下肢の構成(図 7-1)

下肢 lower limb は体幹の下部から下方に突き出した構造で，4 部に分かれている．内部の骨格は，大きな関節によって隔てられている．

❶ **下肢帯** pelvic girdle：寛骨からなる．寛骨は脊柱下部の仙骨と尾骨とともに**骨盤** pelvis を形成する．相当する体表の領域は**殿部** gluteal region で，腸骨稜から殿溝までの範囲で，後外側に丸く突き出している．

- **股関節部** hip region：股関節の周囲で，下肢帯と大腿を隔てている．

❷ **大腿** thigh：大腿骨を含む．

- **膝** knee：大腿と下腿を隔てており，膝関節を含む．

❸ **下腿** leg：脛骨と腓骨を含む．

- **足根** ankle：下腿と足を隔てており，距腿関節を含む．

❹ **足** foot：3 群の骨(足根骨 7 個，中足骨 5 個，趾骨 14 個)を含む．

下肢帯(❶)は，下肢の基部にあたり，外見上は体幹に含まれるように見える．大腿(❷)，下腿(❸)，足(❹)は体幹から下方に突き出した部分で，合わせて**自由下肢** free part of lower limb と呼ばれる．

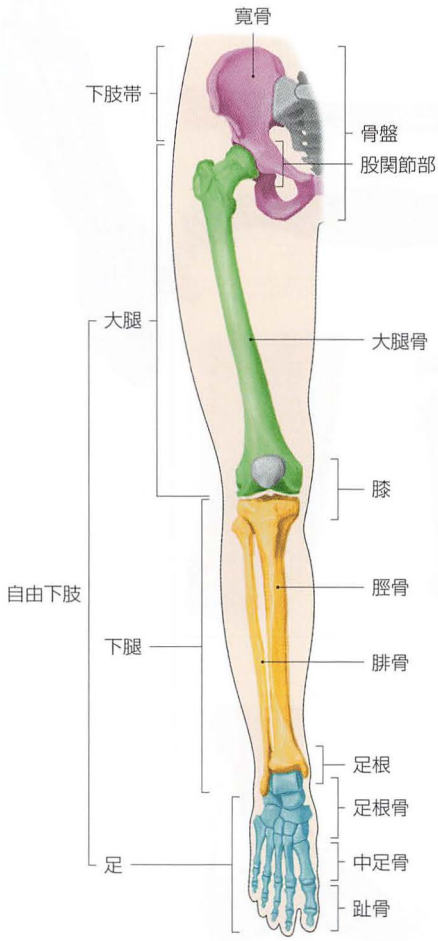

●図 7-1　下肢の概観

B 下肢の運動機能

人間の下肢のおもな働きは，両方の脚で身体を支えること，そして移動することである．ゆっくりとした歩行から，全力での疾走，ジャンプ，階段の上り下りまで，さまざまな状況での身体の支持と移動を，股関節，膝関節，足首の関節によって行う．

● 股関節での支持と運動

股関節は，体幹を両脚または片脚の上に直立の姿勢で支持する．前後方向の屈曲・伸展のほかに，左右方向の外転・内転および外旋・内旋の運動を行う．

● 膝関節での支持と運動

膝関節は，身体を前進させるために大きな駆動力を発揮するとともに，着地の際に加わる大きな荷重を屈曲によって緩衝する．前後方向の屈曲・伸展の運動を行う．

● 足首での支持と運動

足首の関節は，爪先を強く底屈することによって駆動力を増し，さまざまな状態の地面に合わせて足底を着地させる．前後方向の背屈・底屈のほかに，左右方向の外反・内反を行う．

C 下肢における通路

下肢の脈管と神経は，骨盤から下肢に入り，末端の足まで分布する．骨盤からの出口および下肢の中で，各部の境にある以下の場所を通過する．

❶ **大腿三角** femoral triangle：大腿上部前面にある三角形の陥凹部で，大腿動静脈・神経が通る(▶ 364 頁)．

❷ **大坐骨孔** greater sciatic foramen：大殿筋の深層で骨盤の後面にある孔で，坐骨神経などが通る(▶ 366 頁)．

❸ **閉鎖管** obturator canal：骨盤の下面を通って大腿内側部に達する通路で，閉鎖動静脈・神経が通る(▶ 366 頁)．

❹ **膝窩** popliteal fossa：膝の後面にある窪みで，大腿と下腿の間に位置する(▶ 367 頁)．
❺ **足根部** ankle region：足首の周囲で，下腿から足に達する 3 カ所の通路がある(▶ 368 頁)．

B 下肢の骨格

下肢の骨格は 4 部に分かれており，下肢帯(❶)には寛骨，大腿(❷)には大腿骨，下腿(❸)には脛骨と腓骨，足(❹)には足根骨(7 個)と中足骨(5 個)と趾骨(14 個)がそれぞれ含まれる．

A 寛骨(図 7-2)

寛骨 hip bone(coxal bone, pelvic bone)には，外側面と内側面が区別される．

● 外側面

外側面の中央には，**寛骨臼** acetabulum という半球状の関節窩があり，大腿骨頭との間で股関節を構成する．寛骨臼の下方には**閉鎖孔** obturator foramen という大きな開口部があり，生体ではその大部分が閉鎖膜という結合組織膜によって閉鎖され，前上隅の閉鎖管という小さな開口部が脈管・神経の通路になっている．

- 後縁：**大・小坐骨切痕** greater/lesser sciatic notch という 2 つの切痕があり，その間を**坐骨棘** ischial spine が隔てており，後縁の下端には大きな**坐骨結節** ischial tuberosity がある．
- 前縁：**上・下前腸骨棘** anterior superior/inferior iliac spine と**恥骨結節** pubic tubercle が突き出している．

● 内側面

大坐骨切痕の上方に**耳状面** auricular surface という不規則な領野があり，仙骨との間で仙腸関節を作る．耳状面の前縁から前下方に向かって恥骨結節に達する

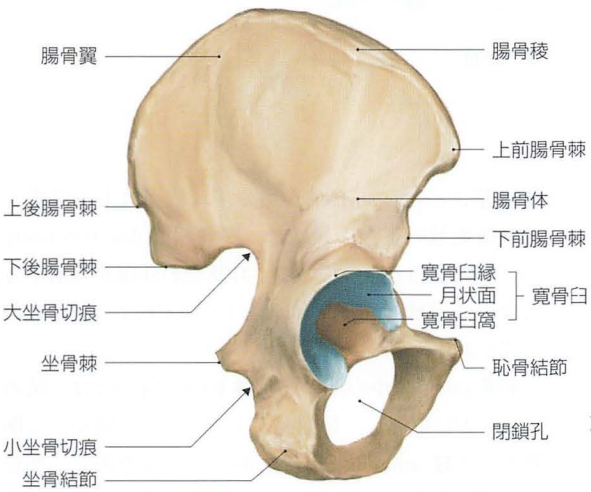

A. 外側面(殿筋面)

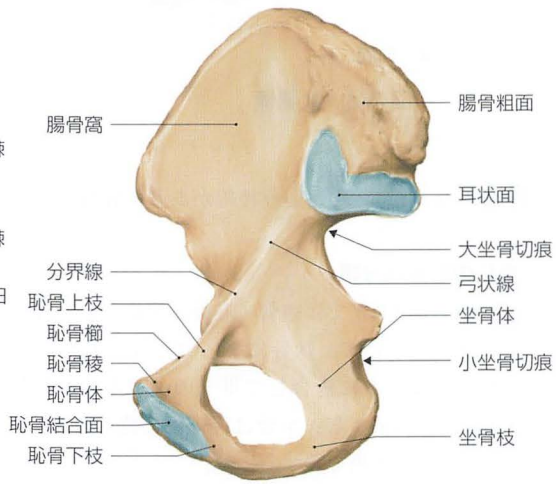

B. 内側面

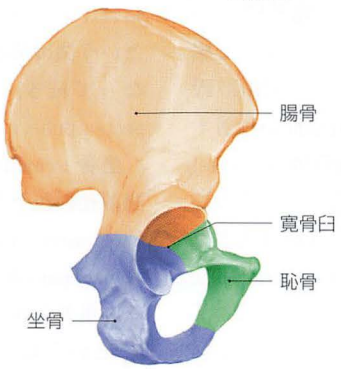

C. 腸骨，恥骨，坐骨の区分

●図 7-2 寛骨

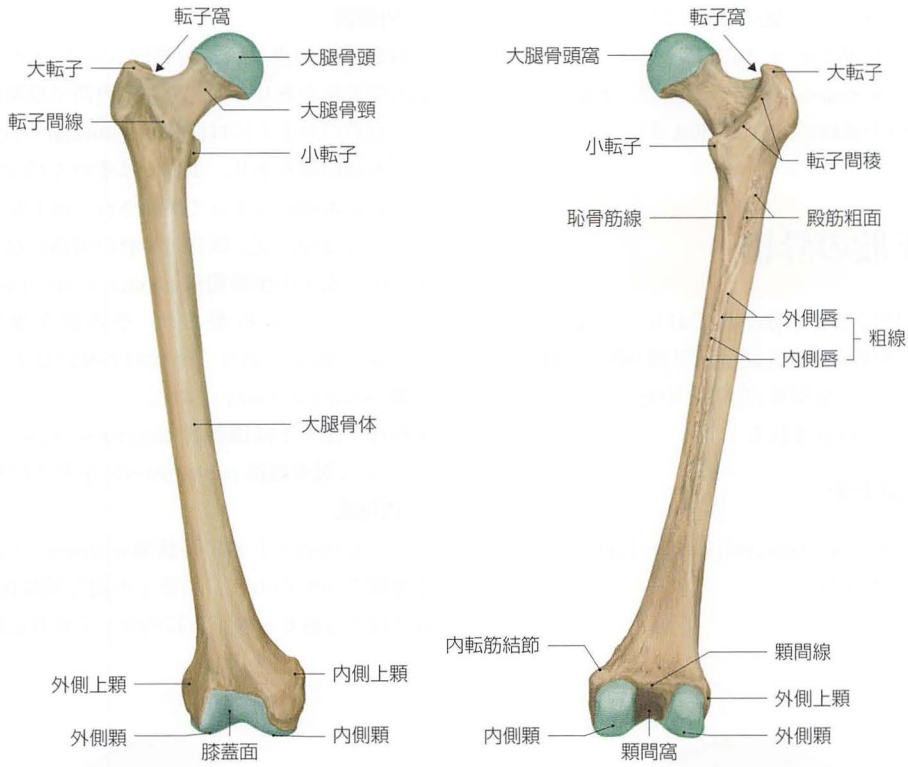

●図 7-3　大腿骨

分界線 linea terminalis という稜線があり，骨盤上口の辺縁になっている．

● 寛骨の形成と分類

寛骨は，小児期までは腸骨・恥骨・坐骨という3つの骨に分かれていて，軟骨によってつながれているが，16～18歳ごろに癒合して単一の骨になる．腸骨は上部，恥骨は前下部，坐骨は後下部に位置し，3つの骨は寛骨臼の中央で接する．

腸骨 ilium の中心部は**腸骨体** body of ilium で，寛骨臼のすぐ上に位置する．上方に向かって**腸骨翼** wing of ilium が扇形に広がり，その内側面は軽く窪んで**腸骨窩** iliac fossa となって腹腔の床を形成し，外側面(**殿筋面** gluteal surface)には大腿を動かす殿筋群が付着する．腸骨の上縁は全体的に肥厚し，**腸骨稜** iliac crest という顕著な高まりを形成し，腹部・背部・下肢の筋と筋膜が付着している．腸骨稜の前端と後端は突き出して**上前・後腸骨棘** anterior/posterior superior iliac spine を形成する．これらの突出部の下方には，**下前・後腸骨棘** anterior/posterior inferior iliac spine が軽く突き出している．内側面の後部には仙骨と関節する**耳状面** auricular surface がある．耳状面の上方で腸骨稜の後端部の下方の領域は，**腸骨粗面** iliac tuberosity という肥厚部となっている．耳状面の前縁から前下方に向かう**弓状線** arcuate line という稜線は，分界線の一部である．

恥骨 pubis の中心部の**恥骨体** body of pubis は，閉鎖孔の前方に位置し，閉鎖孔の上方と下方に向かって**恥骨上・下枝** superior/inferior pubic ramus を出す．恥骨体は**恥骨結合** pubic symphysis によって対側の恥骨と結合する．恥骨体の上面には**恥骨結節** pubic tubercle という突出部があり，内側方では**恥骨稜** pubic crest となって続き，外側方では恥骨上枝の上縁の**恥骨櫛** pecten pubis につながり，分界線の一部をなす．

坐骨 ischium の中心部の**坐骨体** body of ischium は，閉鎖孔の後上方に位置し，閉鎖孔の下方に向かって**坐骨枝** ramus of ischium を出す．坐骨の後縁には**坐骨棘** ischial spine が突き出て，大・小坐骨切痕を隔てている．坐骨の後下端は肥厚して**坐骨結節** ischial tuberosity という丸い隆起部を作り，下肢の筋の付着部になるとともに，着坐位で身体を支える働きをする．

B 大腿骨(図 7-3)

大腿骨 femur は，人体で最長かつ最大の骨で，大腿の骨格を形づくる．上方では寛骨と股関節を作り，下方では脛骨と膝関節を作る．

● 上端

半球状の**大腿骨頭** head of femur が内側上方に突き出し，寛骨の寛骨臼と股関節を作る．大腿骨のほぼ中央にある大腿骨窩という小さな凹みがあり，ここに大腿骨頭靱帯が付着する．**大腿骨頸** neck of femur は大腿骨の頭と体をつなぐ円柱状の部分で，内側上方に突き出している．

大腿骨の頸と体の移行部には 2 つの隆起がある．外上方には**大転子** greater trochanter が大きく突き出し，骨盤から起こる筋(中殿筋，小殿筋，梨状筋)が停止する．内下方には**小転子** lesser trochanter があり，腸腰筋が停止する．大腿骨の頸と体の移行部で大転子と小転子の間を，前面では**転子間線** intertrochanteric line(関節包と腸骨大腿靱帯の付着部)という粗線がつなぎ，後面では**転子間稜** intertrochanteric crest(大腿方形筋の停止部)という骨稜がつないでいる．大転子基部の内側は，**転子窩** trochanteric fossa(上・下双子筋，内閉鎖筋の停止，関節包の付着部)という深い窪みになっている．

● 骨幹

大腿骨体 body of femur と呼ばれ，前凸状に軽く弓なりに曲がっている．表面はおおむね平滑であるが，後面には**粗線** linea aspera(大・長・短内転筋の停止)と呼ばれる縦に走る帯状の粗な領域があり，その縁は高く盛り上がって**外側・内側唇** lateral/medial lip(外側・内側筋間中隔が付着)と呼ばれる．粗線の幅は大腿骨体の中央 1/3 で狭く，上方と下方で広がる．上方では，外側唇は幅広い**殿筋粗面** gluteal tuberosity(大殿筋の停止)になって大転子に向かい，内側唇は**恥骨筋線** pectineal line(恥骨筋の停止)につながって小転子に向かう．下方では，外側・内側唇は外側・内側顆上稜につながり，外側・内側上顆に向かう．

● 下端

大腿骨の下端は次第に幅が広がり，厚みを増して**外側・内側顆** lateral/medial condyle という大きな突起部

Functional scope

大腿骨頸の形態と機能

大腿骨頸の軸は，大腿骨幹に対して内側に傾いている．この角度を**頸体角** neck shaft angle といい，正常の成人で 125～130° である．頸体角の役割は大転子を外側に突き出すことで，これにより中殿筋などによる股関節の外転の効率が高まる．頸体角が小さいと，股関節の外転力が弱まり，歩行の際に骨盤を支えられず，側方に動揺しながら歩くことになる．その一方，頸体角によって大腿骨頸に強い剪断力が働き，骨の強度が落ちたときに骨折のリスクがある(大腿骨頸部骨折)．頸体角が正常より大きいと，大腿が外側に張り出して**外反股** coxa valga になり，小さいと大腿が内側に寄って**内反股** coxa vara になる．頸体角は幼児期には大きく(約 145°)，成長とともに減少して成人の値に近づく．

水平面でみると，大腿骨頸の軸は下端の外側・内側顆の横軸に対して前方に捻れている．この角度を**前捻角** anteversion angle といい，正常の成人では 15～20° である．前捻角のために膝はやや内向きになり，脛骨の捻れによって足は前向きになる．前捻角が大きいと膝と爪先が内側に向いて**うちわ** toe in(いわゆる“内股”)の傾向になり，小さいと外側に向いて**そとわ** toe out(いわゆる“がに股”)の傾向になる．前捻角は幼小児期に大きく，成長とともに減少して成人の値に近づく．

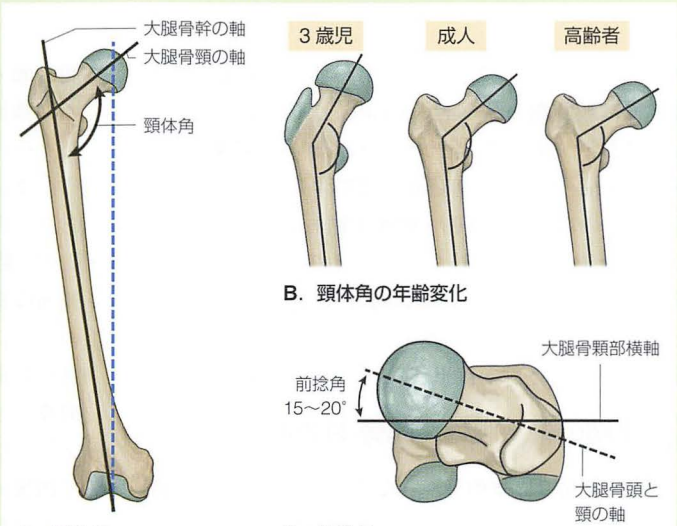

●大腿骨の形態

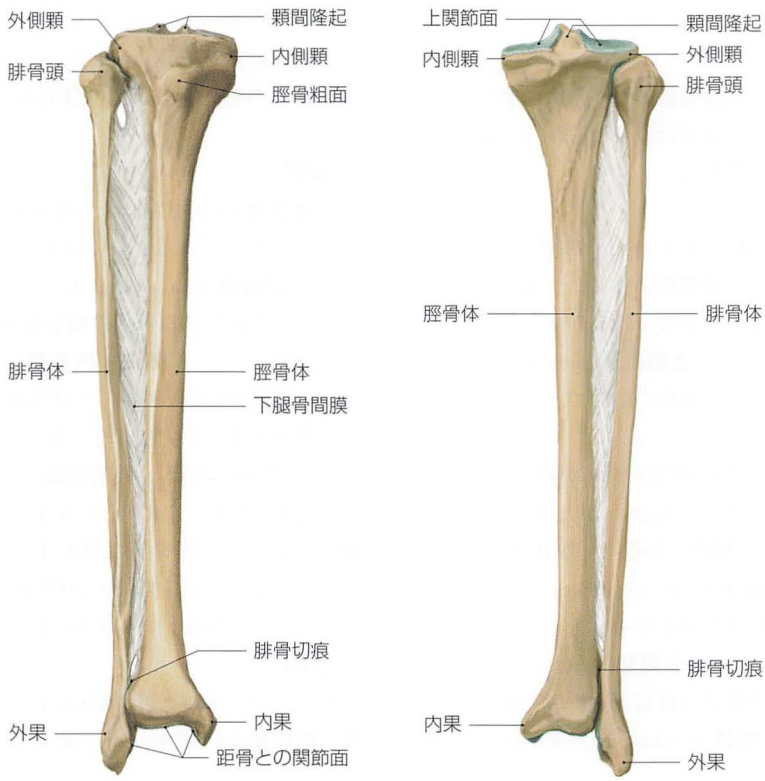

●図 7-4　下腿：脛骨と腓骨

を作り，脛骨の上端と関節する．外側・内側顆の間は後方では**顆間窩** intercondylar fossa という深い窪みになっており，前方ではたがいにつながって**膝蓋面** patellar surface となり，膝蓋骨と関節する．外側・内側顆の側面の高まりは**外側・内側上顆** lateral/medial epicondyle と呼ばれる．外側上顆には筋(腓腹筋の外側頭，膝窩筋)と靱帯(外側側副靱帯)が付着する．内側上顆には靱帯(内側側副靱帯)が付着し，後上部に内転筋結節(大内転筋腱が停止)という高まりがある．

C 下腿の骨：脛骨，腓骨(図 7-4)

下腿の骨格は2本の骨からなる．脛骨は強大で内側(母趾側)にあり，大腿骨および足根の距骨と関節を作る．腓骨は細く，外側(小趾側)にある．

● 脛骨

脛骨 tibia は，大腿骨に次いで大きな骨で，下腿で体重を支持する働きをする．

- 上端：左右と後方に広がって**外側・内側顆** lateral/medial condyle を形成する．外側・内側顆の上面(**上関節面** superior articular surface)には2個の卵円形の関節面があって，大腿骨の外側・内側顆と関節し，その間に**顆間隆起** intercondylar eminence という小隆起がある．外側顆の後外側に小さな関節面があり，腓骨頭と関節する．
- 骨幹：**脛骨体** body of tibia は三角柱状で，前縁と内側面は筋に覆われていないため，触知できる．前縁の上端には，**脛骨粗面** tibial tuberosity(大腿四頭筋腱の停止)という隆起部がある．外側縁には下腿骨間膜が付着し，腓骨との間をつないでいる．
- 下端：やや広がっていて，内側部は下方に突き出して**内果** medial malleolus を形成する．下端の下面と内果の外側面は，距骨との関節面になっている．遠位端の外側部には**腓骨切痕** fibular notch という軽い窪みがあり，腓骨の下端部と接している．

● 腓骨

腓骨 fibula は，下腿の外側にある細長い骨で，体重の支持には関与しない．

- 上端：**腓骨頭** head of fibula はやや膨らんで，前内側

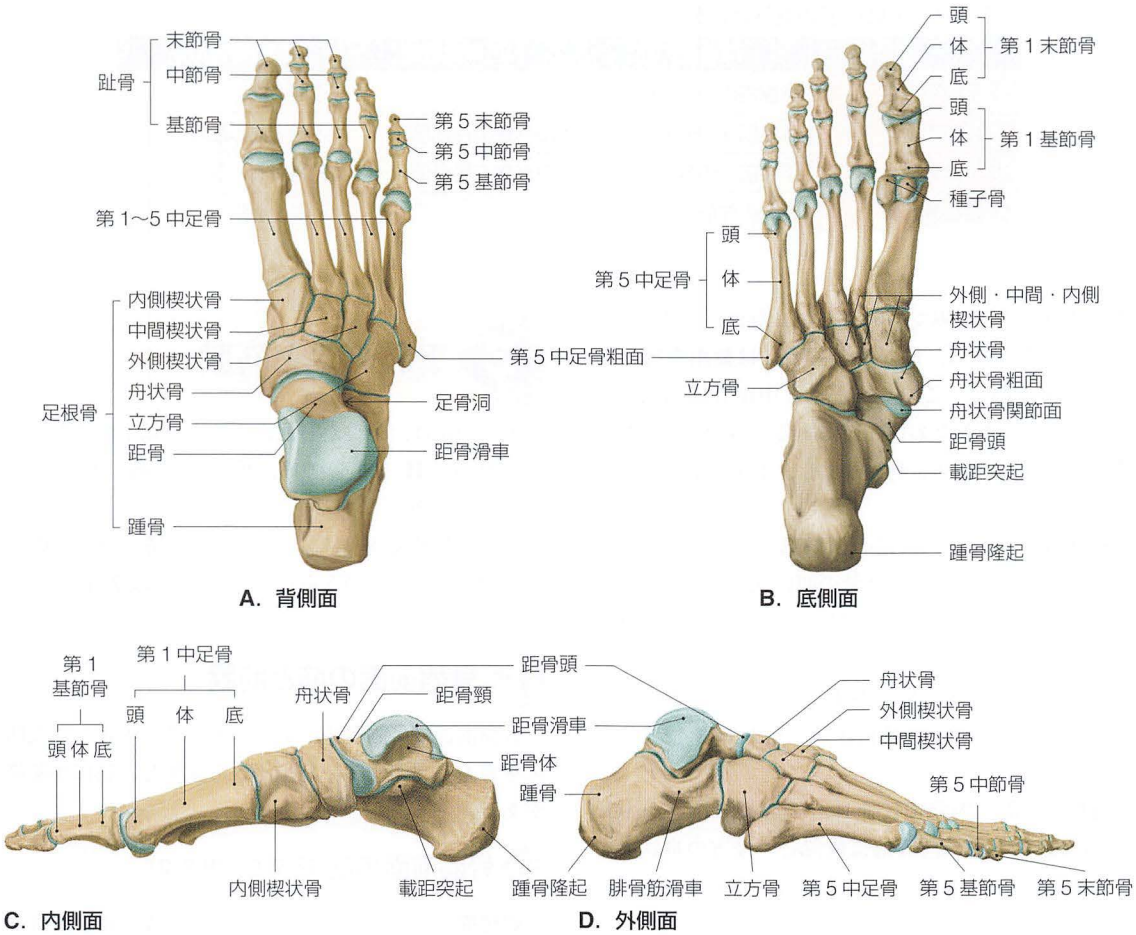

●図 7-5 足の骨

部に脛骨との関節面がある．

- 骨幹：**腓骨体** body of fibula の内側縁には下腿骨間膜が付着し，脛骨との間をつないでいる．
- 下端：肥厚し，とくに外側部が下方に突き出して**外果** lateral malleolus を形成する．外果の内側面は距骨との関節面になっている．

D 足の骨：足根骨，中足骨，趾骨(図 7-5)

足の骨格は，足根骨，中足骨，趾骨の 3 群の骨からなる．

● 足根骨

足根骨 tarsal bone は足首にある 7 個の骨で，近位部には 2 個の大型の骨(距骨，踵骨)，遠位部には 5 個の小型の骨(舟状骨，内側・中間・外側楔状骨，立方骨)がある．

距骨 talus は，足根の近位部で最上部に位置し，上方で下腿の骨，下方で他の足根骨(踵骨，舟状骨)と関節する．上面は円筒状で**距骨滑車** trochlea of talus と呼ばれ，下腿の骨(脛骨，腓骨)との間で距腿関節を作る．前部は半球状に突き出した**距骨頭** head of talus で，やや細くなった距骨頸を介して本体の**距骨体** body of talus につながる．下面では前方に舟状骨関節面，その後方に前・中・後踵骨関節面があり，距踵舟関節および距踵関節を作る．

踵骨 calcaneus は，最大の足根骨で，足根の近位下部にある．踵として体重を地面に伝え，上方の距骨を支え，前方で他の足根骨(舟状骨，立方骨)と関節する．後部 1/3 は後下方に突き出して**踵骨隆起** calcaneal tuberosity となり，その後上端にアキレス腱が停止し，後下端で地面に接する．上面の前 2/3 に距骨との間の 3 つの関節面があり，前・中距骨関節面は距踵舟関節に加わり，後距骨関節面は距踵関節に加わる．両者の

●表 7-1　下肢の筋の概観と区分

	(Ⅰ)前面の筋	(Ⅱ)中間の筋	(Ⅲ)後面の筋
❶ 下肢帯の筋	骨盤内の筋	—	殿部の筋
❷ 大腿の筋	大腿前面の伸筋	大腿内側の内転筋	大腿後面の屈筋
❸ 下腿の筋	下腿前面の伸筋	下腿外側の腓骨筋	下腿後面の屈筋
❹ 足の筋	足背の伸筋	—	足底の屈筋

間は足根洞により隔てられ，ここに距骨と踵骨をつなぐ骨間靱帯がある．内側面の前半には**載距突起** talar shelf が突き出し，この上面に前・中距骨関節面がある．前面に立方骨との関節面がある．外側面には**腓骨筋滑車** fibular trochlea が突き出し，下腓骨筋支帯が付着する．

舟状骨 navicular は，足の内側部に位置し，後方の距骨頭と前方の3つの楔状骨の間に挟まれ，後上方で距骨に，外側で立方骨に接する．下面内側部に**舟状骨粗面** tuberosity(後脛骨筋の停止)がある．

立方骨 cuboid は，足の外側部に位置し，後方で踵骨，内側で舟状骨と外側楔状骨，前方で第4・5中足骨に接する．

外側・中間・内側楔状骨 lateral/intermediate/medial cuneiform は，足の内側部に位置し，後方の舟状骨と前方の第1～3中足骨の間に挟まれ，外側で立方骨に接する．

● **中足骨**

中足骨 metatarsal は，足の甲を作る5本の骨である．各中足骨の近位端は**底** base，骨幹は**体** body，遠位端は**頭** head と呼ばれる．中足骨の頭は地面に接して体重を伝える．第1中足骨が最も太くかつ短い．第5中足骨の底は，外側に突き出して，第5中足骨粗面(短腓骨筋の停止)を作る．

● **趾骨**

趾骨 phalanx は，足趾を作る骨で，母趾には2本，他の趾には3本ずつある．近位側のものは**基節骨** proximal phalanx，中間のものは**中節骨** middle phalanx，遠位側のものは**末節骨** distal phalanx と呼ばれる．母趾は基節骨と末節骨のみを有する．各趾骨の近位端は**底**，骨幹は**体**，遠位端は**頭**と呼ばれる．

C 下肢の筋と筋膜

下肢の筋は，体幹から足に至るまで以下の4群に分けられる．❶下肢帯の筋，❷大腿の筋，❸下腿の筋，❹足の筋，である．

また，骨格を基準に，(Ⅰ)前面の筋，(Ⅱ)中間の筋，(Ⅲ)後面の筋の3系統に分かれる(**表 7-1**)．

1 骨盤前面の筋と筋膜

骨盤前面には腸腰筋があり，大腿骨に停止して股関節を強力に屈曲する．腸腰筋から派生した筋に小腰筋がある．

A 骨盤前面の筋(図 7-6，表 7-2)

腸腰筋 iliopsoas は，腸骨から起こる腸骨筋と腰椎から起こる大腰筋の総称である．

腸骨筋 iliacus は，大骨盤の上面の腸骨窩から起こる．

大腰筋 psoas major は，腰椎の椎体・椎間円板と肋骨突起から起こって内側弓状靱帯の深層を通る．

両者は合して下方に走り，鼠径靱帯の深層を通って大腿に出て，強力な腱となって大腿骨の小転子に停止する．

作用　股関節で，大腿骨を前方に強力に屈曲する．

神経　腰神経叢支配で，腸骨筋は大腿神経からの枝により，大腰筋は L2・3 の前枝により支配される．

小腰筋 psoas minor は，40% ほどに出現する小筋で，大腰筋の最上部の前面から分かれ，下方やや内側に向かい，細い腱となって寛骨前面の腸恥隆起に停止する．

B 骨盤前面の筋膜

腸腰筋の表面を**腸腰筋筋膜** iliopsoas fascia が包んでいる．大腰筋を包む部分は**腰筋筋膜** psoas fascia と呼

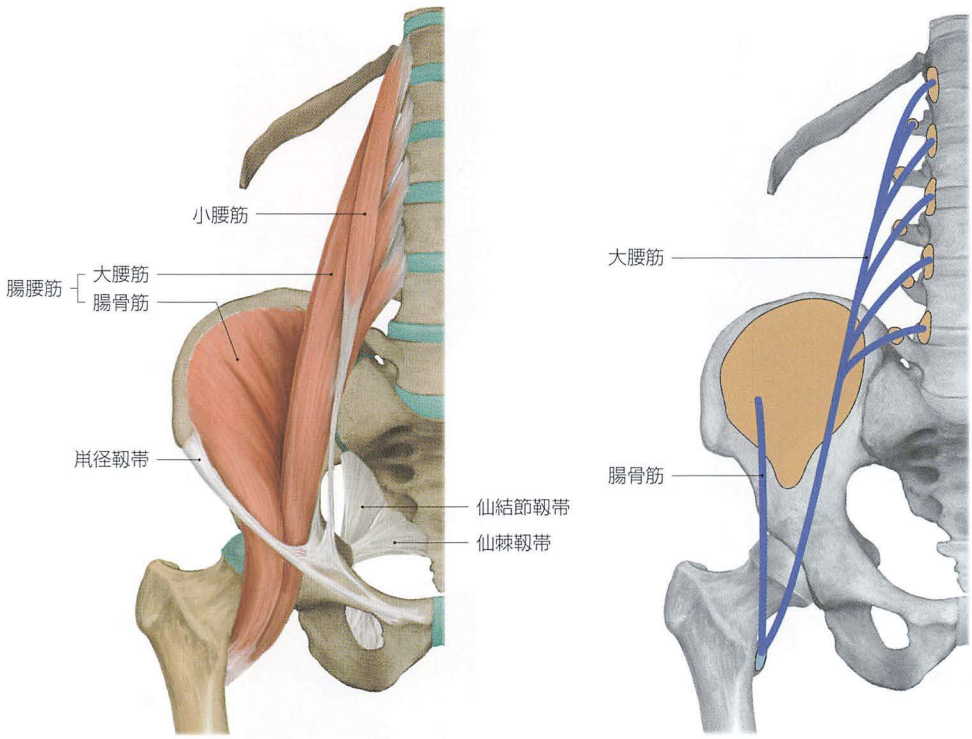

A. 前面　　B. 起始と停止

●図 7-6　骨盤前面の筋

●表 7-2　骨盤前面の筋

筋		起始	停止	神経支配	作用
腸腰筋	腸骨筋	腸骨窩	大腿骨小転子	大腿神経	股関節の屈曲
	大腰筋	T12〜L5 椎体，椎間円板，肋骨突起		L1〜3 の枝	
	小腰筋	T12・L1 椎体，椎間円板	寛骨の腸恥隆起	L1・2 の枝	体幹の屈曲

ばれ，上方で内側弓状靱帯に付着する．鼡径靱帯より下方の部分は**腸骨筋筋膜** iliac fascia と呼ばれ，上方で鼡径靱帯と腸恥隆起をつなぐ**腸恥筋膜弓** iliopectineal arch を形成し，鼡径靱帯と寛骨に挟まれた空間を外側の筋裂孔と内側の血管裂孔に分け，ともに骨盤から大腿への通路になっている．

❶ **筋裂孔** muscular space：腸腰筋，大腿神経，外側大腿皮神経の通路になる（▶ 図 7-46B）．

❷ **血管裂孔** vascular space：大腿動静脈，陰部大腿神経大腿枝の通路になり，リンパ管の通路の大腿輪を含む（▶ 図 7-46B）．

2 殿部の筋と筋膜

殿部は骨盤の後面にあたり，❶ 浅層には殿筋群（大殿筋，大腿筋膜張筋，中殿筋，小殿筋），❷ 深層には回旋筋群がある．いずれも骨盤から起こり，おもに大腿骨に停止して股関節に作用する．

A 殿筋群（図 7-7, 8，表 7-3）

殿部の浅層の筋群で，おもに股関節の伸展と外転を行う．

大殿筋 gluteus maximus は，殿部の膨らみとなる厚く強大な筋である．骨盤の後面の広い領域（腸骨翼の後面，仙骨の後面，尾骨の外側縁，仙結節靱帯）から幅広く起こり，外下方に向かい，上部と下部浅層の筋

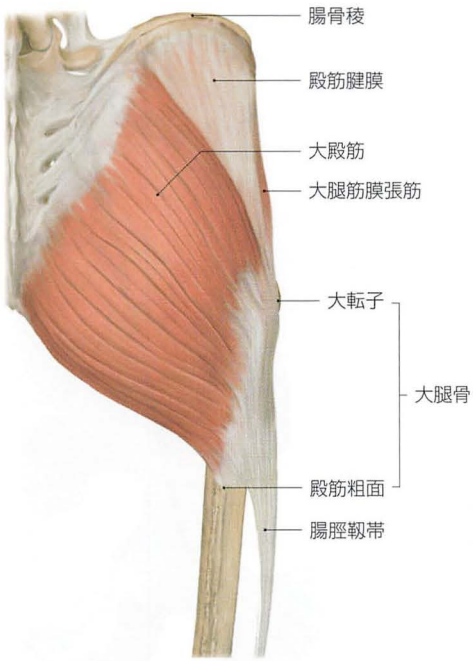

A．大殿筋

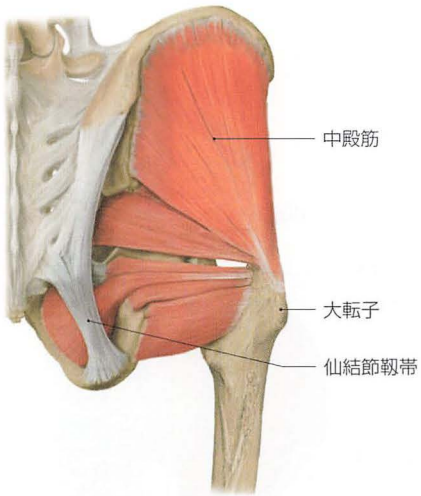

B．中殿筋

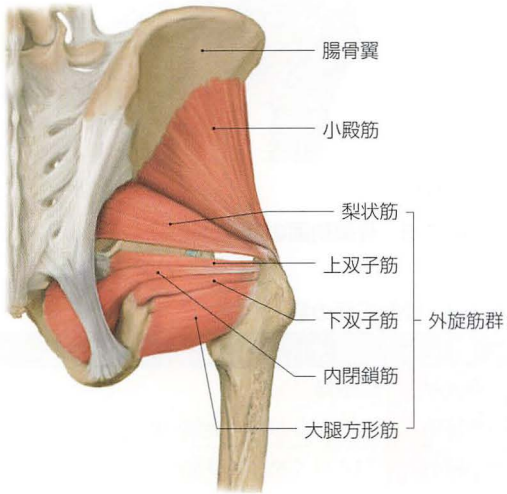

C．小殿筋と外旋筋群

●図 7-7　殿部の筋

●表 7-3　殿筋群

筋	起始	停止	神経支配	作用
大殿筋	腸骨翼後面，仙骨，尾骨，仙結節靱帯	腸脛靱帯，大腿骨の殿筋粗面	下殿神経	股関節の伸展・外旋 股関節と膝関節の安定
大腿筋膜張筋	腸骨稜	腸脛靱帯	上殿神経	膝関節の安定と股関節の外転・内旋・屈曲
中殿筋	腸骨翼外側面	大腿骨の大転子	上殿神経	股関節の外転・内旋
小殿筋	腸骨翼外側面	大腿骨の大転子	上殿神経	股関節の外転・内旋

束は腸脛靱帯の後部に停止し，下部深層 1/4 の筋束は大腿骨の殿筋粗面に停止する．

作用 大腿骨を後方に引いて股関節を強力に伸展させ，外旋させるとともに，腸脛靱帯を緊張させる．腸脛靱帯の緊張は，直立の際に大腿骨と脛骨の密着性を高めて膝関節を安定させる働きをする．

神経 仙骨神経叢から起こる下殿神経（L5～S2）によって支配される．

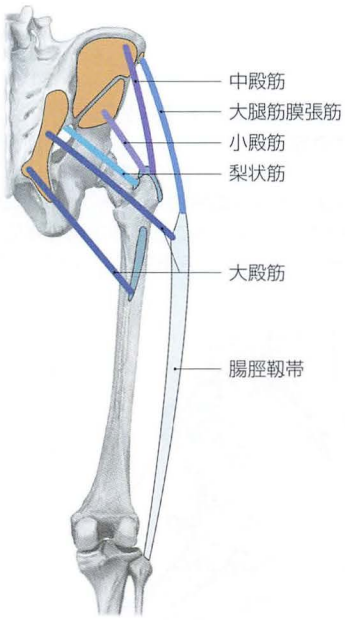

●図 7-8　殿筋群と梨状筋，起始と停止

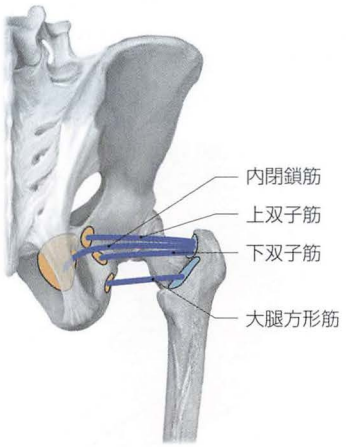

●図 7-9　外旋筋群，起始と停止

●表 7-4　外旋筋群

筋	起始	停止	神経支配	作用
梨状筋	仙骨前面	大腿骨の大転子	仙骨神経叢の筋枝	股関節の外旋・外転
内閉鎖筋	閉鎖膜内面，閉鎖孔周辺，坐骨体	大腿骨の転子窩	仙骨神経叢の筋枝	股関節の外旋・外転
上・下双子筋	上双子筋：坐骨棘 下双子筋：坐骨結節	大腿骨の転子窩	仙骨神経叢の筋枝	股関節の外旋・外転
大腿方形筋	坐骨結節	大腿骨の転子間稜	仙骨神経叢の筋枝	股関節の外旋

大腿筋膜張筋 tensor fasciae latae は，骨盤外側面の浅層で腸脛靱帯の中にみられる筋で，腸骨稜の外側縁と大腿筋膜の内面から起こり，垂直に下行して腸脛靱帯の前部に停止する．

作用 腸脛靱帯の緊張を介して膝関節を安定させ，股関節に対しては外転・内旋・屈曲に作用する．

神経 仙骨神経叢から起こる上殿神経(L4～S1)により支配される．

中殿筋 gluteus medius は，骨盤後面の外側部にある筋で，腸骨翼の後面および表面の殿筋腱膜から起こり，外下方に向かい，大腿骨の大転子の外側面に停止する．中殿筋の下部は大殿筋の深層に隠れ，上部は殿筋腱膜により覆われている．

作用 股関節で大腿骨を外転・内旋させる．この作用は歩行の際に上体を着地側に引いて，身体が挙上脚側に倒れるのを防ぐ働きをする．

神経 仙骨神経叢から起こる上殿神経(L4～S1)により支配される．

小殿筋 gluteus minimus は，骨盤後面で中殿筋の深層にある筋で，腸骨翼の後面下部から起こり，外下方に向かい，大腿骨の大転子の前面に停止する．

作用 中殿筋と同様に股関節で大腿骨を外転・内旋させる．

神経 仙骨神経叢から起こる上殿神経(L4～S1)により支配される．

B 外旋筋群(図 7-7C, 8, 9，表 7-4)

大殿筋の深層で中殿筋の下方にある筋群で，おもに股関節の外旋を行う．

梨状筋 piriformis は，中殿筋の下方に隣接する筋で，骨盤内で仙骨前面の外側部で前仙骨孔の間の領域から起こり，大坐骨孔を通って外側に走り，大腿骨の大転子上縁の内側面に停止する．梨状筋は大坐骨孔を上下2つに分け，① 梨状筋上孔は上殿動静脈・神経の通

Clinical scope

中殿筋への筋肉内注射

筋肉内注射 intramuscular injection に適した条件は，筋層が厚いことと，大血管や神経の分布が少ないことである．この条件を満たした筋肉は意外に少なく，三角筋と中殿筋が筋肉内注射の部位としてよく用いられる．大殿筋のほうが筋層は厚いが，深層に坐骨神経が走っているので用いられない．

中殿筋での筋肉内注射部位を決める方法は 2 つある．

❶ **クラークの方法** method of Clark では，上前腸骨棘と上後腸骨棘を結んだ線の前 1/3 の位置とする．

❷ **ホッホシュテッターの方法** method of Hochstetter では，人差し指を上前腸骨棘に当てて中指を腸骨稜に沿って後方に広げ，その間にできた三角形の中心あたりとする．

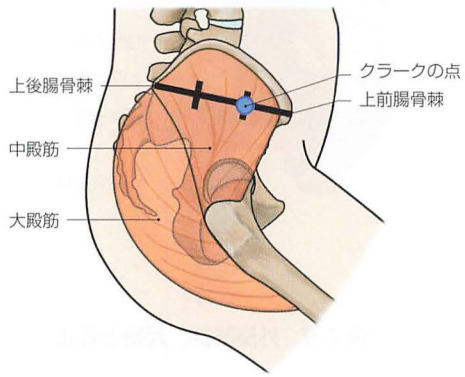

A．クラークの方法

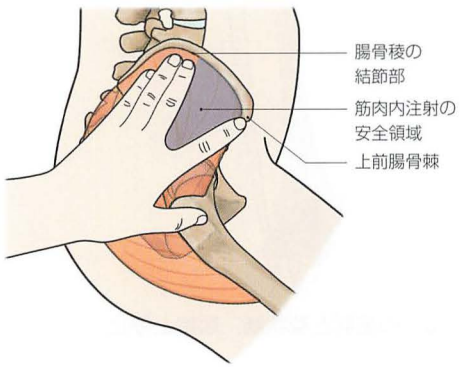

B．ホッホシュテッターの方法

●中殿筋への筋肉内注射

Clinical scope

中殿筋の筋力低下

中殿筋は，股関節を外転させる主要な筋肉である．殿筋注射の事故などにより上殿神経が傷害されるなどして中殿筋の筋力が低下すると，立位の姿勢や歩行に異常が生じる．

筋力の低下した患側の脚で片脚立ちすると骨盤が非支持側に下がる．この現象は**トレンデレンブルク徴候** Trendelenburg sign と呼ばれる．本徴候は，中殿筋の麻痺のほか，中殿筋の停止部である大転子の骨折や，股関節の脱臼でもみられる．

この状態で歩行を始めると，患側の脚で着地したときに非支持側の骨盤が下がって足を地面に擦るので，上体を患側に傾けることによって，健側に下がった骨盤を持ち上げて歩行する．これは**トレンデレンブルク歩行** Trendelenburg gait（**デュシェンヌ歩行** Duchenne gait）と呼ばれる．トレンデレンブルク（Friedrich Trendelenburg，1844～1924）はドイツの外科医で，ロストック，ボン，ライプツィヒの大学で外科学教授を務めた．

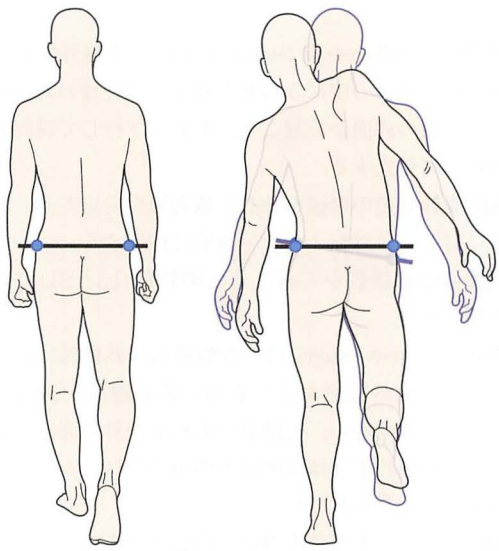

A．正常　　B．トレンデレンブルク歩行

●中殿筋麻痺の症状

路，❷梨状筋下孔は坐骨神経，後大腿皮神経，下殿動静脈・神経，内陰部動静脈，陰部神経の通路になる．

作用 伸展した股関節を外旋し，屈曲した股関節を外転する．

神経 仙骨神経叢の枝(L5～S2)により支配される．

内閉鎖筋 obturator internus は，梨状筋の下方で停止腱が上・下双子筋の間に挟まれる筋で，骨盤内で小骨盤の前外側壁の閉鎖膜および周囲の骨から起こり，上方に向かって収束して腱になり，小坐骨切痕で90°向きを変えて外方に向かい，大腿骨の大転子の内側面(転子窩)に停止する．骨盤内で内閉鎖筋の筋膜は肛門挙筋の起始になっており，それより上方では内閉鎖筋は骨盤腔の前外側壁になり，それより下方では会陰の坐骨直腸窩の外側壁になる．

作用 伸展した股関節を外旋し，屈曲した股関節を外転する．

神経 仙骨神経叢の枝(L5～S2)により支配される．

上・下双子筋 gemellus superior/inferior は，梨状筋の下方で内閉鎖筋腱を挟む2つの筋で，上双子筋は坐骨棘から，下双子筋は坐骨結節から起こって外側に走り，内閉鎖筋の腱と合体して大腿骨の大転子の内側面(転子窩)に停止する．

作用 伸展した股関節を外旋し，屈曲した股関節を外転する．

神経 仙骨神経叢の枝(L5～S2)により支配される．

大腿方形筋 quadratus femoris は，上・下双子筋の下方にある平らな四角形の筋で，坐骨結節の外側縁から起こり，外側に走って大腿骨上部後面の転子間稜に停止する．

作用 股関節を外旋させる．

神経 仙骨神経叢の枝(L5～S2)により支配される．

C 殿部の筋膜(▶ 図 7-7, 13)

大腿筋膜 fascia lata は，大腿と殿部の筋を包む筋膜で，いくつかの場所で骨格に付着し，また局所的に肥厚している．殿部では，大腿筋膜は腸骨稜に付着し，そこより下方で大殿筋上縁までの部分は強靱な**殿筋腱膜** gluteal aponeurosis になり，中殿筋の表面を覆うとともにその起始となっている．大腿筋膜は大殿筋の周囲で2層に分かれ，大殿筋の浅層と深層を覆う．殿筋腱膜の最外側部はさらに肥厚して腸脛靱帯に移行する．

腸脛靱帯 iliotibial tract は，大腿筋膜の外側を縦に走る帯状の肥厚部で，腸骨稜の最前部と脛骨上端外側部をつなぐ．最上部では2層に分かれて間に大腿筋膜張筋を挟んでいる．大殿筋および大腿筋膜張筋の停止部となり，力を脛骨に伝えて膝関節を安定させる．

3 大腿の筋と筋膜

大腿の筋は，3つの区画に分かれた3つの筋群からなる．❶前区画にある伸筋群，❷内側区画の内転筋群，❸後区画にある屈筋群である．

A 大腿の前区画にある伸筋群 (図 7-10，表 7-5)

大腿の前区画 anterior compartment of thigh には伸筋群が含まれ，膝関節の伸展を行う．

縫工筋 sartorius は，大腿前面を斜めに走る細長い筋で，寛骨の上前腸骨棘から起始し，下方内側に走り，脛骨上端の内側部(脛骨粗面の内側)に停止する．

作用 股関節には屈曲・外転・外旋を行い，膝関節には屈曲を行うが，筋力は弱い．

神経 大腿神経(L2～4)により支配される．

大腿四頭筋 quadriceps femoris は，大腿前面の大部分を占める強大な筋である．起始が分かれており，1つの直筋と3つの広筋の合わせて4つからなり，膝蓋骨と膝蓋靱帯を介して脛骨上部前面の脛骨粗面に停止する．

❶ **大腿直筋** rectus femoris：下前腸骨棘と寛骨臼の上縁から起始し，大腿前面を下行し，膝蓋骨の上縁に付着する．

❷ **外側広筋** vastus lateralis：大腿骨の大転子と粗線の外側唇および外側筋間中隔から起始し，大腿骨の外側面を回って下行し，筋の深層の停止腱が膝蓋骨の上縁に付着する．

❸ **中間広筋** vastus intermedius：大腿骨の前面と外側面から起始し，筋の浅層の停止腱が膝蓋骨の上縁に付着する．

❹ **内側広筋** vastus medialis：大腿骨の転子間線と粗線の内側唇，内側大腿筋間中隔から起始し，筋の深層の停止腱が膝蓋骨の上縁に付着する．

作用 大腿四頭筋は膝関節を強力に伸展する．大腿直筋にはさらに股関節を屈曲する作用もある．

神経 大腿神経(L2～4)により支配される．

膝関節筋 articularis genus は，内側広筋の下部につながる筋束で，内側唇の下部から起始し，内側広筋の

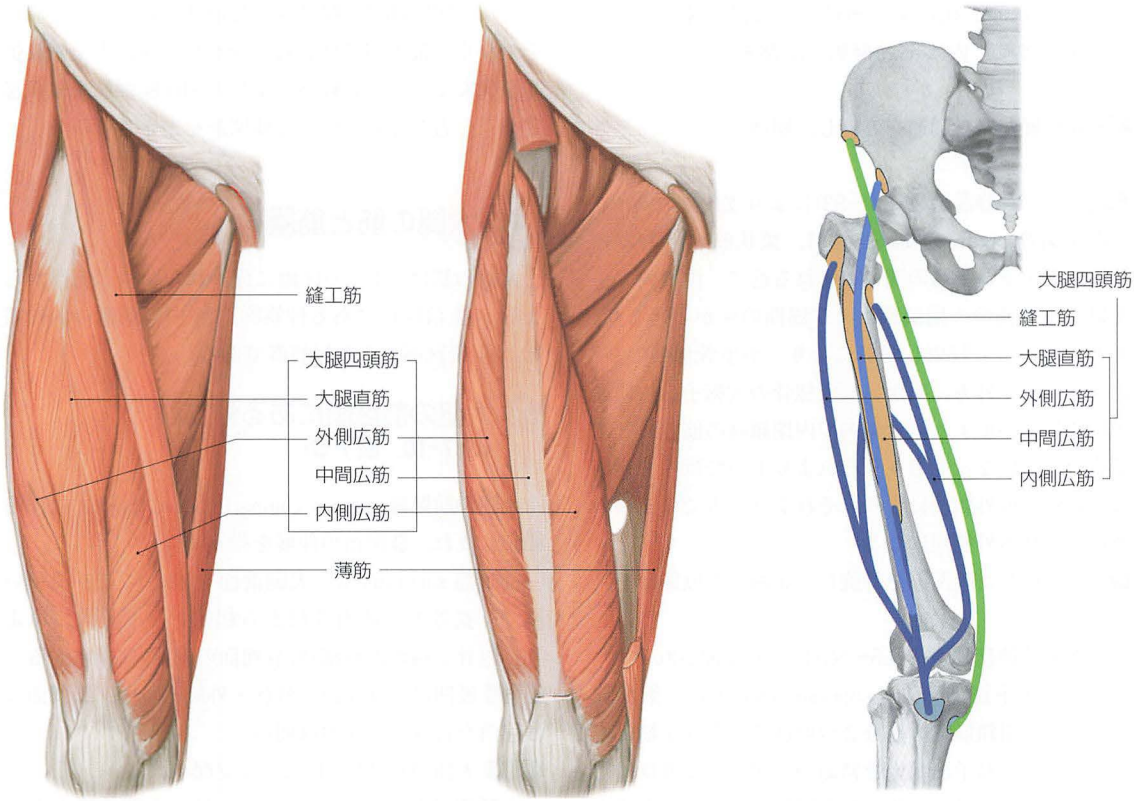

A．浅層　　B．深層（縫工筋と大腿直筋を取り除いてある）　　C．起始と停止

●図 7-10　大腿の前区画の伸筋群

●表 7-5　大腿の前区画の伸筋群

筋		起始	停止	神経支配	作用
縫工筋		上前腸骨棘	脛骨粗面の内側	大腿神経	股関節の屈曲・外転・外旋 膝関節の屈曲
大腿四頭筋	大腿直筋	下前腸骨棘，寛骨臼の上縁	脛骨粗面	大腿神経	膝関節の伸展，股関節の屈曲
	外側広筋	大腿骨の大転子，粗線の外側唇，外側筋間中隔			膝関節の伸展
	中間広筋	大腿骨体の前面と外側面			
	内側広筋	大腿骨の転子間線と粗線の内側唇，内側大腿筋間中隔			
膝関節筋		大腿骨の内側唇下部	膝関節包	大腿神経	膝関節包の挙上

停止腱に加わらずに膝関節包に停止する．

作用　膝関節包を緊張させる．

神経　大腿神経により支配される．

B 大腿の内側区画にある内転筋群（図 7-11，表 7-6）

大腿の内側区画 medial compartment of thigh には，内転筋群が含まれ，股関節の内転を行う．

恥骨筋 pectineus は，内転筋群のうちで最上部にあ

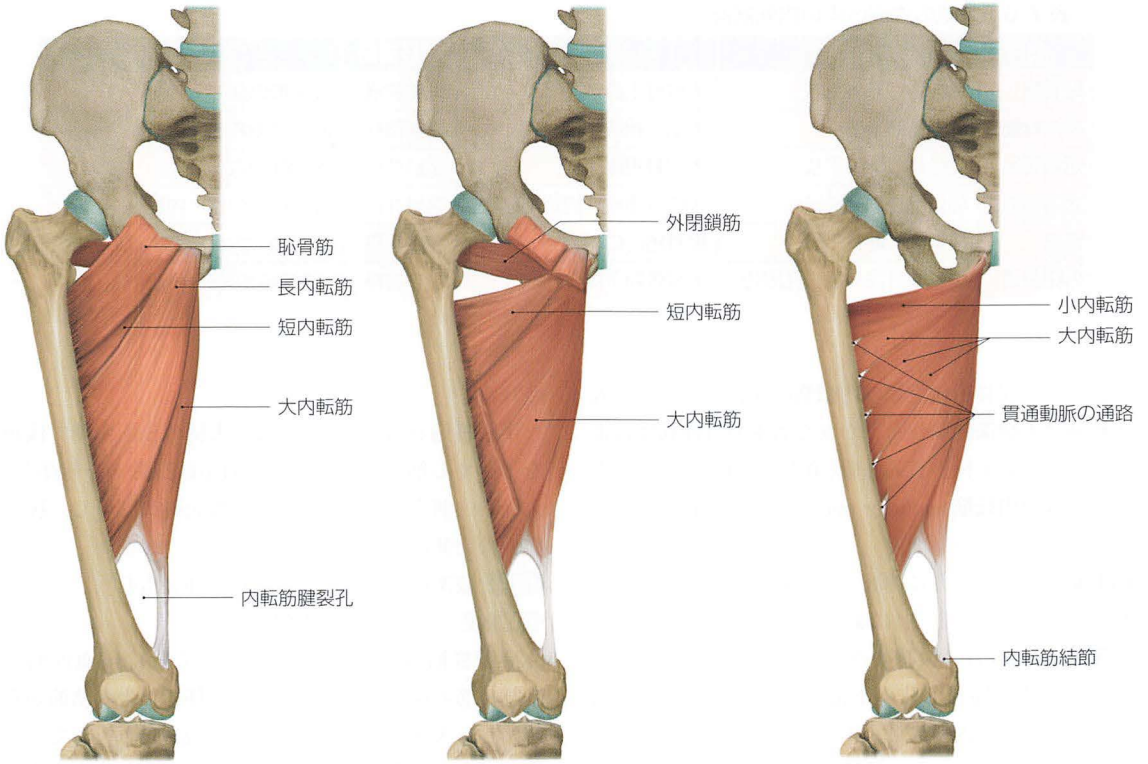

A. 浅層　B. 中間層　C. 深層

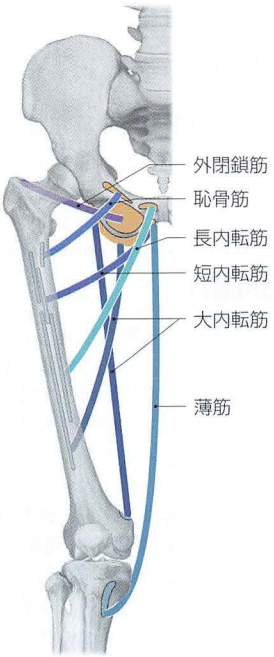

D. 起始と停止

●図 7-11　大腿の内側区画の内転筋群

り，恥骨体と恥骨上枝の上面の恥骨櫛から起始し，外側下方に走り，大腿骨後面で粗線の上部と恥骨筋線に停止する．

作用 股関節を屈曲し，内転する．

神経 大腿神経(L2～4)により支配される．

長内転筋 adductor longus は，恥骨筋より下方で内転筋群の前面に位置する．恥骨体の前面で恥骨結節の下部から起始し，下方外側に走り，大腿骨後面の粗線の中央 1/3 に停止する．

作用 股関節を内転する．

神経 閉鎖神経(L2～4)により支配される．

短内転筋 adductor brevis は，恥骨筋と長内転筋の間の高さでその深層に位置する．恥骨体と恥骨下枝の下面から起始し，外下方に走り，大腿骨後面の粗線の上 1/3 に停止する．

作用 股関節を内転する．

神経 閉鎖神経(L2～4)により支配される．

大内転筋 adductor magnus は，短内転筋と長内転筋の深層にある大きな三角形の筋で，恥骨下枝から坐骨結節にかけて起始し，外下方に走り，大腿骨後面の粗線の全長に停止するとともに，最内側の筋束は停止腱

●表 7-6　大腿の内側区画の内転筋群

筋	起始	停止	神経支配	作用
恥骨筋	恥骨体，恥骨上枝	大腿骨上部後面	大腿神経	股関節の屈曲・内転
長内転筋	恥骨結節下部	大腿骨粗線中部	閉鎖神経	股関節の内転
短内転筋	恥骨体，恥骨下枝	大腿骨粗線上部	閉鎖神経	股関節の内転
大内転筋	恥骨下枝，坐骨結節	大腿骨粗線，内転筋結節	閉鎖神経	股関節の伸展・内転
薄筋	恥骨体，恥骨下枝	脛骨粗面の内側	閉鎖神経	股関節の内転，膝関節の伸展
外閉鎖筋	閉鎖膜外面，閉鎖孔周辺	大腿骨転子窩	閉鎖神経	股関節の内転・外旋

となって大腿骨内側上顆の内転筋結節に停止する．大内転筋は大腿深動脈から分かれた数本の貫通動脈により貫かれ，最上位の貫通動脈（第1貫通動脈）より上方の筋束は**小内転筋** adductor minimus と呼ばれ，分かれていることが多い．

作用 股関節を強力に伸展し，内転する．

神経 閉鎖神経（L2～4）により支配される．

薄筋 gracilis は，大腿の内側を下行する薄く長い筋で，恥骨体と恥骨下枝の下面から起こり，下方に走り，脛骨粗面の内側に停止する（▶ 図 7-10）．

作用 股関節を内転し，膝関節を伸展するが，筋力は弱い．

神経 閉鎖神経（L2～4）により支配される．

外閉鎖筋 obturator externus は，前方からは内転筋群の上部の深層，後方からは大腿方形筋の深層に位置する．閉鎖膜とその周囲の骨の外面から起こり，外側に走り，大転子内側面の転子窩の下部に停止する．

作用 股関節を内転し，外旋する．

神経 閉鎖神経（L2～4）により支配される．

C 大腿の後区画にある屈筋群（図 7-12，表 7-7）

大腿の後区画 posterior compartment of thigh には屈筋群が含まれ，膝関節の屈曲を行う．これらの筋は膝窩の両側に停止腱が配置されており，**ハムストリングス** hamstrings と呼ばれる．

大腿二頭筋 biceps femoris は，大腿後面を外側寄りに下行する筋で，2頭からなる．長頭は坐骨結節から起始して下行して停止腱に移行し，短頭は大腿骨後面の粗線から起始して停止腱に加わり，下腿上部の外側で腓骨頭に停止する．

作用 膝関節を屈曲する．長頭は股関節の伸展も行う．

神経 長頭は脛骨神経，短頭は総腓骨神経により支配される．

半腱様筋 semitendinosus は，大腿の後面内側で浅層を下行する筋で，坐骨結節と仙結節靱帯から起始し，大腿の内側を下行して下半部で停止腱に移行し，脛骨粗面の内側に停止する．

作用 膝関節を屈曲し，股関節の伸展も行う．

神経 脛骨神経により支配される．

半膜様筋 semimembranosus は，大腿の後面内側で半腱様筋の深層を下行する扁平な筋で，坐骨結節から起始し，大腿の内側で大内転筋の後方を下行して，下端部で丸い停止腱になり，脛骨の内側顆に停止する．

作用 膝関節を屈曲し，股関節の伸展も行う．

神経 脛骨神経により支配される．

D 大腿の筋膜（図 7-13）

大腿筋膜 fascia lata は，大腿と殿部の筋を包む筋膜で，上方では腸骨稜に付着し，下方では膝の付近で分

Clinical scope

ハムストリングスの肉離れ

肉離れ muscle strain は，筋肉が急激に収縮して，筋膜や筋線維の一部が損傷することである．下肢の筋によく生じるが，肉離れを最もよく生じるのは大腿の屈筋，とくに大腿二頭筋長頭である．ほかには大腿直筋と腓腹筋にも生じやすい．瞬発的な動きをするスポーツ（陸上競技の短距離走や跳躍，野球，バスケットボール，サッカーなど）で急激な筋収縮が起こり，過剰な力で伸展されると，筋線維や結合組織（筋膜，筋腱接合部）が断裂し，筋内で出血が起こる．肉離れが起こると激しい痛みが起こり，とくに受傷した筋を動かそうとすると悶絶するほどの痛みが生じる．ほとんどの場合は保存的治療で治癒するが，重症例では手術を行うことがある．急性期（48時間ほど）は安静にして患部を冷却し，その後は局所の血液循環と筋線維の修復を促すために湿布薬などを用いたりする．軽症例では2～4週間で，重症例では4～6週間程度で回復する．

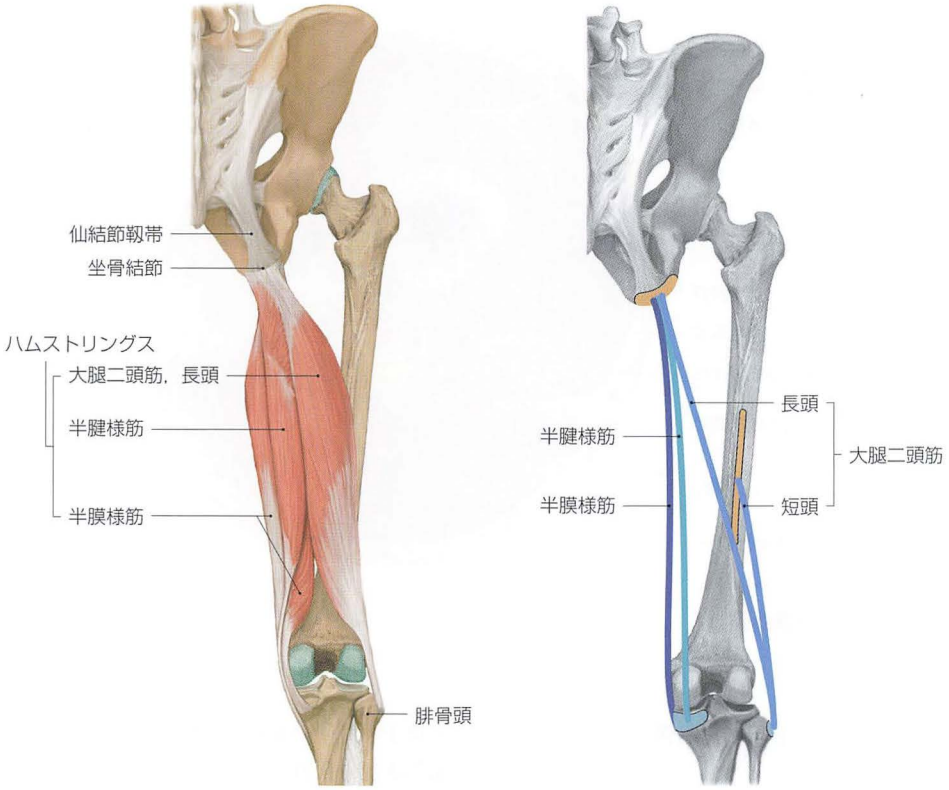

A．後面　　B．起始と停止

●図 7-12　大腿の後区画の屈筋群

●表 7-7　大腿の後区画の屈筋群

筋	起始	停止	神経支配	作用
大腿二頭筋	**長頭**：坐骨結節 **短頭**：大腿骨粗線	腓骨頭	**長頭**：脛骨神経 **短頭**：総腓骨神経	膝関節の屈曲 **長頭**：股関節の伸展
半腱様筋	坐骨結節，仙結節靱帯	脛骨粗面の内側	脛骨神経	膝関節の屈曲，股関節の伸展
半膜様筋	坐骨結節	脛骨内側顆の後内側面	脛骨神経	膝関節の屈曲，股関節の伸展

厚くなり，膝関節を構成する骨格に付着する．大腿の外側では縦方向の線維束が発達して**腸脛靱帯** iliotibial tract となり，上方では腸骨稜の前端部に，下方では脛骨の外側顆周辺に付着する．腸脛靱帯の上部で筋膜は 2 層に分かれ，間に大腿筋膜張筋を含む．腸脛靱帯は大殿筋と大腿筋膜張筋の停止となり，その緊張により膝関節を安定させる働きをする．

大腿の 3 つの区画（前区画，内側区画，後区画）は，**筋間隙** intermuscular space と呼ばれる大腿筋膜内部の 3 つの結合組織領域と，大腿筋膜と大腿骨をつなぐ筋膜状の**筋間中隔** intermuscular septum により隔てられている．

❶ **外側部**：**外側大腿筋間中隔** lateral femoral intermuscular septum があり，腸脛靱帯と粗線の外側唇をつなぎ，幅広くよく発達して，前区画の外側広筋と後区画の屈筋群を隔てている．外側広筋の起始となっている．

❷ **内側部**：前区画の内側広筋と内側区画の内転筋群の境界で，筋間隙と筋間中隔からなる．内側部の筋間隙は**内転筋管** adductor canal を形成している．**内側大腿筋間中隔** medial femoral intermuscular septum は大腿筋膜と粗線の内側唇をつないでいて幅が狭く，長内転

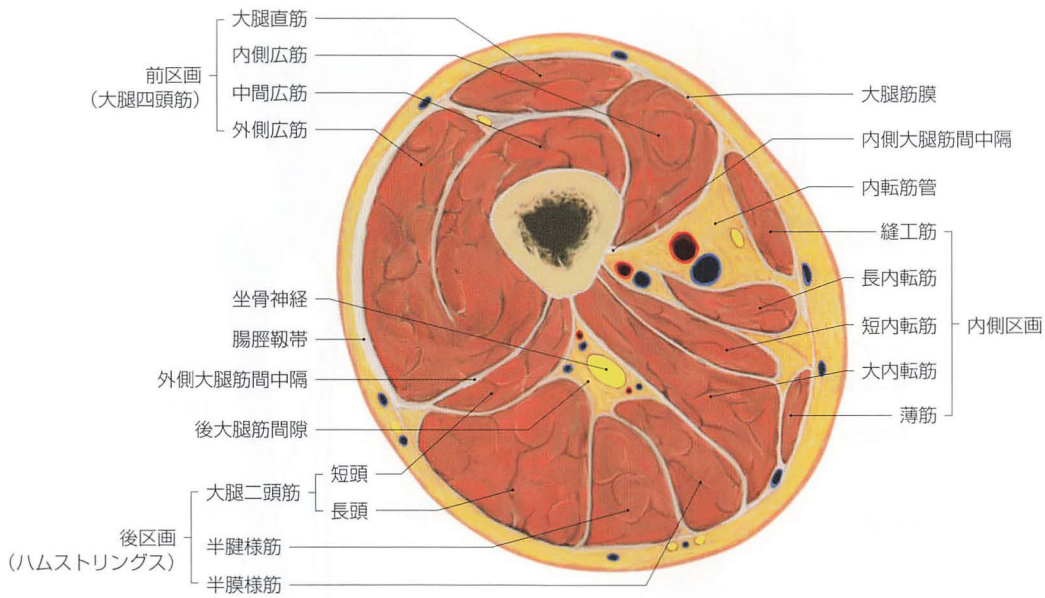

●図 7-13　大腿の横断面

筋と大内転筋の停止腱が付着し，内側広筋の起始になる．

❸ **後部：後大腿筋間隙** posterior femoral intermuscular space があり，内側区画の内転筋群と後区画の屈筋群を分けており，筋膜状の中隔はない．

大腿前面最上部の内側寄りに，大腿筋膜の大きな開口部があり，**伏在裂孔** saphenous opening と呼ばれる．大伏在静脈が深部に潜って，大腿静脈に流入する通路になっている（▶ 362 頁参照）．

4 下腿の筋と筋膜

下腿の筋は，3つの区画に分かれた3つの筋群からなる．❶ 前区画にある伸筋群，❷ 外側区画にある腓骨筋群，❸ 後区画にある屈筋群である．屈筋群はさらに浅層と深層に分かれる．

A 下腿の前区画にある伸筋群（図 7-14，表 7-8）

下腿の前区画 anterior compartment of leg には伸筋群が含まれ，おもに足の背屈を行う．

前脛骨筋 tibialis anterior は，下腿の伸筋群で最も浅層で内側にある．脛骨の上半の外側面とその近くの下腿骨間膜から起始し，脛骨前縁の外側を下行して停止腱に移行し，足背から足根の内側を通り，内側楔状骨と第1中足骨の足底面に停止する．

作用　足を強力に背屈し，内反も行う．

神経　深腓骨神経（L4・5）により支配される．

長趾伸筋 extensor digitorum longus は，前脛骨筋の深層で下腿の外側部にある．腓骨の上2/3の前面とその近くの下腿骨間膜と筋膜（下腿筋膜，前下腿筋間中隔）から起始して下行し，足関節の前面で4本の腱に分かれて足背に入り，第2～5趾の趾背腱膜に停止する．

作用　第2～5趾を背屈し，足の背屈を助ける．

神経　深腓骨神経（L4～S1）により支配される．

長母趾伸筋 extensor hallucis longus は，前脛骨筋と長趾伸筋の間で深層にある．腓骨中央部前面とその近くの骨間膜から起始し，足関節の前面で停止腱に移行して足背に入り，母趾の末節骨底に停止する．

作用　母趾を背屈し，足の背屈を助ける．

神経　深腓骨神経（L5・S1）により支配される．

第三腓骨筋 fibularis tertius は，長趾伸筋の下外側部が分離したと考えられる小筋で10%ほどで欠損する．腓骨下部1/3の内側面と近くの骨間膜から起始し，腱となって足背に入り，第5中足骨底の背側面に停止する．

作用　足を背屈し，外側縁を持ち上げる．

神経　深腓骨神経（L4～S1）により支配される．

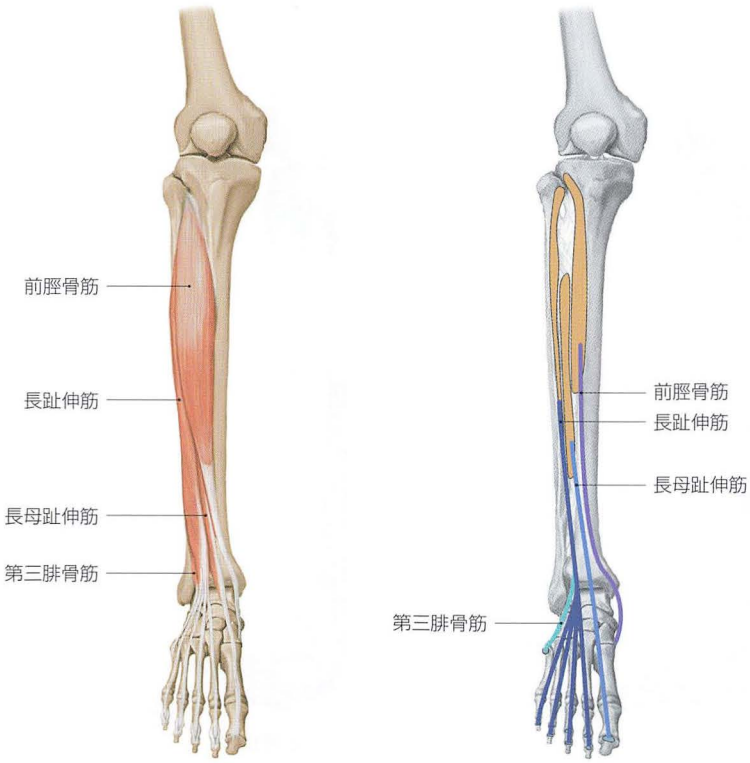

A. 前面　　B. 起始と停止

●図 7-14　下腿の前区画の伸筋群

●表 7-8　下腿の前区画の伸筋群

筋	起始	停止	神経支配	作用
前脛骨筋	脛骨外側面上部，下腿骨間膜	内側楔状骨，第 1 中足骨底	深腓骨神経	足根の背屈・内反
長趾伸筋	腓骨前面上中部，下腿骨間膜，筋膜，筋間中隔	第 2〜5 趾背腱膜	深腓骨神経	第 2〜5 趾背屈
長母趾伸筋	腓骨前面中部，下腿骨間膜	第 1 末節骨底	深腓骨神経	第 1 趾背屈，足根の背屈
第三腓骨筋	腓骨前面下部，下腿骨間膜	第 5 中足骨底	深腓骨神経	足根の外反・背屈

B 下腿の外側区画にある腓骨筋群
（図 7-15，表 7-9）

下腿の外側区画 lateral compartment of leg には腓骨筋群が含まれ，おもに足の外反と底屈を行う．

長腓骨筋 fibularis longus は，下腿の外側部で浅層にある．腓骨外側面の上部 2/3 および下腿上部の筋膜（下腿筋膜，前・後下腿筋間中隔）から起始して下行し，腱となって外果の後方を通って足底に入り，立方骨下面の溝を前内方に進み，内側楔状骨と第 1 中足骨底の足底面に停止する．

作用 足根を外反し，底屈する．

神経 浅腓骨神経（L5・S1）により支配される．

短腓骨筋 fibularis brevis は，下腿の外側部で長腓骨筋の深層で下方にある．腓骨外側面の下部 2/3 と下腿下部の筋間中隔から起始し，腱となって外果の後方を通って足底に入り，第 5 中足骨粗面に停止する．

作用 足根を外反し，底屈する．

神経 浅腓骨神経（L5・S1）により支配される．

C 下腿の後区画にある屈筋群

下腿の後区画 posterior compartment of leg には屈筋

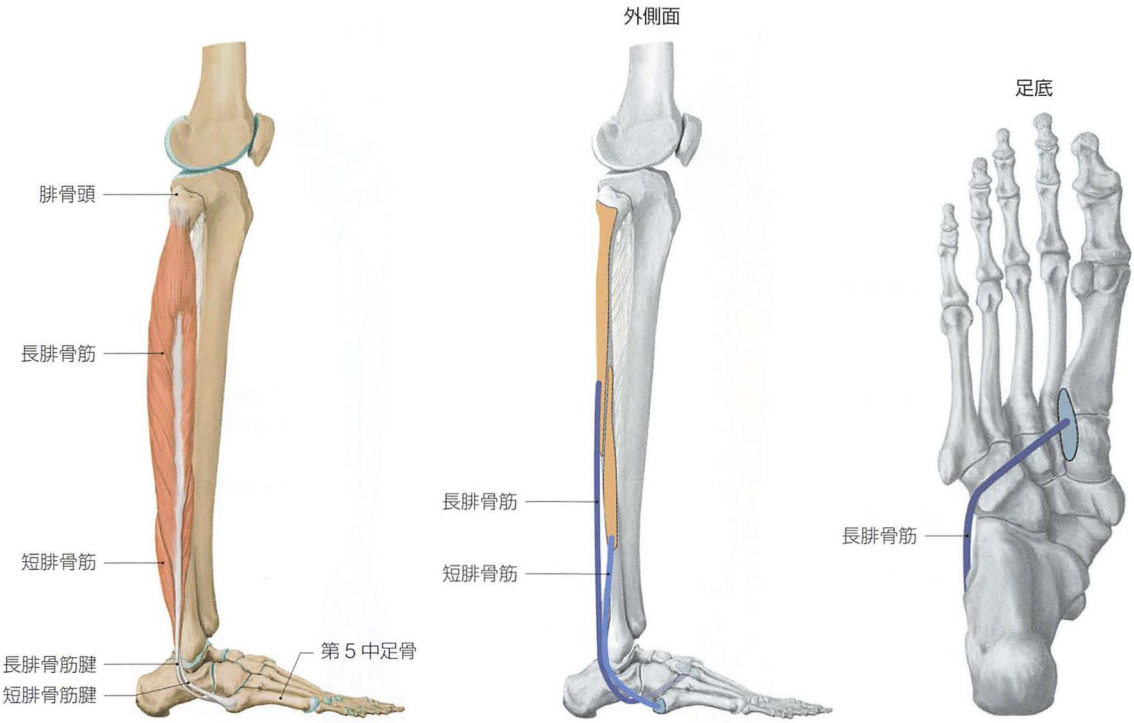

A. 外側面　　B. 起始と停止

●図 7-15　下腿の外側区画の腓骨筋群

●表 7-9　下腿の外側区画の腓骨筋群

筋	起始	停止	神経支配	作用
長腓骨筋	腓骨外側面上部，筋膜と筋間中隔	内側楔状骨，第1中足骨底	浅腓骨神経	足根の外反・底屈
短腓骨筋	腓骨外側面下部，筋間中隔	第5中足骨粗面	浅腓骨神経	足根の外反・底屈

群が含まれ，おもに足の底屈を行う．屈筋群は2層に分かれる．

● **浅層の屈筋**(図 7-16，表 7-10)

下腿三頭筋(腓腹筋，ヒラメ筋)と足底筋は，踵骨腱を介して踵骨に停止し，足を強力に底屈する．

下腿三頭筋 triceps surae は，ふくらはぎの膨らみを作る強大な筋肉で，腓腹筋の2頭とヒラメ筋からなり，**踵骨腱** calcaneal tendon(**アキレス腱** Achilles tendon)となって踵骨に停止し，足を強力に底屈する．踵骨腱は踵骨後上部の踵骨隆起に付着する．

腓腹筋 gastrocnemius は，ふくらはぎの浅層に位置し，内側頭は大腿骨の内側上顆から，外側頭は外側上顆から起始して下方に走り，下腿中央の高さで合して扁平な踵骨腱となる．

作用　足を強力に底屈し，膝関節の屈曲を助ける．

神経　脛骨神経(S1・2)により支配される．

ヒラメ筋 soleus は，腓腹筋の深層にあり，脛骨と腓骨の後面および両者をつなぐヒラメ筋腱弓から起始し，下方に走り，踵骨腱に合流する．

作用　足を強力に底屈する．

神経　脛骨神経(S1・2)により支配される．

足底筋 plantaris は，膝関節の後面に位置するきわめて貧弱な筋で，約10%の頻度で欠如する．大腿骨の外側顆後面の上部から起始し，ただちに細い腱となって下行し，踵骨腱の内側縁に合する．上肢における長掌筋と対応する．

作用　きわめて弱い．

神経　脛骨神経(S1・2)により支配される．

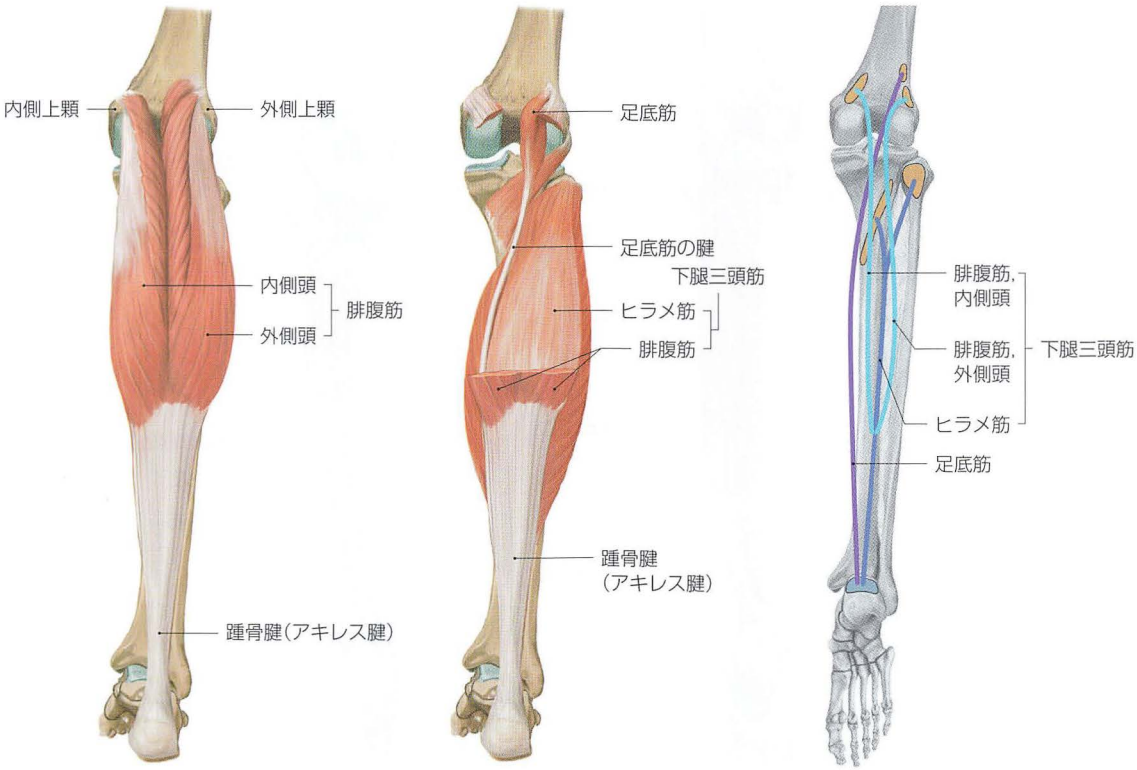

A. 腓腹筋　B. ヒラメ筋と足底筋　C. 起始と停止

●図 7-16　下腿の後区画の屈筋群，浅層

●表 7-10　下腿の後区画の屈筋群，浅層

筋		起始	停止	神経支配	作用
下腿三頭筋	腓腹筋	内側頭：大腿骨内側上顆 外側頭：大腿骨外側上顆	踵骨隆起	脛骨神経	足根の底屈，膝関節の屈曲
	ヒラメ筋	腓骨後面上部，脛骨ヒラメ筋線，ヒラメ筋腱弓		脛骨神経	足根の底屈
足底筋		大腿骨外側顆後面上部	踵骨隆起	脛骨神経	足根の底屈(きわめて弱い)

● 深層の屈筋(図 7-17，表 7-11)

下腿上部に膝窩筋がある．内果後方を通って足底に腱を出す 3 筋は，足の内反と底屈を行う．

膝窩筋 popliteus は，腓腹筋の深層でヒラメ筋のすぐ上方にある薄い筋で，大腿骨の外側上顆から起始し，内下方に走り，脛骨後面の上部に停止する．

作用 膝関節を屈曲・内旋し，伸展位の膝関節をロック状態から解放する．

神経 脛骨神経(S1・2)により支配される．

長母趾屈筋 flexor hallucis longus は，ヒラメ筋の深層で外側に位置する筋で，腓骨中部の後面と後下腿筋間中隔から起始し，腱となって内果と距骨の後方を通って足底に入り，踵骨の載距突起の下面を前に進み，母趾の末節骨の底に停止する．

作用 母趾を底屈し，足を底屈する．

神経 脛骨神経(L5～S2)により支配される．

長趾屈筋 flexor digitorum longus は，ヒラメ筋の深層で内側に位置する筋で，脛骨の中央 1/3 の後面から起始し，腱となって内果と距骨の後方を通って足底に入り，踵骨の載距突起の下面を前に進み，4 腱に分かれて第 2～5 趾の末節骨に停止する．腱は下腿下部で後脛骨筋腱の浅層を，足底で長母指屈筋腱の浅層を通って交叉する．

作用 第 2～5 趾を底屈し，足を底屈・内反する．

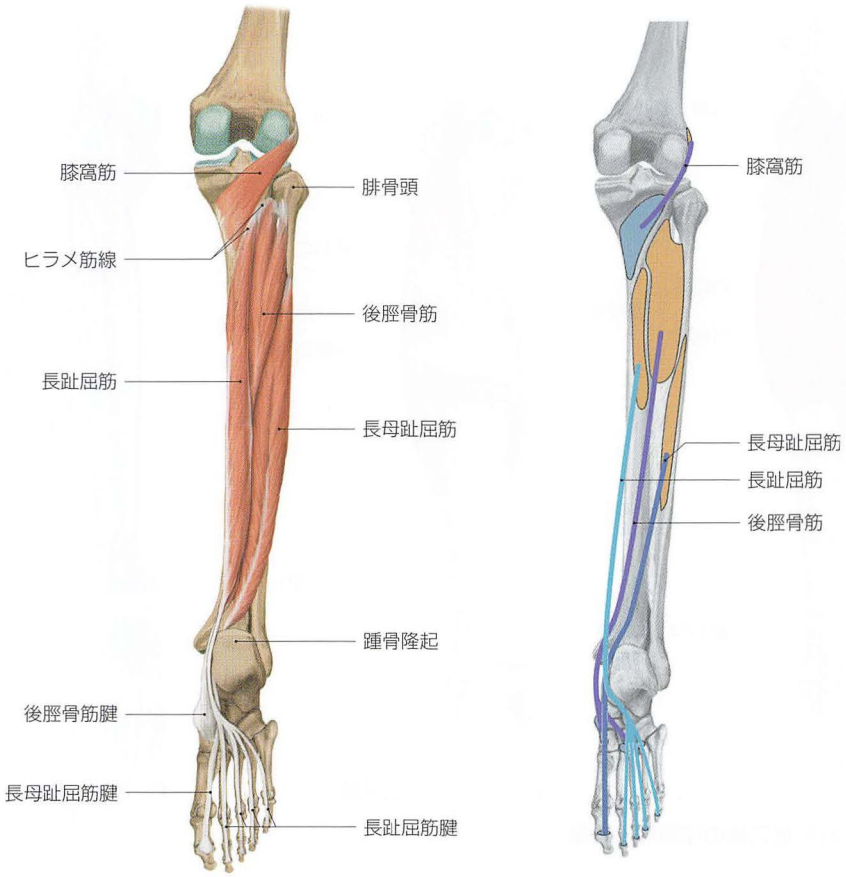

A．後面(足底面)　　B．起始と停止

●図 7-17　下腿の後区画の屈筋群，深層

●表 7-11　下腿の後区画の屈筋群，深層

筋	起始	停止	神経支配	作用
膝窩筋	大腿骨外側上顆	脛骨後面上部	脛骨神経	膝関節の屈曲・内旋
長母趾屈筋	腓骨後面中部，筋間中隔	第1末節骨底	脛骨神経	第1趾底屈，足根の底屈
長趾屈筋	脛骨後面中部	第2～5末節骨底	脛骨神経	第2～5趾底屈，足根の底屈・内反
後脛骨筋	下腿骨間膜上部と隣接する脛骨・腓骨の後面	第2～4中足骨底，足根骨(距骨と踵骨以外)	脛骨神経	足根の内反・底屈

神経 脛骨神経(L5～S2)により支配される．

後脛骨筋 tibialis posterior は，長母趾屈筋と長趾屈筋の間で深層に位置する筋で，下腿骨間膜の上部と隣接する脛骨と腓骨の後面から起始し，腱となって内果と距骨の後方を通って足底に入り，内側部の舟状骨粗面に加えて3つの楔状骨と第2～4中足骨底の足底面にも停止する．

作用 足を内反・底屈する．

神経 脛骨神経(L4～S1)により支配される．

D 下腿の筋膜(図 7-18)

下腿筋膜 deep fascia of leg は，下腿の筋を包む筋膜で，上方では膝の付近の骨格，下方では足根部の骨格，前面で脛骨の前縁に付着する．下腿の3つの区画(前区画，外側区画，後区画)は，下腿の外側で下腿筋膜と腓骨をつなぐ2つの**筋間中隔**，および下腿の骨格

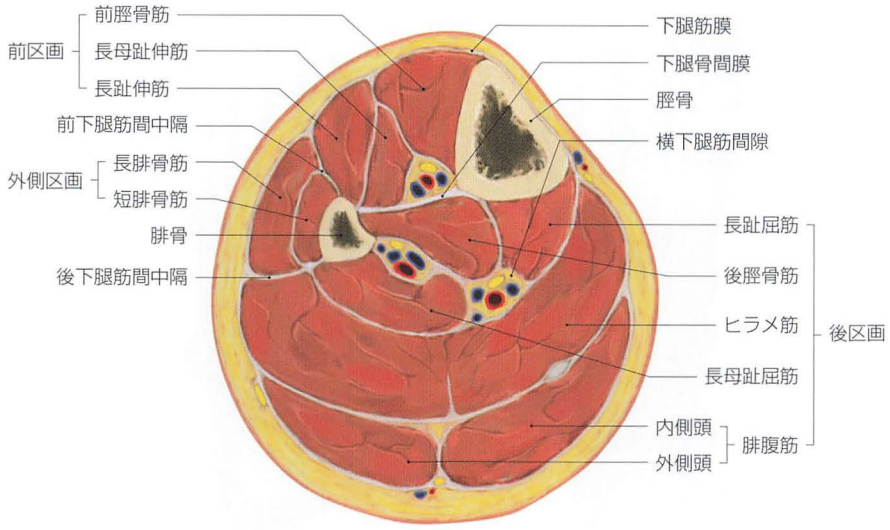

●図 7-18　下腿の横断面

と骨間膜により隔てられている．

❶ **前下腿筋間中隔** anterior intermuscular septum of leg：前区画と外側区画を隔てる．

❷ **後下腿筋間中隔** posterior intermuscular septum of leg：外側区画と後区画を隔てる．

これらの筋間中隔は筋膜状の結合組織からなり，下腿の筋の起始になっている．

下腿骨間膜 interosseous membrane of leg は，脛骨と腓骨をつなぐ筋膜状の丈夫な結合組織で，前区画と後区画の間を隔てている．後区画の内部で，浅層と深層の筋の間には，**横下腿筋間隙** transverse intermuscular space of leg という脈管と神経を含む軟らかい結合組織領域がある．

● 支帯

下腿筋膜は下端の足根部で，**支帯** retinaculum と呼ばれる横走する帯状の線維束を作る．支帯は下腿から足に向かう腱の通路を形成し，腱の位置がずれないように保持している．

- 足根の前面：**上・下伸筋支帯** superior/inferior extensor retinaculum があり，3 本の伸筋腱を保持している（▶ 図 7-53）．
- 足根の外側：外果の後方と下方に**上・下腓骨筋支帯** superior/inferior fibular retinaculum があり，2 本の腓骨筋腱を保持している（▶ 図 7-54）．
- 足根の内側：内果の後方に**屈筋支帯** flexor retinaculum があり，3 本の屈筋腱を保持している（▶ 図 7-55）．

Clinical scope

アキレス腱断裂

アキレス腱断裂 Achilles tendon rupture は，ダッシュ，ジャンプなどの動作で下腿三頭筋が急激に収縮したり，着地の際にアキレス腱が強く引き伸ばされたりして生じる．30～50 歳の人がスポーツをしているときによく起こる．アキレス腱断裂時は，ふくらはぎを後ろから蹴られたような衝撃を受け，受傷した足に体重をかけられないので，転んだりしゃがみ込んだりする．しばらくして歩けるようになっても，つま先立ちはできない．ただし，足首を背屈・底屈することはできる．下腿三頭筋による強い底屈力は失われるが，深層の屈筋による弱い底屈力が保たれるからである．ギプスや装具を用いる保存的治療と，断裂したアキレス腱を縫合する手術があり，どちらを選択するかは重症度や患者の職業，希望などにもよる．保存的治療を選択した場合には，4 カ月程度で軽い運動ができるようになる．

Clinical scope

前脛骨区画症候群

前脛骨区画症候群 anterior tibial compartment syndrome は，コンパートメント症候群が下腿の前区画に生じたものである．急性型は，骨折による出血などにより発症し，急に激しい痛みが生じる．慢性型では，激しい運動をすると疼痛が出現して，安静にすると回復する．前区画の内圧が上昇して前脛骨動静脈の阻血が生じ，前脛骨筋，長母趾伸筋，長趾伸筋が障害されて足関節と趾の背屈ができなくなり，深腓骨神経が障害されて，第 1・2 趾背側部に感覚障害がみられる．第 1 章「コンパートメント症候群」（▶ 27 頁）を参照．

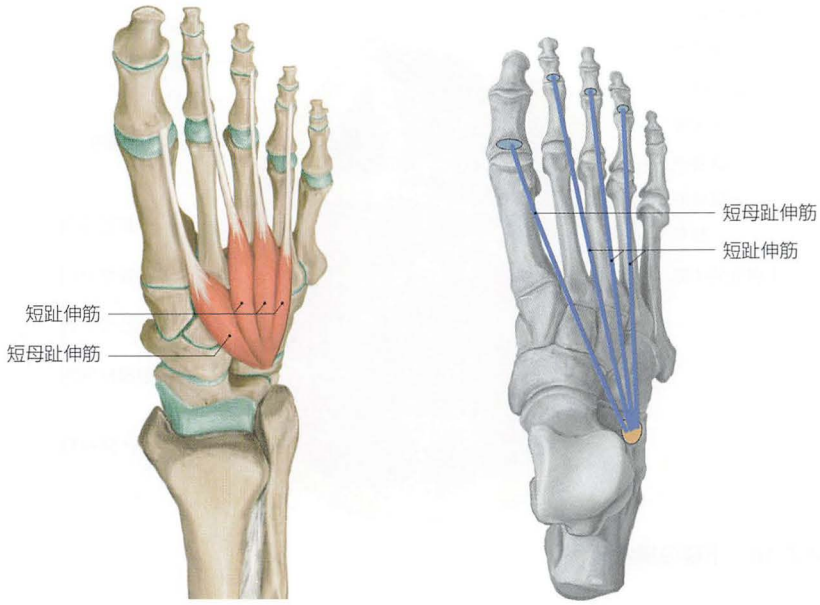

A．足背面　　B．起始と停止

●図 7-19　足背の筋

●表 7-12　足背の筋

筋	起始	停止	神経支配	作用
短趾伸筋	踵骨の背側面	第 2～4 趾背腱膜，中節骨底	深腓骨神経	第 2～4 趾 MTP・PIP 関節背屈
短母趾伸筋	踵骨の背側面	第 1 趾背腱膜，基節骨底	深腓骨神経	第 1 趾 MTP 関節背屈

5 足の筋と筋膜

足背には，2 つの筋がある．

足底では，母趾側に 3 筋，小趾側に 2 筋，中足部に 4 筋があり，これらが 4 層に分かれている．

A 足背の筋(図 7-19，表 7-12)

短趾伸筋 extensor digitorum brevis は，足背で長趾伸筋腱の深層にある薄い筋で，踵骨の背側面から起始して前方に向かい，3 腱に分かれて第 2～4 趾の趾背腱膜と中節骨底に停止する．

作用　第 2～4 趾を背屈する．

神経　深腓骨神経により支配される．

短母趾伸筋 extensor hallucis brevis は，短趾伸筋の内側に接し，その一部と見なされることがある．踵骨の背側面から起始して，腱となって母趾の趾背腱膜と基節骨底に停止する．

作用　母趾を背屈する．

神経　深腓骨神経により支配される．

B 足底の筋：第 1 層(図 7-20A，表 7-13)

第 1 層は，**足底腱膜** plantar aponeurosis のすぐ深層にあり，踵骨隆起から起始する 3 筋を指す．

母趾外転筋 abductor hallucis は，足の内側縁にあり，踵骨隆起の内側突起と隣接する足底腱膜から起始して前方に走り，腱となって母趾の基節骨底の内側面と内側の種子骨に停止する．

作用　母趾の MTP 関節を底屈・外転する．

神経　脛骨神経からの内側足底神経(S1～3)により支配される．

短趾屈筋 flexor digitorum brevis は，足の中央にあり，踵骨隆起の内側突起と隣接する足底腱膜から起始して前方に走り，4 腱に分かれて第 2～5 趾に入り，基節骨底の近くで二股に分かれて中節骨の足底面に停止する．分かれた腱の間を長趾屈筋腱が通過する．

作用　第 2～5 趾の MTP 関節と PIP 関節を底屈する．

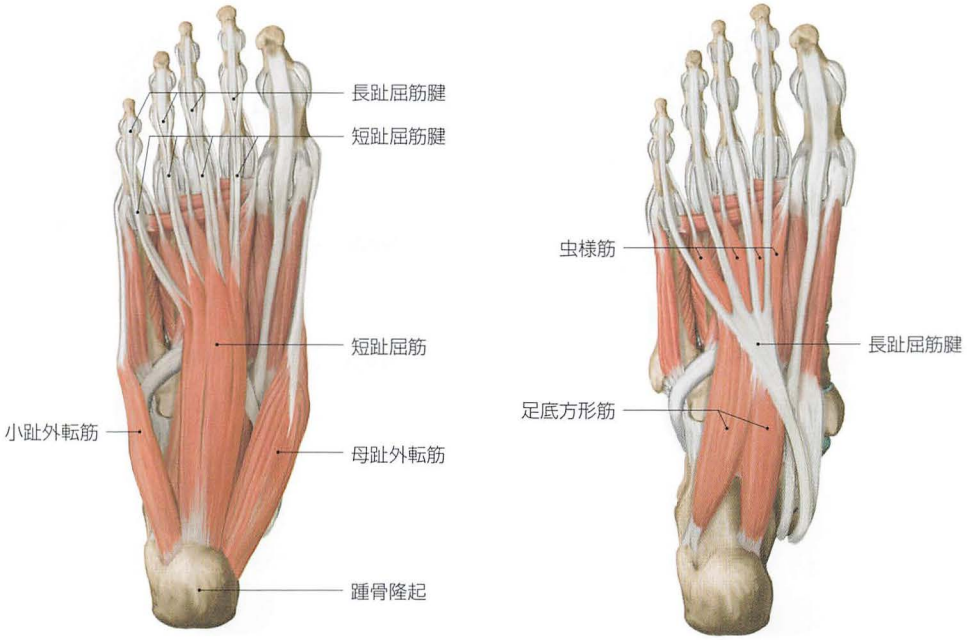

A. 第1層　　B. 第2層

●図 7-20　足底の筋，浅層

●表 7-13　足底の筋：第 1 層

筋	起始	停止	神経支配	作用
母趾外転筋	踵骨隆起内側面，足底腱膜	第 1 基節骨底	内側足底神経	第 1 趾 MTP 関節底屈・外転
短趾屈筋	踵骨隆起，足底腱膜	第 2〜5 中節骨底	内側足底神経	第 2〜5 趾 MTP・PIP 関節底屈
小趾外転筋	踵骨隆起，足底腱膜	第 5 基節骨底	外側足足底神経	第 5 趾 MTP 関節底屈・外転

●表 7-14　足底の筋：第 2 層

筋	起始	停止	神経支配	作用
足底方形筋	踵骨隆起底面	長趾屈筋腱	外側足底神経	第 2〜5 趾底屈補助
虫様筋	長趾屈筋腱	第 2〜5 趾背腱膜	内側・外側足底神経	第 2〜5 趾 MTP 関節底屈， 第 2〜5 趾 PIP・DIP 関節背屈

神経 脛骨神経からの内側足底神経(L5・S1)により支配される．

小趾外転筋 abductor digiti minimi は，足の外側縁の膨らみを形成する筋で，踵骨隆起の外側突起と底面，隣接する足底腱膜から起始して前方に走り，腱となって小趾の基節骨底に停止する．

作用 小趾の MTP 関節を底屈し，外転する．

神経 脛骨神経からの外側足底神経(S1〜3)により支配される．

C 足底の筋：第 2 層(図 7-20B，表 7-14)

第 2 層には長趾屈筋腱が位置し，これに付着する 2 筋を含む．

足底方形筋 quadratus plantae は，足の後方にある扁平で四角形の筋で，踵骨隆起底面の内側部と外側部から起始して前方に走り，足底の近位部を前外方に走る長趾屈筋腱の外側に停止する．

作用 長趾屈筋が第 2〜5 趾を底屈するのを補助する．

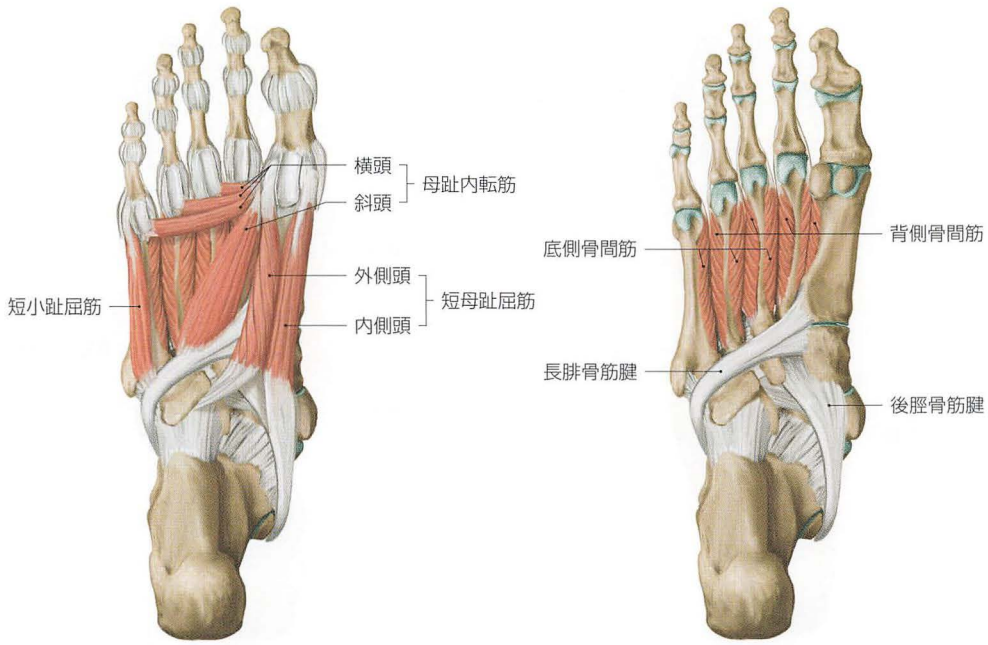

A. 第 3 層　　B. 第 4 層

●図 7-21　足底の筋，深層

●表 7-15　足底の筋：第 3 層

筋	起始	停止	神経支配	作用
短母趾屈筋	遠位足根骨内側面	第 1 基節骨底	内側・外側足底神経	第 1 趾 MTP 関節底屈
母趾内転筋	斜頭：第 2〜4 中足骨底 横頭：第 3〜5 趾 MTP 関節包	第 1 基節骨底	外側足底神経	第 1 趾 MTP 関節底屈・内転
短小趾屈筋	第 5 中足骨底	第 5 基節骨底	外側足底神経	第 5 趾 MTP 関節底屈

●表 7-16　足底の筋：第 4 層

筋	起始	停止	神経支配	作用
底側骨間筋	第 3〜5 中足骨内側縁	第 3〜5 基節骨底内側面，趾背腱膜	外側・内側足底神経	第 3〜5 趾 MTP 関節底屈・内転，第 3〜5 趾 PIP・DIP 関節背屈
背側骨間筋	第 1〜5 中足骨	第 2〜4 基節骨底趾背腱膜	外側足底神経	第 2〜4 趾 MTP 関節底屈・外転，第 2〜4 趾 PIP・DIP 関節伸展

神経　脛骨神経からの外側足底神経(S1・2)により支配される．

虫様筋 lumbricals は，足の前方にある 4 本の小さな筋で，長趾屈筋の 4 本の腱から起始して第 2〜5 趾の内側を通って背側に向かい，趾背腱膜の内側縁に停止する．第 1 虫様筋は第 2 趾の腱の内側から起こり，第 2〜4 虫様筋は隣接する腱の内側と外側から起こる．

作用　第 2〜5 趾の MTP 関節を底屈し，PIP 関節と DIP 関節を背屈する．

神経　第 1・2 虫様筋は内側足底神経(S1〜3)，第 4 虫様筋は外側足底神経(S1〜3)，第 3 虫様筋は両方により支配されるが，個体差が大きい．

D 足底の筋：第 3 層(図 7-21A，表 7-15)

足底の筋の第 3 層は，長趾屈筋腱の深層にある 3 筋を指す．

短母趾屈筋 flexor hallucis は，第 1 中足骨の底面に位置する筋で，内側・中間・外側楔状骨と立方骨から

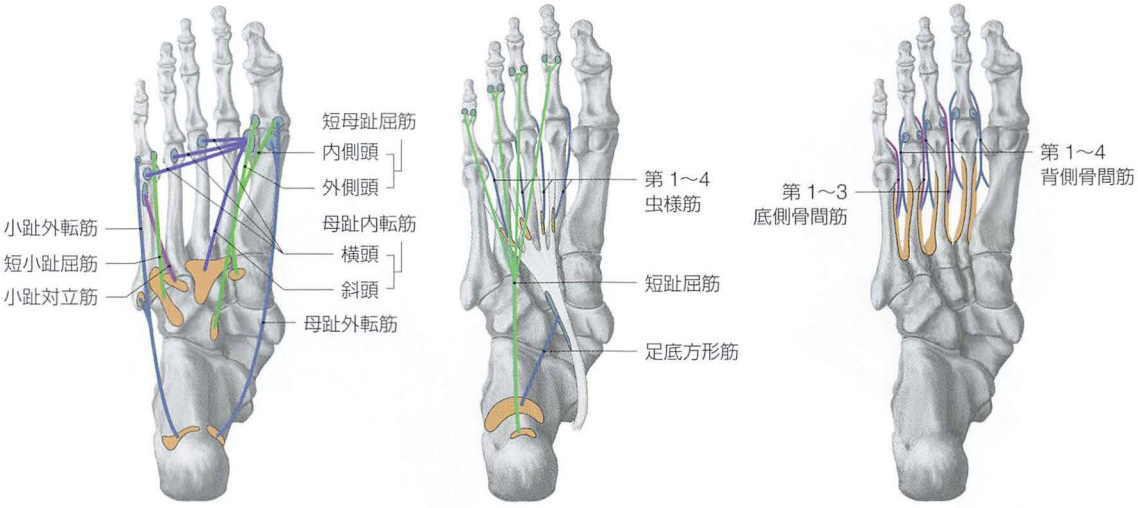

A. 母趾筋群と小趾筋群　　B. 中足筋群：浅層　　C. 中足筋群：骨間筋

●図 7-22　足底の筋，起始と停止

●表 7-17　足底の筋の機能的区分

筋群	筋	停止	作用
① 母趾筋群	母趾外転筋	母趾基節骨	第 1 趾 MTP 関節：外転
	短母趾屈筋	母趾基節骨	第 1 趾 MTP 関節：底屈
	母趾内転筋	母趾基節骨	第 1 趾 MTP 関節：内転
② 小趾筋群	小趾外転筋	小趾基節骨	第 5 趾 MTP 関節：外転
	短小趾屈筋	小趾基節骨	第 5 趾 MTP 関節：底屈
	小趾対立筋	第 5 中足骨	第 5 趾 CM 関節：底屈，内転
③ 中足筋群	短趾屈筋	第 2～5 趾中節骨底	第 2～5 趾 MTP・PIP・DIP 関節：底屈
	足底方形筋	長趾屈筋腱	第 2～5 趾 MTP・PIP・DIP 関節：底屈
	第 1～4 虫様筋	第 2～5 趾趾背腱膜	第 2～5 趾 MTP 関節：底屈，PIP・DIP 関節：背屈
	第 1～3 底側骨間筋	基節骨底，趾背腱膜	第 2～5 趾 MTP 関節：内転，底屈，PIP・DIP 関節：背屈
	第 1～4 背側骨間筋	基節骨底，趾背腱膜	第 2～5 趾 MTP 関節：外転，底屈，PIP・DIP 関節：背屈

起始して 2 つに分かれ，内側頭と外側頭はそれぞれ母趾の内側・外側種子骨を介して基節骨底に停止する．

作用 母趾の MTP 関節を底屈する．

神経 内側頭は内側足底神経(L5・S1)，外側頭は外側足底神経(S1・2)により支配される．

母趾内転筋 adductor hallucis は，中足部から母趾に向かう筋で 2 頭からなり，**斜頭** oblique head は第 2～4 中足骨底，立方骨，外側楔状骨から起始して前内方に走り，**横頭** transverse head は第 3～5 趾の MTP 関節包から起始して内方に走り，両頭が合して，母趾の外側種子骨を介して基節骨底に停止する．

作用 母趾の MTP 関節を底屈・内転する．

神経 外側足底神経(S1・2)により支配される．

短小趾屈筋 flexor digiti minimi は，第 5 中足骨の底面に位置する筋で，第 5 中足骨底から起始して前方に走り，小趾の基節骨底に停止する．この筋の深層の一部が分離して第 5 中足骨の遠位部に停止するものは，**小趾対立筋** opponens digiti minimi と呼ばれる．

作用 小趾の MTP 関節を底屈する．

神経 外側足底神経(S1・2)により支配される．

E 足底の筋：第 4 層(図 7-21B，表 7-16)

第 4 層には後脛骨筋腱と長腓骨筋腱が位置し，2 層の骨間筋が含まれる．

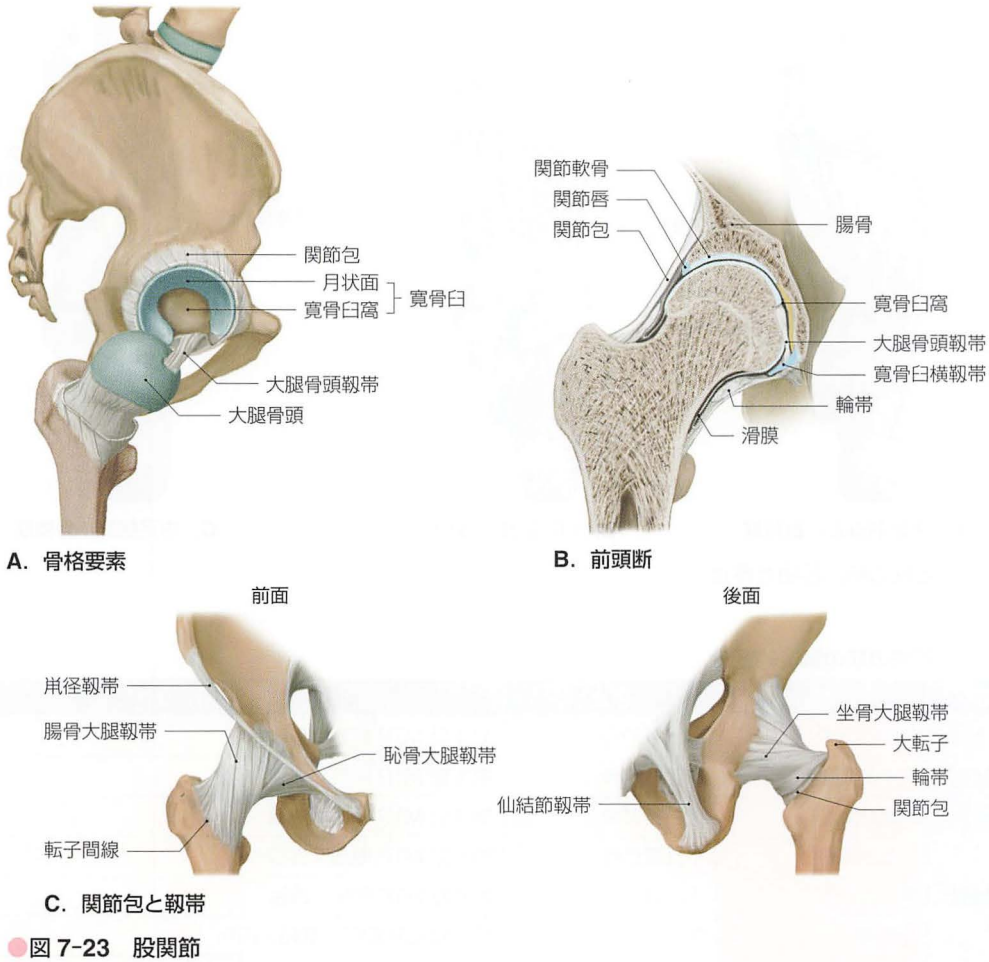

●図 7-23　股関節

底側骨間筋 plantar interossei は，第 2～5 中足骨に挟まれた 3 骨間の浅層に位置し，第 3～5 中足骨の内側縁から起始し，第 3～5 趾の基節骨底の内側縁と趾背腱膜に停止する．

作用 第 3～5 趾の MTP 関節を底屈・内転し，PIP・DIP 関節を背屈する．

神経 外側足底神経(S1・2)により支配される．

背側骨間筋 dorsal interossei は，第 1～5 中足骨に挟まれた 4 骨間の深層に位置し，2 頭が第 1～5 中足骨の向かいあった面から起始し，第 1 骨間筋は第 2 趾の内側縁に，第 2～4 骨間筋は第 2～4 趾の外側縁に向かい，基節骨底と趾背腱膜に停止する．

作用 第 2～4 趾の MTP 関節を底屈・外転し，PIP・DIP 関節を背屈する．

神経 外側足底神経(S1・2)により支配される．

F 足底の筋の機能的区分(図 7-22，表 7-17)

足底の筋は，停止の位置により，作用が異なる 3 群に分けることができる．

❶ **母趾筋群**：母趾の骨格に停止し，母趾の運動を行う．
❷ **小趾筋群**：小趾の骨格に停止し，小趾の運動を行う．
❸ **中足筋群**：第 2～5 趾の骨格ないし関係する腱に停止し，第 2～5 趾の運動を行う．

D 下肢の連結と運動

1 股関節と運動

A 股関節(図 7-23)

股関節 hip joint は，寛骨と大腿骨をつなぐ滑膜性の

関節である．多軸性の球関節で，大きな自由度を維持しながら，関節窩が深く広い接触面をもつために強固で安定した構造となっている．

● 骨格要素

寛骨側の関節窩は，半球状に深く凹んだ**寛骨臼** acetabulum で，その中で C 状の**月状面** lunate surface が関節軟骨によって覆われている．大腿骨側の関節頭は丸い球状の**大腿骨頭** head of femur で，大腿骨体から上外側に突き出した大腿骨頸の先端についている．

● 関節包と靱帯

股関節の関節包は分厚く，強靱な靱帯によって補強されている．

- **腸骨大腿靱帯** iliofemoral ligament：最も強力で関節包の前面を補強し，寛骨臼の上縁と大腿骨の転子間線を縦方向につなぎ，大腿の過伸展を防いでいる．
- **恥骨大腿靱帯** pubofemoral ligament：関節包の前下部を補強し，腸恥隆起と大腿骨の転子間線を横方向につなぐ．
- **坐骨大腿靱帯** ischiofemoral ligament：関節包の後面を補強し，寛骨臼縁の後部と大転子とを横方向につなぐ．
- **輪帯** orbicular zone：関節包の深い層の線維が発達して大腿骨頸を周状に取り巻いたもので，大腿骨頭が寛骨臼から抜けるのを防いでいる．
- **寛骨臼横靱帯** transverse acetabular ligament：寛骨臼の縁が下方で途切れた部分（寛骨臼切痕）を埋めてつなぐ靱帯で，寛骨臼の縁の周りを盛り上げる線維軟骨性の関節唇につながっている．
- **大腿骨頭靱帯** ligament of head of femur：関節包に関わりがなく，関節腔内にある繊細な結合組織の紐で，ここを通る動脈が大腿骨頭に血液の一部を送る．寛骨側では寛骨臼切痕と寛骨臼横靱帯の隙間に付着し，大腿骨側では大腿骨頭の窪み（大腿骨頭窩）に付着している．

Clinical scope

先天性股関節脱臼

先天性股関節脱臼 congenital dislocation of hip joint は，出生時ないし出生後に大腿骨頭が寛骨臼から外れている状態である．1,000 人に 1 人ほどの割合で発生し，女児のほうが男児より 5〜8 倍多い．寛骨臼の形成が不完全など脱臼を起こしやすい状況があり，それに加えて靱帯を緩めるホルモン（リラキシン）の過剰分泌が関係するといわれる．外見上，片方の脚が短縮している，股関節屈曲位からの外転が制限される（開排制限）などの症状で気づくことが多い．新生児や乳児では，股関節と膝関節を屈曲しているのが自然な肢位であり，適切なおむつのあて方によって整復されることもあるが，逆におむつカバーのつけ方が不適切だと悪化させる場合もある．

Clinical scope

大腿骨頸部骨折，大腿骨頭壊死

大腿骨頸部骨折 femoral neck fracture は，高齢者によく生じ，しかも治癒の難しい骨折である．大腿骨頸は骨幹に対して傾いているために（頸体角），剪断力が加わっている．高齢者では，骨粗鬆症などにより骨が脆弱になり，小さな外力でも大腿骨頸を骨折しやすい．高齢者では骨の再生能力が低下しているため治癒しにくいが，さらに治癒を妨げる解剖学的な理由がある．

❶ 大腿骨頸の横骨折（大腿骨頸部内側骨折）では，骨折部位が関節包の内部で骨膜がないため，骨膜による仮骨形成が起こらず，治癒の条件が悪い．転子間骨折（大腿骨頸部外側骨折）では，骨折部位が関節包の外部にあるため治癒の条件はよい．

❷ 大腿骨頸にかかる剪断力によって転位した骨片が骨癒合を障害する．

❸ 大腿骨頸部骨折によって阻血が生じると，**大腿骨頭壊死** aseptic necrosis of the femoral head が起こりやすい．大腿骨頭には，関節内の大腿骨頭靱帯を通る動脈も分布しているが，そこから供給される血液は限られており，おもに大腿骨頸を通して血液が供給される．

高齢者は全身的な疾患を有していることが多く，骨折により長期間臥床すると，寝たきりになるおそれがある．そこで 1 日も早く通常の生活に戻すために，手術による骨接合や人工骨頭置換術を行うことが推奨される．

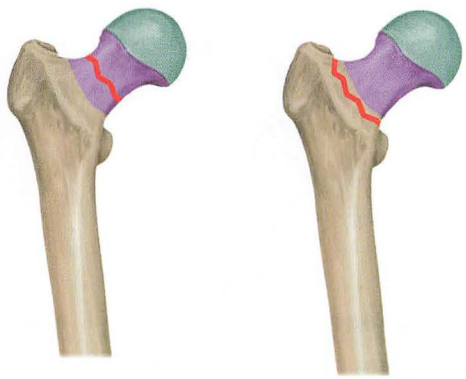

A．大腿骨頸の横骨折　　B．転子間骨折

●大腿骨頸部骨折

Functional scope

直立二足歩行における骨盤と股関節の力学

地球上に生息する多種多様な動物の中で，人類だけが直立二足歩行を行う．2本の脚で身体を支えて歩行する際に，股関節は，交互に全身の体重を支え，上体を直立させる働きをしている．股関節にかかる力は，3つの平面内で絶妙なバランスがとられている．

水平面でのバランス（図1）

大腿骨頭は関節包の靱帯によって寛骨臼に引き寄せられ，脱臼を防いでいる．股関節の伸展位では靱帯の線維がねじれて牽引力が増加し，屈曲位ではねじれが緩んで牽引力は低下する．靱帯による牽引力は関節包の前面の腸骨大腿靱帯が内旋方向に強く作用し，筋による収縮力は関節の後面の外旋筋群が強力で，前面の靱帯と後面の筋とがバランスをとっている．

前頭面でのバランス（図2）

寛骨臼は上面で強く張り出して大腿骨頭の上に乗っており，脱臼を防ぐとともに上体からの荷重を脚に効率的に伝える．片脚で立ったときに，重力の作用で上体は対側に傾くが，中殿筋が収縮して股関節を外転し，上体を引き上げる．中殿筋は，とくに人類でよく発達している．

矢状面でのバランス（図3）

重力の作用で上体は前方に傾くが，大殿筋が収縮して股関節を伸展し，上体を後方に引き上げる．大殿筋も，人類でよく発達している．股関節の前面にある腸骨大腿靱帯が強力に作用して過伸展を防ぐので，上体が後方に倒れることはない．

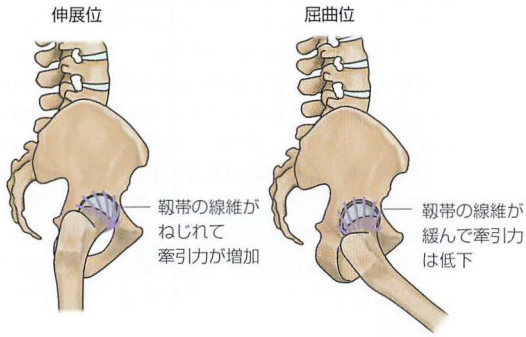

A．関節包の靱帯の作用

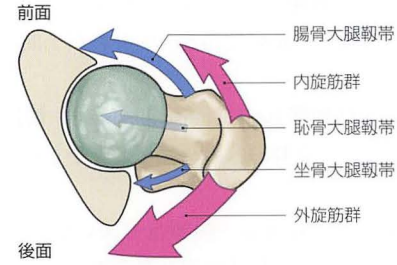

B．靱帯と筋の作用

●図1　水平面でのバランス

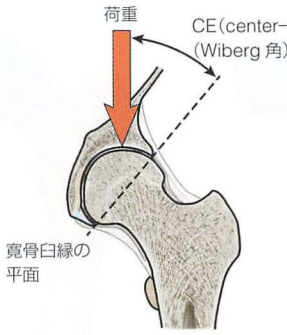

A．寛骨臼と大腿骨頭

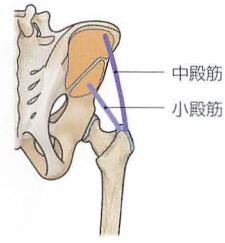

B．中殿筋の作用

●図2　前頭面でのバランス

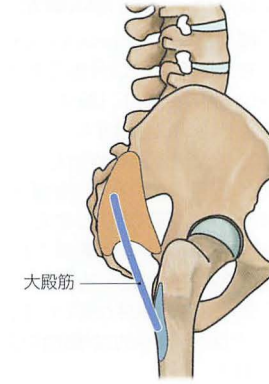

●図3　矢状面でのバランス：大殿筋の作用

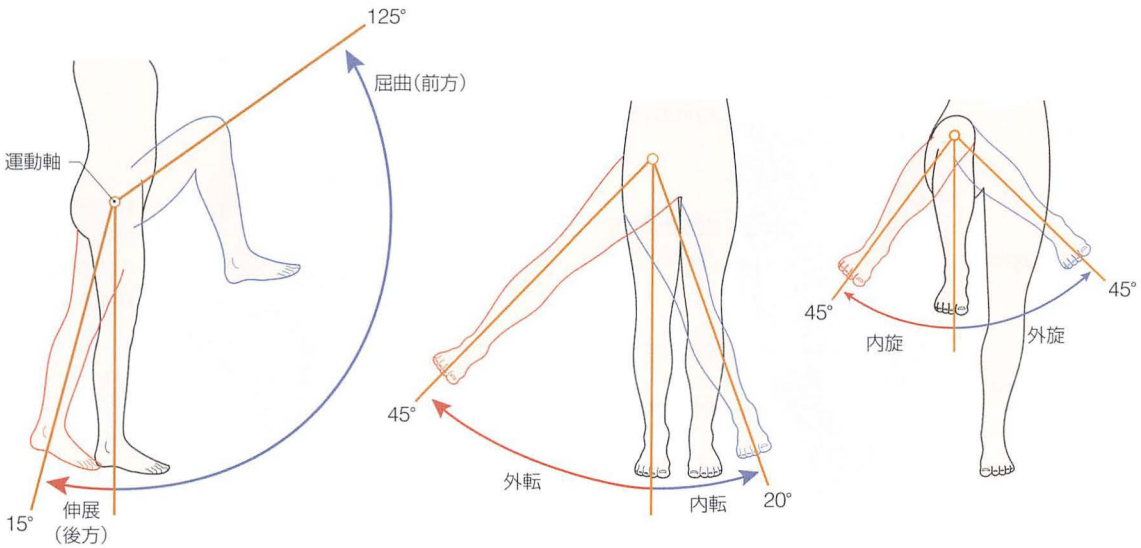

A. 矢状面　　B. 前頭面　　C. 回旋

●図 7-24　股関節の運動

●表 7-18　股関節の運動と作用する筋

運動		可動域	骨盤の筋	大腿の筋
矢状面内	屈曲(前方)	125°	腸腰筋	**大腿直筋**，恥骨筋，大腿筋膜張筋
	伸展(後方)	15°	**大殿筋**	**大内転筋**，大腿二頭筋長頭，半腱様筋，半膜様筋
前頭面内	外転	45°	**中殿筋**，小殿筋，大腿筋膜張筋，梨状筋，双子筋，内閉鎖筋	
	内転	20°		**大内転筋**，長内転筋，短内転筋，恥骨筋，薄筋
回旋	外旋	45°	**大殿筋**，梨状筋，双子筋，内閉鎖筋，大腿方形筋	
	内旋	45°	中殿筋，小殿筋，大腿筋膜張筋	

主要な作動筋を太字で示す．

• **滑膜** synovial membrane：関節包の内面で関節軟骨以外の部分を覆い，大腿骨頸の周りにも関節腔とともに伸び出し，大腿骨頭靱帯を取り巻いている．

股関節への血液供給は，寛骨側からは閉鎖動脈，大腿骨側からは内側・外側大腿回旋動脈(大腿動脈の枝)によっておもに行われる．

B 股関節の運動(図 7-24，表 7-18)

股関節での大腿の運動は，❶ 矢状面内での屈曲(前方)・伸展(後方)，❷ 前頭面内での外転・内転，❸ 大腿骨を軸とした回旋に分けられる．

股関節の運動は，❶ 骨盤前面の筋(腸腰筋)，❷ 骨盤後面の筋(殿筋群と回旋筋群)，❸ 大腿の筋(内転筋群など)により行われる．

2 膝と下腿の関節と運動

A 膝関節(図 7-25)

膝関節 knee joint は，大腿骨下端の外側・内側顆と，脛骨上端の外側・内側顆の間の滑膜性の関節である．形状は 2 つの関節頭が 2 つの浅い関節窩に接する双顆関節で，おもに屈曲・伸展の運動を行う．関節包は大腿骨と脛骨をつないでおり，腓骨は膝関節に関与

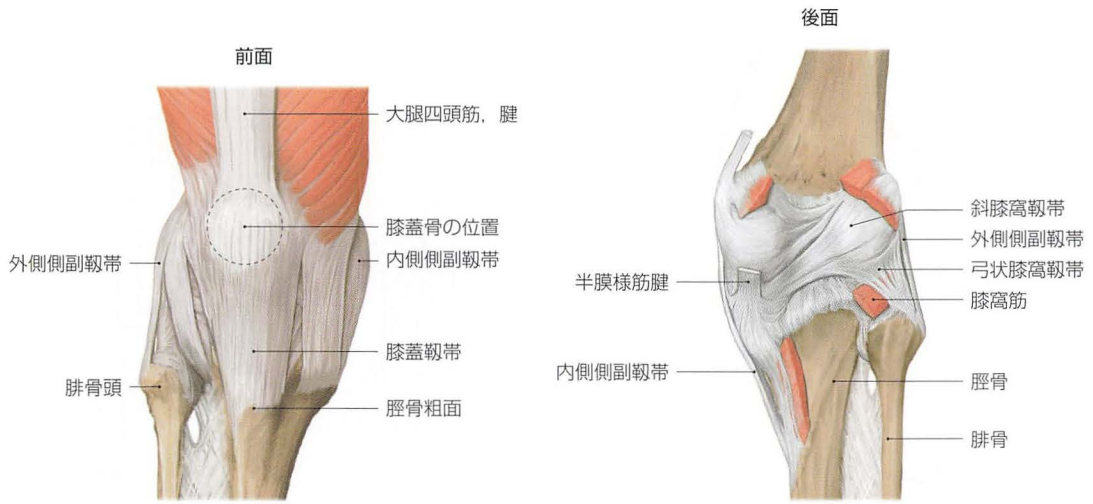

A. 膝関節の概観

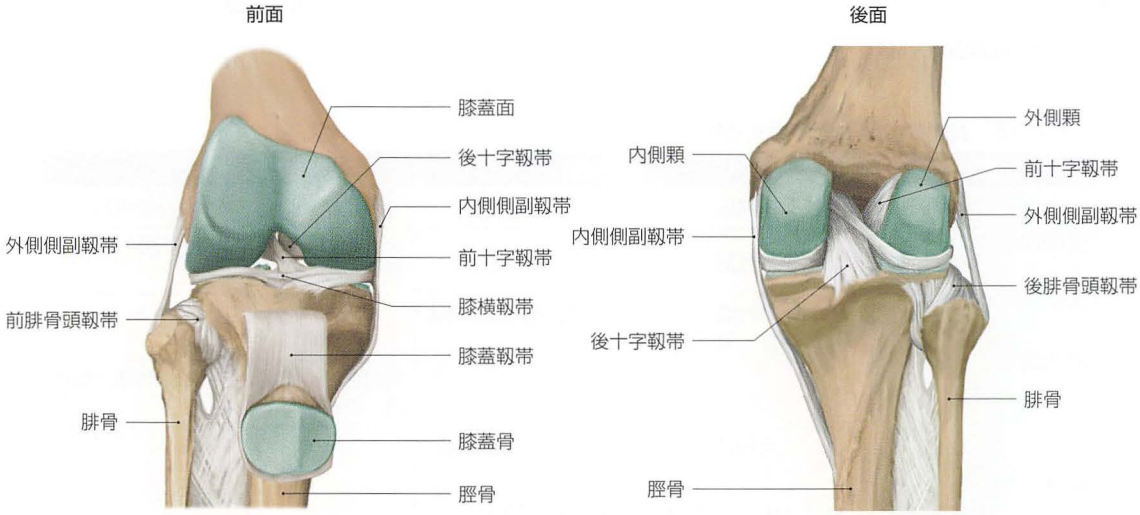

B. 骨格と靱帯

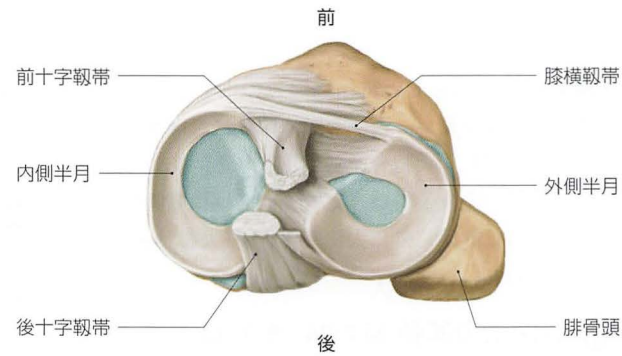

C. 半月(上面)

●図 7-25　膝関節

しない．

● 骨格要素

大腿骨の外側・内側顆の関節面は2つの円柱状で，脛骨の外側・内側顆の上面は軽く凹んで2つの浅い関節窩となっている．硝子軟骨性の関節軟骨が両者の関節面を覆っている．

大腿骨の外側・内側顆は前後方向に強く弯曲しており，屈曲・伸展の幅広い範囲にわたって，脛骨の関節窩と接触することができる．その一方で関節面の接触域は限定されており，とくに屈曲位では接触域が狭くなる．

膝蓋骨 patella は，大腿四頭筋腱の中に生じた種子骨であり，膝関節包の前壁に含まれ，大腿骨下端の前面に接する関節面を有する．

外側・内側半月 lateral/medial meniscus は，関節包から上下の関節面の間に伸び出したC字形の線維軟骨で，関節面にかかる荷重を分散させる働きをしている．半月は周縁で関節包に付着し，前方と後方の内側

Functional scope

膝蓋腱反射

少し高い椅子に座り，足を地面から離した状態で，膝蓋骨のすぐ下を軽く叩くと，反射的に膝が伸展する．これが**膝蓋腱反射** patellar tendon reflex である．膝蓋腱が叩かれることで大腿四頭筋が引き伸ばされ，筋内の筋紡錘が興奮して Ia 群神経線維により第2～4腰髄に伝えられて，運動ニューロンを刺激し，大腿四頭筋が収縮したのである．これは重力に抗して姿勢を保つ伸筋に広くみられる伸張反射の一種で，重力によって関節が曲げられて伸筋が引き伸ばされると，筋紡錘の興奮が増して伸筋を収縮させ，姿勢を保つ働きをする．

膝蓋腱反射は，反射弓を構成する末梢の感覚神経や運動神経の障害，錐体外路障害などの中枢神経の異常を診断するのに役立つ．

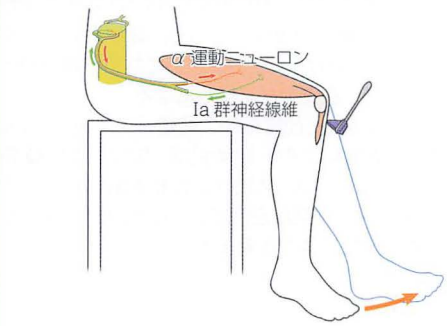

●膝蓋腱反射

Clinical scope

内反膝と外反膝

正常の人体では，大腿骨の軸は斜めに位置し，脛骨の軸は垂直である．大腿骨と脛骨の軸がなす**膝外側角** femorotibial angle（FTA）は，X線像上で測定され，成人では175°が正常である．

膝外側角がこれより大きくなって両膝の間が離れるのが，**内反膝** genu varum（O脚）である．荷重が膝関節の内側により大きくかかるために，内側部の関節軟骨が障害されて関節症を起こし，外側側副靱帯が引き伸ばされる．

これに対して，膝外側角が小さくなって両膝が近づきすぎるのが，**外反膝** genu valgum（X脚）である．荷重が膝関節の外側部に過重にかかり，外側部の関節軟骨が障害され，内側側副靱帯が引き伸ばされる．女性は男性に比べて外反膝の傾向がある．

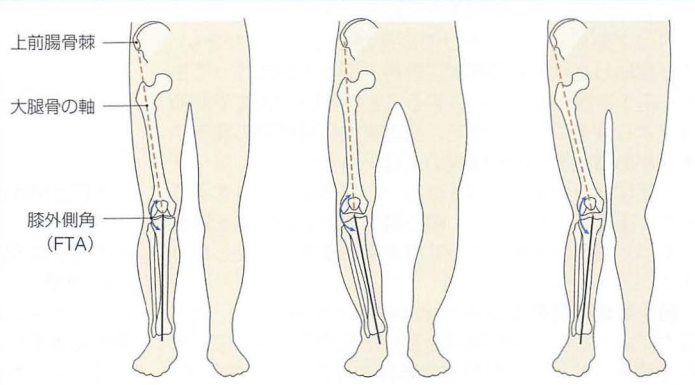

●内反膝と外反膝

乳幼児期の1～2歳ごろには内反膝がみられ，4歳ごろには外反膝になり，成長とともに正常な状態になる．

端は脛骨の顆間隆起に固定されている．内側半月は関節包の内側側副靱帯により固定されて安定しているが，外側半月は付着する部位の関節包に靱帯がない（外側側副靱帯は関節包から離れている）ために可動性が大きい．

● 関節包と靱帯

おもな靱帯に，側副靱帯，十字靱帯，膝蓋靱帯があり，関節包に含まれるものと，関節包から独立しているものがある．

外側・内側側副靱帯 lateral/medial collateral ligament は，膝関節の両側を補強する靱帯である．外側側副靱帯は，大腿骨の外側上顆と腓骨頭をつなぎ，索状で，関節包から離れている．内側側副靱帯は，関節包の一部が肥厚したもので，大腿骨の内側上顆と脛骨上端の内側縁をつなぐ．

前・後十字靱帯 anterior/posterior cruciate ligament

Clinical scope

膝蓋骨脱臼

膝蓋骨脱臼 dislocation of the patella は，ジャンプの着地などで大腿四頭筋が強く収縮して起こる．大腿四頭筋の力の向きが膝蓋靱帯の軸よりも外側にずれているので，膝蓋骨は外側に脱臼する．初回の脱臼は 10 歳代の女性に多く，膝関節に痛みや腫れが生じる．繰り返し脱臼することが多く（20～50%），反復性脱臼になると痛みや腫れは少なくなるが，膝関節が不安定になる．

大腿四頭筋の長軸（上前腸骨棘～膝蓋骨の中央）と膝蓋靱帯の長軸（膝蓋骨の中央～脛骨粗面）のなす角を **Q 角** (quadriceps angle) といい，体表から骨格を触診して計測される．Q 角は 15° 程度が正常で，この角度が大きくなると，膝蓋骨脱臼のリスクが高まる．

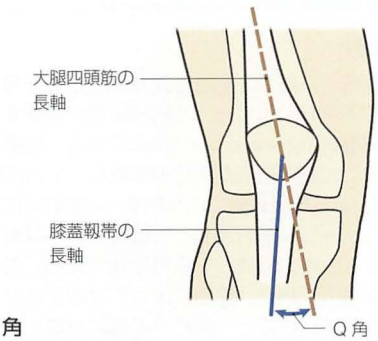

●Q 角

Clinical scope

膝関節の損傷

運動時に膝関節を損傷することがある．不安定な姿勢で着地して膝関節に異常な力が加わったときに，半月や前十字靱帯が損傷することがある．

半月板損傷 meniscus injury は，半月の一部が，脛骨と大腿骨の間に挟まれて損傷を受けるもので，内側・外側半月の中央から後方にかけて断裂が生じることが多い．膝が屈曲した状態で膝関節に荷重と回旋力が加わって生じ，前十字靱帯損傷と合併することが多い．MRI や関節鏡により確実に診断できる．受傷直後には関節の痛みや出血がある．その後も階段の上り下りやしゃがんだりすると膝に痛みが生じ，膝をひねったり伸ばしたりすることや，正座が困難になる．関節鏡を使って断裂部を縫合したり，損傷の状態によっては半月の部分切除をしたりする．

前十字靱帯損傷 anterior cruciate ligament injury は，過大な力によって前十字靱帯が断裂したもので，着地に失敗して膝をひねったり急な方向転換をしたりして生じる．受傷直後には激痛があり，関節内に出血する．その後は，運動時に膝関節が急にずれる膝くずれを生じる．これを放置して運動を続けると，半月板損傷や関節軟骨の障害を生じる．前十字靱帯は脛骨の前方への移動を抑制するので，膝関節で脛骨を前方に引き出す検査（ラックマン試験）で，前方引き出し症状がみられる．激しいスポーツを行わない中高年者では，装具や筋力増強などにより保存的に治療し，スポーツ競技への復帰を望む若年者では，前十字靱帯再建手術を行う．再建の素材には，半腱様筋腱や膝蓋腱がよく用いられる．



●前方引き出し症状と後方引き出し症状

ラグビーなどのコンタクトスポーツやスキーなどで膝関節に大きな外反力が加わった場合には，**内側側副靱帯損傷** medial collateral ligament injury がよく生じる．また交通事故で膝関節に対し直接に外力が加わった場合には，**後十字靱帯損傷** posterior cruciate ligament injury を生じることがある．後十字靱帯損傷では，膝関節屈曲時に脛骨が後方に動く，後方引き出し症状がみられる．

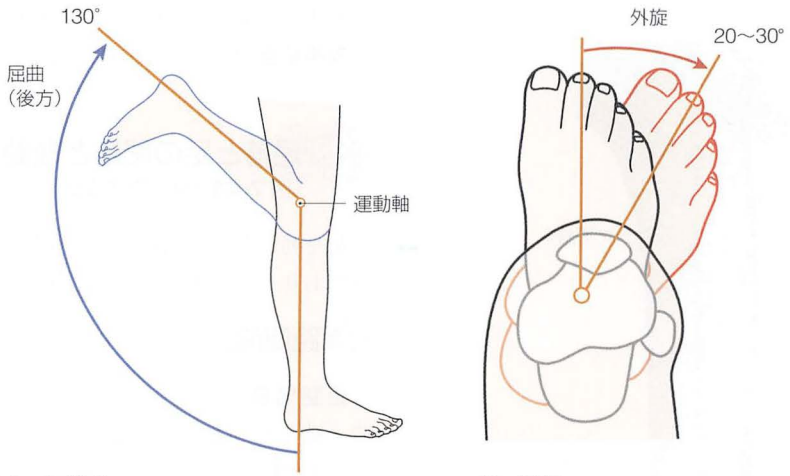

A. 矢状面　　B. 回旋

●図 7-26　膝関節の運動

●表 7-19　膝関節の運動と作用する筋

運動		可動域	大腿の筋	下腿の筋
矢状面内	屈曲(後方)	130°	**大腿二頭筋**，半腱様筋，半膜様筋	腓腹筋
	伸展(前方)	0°	**大腿四頭筋**	—
回旋(屈曲時)	外旋	20～30°	半腱様筋，半膜様筋	—
	内旋	0°	大腿二頭筋	—

主要な作動筋を太字で示す．

は，関節腔内で大腿骨と脛骨をつなぎ，外側・内側顆に挟まれた顆間域にある．前十字靱帯は，脛骨の顆間隆起前部と大腿骨顆間窩外側壁の後部をつなぐ．後十字靱帯は，脛骨の顆間域後部と大腿骨顆間窩内側壁の前部をつなぐ．

膝蓋靱帯 patellar ligament は，膝関節包の前壁に含まれる．大腿四頭筋腱の一部で，膝蓋骨と脛骨粗面の間の部分である．

● 滑膜と滑液包

滑膜は，関節包の内面で関節軟骨と半月以外の部分，および前・後十字靱帯を覆っている．さらに滑膜は，関節腔につながる周囲の滑液包の内面も覆っている．

膝蓋上包 suprapatellar bursa は，大腿四頭筋下部の深層で大腿骨との間にあり，膝関節腔とほぼ常につながる．

膝窩筋下陥凹 subpopliteal recess は，膝関節包の後外側部が下方に伸びたもので，膝窩筋腱と脛骨の間にある．

膝関節包につながらない滑液包が，関節周囲の腱と靱帯の周囲，および皮下にいくつかある．

B 膝関節の運動(図 7-26，表 7-19)

膝関節での下腿の運動は，主として矢状面内での屈曲・伸展である．回旋は膝関節を屈曲して側副靱帯の緊張が緩んだときに可能になる．

膝関節の運動はおもに，❶ 大腿前面の伸筋(大腿四

Functional scope

膝関節のロック機構

膝関節は，伸展するとしっかり固定されて安定し，少ない筋緊張で直立することができる．その仕組みは，以下の 3 点である．

❶ 伸展位では，関節の接触面積が広がり，安定する．
❷ 伸展位では，大腿骨が脛骨に対して内旋し，腸脛靱帯が緊張することにより，膝関節が固定される．
❸ 立位姿勢では重心線が膝関節の前方を通過するため，膝関節の伸展を助ける．

膝関節筋の収縮によって，膝関節のロックは外れる．



●図 7-27 脛骨と腓骨の連結

頭筋)，② 後面の屈筋(ハムストリングス)により行われ，③ 下腿の筋(腹筋)は補助的に働く．

C 脛骨と腓骨の連結(図 7-27)

脛骨と腓骨は，上端部で関節により連結し，骨幹と下端部は靱帯性に結合している．

- 上端部：**脛腓関節** superior tibiofibular joint の小さな関節面が，脛骨の外側顆の後外側面と腓骨頭との間にある．前面と後面が靱帯によって補強される．
- 骨幹：**下腿骨間膜** interosseous membrane of leg が脛骨と腓骨の間をつないでおり，前区画と後区画の筋を分けている．
- 下端部：腓骨の下端部が脛骨下端外側の腓骨切痕に嵌まり，前面と後面が靱帯で補強されている(**脛腓靱帯結合** tibiofibular syndesmosis)．

3 足首と足の関節と運動
(図 7-28, 29，表 7-20)

足を動かす主要な関節は，距腿関節と足根骨間の関節であり，そのほかに中足と趾の関節がある．

A 距腿関節

距腿関節 ankle joint (talocrural joint) は，下腿の脛骨・腓骨と，足の距骨の間の滑膜性の関節である．形状は車軸関節で，運動は1軸性で前後方向に動く．

● 骨格要素

下腿側の関節窩は深い窪みで，上壁は脛骨遠位端下面，内側壁は脛骨の**内果**の内面，外側壁は腓骨の**外果**の内面によってできている．

足根側の関節頭は，距骨上面の円筒形の**距骨滑車**で，前方がやや幅広くなっている．関節面は硝子軟骨性の関節軟骨によって覆われている．

● 関節包と靱帯

関節包は脛骨，腓骨，距骨をつなぎ，前面と後面では薄く，両側面は靱帯で補強されて分厚くなっている．

内側靱帯 medial ligament (**三角靱帯** deltoid ligament) は，上方の内果を頂点にした三角形で，下方の舟状骨，踵骨，距骨との間をつなぐ．付着する足根骨の部分によって4部に分けられ，前方から，① 前脛距部，② 脛舟部，③ 脛踵部，④ 後脛距部である．

外側側副靱帯 lateral collateral ligament は，外果と足根骨をつなぎ，3つの独立した靱帯からなる．① **前距腓靱帯** anterior talofibular ligament は外果から前方の

Clinical scope

足根部の損傷

捻挫 sprain は，外力によって過度な関節の運動が強制されて，靱帯や関節包を損傷したものである．骨折，脱臼，腱断裂は除外される．重度の靱帯損傷も別にすることが多い．足根部の関節損傷では捻挫が多く，とくに足首が強制的に内反されて，外側部の前距腓靱帯と踵腓靱帯を損傷することが多い．外側側副靱帯は内側靱帯に比べてはるかに弱く，捻挫によりよく断裂する．激しい捻挫の場合には，腓骨の外果が骨折する．初期の治療としては，局所の冷却と包帯による圧迫，疼痛が強い場合にはテーピングやギプス固定を行う．

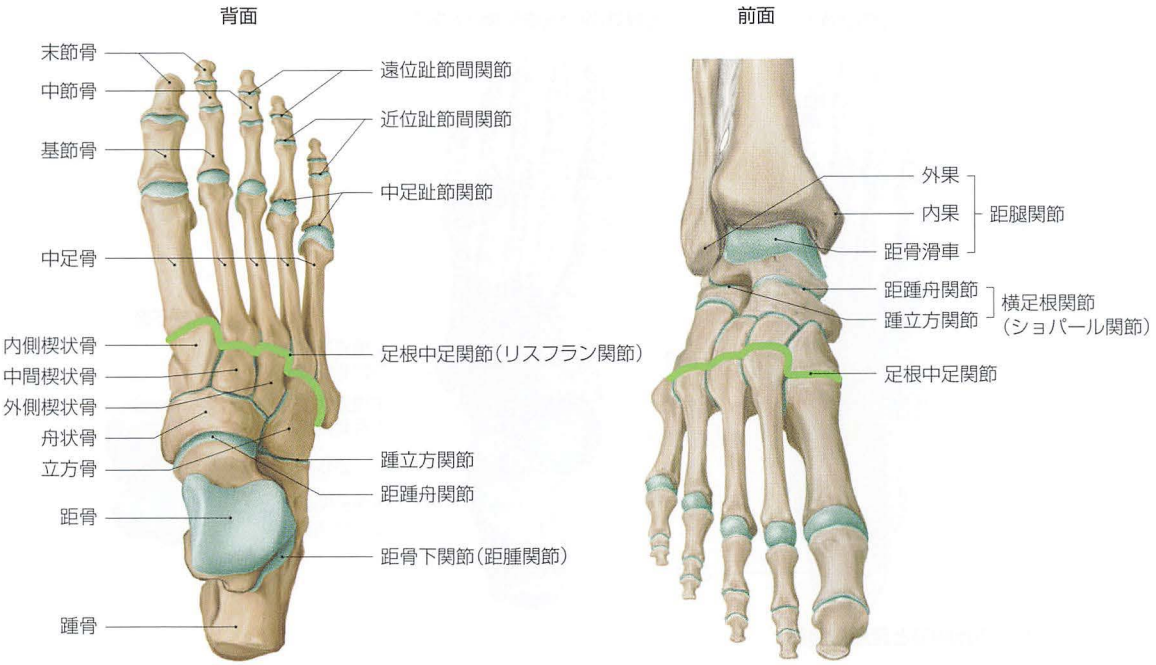

A. 骨格要素

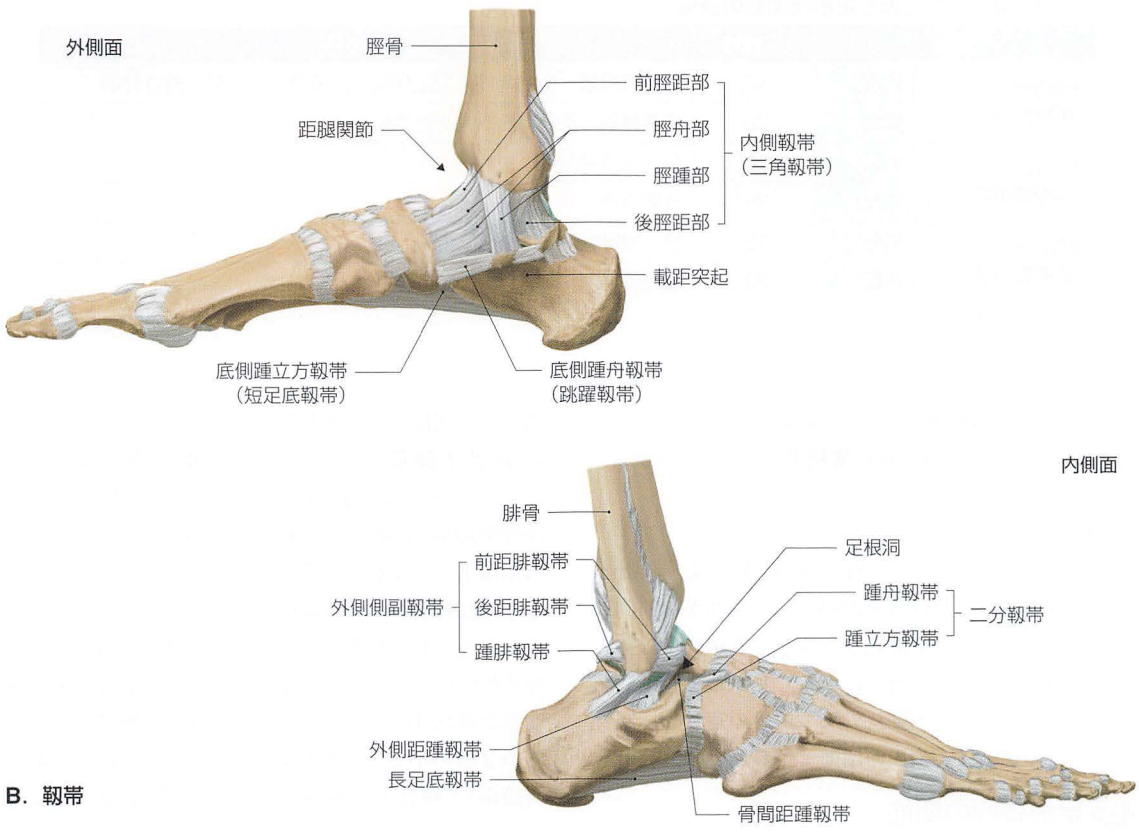

B. 靱帯

●図 7-28 足首と足の関節(次頁につづく)

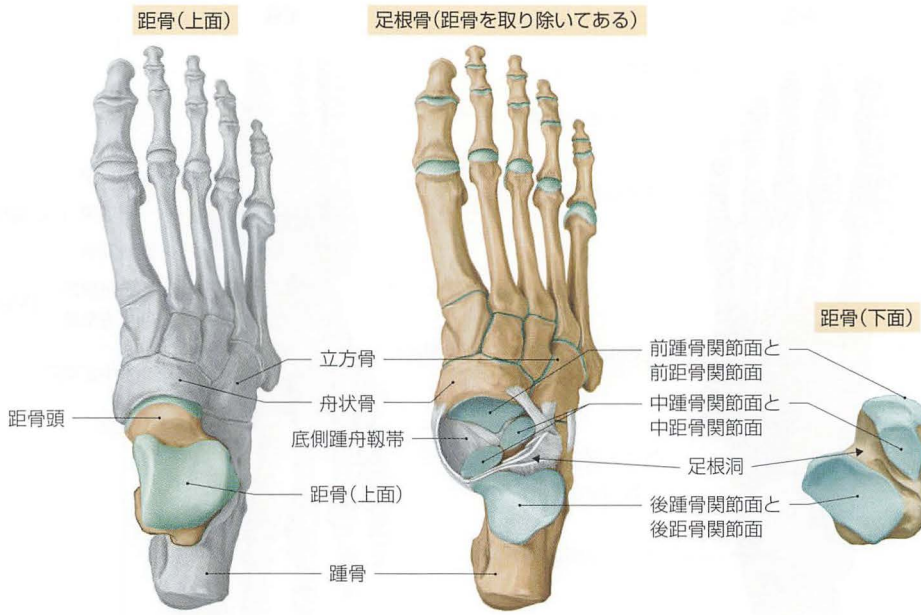

C．距踵関節と距踵舟関節

●図 7-28(つづき)　足首と足の関節

●表 7-20　距腿関節と足根間関節の運動

運動		可動域	下腿の筋
矢状面内(距腿関節)	底屈	45°	**下腿三頭筋**，後脛骨筋，長趾屈筋，長母趾屈筋，長・短腓骨筋
	背屈	20°	**前脛骨筋**，長趾伸筋，長母趾伸筋
水平面内(足根間関節)	外反	20°	長・短腓骨筋
	内反	30°	後脛骨筋
前頭面内(足根間関節)	外転	10°	長・短腓骨筋
	内転	20°	後脛骨筋

主要な作動筋を太字で示す．

距骨頭に，❷ **踵腓靱帯** calcaneofibular ligament は後下方の踵骨外側面に，❸ **後距腓靱帯** posterior talofibular ligament は後方の距骨後突起に達する．

● **運動**

距腿関節では，おもに前後方向の背屈・底屈が行われる．背屈時には距骨滑車の幅広い前端部が関節窩に嵌まり込んでしっかり固定されるが，底屈時には緩んで若干の外転・内転が可能になる．しかし背屈・底屈以外の足首の外転・内転，外反・内反の運動は，距骨とその下の足根骨との間の関節で行われる．

B 足根骨間の関節

距骨は，下方で踵骨，舟状骨と接しており，2つの独立した関節により連結している．

❶ **距骨下関節** subtalar joint (**距踵関節** talocalcaneal joint)：1組の大きな関節面を含み，距骨体の下面(後踵骨関節面)が踵骨の上面(後距骨関節面)と接し，関節包により包まれている．

❷ **距踵舟関節** talocalcaneonavicular joint：3つの関節面を含み，1つの関節包により包まれている．距骨と舟状骨の間の1組の大きな関節面は，距骨頭の丸い前端部と舟状骨の凹んだ後面の間にある．距骨と踵骨の間の2組の小さな関節面は，距骨の下面(前・中踵骨関節面)と踵骨の上面(前・中距骨関節面)との間にある．

踵立方関節 calcaneocuboid joint は，1組の小さな関

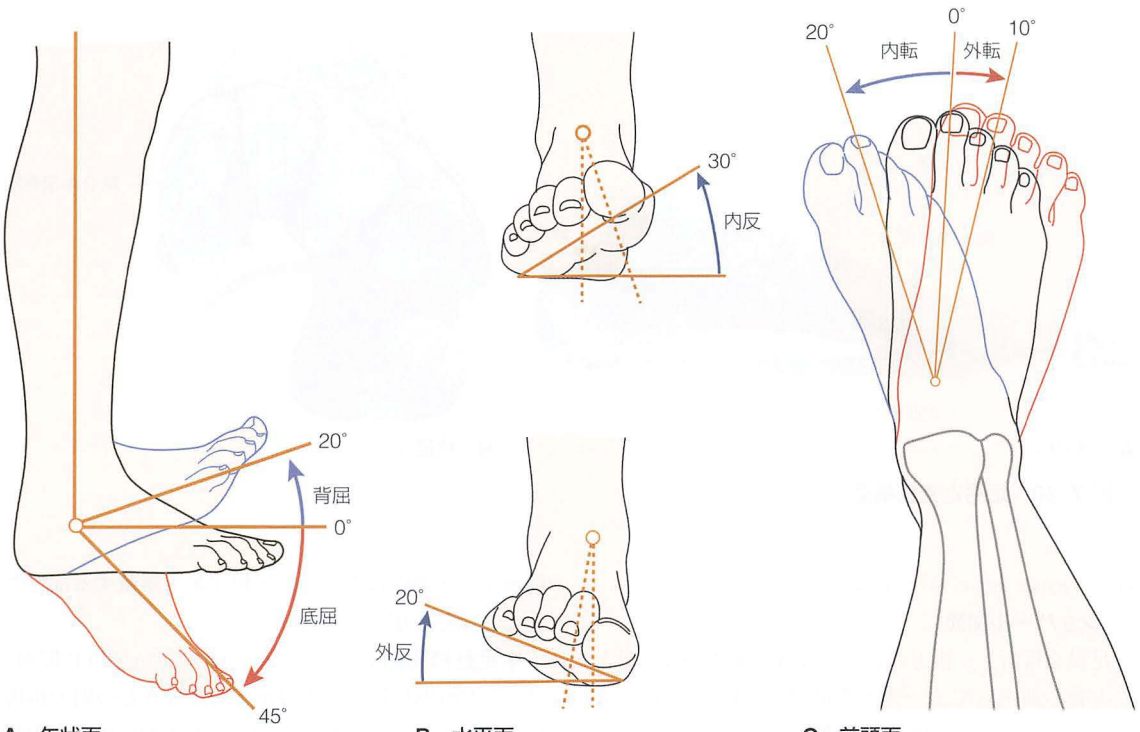

A. 矢状面　B. 水平面　C. 前頭面

●図 7-29　距腿関節と足根間関節の運動

節面を含み，踵骨の前面と立方骨の後面が接している．

● 靭帯

底側踵舟靭帯 plantar calcaneonavicular ligament（**跳躍靭帯** spring ligament）は，距踵舟関節の下面で関節包を補強し，踵骨の載距突起と舟状骨の間を前後につないでいる．強力で弾性に富む靭帯で，縦足弓の形成に役立つ．

底側踵立方靭帯 plantar calcaneocuboid ligament（**短足底靭帯** short plantar ligament）は，踵立方関節の下面を補強する強力な靭帯で，縦足弓の形成に役立つ．

骨間距踵靭帯 talocalcaneal interosseous ligament は，距骨下関節と距踵舟関節を隔てる**足根洞** tarsal sinus にあり，距骨と踵骨を上下につないでいる．

二分靭帯 bifurcate ligament は，踵骨の上面を前方の舟状骨と立方骨につなぐ強力な靭帯で，2 本の靭帯（**踵立方靭帯** calcaneocuboid ligament，**踵舟靭帯** calca-

Clinical scope

外反母趾

前足部の痛みを起こす疾患で最も多いのが**外反母趾** hallux valgus である．先の尖った靴で爪先が圧迫され，足根中足関節で第 1 中足骨が内転し，中足趾節関節（MTP 関節）で母趾の基節骨が内転・外反する．母趾 MTP 関節が内側が突き出して靴にあたり，炎症を起こして痛みが生じる．変形が強くなると母趾が第 2 趾の底側に入り込んで，第 2・3 趾の MTP 関節の底側に胼胝（たこ）を生じる．

原因としては，女性であること，先端が締めつけられる靴の使用に加えて，遺伝的な要因もあると考えられる．重症化すると手術が必要になる．



●外反母趾

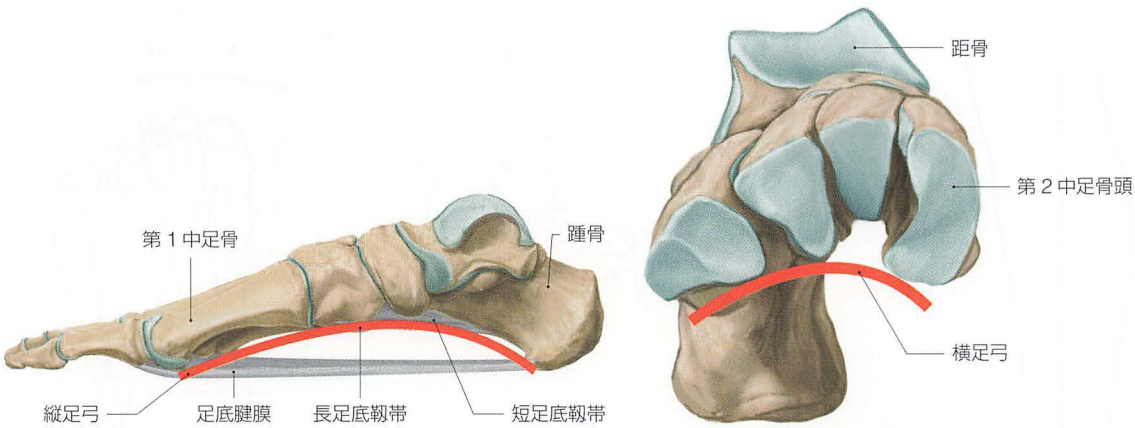

A. 縦足弓　　B. 横足弓

●図 7-30　足弓と支持構造

neonavicular ligament)からなる.

● ショパール関節

足根を横断し，後方の距骨と踵骨，前方の舟状骨と立方骨の間を隔てる一連の関節(距踵舟関節と踵立方関節)は，合わせて**横足根関節** transverse tarsal joint(**ショパール関節** Chopart joint)と呼ばれる．機能的に一体となっており，足根で足を離断する部位としてしばしば用いられた．この関節を離断する際には，二分靱帯が切断される．

C 中足と趾の関節

足根中足関節 tarsometatarsal joint(**リスフラン関節** Lisfranc's joint)は，足根骨の遠位列(内側・中間・外側楔状骨，立方骨)の前面と5本の中足骨底の間の平面関節で，可動性は小さい．足根で足を離断する部位としてしばしば用いられた．

中足趾節関節 metatarsophalangeal joint(MTP 関節)は，5本の中足骨の球状の頭と基節骨底との間の楕円状の関節で，屈曲・伸展に加えてわずかに外転・内転ができる．

趾節間関節 interphalangeal joint(IP 関節)は，趾骨の間にある蝶番関節で，屈曲・伸展を行う．母趾は1つを有し，第2～5趾には**近位趾節間関節**(PIP 関節)と**遠位趾節間関節**(DIP 関節)の2つを有する．

D 足弓と支持構造(図 7-30)

足の骨格は，水平面上に配列しているのではなく，**足弓** arch of foot というアーチを形成して，地面から

Clinical scope

扁平足

扁平足 flat foot では，足の土踏まずが消えて足の裏全体が地面に接触する．

幼児期からの扁平足が成人になっても残っているタイプの扁平足は，足底に厚い皮下脂肪体が発達して起こるので，痛みが生じることはない．

中年以降に生じる扁平足は，足のアーチ構造が変形して生じるので，内果の下方に腫れや痛みが生じ，次第に変形が進んで歩行も障害されてくる．中年期の扁平足では，まず肥満や加齢によって筋力が低下し，靱帯が弱くなり，アーチ構造が変形する．さらに後脛骨筋の腱が変性したり断裂したりすると，距骨頭が距踵舟関節から外れて内下方に変位し，縦足弓の内側部が低下して，足底が扁平になる．

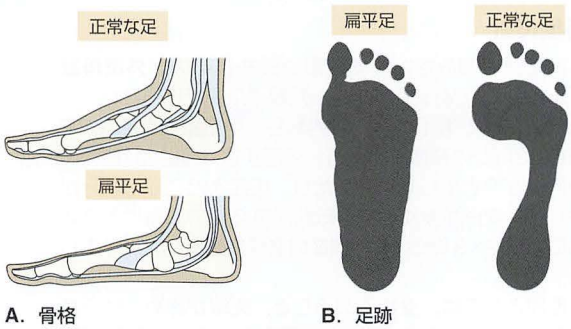

A. 骨格　　B. 足跡

●正常な足と扁平足

持ち上がっている．足弓には縦方向の成分と横方向の成分があり，立位や歩行の際に体重による負荷を吸収して分散する働きをしている．

縦足弓 longitudinal arch of foot は，足弓の縦方向の成分で，踵骨後端と中足骨頭の間に形成される．内側部は外側部よりも高く持ち上がっている．

横足弓 transverse arch of foot は，横方向の成分で，距骨頭を横切る前頭面で最も高く持ち上がっている．

● 腱膜と靱帯

足の骨格の底面には腱膜や靱帯が配置され，骨格を前後および左右方向に引き寄せて足弓を形成している．

足底腱膜 plantar aponeurosis は，足底の深筋膜が肥厚してできた強靱な前後方向の結合組織束で，後方では踵骨隆起の内側突起に強力に付着し，前方では中足骨に沿って5束に分かれて趾に入る．5本の束は中足趾節関節(MTP 関節)の位置で浅横中足靱帯により横方向につなげられている．

5本の中足骨の頭は，**深横中足靱帯** deep transverse metatarsal ligament によってたがいにつながれている．

長足底靱帯 long plantar ligament は，踵骨と中足骨の底面をつなぐ靱帯である．

短足底靱帯(底側踵立方靱帯)は，長足底靱帯の深層に位置し，踵骨と立方骨の底面をつなぎ，関節包の下面を補強する．

跳躍靱帯(底側踵舟靱帯)は，踵骨と舟状骨の底面をつなぎ，距踵舟関節包の下面を補強する(▶図 7-28C)．

E 下肢の神経

1 腰仙骨神経叢とその枝

下肢に分布する神経は，腰仙骨神経叢に由来する．腰神経叢は大腰筋を貫いて後腹壁に現れて体幹下部と大腿と分布し，仙骨神経叢は骨盤腔から殿部に現れて下肢の大半に分布する．

A 腰神経叢(図 7-31，表 7-21)

腰神経叢 lumbar plexus は，T12～L4 の前枝によって大腰筋の内部で形成される．T12～L4 の前枝は肋骨突起の前方で大腰筋に進入し，前・後部の枝に分かれて神経叢を作るため，腰神経叢の枝は前方の成分と後方の成分を含むが，その区別は腕神経叢の場合ほど明確ではない．

腰神経叢の枝は，❶大腰筋の外側縁から腸骨下腹神経，腸骨鼠径神経(▶108 頁参照)，外側大腿皮神経，大腿神経が，❷大腰筋の前面から陰部大腿神経が，❸大腰筋の内側縁から閉鎖神経が出ていく．腰神経叢から分かれて体幹下部に分布する神経については第3章「腹部」で述べる(▶154 頁)．

腸骨下腹神経 iliohypogastric nerve(T12・L1)の外側皮枝は，腸骨稜のすぐ上で皮下に出て殿部の皮膚に分布する．

陰部大腿神経 genitofemoral nerve(L1・2)の大腿枝は，大腿の上前部の皮膚に分布する．

外側大腿皮神経 lateral femoral cutaneous nerve(L2・3)は，大腰筋の外側縁から現れ，腸骨筋の前面を横切って上前腸骨棘に向かい，鼠径靱帯外側端の深層を通って大腿の皮下に出る．大腿前外側部の皮膚に分布する．

大腿神経と閉鎖神経は，大腿の筋と皮膚に以下のように分布する．

B 大腿神経(図 7-32)

大腿神経 femoral nerve は，L2～4 前枝の後方の成分から由来し，腰神経叢で最大の枝である．

走行

❶大腰筋に枝を送りながら筋内を下行し，筋の下外側縁から現れる．

❷大腰筋の外側縁に沿って腸骨筋の前面を下行し，腸骨筋に枝を出す．

❸鼠径靱帯の中点あたりを通過し，鼠径靱帯の深部で腸腰筋とともに筋裂孔(腸骨筋膜の作る腸恥筋膜弓の深層)を通って大腿に入る．

❹大腿三角で大腿動静脈の外側を腸骨筋膜に覆われて下行し数本の枝を出し，**前皮枝**は大腿前面に分布し，**筋枝**は大腿前面の筋を支配する．

❺大腿神経の終枝は大腿動静脈とともに内転筋管に入り，途中で縫工筋と薄筋の間を抜けて皮下に出て伏在神経になる．

分布 皮枝は大腿前面の下部 3/4 の皮膚に分布．筋枝は縫工筋，大腿四頭筋，恥骨筋を支配する．伏在神経を出す．

伏在神経 saphenous nerve は，大腿神経の終枝で，大腿内側下部で皮下に現れ，大伏在静脈とともに下腿の内側を下行して足の内側面に至る．

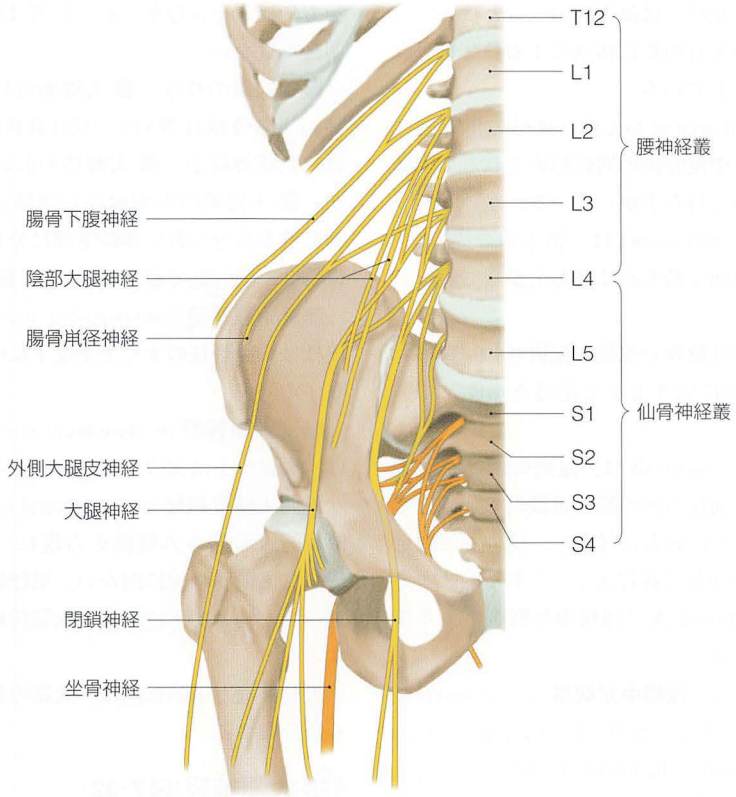

●図 7-31　腰仙骨神経叢の概観

●表 7-21　下肢に分布する腰神経叢の枝

神経	由来	脊髄分節	支配する筋	皮膚への分布
腸骨下腹神経	腰神経叢：前部	T12・L1	—	殿部の上部
陰部大腿神経	腰神経叢：前部	L1・2	—	大腿の上前部
外側大腿皮神経	腰神経叢：前部	L2・3	—	大腿前外側部
大腿神経	腰神経叢：後部	L2〜4	大腿前面の縫工筋，大腿四頭筋，恥骨筋	大腿前面下部 3/4
閉鎖神経	腰神経叢：前部	L2〜4	大腿内側の外閉鎖筋，薄筋，長内転筋，短内転筋，大内転筋の大部分	大腿内側下部 2/3

分布　膝，下腿，足の前内側の皮膚に分布する．

C 閉鎖神経(図 7-33)

閉鎖神経 obturator nerve は，L2〜4 前枝の前方の成分から由来する．

走行

❶ 大腰筋内を下行し，骨盤上口の近くで大腰筋の内側縁から現れる．

❷ 総腸骨動脈の後方を通って骨盤腔に入り，骨盤外側壁を横切って進む．

❸ 閉鎖動静脈とともに閉鎖孔前上端の閉鎖管を通り，内閉鎖筋，閉鎖膜，外閉鎖筋を貫いて大腿内側部に出る．

❹ 前後の枝に分かれる．**前枝**は，短内転筋の前方を下行して外閉鎖筋，長内転筋，薄筋に分布し，皮枝となって大腿内側の皮膚に分布する．**後枝**は，短内転筋の後方を下行して大内転筋の大部分と短内転筋に分布する．

分布　皮枝は大腿内側下部 2/3 の皮膚に分布する．筋枝は外閉鎖筋と内転筋群の大部分の薄筋，長内転筋，短内転筋，大内転筋(膝窩腱筋部を除く)を支配する．大内転筋の膝窩筋腱部は坐骨神経の脛骨神経成分，恥

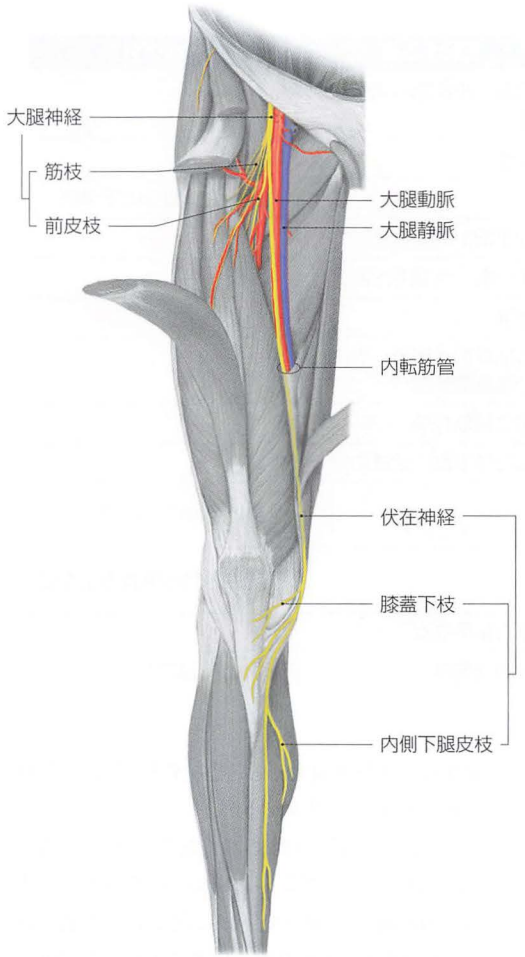

●図 7-32　大腿神経

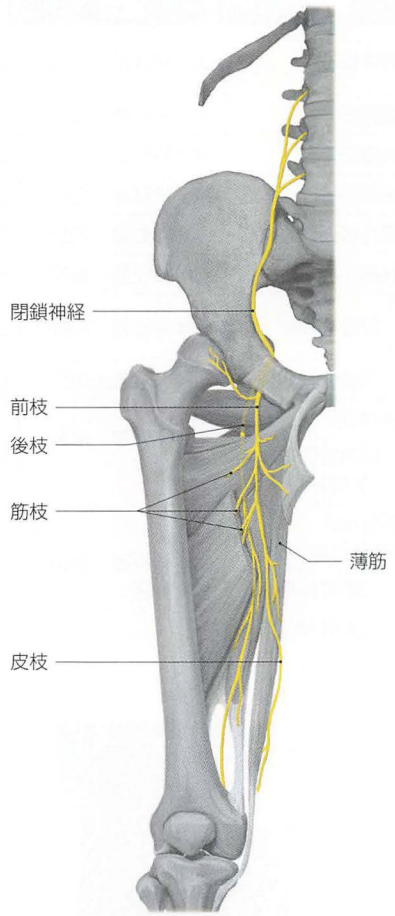

●図 7-33　閉鎖神経

骨筋は大腿神経が支配する．

D 仙骨神経叢(図 7-34，表 7-22)

仙骨神経叢 sacral plexus は，L4・5 の前枝と S1～3 の前枝によって，骨盤外側壁の梨状筋の前で内腸骨動静脈と尿管の後方に作られる．仙骨神経叢の枝は，前後の成分に区別できる．仙骨神経叢の枝には，❶大坐骨孔の梨状筋上孔を通って殿部に出るもの(上殿神経)，❷大坐骨孔の梨状筋下孔を通って殿部に出るもの(下殿神経，後大腿皮神経，坐骨神経，陰部神経)，❸外旋筋群に分布するもの(内閉鎖筋神経，大腿方形筋神経，梨状筋神経)がある．仙骨神経叢から分かれて会陰に分布する神経(陰部神経)については，第 4 章「骨盤部」で述べる(▶ 198 頁)．

上殿神経 superior gluteal nerve は，L4～S1 前枝の後方の成分に由来し，大坐骨孔の梨状筋上孔を通って殿部に出て，中殿筋と小殿筋と大腿筋膜張筋に分布する．

下殿神経 inferior gluteal nerve は，L5～S2 前枝の後方の成分に由来し，大坐骨孔の梨状筋下孔を通って殿部に出て，大殿筋に分布する．

後大腿皮神経 posterior cutaneous nerve of thigh は，S1～3 前枝の前方と後方の成分に由来し，大坐骨孔の梨状筋下孔を通って骨盤外に出て下殿皮神経(下殿部に分布)を出し，下行して大腿後面の皮膚に分布する．

内閉鎖筋神経 nerve to obturator internus(L5～S2 前枝，前方の成分)は，上双子筋と内閉鎖筋に分布する．

大腿方形筋神経 nerve to quadratus femoris(L4～S1 前枝，前方の成分)は，大腿方形筋と下双子筋に分布する．

梨状筋神経 nerve to piriformis(S1・2 前枝，後方の成分)は，梨状筋に分布する．

●表 7-22　下肢に分布する仙骨神経叢の枝

神経		由来	脊髄分節	支配する筋	皮膚への分布
上殿神経		仙骨神経叢：後部	L4～S1	中殿筋，小殿筋，大腿筋膜張筋	—
下殿神経		仙骨神経叢：後部	L5～S2	大殿筋	—
後大腿皮神経		仙骨神経叢：前後部	S1～3	—	大腿後面，殿部の下半部
内閉鎖筋神経		仙骨神経叢：前部	L5～S2	上双子筋，内閉鎖筋	—
大腿方形筋神経		仙骨神経叢：前部	L4～S1	下双子筋，大腿方形筋	—
梨状筋神経		仙骨神経叢：後部	S1・2	梨状筋	—
坐骨神経	脛骨神経部	仙骨神経叢：前部	L4～S3	内転筋群の大部分，大内転筋の膝窩腱筋部	—
	総腓骨神経部	仙骨神経叢：後部	L4～S2	大腿二頭筋短頭	—
脛骨神経		仙骨神経叢：前部，坐骨神経	L4～S3	下腿の屈筋群，足底の筋	足底
	内側腓腹皮神経/腓腹神経			—	足根と足背の外側部
総腓骨神経/外側腓腹皮神経		仙骨神経叢：後部，坐骨神経	L4～S2	—	下腿の外側と後面の上 2/3
	浅腓骨神経			下腿の腓骨筋群	足背
	深腓骨神経			下腿の伸筋群	第 1・2 趾背部

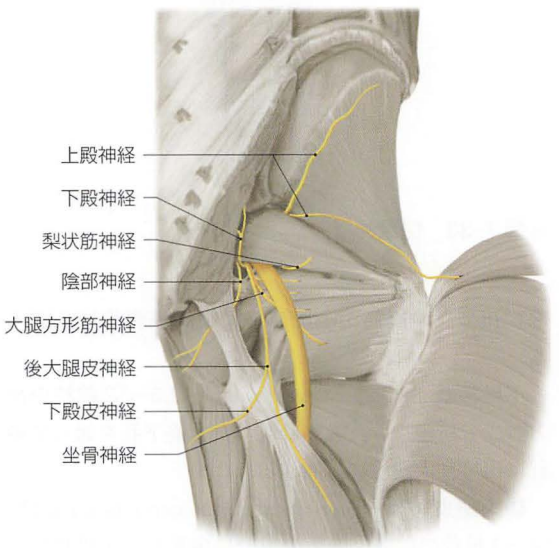

●図 7-34　殿部の神経

E 坐骨神経(図 7-31, 34)

坐骨神経 sciatic nerve は，L4～S3 の前枝に由来し，人体で最大の神経である．

走行

❶ 骨盤内で梨状筋の前面で形成される．

❷ 大坐骨孔の梨状筋下孔を通って殿部で大殿筋の深層に現れる．坐骨神経の一部(総腓骨神経部)はしばしば(約 60%)梨状筋を貫く．

❸ 大転子と坐骨結節の間で外旋筋群の後方を通って下外方に向かい，大腿に入って大内転筋の前方で大腿二頭筋長頭の前方を通って下方に向かい，大腿後区画の筋(大腿二頭筋，半腱様筋，半膜様筋)と大内転筋の一部に枝を出す．

❹ 膝窩に現れ，脛骨神経と総腓骨神経に分かれる．脛骨神経の成分(仙骨神経叢の前方の枝)と総腓骨神経の成分(仙骨神経叢の後方の枝)は大坐骨孔の高さですでに分かれていることがある．

分布 大腿の屈筋群，大内転筋の一部(膝窩腱筋部)．

●**脛骨神経**(▶ 図 7-51，52 参照)

脛骨神経 tibial nerve は，L4～S3 の前枝に由来する．

走行

❶ 膝窩を下行して，内側腓腹皮神経を出す．

❷ ヒラメ筋腱弓の深部を通って下腿の横下腿筋間隙(下腿三頭筋の深層)を脛骨動脈に伴行して下行し，下腿の後区画の筋(下腿三頭筋，後脛骨筋，長趾屈筋，長母趾屈筋)に筋枝を出す．

❸ 内果の後方を通って後脛骨動脈に伴行して足底に入り，2 枝に分かれ，**外側・内側足底神経** lateral/medial plantar nerve となって筋枝を足底の筋に，皮枝を



●図 7-35　浅・深腓骨神経

足底の皮膚に出す.

分布 筋枝：下腿の屈筋群，足底の筋群．皮枝：外側腓腹皮神経，足底の皮膚.

● **総腓骨神経(図 7-35)**

総腓骨神経 common fibular nerve は，L4～S2 の後枝に由来する.

走行

❶ 膝窩を下外方に向かい，腓骨頭のすぐ下で腓骨の浅層を前下方に横切り，外側腓腹皮神経を出す.

❷ 外側区画に入り，**浅・深腓骨神経** superficial/deep fibular nerve に分かれる．浅腓骨神経は，外側区画の長・短腓骨筋への枝を出し，皮枝となって足背の大部分の皮膚に分布する．深腓骨神経は，下腿の前区画に入り，前脛骨動脈に伴行して下行し，前脛骨筋，長母趾伸筋，長趾伸筋および足背の短趾伸筋への枝を出し，皮枝となって母趾と第 2 趾の間の小さな領域に分布する.

分布 筋枝：下腿の腓骨筋群(浅腓骨神経)，下腿の伸筋群と足背の筋(深腓骨神経)．皮枝：足背.

● **外側・内側腓腹皮神経**

外側・内側腓腹皮神経 lateral/medial sural cutaneous nerve は，膝窩で総腓骨神経と脛骨神経からそれぞれ分かれる．内側腓腹皮神経は，膝窩から皮下に現れて小伏在静脈に伴行して下行し，外側腓腹皮神経との交通枝と合流して**腓腹神経** sural nerve と名前を変え，足根と足背の外側部に皮膚に分布する．外側腓腹皮神経は，下腿外側の皮下に現れて下腿の外側と後面の上 2/3 の皮膚に枝を出し，交通枝となって内側腓腹皮神経と合流する.

分布 内側腓腹皮神経・腓腹神経：足根と足背の外側部．外側腓腹皮神経：下腿の外側と後面の上 2/3.

2 下肢の神経支配

A 下肢の皮膚の神経支配(図 7-36)

● **皮膚分節**

皮膚の神経支配域を，脊髄神経の高さ(脊髄分節)ごとにまとめたものを**皮膚分節** dermatome という．下肢には第 12 胸神経～第 3 仙骨神経(T12～S3)に由来する神経が分布している．皮膚分節についての知識は，皮膚の感覚脱失から脊髄あるいは脊髄神経根レベルでの障害を診断するのに役立つ.

下肢における皮膚分節は，前面と後面で以下のように広がる.

❶ 前面：大腿上内側部から足先外側に向かって斜めに，第 1 腰神経～第 1 仙骨神経(L1～S1)が支配する.

❷ 後面：殿部の上外側から下肢の後面の縦中央まで第 2 腰神経～第 1 仙骨神経(L2～S1)が支配し，さらに会陰に向かって第 2～5 仙骨神経(S2～5)が支配する.

Clinical scope

坐骨神経痛

坐骨神経は人体で最も長い神経であり，その走行過程で周囲からの圧迫や炎症の影響を受けると，**坐骨神経痛** sciatica を起こす．坐骨神経痛の症状は，殿部から下肢に放散する痛みである.

第 1 の原因は，腰椎の**椎間板ヘルニア** disk herniation で，坐骨神経の L4～S3 の神経根のうち上位の根が障害される.

第 2 は，**梨状筋症候群** piriformis syndrome と呼ばれ，坐骨神経が大坐骨孔で梨状筋の中を通過するところで障害されるものである．大殿筋を激しく使うスポーツ(アイススケート，自転車競技，ロッククライミング)や外傷により生じる.

高齢者では，変形性腰椎症，脊柱管狭窄症などの脊柱の変形も原因となる.

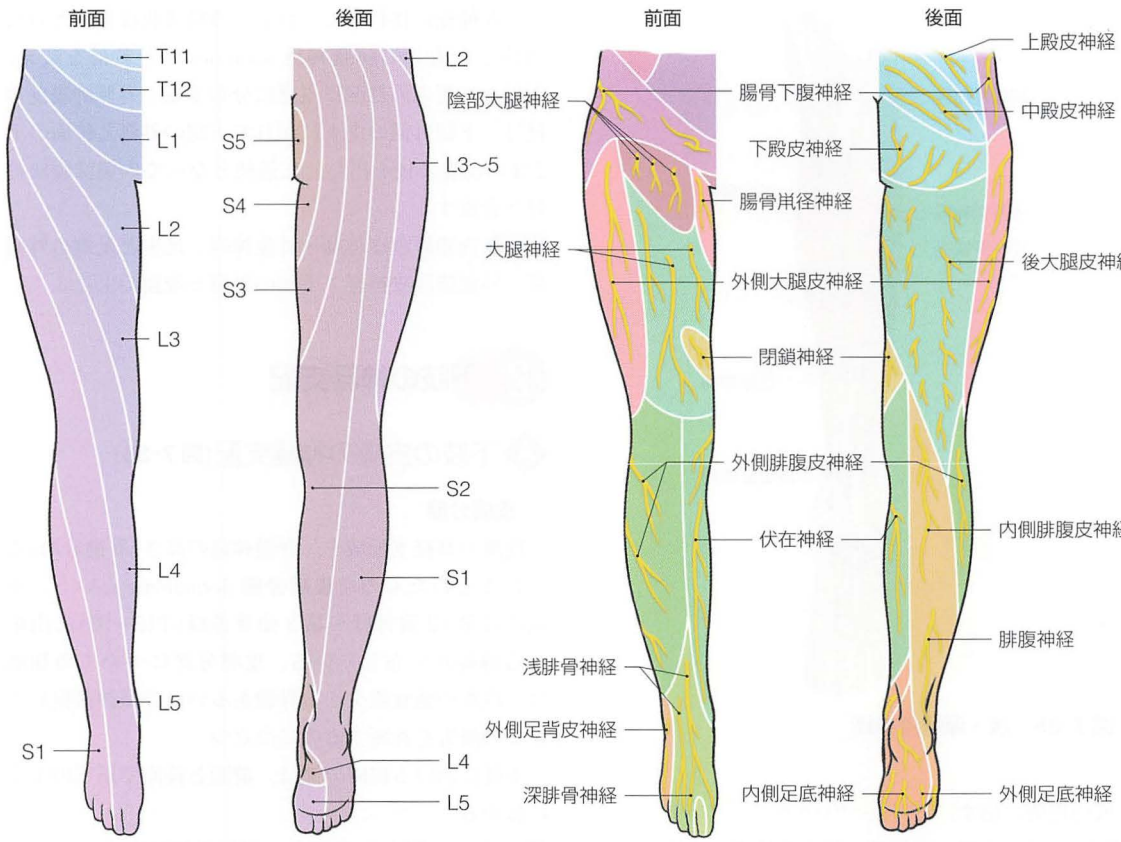

A．皮膚分節　　**B．皮神経の支配域**

●図 7-36　下肢の皮膚の神経支配

● 皮神経

下肢の皮膚に分布する**皮神経** cutaneous nerve には，腰仙骨神経叢に由来する皮神経に加えて，近接する領域からの皮神経がある．皮神経の分布域についての知識は，皮膚の感覚脱失から末梢神経レベルでの障害を診断するのに役立つ．

腰仙骨神経叢以外からの皮神経としては，脊髄神経後枝からの**上・中殿皮神経** superior/medial clunial nerve がある．両者はともに第1～3腰神経(L1～3)の後枝の外側皮枝で，上殿皮神経は，上殿部に，中殿皮神経は仙骨部とその周囲に分布する．

腰仙骨神経叢に由来する皮神経としては，以下のものがある．

❶ 腸骨下腹神経(→ 前皮枝と外側皮枝)
❷ 腸骨鼠径神経
❸ 陰部大腿神経(→ 大腿枝)
❹ 閉鎖神経(→ 皮枝)
❺ 大腿神経(→ 前皮枝・伏在神経)
❻ 外側大腿皮神経
❼ 後大腿皮神経とその枝の下殿皮神経
❽ 内側腓腹皮神経(← 脛骨神経または腓腹神経)
❾ 外側腓腹皮神経(← 総腓骨神経)
❿ 浅・深腓骨神経の終枝
⓫ 外側・内側足底神経

B 足の皮膚の神経支配(図 7-37)

足背の皮膚の大部分は，浅腓骨神経の終枝によって支配される．第1・2趾の間の小部分には深腓骨神経の終枝が分布し，足根の内側半は伏在神経，外側縁に沿った領域は腓腹神経により支配される．

足底の皮膚の大部分は，脛骨神経とその枝の外側・内側側底神経により支配される．内側縁の一部は伏在神経，外側縁は腓腹神経により支配される．

C 下肢の筋の神経支配(表 7-23)

下肢の筋は近位から遠位へと4つの部位に分かれて

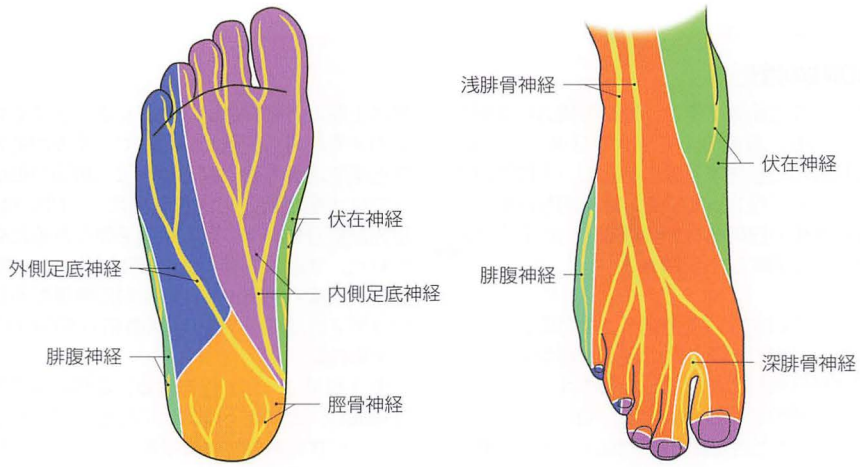

A. 足底面　　B. 足背面

●図 7-37　足の皮膚の神経支配

●表 7-23　下肢の筋と神経支配の関係

	(Ⅰ)前面の筋	(Ⅰ)神経支配	(Ⅱ)中間の筋	(Ⅱ)神経支配	(Ⅲ)後面の筋	(Ⅲ)神経支配
❶ 下肢帯の筋	骨盤前面の筋	腰神経叢，前・後部	—	—	殿部の筋	上殿・下殿神経（仙骨神経叢，後部）
❷ 大腿の筋	大腿前面の伸筋	大腿神経（腰神経叢，後部）	大腿内側の内転筋	閉鎖神経（腰神経叢，前部）	大腿後面の屈筋	坐骨・脛骨神経（仙骨神経叢，前部）
❸ 下腿の筋	下腿前面の伸筋	深腓骨神経（仙骨神経叢，後部）	下腿外側の腓骨筋	浅腓骨神経（仙骨神経叢，後部）	下腿後面の屈筋	脛骨神経（仙骨神経叢，前部）
❹ 足の筋	足背の伸筋	深腓骨神経（仙骨神経叢，後部）	—	—	足底の屈筋	脛骨神経（仙骨神経叢，前部）

配置されており，❶ 下肢帯では前面と後面の 2 域に，❷ 大腿では前面，内側，後面の 3 域に，❸ 下腿では前面，外側，後面の 3 域に，❹ 足では足背と足底の 2 域に分かれている．

下肢に分布する神経は，腰神経叢(T12～L4)と仙骨神経叢(L4～S3)から出ており，各神経は神経叢の前面もしくは後面から出ている．

下肢の各部の筋と神経支配には対応関係がある．神経叢の高さについては，より上位の腰神経叢(T12～L4)の神経は骨盤前面から大腿の前面と内側に分布しており，より下位の仙骨神経叢(L4～S3)の神経が殿部，大腿後面，下腿，足に分布しているのに比べて，下肢の中でより上位の領域に分布している．これに対して前後の位置関係について，下腿と足では仙骨神経叢の前面の枝(脛骨神経)が後面の筋に分布し，後面の枝(浅・深腓骨神経)が前面の筋に分布して，前後の位置関係が逆転している．大腿についても大腿後面の屈筋が仙骨神経叢の前面の枝(脛骨神経成分)によって支配されており，位置関係の逆転がみられる．これは，下肢の前後が，個体発生および系統発生の過程で，本来の位置から逆転したことを示している．

D 下肢の自律神経支配

下肢では，筋や皮膚に分布する動脈，および皮膚の汗腺と立毛筋に，交感神経の節後線維が分布している．下位胸髄から出た交感神経節前線維は，白交通枝を通して交感神経幹に入り，下行して腰仙骨神経叢の根の高さに対応する交感神経節に入り，節後ニューロンとシナプスを作る．節後線維はここから灰白交通枝を通して脊髄神経(T12～S3)に入り，腰仙骨神経叢の

Developmental scope

人類までの四肢の進化

ヒトの上肢と下肢を比較すると，骨格の構造には対応関係が認められるが，機能の上では大きな違いがある．上肢はものを把握して操作するのに特化し，下肢は身体を支えて歩行するのに役立っている．原始的な四肢動物から人類に至る進化の段階をさかのぼると，ヒトの上肢と下肢の特徴がよく理解できる(**図 A**)．

四足這行型

四肢の進化の第 1 段階は，両生類・爬虫類のように四足で這って進むタイプである．この四足這行型では，上肢と下肢が胴体から外側に伸び出し，胴体は地面に接している．上腕と大腿の背側は上向きで，前腕と下腿の 2 本の骨は平行で，手先と足先は外側を向いている(**図 B**)．

四足歩行型

第 2 段階は，哺乳類のように胴体を持ち上げ，下に突き出した四肢で歩行するタイプである．この四足歩行型では上肢と下肢に違いが出てくる．上肢では上腕が後方に向きを変え，前腕がねじれて，手先が前方を向く．前腕と手で地面を強く蹴るために，肘頭が形成された．下肢では大腿が前方に向きを変え，下腿にねじれはなく，足先が前方を向く．足で地面を強く蹴るために踵が形成された．すなわち歩行の役割において，肩甲骨・大腿，上腕・下腿，前腕＋手・足に対応関係がある．また上腕の背側は後方に，大腿の背側は前方を向いている(**図 C**)．

二足歩行型

第 3 段階は，ヒトにおける二足歩行型である．股関節が伸展し，上体を下肢の上に持ち上げて直立二足歩行を行う．胴体の背側は後方を向く．こうしてもともとの胴体の背側は後方を向き，下肢の背側は前方を向き，胴体と下肢の間で背腹が逆転する．人体の下肢の筋肉の背腹が，上肢と逆転しているのはこのためである(**図 D**)．

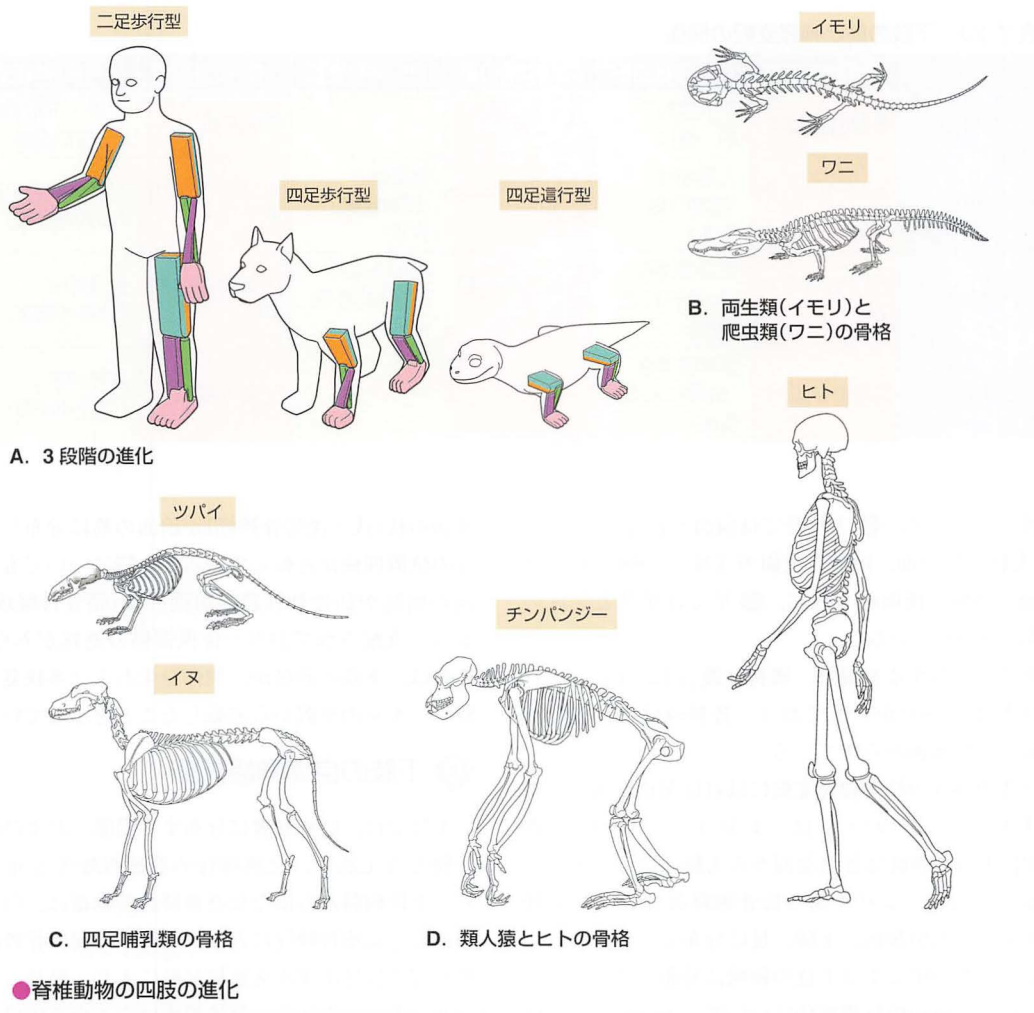

●脊椎動物の四肢の進化

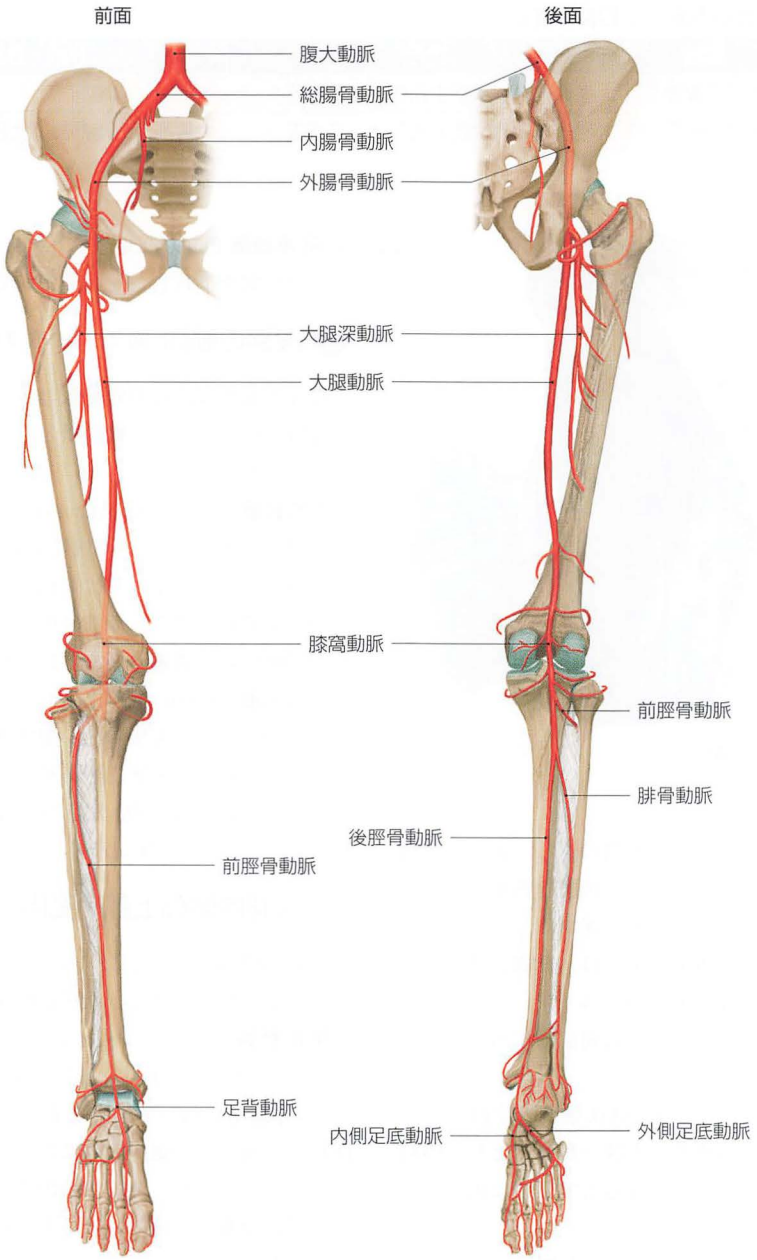

●図 7-38　下肢の動脈の主幹

枝を通って下肢に分布する．

交感神経の刺激に対して，筋の動脈は拡張して血流量を増し，皮膚の血管は収縮して血流量を減らす．汗腺からの分泌には，❶温熱性の発汗，❷精神性の発汗，❸味覚性の発汗の3種類があり，いずれも交感神経の刺激により分泌を増す．立毛筋は寒冷刺激に対して反射的に収縮する．

F 下肢の脈管

1 下肢の動脈

A 下肢の動脈の主幹（図 7-38）

下肢に分布する動脈は，外腸骨動脈として始まり，

●表 7-24　下肢の動脈①：殿部の動脈

動脈	起始	走行	分布・分枝
上殿動脈	内腸骨動脈	大坐骨孔の梨状筋上孔を通って殿部へ	中殿筋，小殿筋
下殿動脈	内腸骨動脈	大坐骨孔の梨状筋下孔を通って殿部へ	大殿筋，外旋筋群，大腿後区画上部

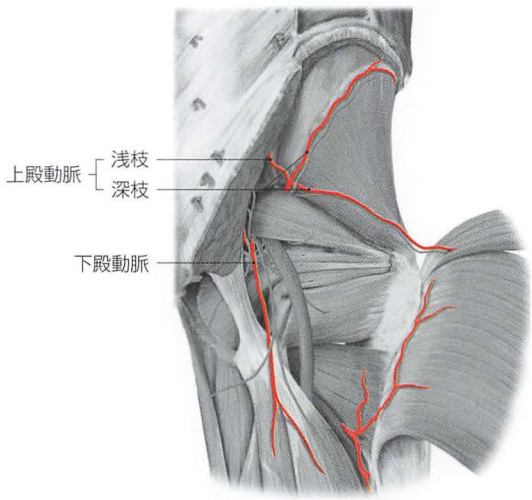

●図 7-39　殿部の動脈

大腿動脈，膝窩動脈となって膝窩に達し，前脛骨動脈となって下腿の前面から足背に，後脛骨動脈と腓骨動脈となって下腿の後面から足底に達する．

外腸骨動脈 external iliac artery は，総腸骨動脈が2分岐した枝の1つで骨盤上口から外下方に走り，鼠径靱帯の深層の血管裂孔を通って大腿前面に出て大腿動脈となる．

大腿動脈 femoral artery は，鼠径靱帯の位置で外腸骨動脈の続きとして始まり，大腿三角を下行し，内転筋管に入り，内転筋腱裂孔を通過して膝窩に出て膝窩動脈になる．

膝窩動脈 popliteal artery は，大腿動脈の続きとして膝窩を下行し，上・中・下膝動脈を出し，膝窩の下部で，❶前脛骨動脈と，❷後脛骨動脈に分かれ，後脛骨動脈からすぐに❸腓骨動脈が分かれ出る．

❶ **前脛骨動脈** anterior tibial artery：下腿骨間膜の上部を抜けて下腿前面で筋の深層を下行し，足根で足背動脈に移行する．

❷ **後脛骨動脈** posterior tibial artery：下腿後面で下腿三頭筋の深層の内側を下行して踵骨腱の内側に達し，内果の後方で屈筋支帯の深層の足根管を通って足底に入る．

❸ **腓骨動脈** fibular artery：下腿後面で下腿三頭筋の深層の外側を下行し，足根後外側で終わる．

B 殿部の動脈（図 7-39，表 7-24）

殿部の血液は，内腸骨動脈の枝で，大坐骨孔を通って骨盤から出てきた上殿動脈と下殿動脈によっておもに供給される．

上殿動脈 superior gluteal artery は，内腸骨動脈の最大の枝で，大坐骨孔の梨状筋上孔を通って殿部に出る．殿部に入ってただちに2枝に分かれて，浅枝は大殿筋と中殿筋の間を，深枝は中殿筋と小殿筋の間を外上方に向かい，周辺の筋などに分布する．

下殿動脈 inferior gluteal artery は，内腸骨動脈の大きな枝の1つで，大坐骨孔の梨状筋下孔を通って殿部に出る．大殿筋の深層で坐骨神経の内側を下行し，殿部と大腿後面上部の筋（大殿筋，外旋筋群，ハムストリングス上部）と皮膚に分布する．

C 大腿内側部上部の動脈（図 7-40，表 7-25）

大腿内側部の上部には，内腸骨動脈の枝で，閉鎖孔を通って骨盤から出てきた閉鎖動脈が分布する．

閉鎖動脈 obturator artery は，多くの場合，内腸骨動脈から分かれ（約15%では下腹壁動脈から分かれる），骨盤壁に沿って前方に走り，閉鎖孔の前上部の閉鎖管を通って大腿内側部に出る．大腿に入ってただちに2枝に分かれ，前枝は前内方に向かい，内転筋群の上部に分布し，後枝は後外方に向かい，坐骨結節周辺に分布する．

D 大腿の動脈（図 7-40，表 7-26）

大腿の血液は，大腿動脈から分かれた大腿深動脈の枝によっておもに供給される．大腿動脈そのものは，大腿三角で太い大腿深動脈を分枝した後，枝をほとんど出さずに内転筋管を経て膝窩まで下行する．大腿内側上部には閉鎖動脈，大腿後面上部には下殿動脈が分布する．

大腿動脈 femoral artery は，鼠径靱帯中央の下縁で外腸骨動脈の続きとして始まり，大腿三角の中央を下

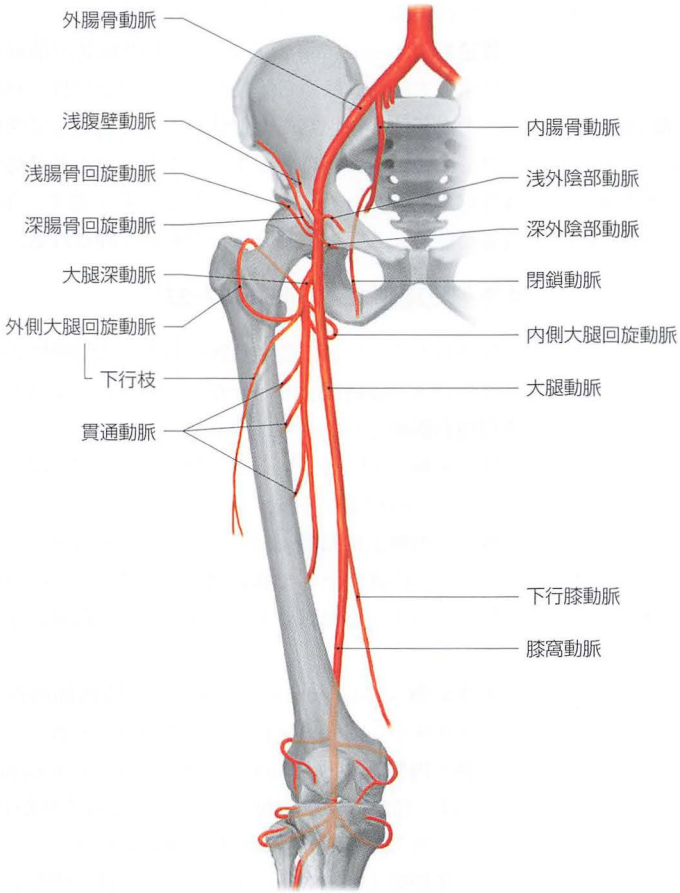

A. 大腿動脈の走行と枝

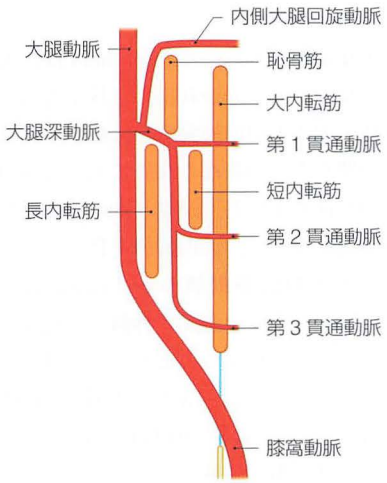

B. 大腿深動脈の枝と内転筋群の関係

●図 7-40 大腿の動脈

●表 7-25 下肢の動脈②：大腿内側部の動脈

動脈	起始	走行	分布・分枝
閉鎖動脈	内腸骨動脈	閉鎖管を通って大腿内側部に	大腿内側区画の上部，坐骨結節周辺

●表 7-26 下肢の動脈③：大腿の動脈

動脈	起始	走行	分布・分枝
大腿深動脈	大腿動脈	長内転筋の深層で短内転筋と大内転筋の前面を下行	大腿内側区画の筋 **枝**：外側・内側大腿回旋動脈，貫通動脈（側枝 3 本と終枝）
外側大腿回旋動脈	大腿深動脈	前区画で縫工筋と大腿直筋の深層を外方に走る	大腿前区画の筋，殿部外側部
内側大腿回旋動脈	大腿深動脈	恥骨筋と腸腰筋の間から大内転筋の上縁を越えて後区画に	大腿後区画の上部，殿部外側部
貫通動脈	大腿深動脈	大内転筋を貫通して後区画に（通常 4 本）	大腿後区画の筋，外側広筋

行し，その内側に大腿静脈が伴行する．内転筋管を通過して膝窩に入り，膝窩動脈になる．その間に以下の枝を出す．

❶ 鼠径靱帯の直下で細い4本の枝，**浅腹壁動脈** superficial epigastric artery，**浅腸骨回旋動脈** superficial circumflex iliac artery（下腹部の皮下の内側部と外側部に分布），および**浅・深外陰部動脈** superficial/deep external pudendal artery（会陰に分布）が分かれる．

❷ 鼠径靱帯の約5 cm下方の大腿三角内で後方に向かって太い大腿深動脈が分かれる．

❸ 内転筋管に入ると**下行膝動脈** descending genicular artery が分かれる．

大腿深動脈 deep artery of thigh は，大腿三角の上部で大腿動脈から分かれ出て，後下方に走り，ただちに外側・内側大腿回旋動脈を分枝する．恥骨筋と長内転筋の間から長内転筋の深層に入って短内転筋と大内転筋の前面を下行し，通常3本の枝と終枝の計4本の貫通動脈となって，大内転筋を貫く．

外側大腿回旋動脈 lateral circumflex femoral artery は，大腿深動脈の上部で外側に分枝する枝で，大腿動脈から直接分枝することもある．縫工筋と大腿直筋の深層を外方に走り，3本の終枝（上行枝，下行枝，横枝）に分かれ，大腿の前区画の筋に広く分布し，殿部の外側部で他の動脈と吻合する．

内側大腿回旋動脈 medial circumflex femoral artery は，後内方に向かい，恥骨筋と腸腰筋の間を抜け，短内転筋と大内転筋の上縁を越えて大腿の後区画の深層に入り，2本の終枝（上行枝，横枝）に分かれ，大腿の後区画の上部と殿部の外側部に分布する．

貫通動脈 perforating arteries は，大内転筋の前面を下行する大腿深動脈から分枝する3本ほどの枝と終枝で，大内転筋の停止部を大腿骨の近くで貫通して深層に出て，後区画の筋に分布する．また，第1貫通動脈は外側広筋にも分布する．大内転筋の最上部で，第1貫通動脈よりも上方の部分は小内転筋と呼ばれる．

E 膝の動脈（図7-41，表7-27）

膝関節の周辺には，膝窩動脈の枝と，大腿動脈から分かれた下行膝動脈などが分布し，たがいに交通して**膝関節動脈網** genicular anastomosis を形成する．

膝窩動脈 popliteal artery は，膝窩を下行する間に，上・中・下膝動脈を分枝する．

外側・内側上膝動脈 superior lateral/medial genicular artery は，膝窩の上部で膝窩動脈から左右に分かれ，大腿骨の外側・内側顆の上方を回って膝の前面に達する．

中膝動脈 middle genicular artery は，膝関節の後面で膝窩動脈から前方に分枝し，膝関節内に分布する．

外側・内側下膝動脈 inferior lateral/medial genicular artery は，膝窩の下部で膝窩動脈から左右に分かれ，脛骨の外側・内側顆を回って膝の前面に達する．

下行膝動脈 descending genicular artery は，内転筋管の中で大腿動脈から分枝し，内側筋間中隔の前面に沿って前区画を下行し，膝関節動脈網に加わる（▶ 図7-40A）．

Clinical scope

大腿動脈の触診とカテーテル法

大腿三角では，皮下のかなり浅いところを大腿動脈が走っていて，体表から触知しやすい．この位置関係を利用して，大腿三角の大腿動脈は，医療においてさまざまな目的で利用される．

第1は脈拍の触知である．心臓からこの部位まで血流が保たれていることが確認できる．

第2はカテーテルの挿入である．大腿動脈からカテーテルを差し込んで外腸骨動脈，総腸骨動脈，大動脈を経て心臓に到達させ，冠状動脈の造影や狭窄した部位の治療ができる．

第3は検査の目的での採血である．採血は多くの場合，静脈で行われるが，血液の酸素飽和度を測定する場合には動脈血を採取する必要がある．

大腿動脈でのカテーテル法や採血は，大腿神経を損傷する危険があること，処置の後で長時間の安静が必要なことなどから，最近では上腕動脈や橈骨動脈を代わりに用いることが多い．

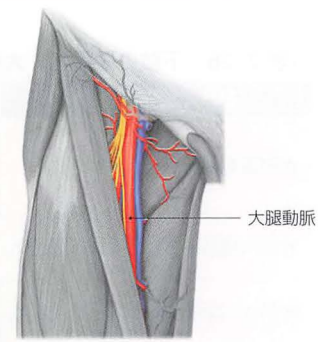

●大腿動脈の位置

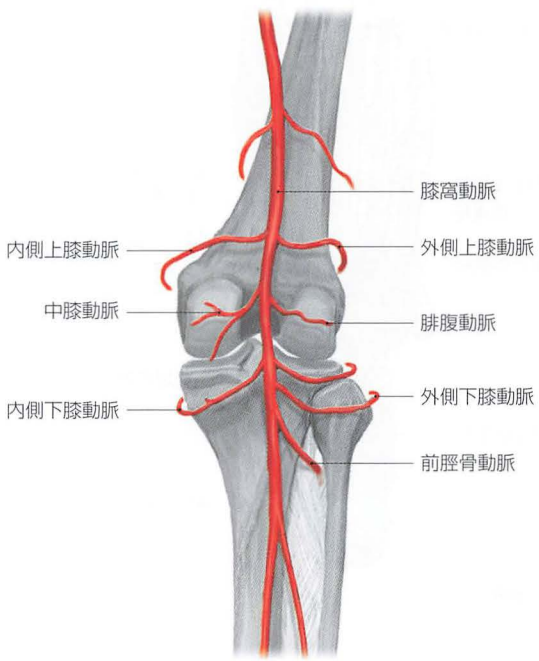

●図 7-41　膝の動脈

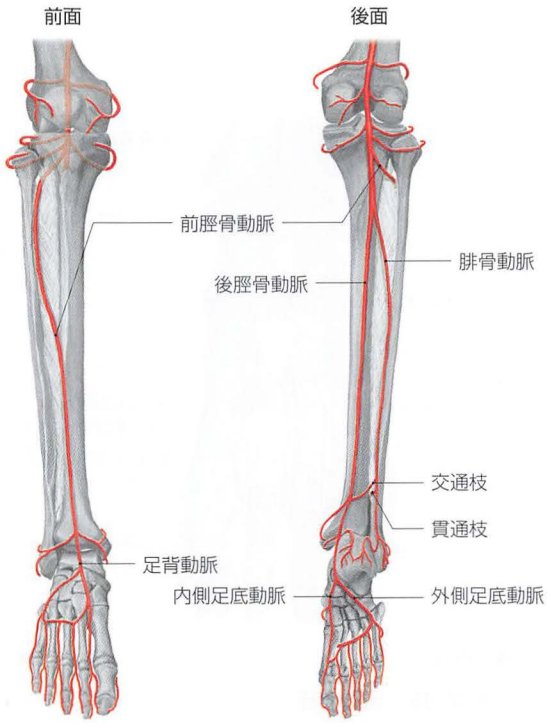

●図 7-42　下腿の動脈

●表 7-27　下肢の動脈④：膝の動脈

動脈	起始	走行	分布・分枝
外側・内側上膝動脈	膝窩動脈	大腿骨外側・内側顆の上方を回って膝の前面に	膝関節動脈網
中膝動脈	膝窩動脈	膝関節の高さで前方に	膝関節包内
外側・内側下膝動脈	膝窩動脈	脛骨外側・内側顆を回って膝の前面に	膝関節動脈網
下行膝動脈	大腿動脈	大腿内側筋間中隔に沿って前区画を下行	大腿内側下部，膝関節動脈網

●表 7-28　下肢の動脈⑤：下腿の動脈

動脈	起始	走行	分布・分枝
前脛骨動脈	膝窩動脈が 2 分岐	下腿骨間膜の上部を抜けて下腿前面を下行	下腿前区画
後脛骨動脈	膝窩動脈が 2 分岐	下腿後面内側部を下行	下腿後区画内側部
腓骨動脈	後脛骨動脈	下腿後面外側部を下行	下腿後区画外側部，外側区画 枝：貫通枝，交通枝

F 下腿の動脈（図 7-42，表 7-28）

膝窩動脈は，膝窩の下縁かつ腓腹筋の深層で，膝窩筋の後面を下行し，ヒラメ筋腱弓を越えてヒラメ筋の深層の横下腿筋間隙に入り，まず，❶前脛骨動脈と❷後脛骨動脈に分かれ，後脛骨動脈からすぐに，❸腓骨動脈が分枝する．下腿の前区画は前脛骨動脈により，後区画は後脛骨動脈と腓骨動脈により，外側区画は腓骨動脈により，おもに血液を供給される．

❶ **前脛骨動脈** anterior tibial artery：下腿骨間膜の上部

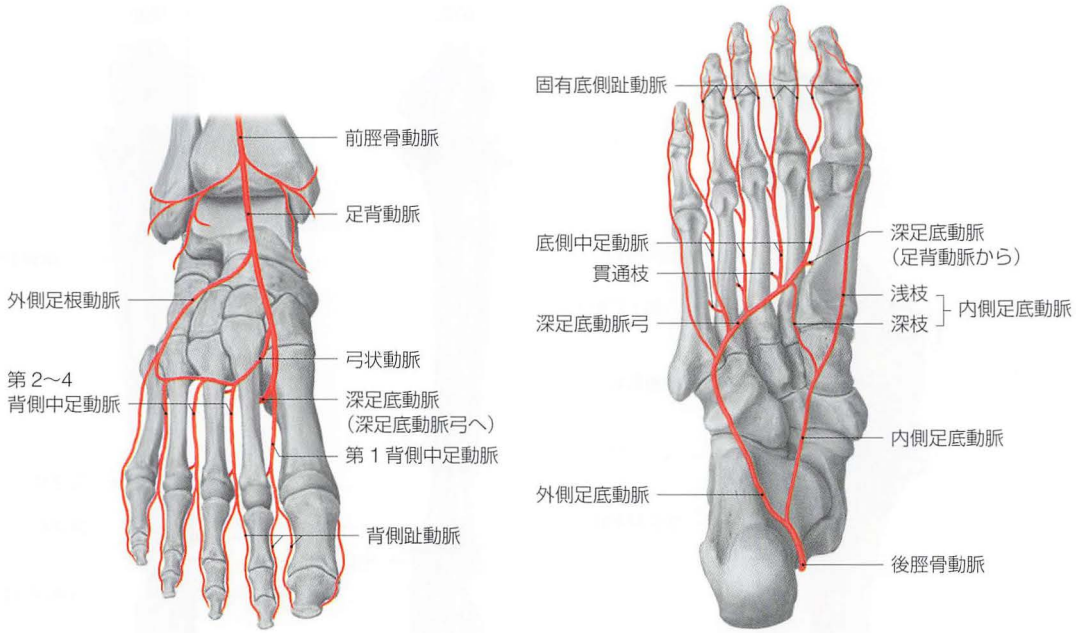

A. 足背　　B. 足底

●図 7-43　足の動脈

●表 7-29　下肢の動脈⑥：足の動脈

動脈	起始	走行	分布・分枝
足背動脈	前脛骨動脈	足背を進み，第1・2中足骨間へ	外側足根動脈，弓状動脈，深足底動脈
外側足根動脈	足背動脈	足根背部から前外方へ	足背外側部
弓状動脈	足背動脈	中足骨底の高さを外方へ	背側中足動脈
外側足底動脈	後脛骨動脈が2分岐	足底方形筋の浅層を前外方へ	深足底動脈弓
内側足底動脈	後脛骨動脈が2分岐	母趾外転筋に沿って前方へ	母趾
深足底動脈弓	外側足底動脈	長趾屈筋腱の深層を前内方へ	底側中足動脈

を抜けて，下腿前面で長趾伸筋と前脛骨筋の間を，深腓骨神経とともに下行する．経過中に下腿前区画の筋に枝を出し，距腿関節を越えて足背動脈になる．

❷ **後脛骨動脈** posterior tibial artery：下腿後面の横下腿筋間隙(下腿三頭筋の深層)の内側寄りで，長趾屈筋と後脛骨筋の間を，脛骨神経とともに下行する．経過中に下腿の後区画内側部の筋に枝を出し，終枝は内果後方の足根管を通って足底に入り，内側・外側足底動脈になる．

❸ **腓骨動脈** fibular artery：下腿後面の横下腿筋間隙(下腿三頭筋の深層)の外側寄りで，腓骨の後面に沿って下行し，下腿後区画の外側部および外側区画の筋に枝を出す．下腿の最下部で貫通枝と交通枝を出し，足根外側部で終わる．貫通枝は，下腿骨間膜の下端部を前面に通り抜けて足根前面に分布する．交通枝は，下腿下部で後脛骨動脈と腓骨動脈の間をつなぐ．

G 足の動脈(図 7-43，表 7-29)

足背では足背動脈，足底では後脛骨動脈の枝の外側・内側足底動脈が分布する．

足背動脈 dorsal artery of foot は，距腿関節の前面で前脛骨動脈から移行し，長母趾伸筋腱の深層を交叉しながら伸筋支帯の深層を通過し，**外側足根動脈** lateral tarsal artery を分枝し，中足骨底の高さで**弓状動脈** arcuate artery を分枝し，第1・2中足骨間の近位部で**深足底動脈** deep plantar artery となり，深部に潜って

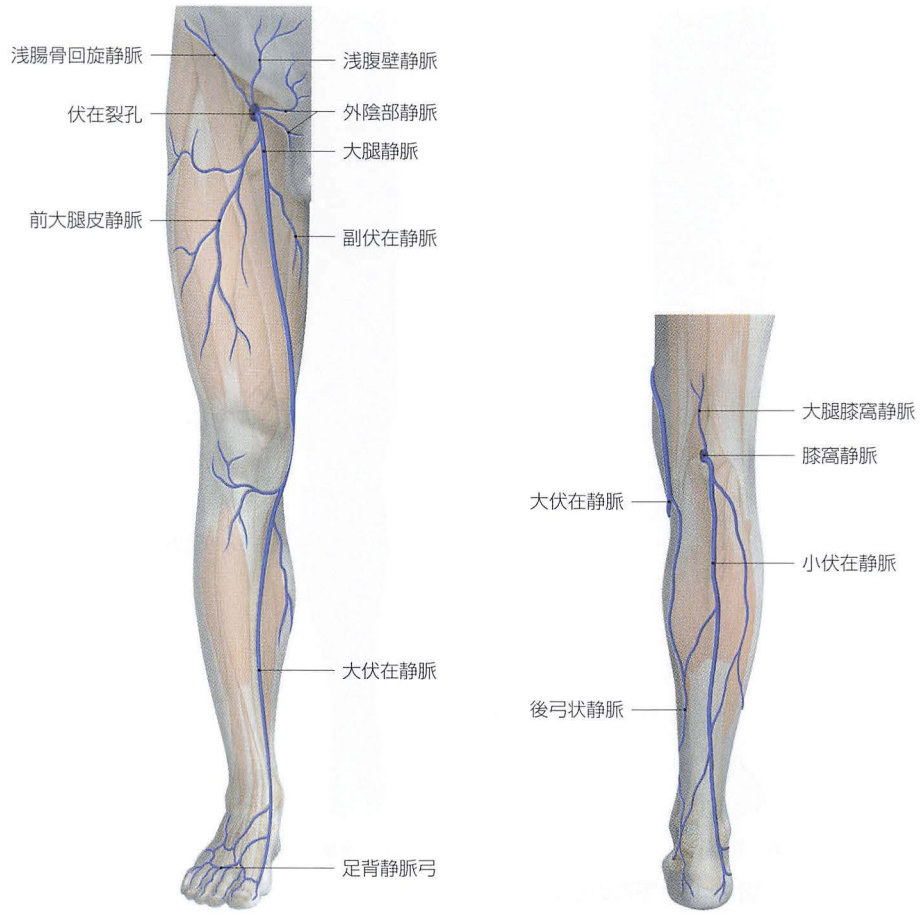

A．大伏在静脈　　B．小伏在静脈

●図 7-44　下肢の皮静脈

足底の動脈と吻合する．弓状動脈は外方に横走して外側足根動脈と交通する．第1～5中足骨の骨間の背面を走る4本の**背側中足動脈** dorsal metatarsal artery のうち，第1は足背動脈から分枝し，第2～4の3本は弓状動脈から分枝し，底側中足動脈からの貫通枝と交通する．

外側・内側足底動脈 lateral/medial plantar artery は，内果と踵の中間点で後脛骨動脈が2分岐して生じる．太いほうの外側足底動脈は，短趾屈筋の深層で足底方形筋の浅層を前外方に進み，第5中足骨底に達すると前内方に向きを変えて，**深足底動脈弓** deep plantar arch となり，足底方形筋と長趾屈筋腱の深層を進んで第1・2中足骨底の間に達し，ここで足背動脈の終枝の深足底動脈と吻合する．深足底動脈弓からは4本の**底側中足動脈** plantar metatarsal artery が出て，ここから足背に向かう貫通枝が出る．細いほうの内側足底動脈は，母趾外転筋の外側に沿って前に進み，母趾に分布する．

2 下肢の静脈

上肢と下肢の静脈には，皮静脈と深静脈の2系統がある．**皮静脈** cutaneous vein は，皮下組織内を走行し，**貫通静脈** perforator vein を通して深静脈につながる．**深静脈** deep vein は，深部の結合組織内を走行し，同名の動脈に並行する**伴行静脈** vena comitans である．静脈弁は，皮静脈よりも深静脈のほうにより多くみられる．

A 下肢の皮静脈(図 7-44)

足では，深部の伴行静脈よりも浅静脈のほうがよく発達し，血液の大半は浅静脈に集まる．とくに足背に

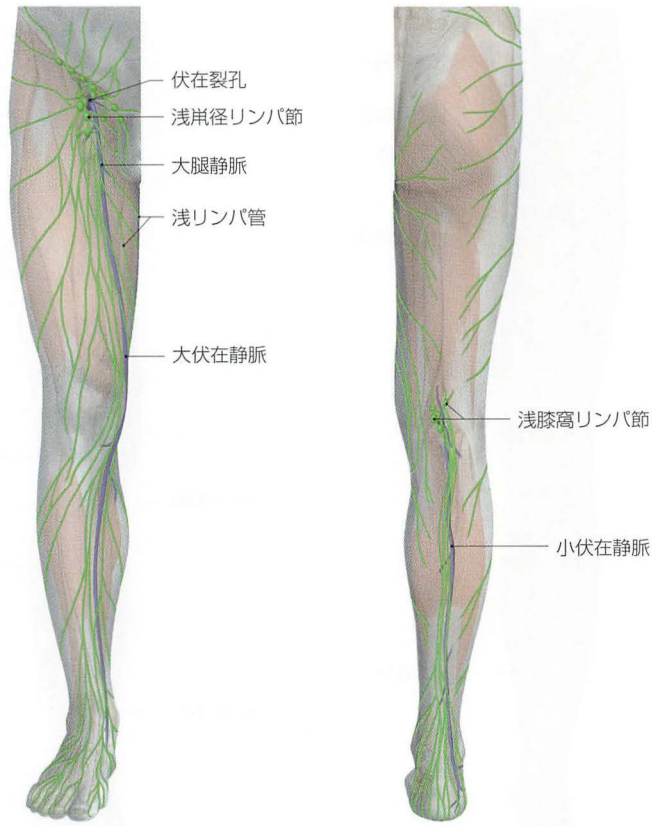

●図 7-45　下肢のリンパ系

は**足背静脈弓** dorsal venous arch of foot と両縁に辺縁静脈が形成され，そこから大・小伏在静脈が始まる．

大伏在静脈 great saphenous vein は，内側の辺縁静脈から起こり，内果の前から下腿の内側を上行する．膝蓋骨の内側縁の後方を経て大腿の内側を前上方に向かい，鼠径靱帯の下の**伏在裂孔** saphenous opening で深部に入り，大腿静脈に流入する．伏在裂孔に入る直前で，腹壁下部と外陰部からの皮静脈(**浅腸骨回旋静脈** superficial circumflex iliac vein，**浅腹壁静脈** superficial epigastric vein，**外陰部静脈** external pudendal vein)が流入する．

小伏在静脈 small saphenous vein は，外側の辺縁静脈から起こり，外果の後ろから下腿の後外側を上行する．膝窩で深部に入り，膝窩静脈に流入する．

Clinical scope

静脈血栓症

静脈血栓症 venous thrombosis は静脈内で血液凝固が起こり，血栓が生じる状態である．とくに下肢の静脈に生じやすい．血液凝固能や線維素溶解能の異常といった先天的な原因もあるが，妊娠，エストロゲンやコルチコステロイドの投与，四肢の固定や長時間の坐位も原因になりうる．航空機における長時間の坐位によって引き起こされることから，ロングフライト症候群と呼ばれることがある．下肢の静脈内で生じた血栓は，血流に乗って肺に運ばれ，肺塞栓を生じ，死亡する危険もある．

B 下肢の深静脈

下肢の深静脈は，同名の動脈と伴行しており，静脈弁がよく発達している．

膝窩静脈 popliteal vein には，小伏在静脈が流入する．

大腿静脈 femoral vein は，内転筋管を上行して大腿三角に入り，大腿動脈の内側に位置して，伏在裂孔を通ってきた大伏在静脈が流入する．鼠径靱帯を上に越えたところで**外腸骨静脈** external iliac vein に移行する．

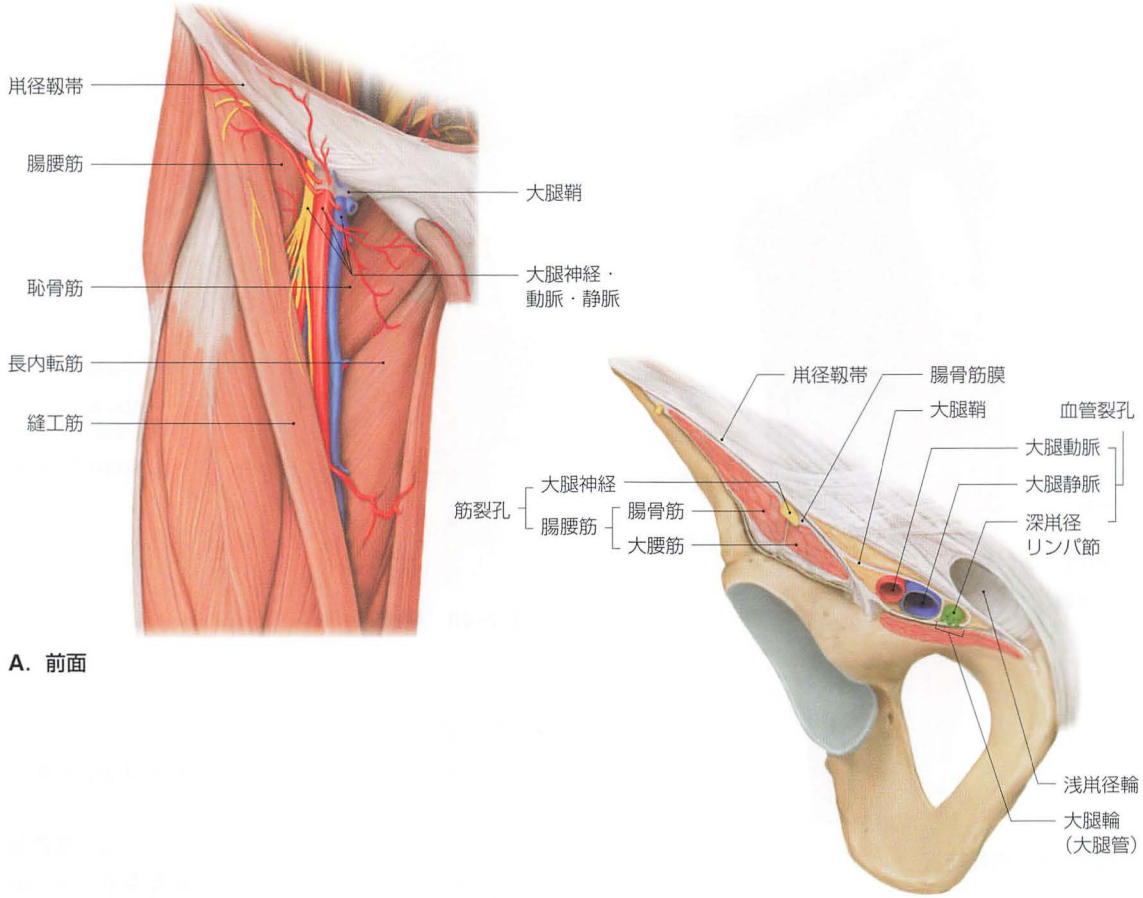

●図 7-46 大腿三角

3 下肢のリンパ系(図 7-45)

A リンパ管

下肢のリンパ系には，浅リンパ管と深リンパ管の 2 系統があり，両者の間には吻合がある．

浅リンパ管 superficial lymphatic vessel は，皮下組織内にあり，小伏在静脈と大伏在静脈と同じ方向に流れる傾向がある．

深リンパ管 deep lymphatic vessel は，動脈と深静脈に伴行する．

B リンパ節

リンパ管の途中にはリンパ節が介在する．浅リンパ管に介在する浅リンパ節と，深リンパ管に介在する深リンパ節がある．下肢では，膝窩と鼠径部にリンパ節が集まっている．

● 膝窩

膝窩リンパ節 popliteal nodes には，浅・深の 2 群がある．

浅膝窩リンパ節は，皮下組織の中にある小さなリンパ節で，小伏在静脈に伴行する皮下のリンパ管が流入する．

深膝窩リンパ節は，膝窩の深部で血管の周囲にあり，下腿の深リンパ管と浅膝窩リンパ節からのリンパを受けとる．

● 鼠径部

浅鼠径リンパ節 superficial inguinal node は，皮下にあり，大伏在静脈に伴行するリンパ管が注ぐ．ここから出たリンパ管はおもに外腸骨リンパ節に注ぎ，一部は深鼠径リンパ節に注ぐ．

深鼠径リンパ節 deep inguinal node は，伏在裂孔の深部で大腿静脈の内側にあり，大腿静脈に沿う深リンパ管からのリンパと，浅鼠径リンパ節からのリンパを

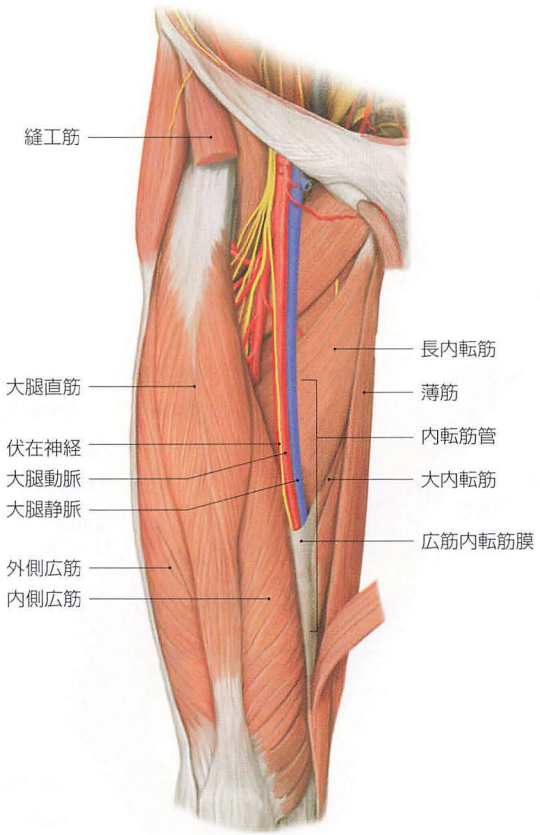

●図 7-47　内転筋管

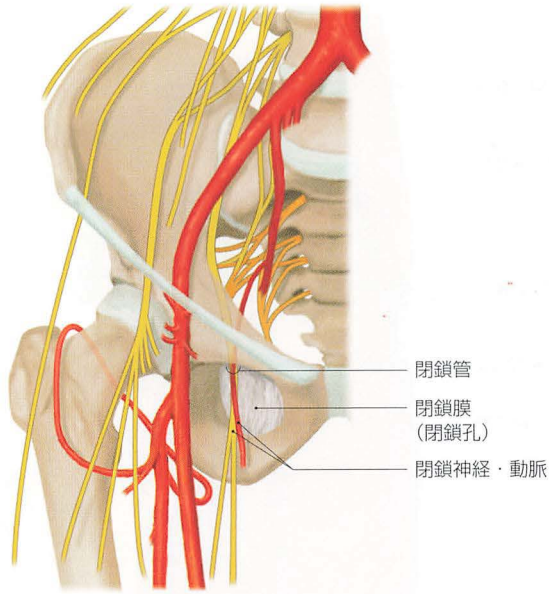

●図 7-48　閉鎖管

受け取る．その最上部のものはとくに大型で，大腿管の中にあり，**ローゼンミュラーリンパ節** Rosenmüller node と呼ばれる．深鼠径リンパ節から出たリンパ管は外腸骨リンパ節に注ぐ．

G 下肢の局所解剖

1 大腿三角と閉鎖管

A 大腿三角の形状と境界

大腿三角 femoral triangle は，大腿上部で大腿筋膜の深層にある陥凹部で，体幹から大腿前部に脈管・神経が進入する入口となる場所である．

大腿三角の境界は，以下の部分からなる．

- 上方：鼠径靱帯
- 内側：長内転筋の外側縁（内側縁を境界とし大腿三角を広くとることもある）
- 外側：縫工筋の内側縁
- 床：筋性で，外側部は腸腰筋，内側部は恥骨筋からできている

大腿三角と上方の腹部との間の通路は，鼠径靱帯と腸骨筋膜の間にできた空間で，**血管裂孔** vascular space と呼ばれる．これに対して腸骨筋膜と寛骨の間は**筋裂孔** muscular space と呼ばれ，腸腰筋と大腿神経を含んでいる．大腿三角は下方で**内転筋管** adductor canal を経て膝窩につながっている．

B 大腿三角の内容（図 7-46）

大腿三角には，腹部と大腿前面をつなぐ脈管・神経が含まれる．

外側から順に，以下の ❶～❹ がある．

❶ **大腿神経** femoral nerve とその枝（腸腰筋膜の深層にある）．

❷ **大腿動脈** femoral artery とその枝．

❸ **大腿静脈** femoral vein とその枝．

❹ **深鼠径リンパ節** deep inguinal node と深リンパ管．

❷～❹ は大腿鞘に包まれている．

大腿鞘 femoral sheath は，大腿三角において大腿動静脈とリンパ管を包む薄い筋膜鞘である．形は下に広がった漏斗状で，上方では血管裂孔を通して横筋筋膜につながり，下方では大腿動静脈周囲の結合組織に移行する．大腿鞘の内側部でリンパ管を含む部分は**大腿**



A. 大坐骨孔と小坐骨孔

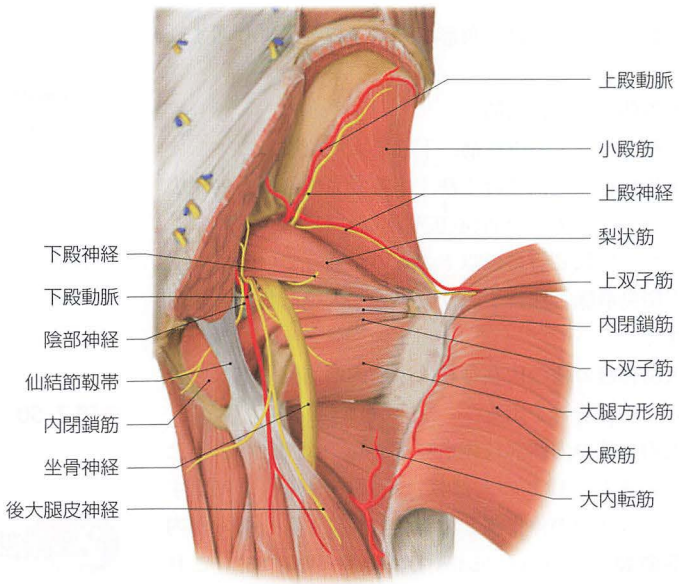

B. 殿部深層の解剖

●図 7-49 殿部の深層

Clinical scope

大腿ヘルニア

臓器や組織が，壁の欠損部や裂隙を通して，本来あるべき場所から脱出する状態を**ヘルニア** hernia という．腹部内臓がヘルニアを起こす腹壁の部位はいくつかあるが，大腿ヘルニアは鼡径ヘルニアに次いで頻度が高く，ヘルニアの部位が隣接しているので鑑別が難しいことがある．

大腿ヘルニア femoral hernia では，大腿輪がヘルニア門になり，ここを通って小腸や大網が大腿管に突き出てくる．大腿三角の上内側部で，恥骨結節の下外側に膨隆を起こす．高齢の女性に発生することが多い．ヘルニア門が狭いために脱出した臓器が締めつけられて嵌頓を起こし，血行障害により壊死を生じることがある．

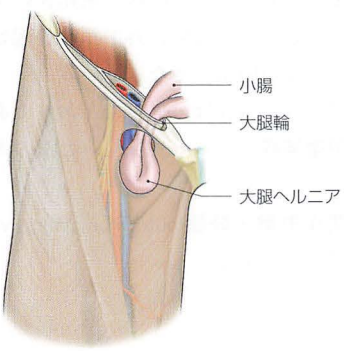

●大腿ヘルニア

管 femoral canal，その上端は**大腿輪** femoral ring と呼ばれ，下腹壁の脆弱部で，大腿ヘルニアが起こる部位である．

C 内転筋管(図 7-47)

内転筋管 adductor canal(**ハンター管** Hunter's canal)は，大腿内側にある管状の裂隙で，大腿三角の下端と膝窩をつないでいる．内転筋管は，縫工筋の内側縁と長内転筋の外側縁が接するところ(大腿三角の下端)から始まり，下内方に走り，大内転筋の2つに分かれた停止部と大腿骨の間(内転筋腱裂孔)を通って膝窩に達する．

内転筋管の断面は三角形で，以下の壁により囲まれる．

- 前外側壁：内側広筋
- 後壁：上部で長内転筋，下部で大内転筋
- 前内側壁：上部で縫工筋，下部で大内転筋と内側広筋をつなぐ丈夫な筋膜(広筋内転筋膜)

また，内転筋管には以下のものが通っている．

- 大腿動静脈と伴行するリンパ管：大腿三角から膝窩まで
- 大腿神経の枝の伏在神経：広筋内転筋膜の下部を貫いて内転筋管を出る

大内転筋の内側部は停止腱を介して大腿骨の内側上顆に停止し，残りの大部分は粗線の内側唇に停止する．この2つの停止部と大腿骨の間に生じた間隙が**内転筋腱裂孔** adductor hiatus である(▶ 図 7-13)．これは内転筋管の膝窩への出口であり，大腿動静脈はここを通り抜けて膝窩動静脈になる．

D 閉鎖管(図 7-48)

閉鎖管 obturator canal は，寛骨の閉鎖孔の上内側端にある小孔で，小骨盤と大腿内側部をつないでいる．閉鎖孔の大部分は筋膜状の閉鎖膜により閉ざされ，内面は内閉鎖筋，外面は外閉鎖筋の起始となり，上内側端の一部が閉鎖管となっている．

閉鎖管の内容は，以下のとおりである．

- **閉鎖神経** obturator nerve：大腿の内転筋群に分布する．
- **閉鎖動脈・静脈** obturator artery/vein：大腿内側上部に分布する．

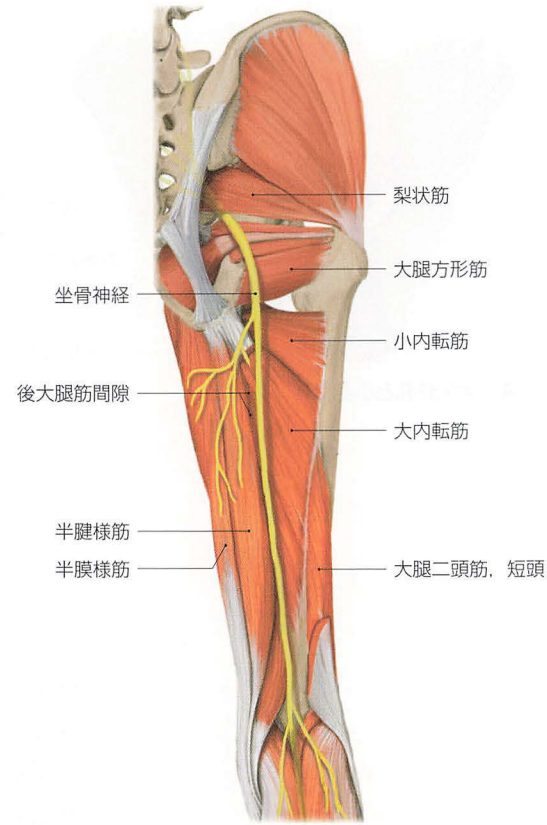

●図 7-50　大腿後面の深層

2 殿部と大腿

A 大殿筋の深層(図 7-49)

殿部の大殿筋の深層には，脈管・神経の通路となる疎な結合組織領域(**殿部筋間隙** gluteal intermuscular space)がある．この殿部の間隙は，大坐骨孔と小坐骨孔という2つの通路によって小骨盤とつながっている．大坐骨孔と小坐骨孔は骨盤の後外側壁に開いた孔で，寛骨の後縁にある2つの弯入部(大・小坐骨切痕)と2つの靱帯(仙結節靱帯，仙棘靱帯)によって形成されている．

大坐骨孔 greater sciatic foramen は，寛骨後縁の大坐骨切痕と仙結節靱帯によって囲まれ，仙棘靱帯の上方にあり，小骨盤から殿部への脈管・神経の通路になっている．大坐骨孔は梨状筋によって上下2つの部分に分けられる．

❶ **梨状筋上孔** suprapiriform foramen：大坐骨孔の梨状筋より上の部分で，上殿神経と上殿動静脈が通る．

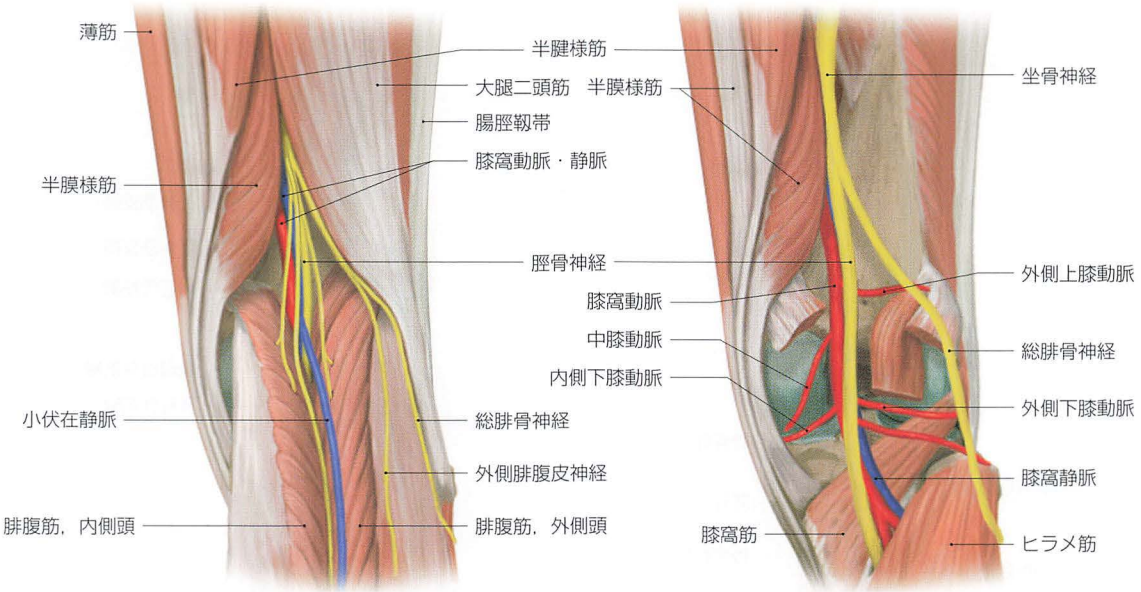

A．浅層　　B．深部の解剖

●図 7-51　膝窩

❷ **梨状筋下孔** infrapiriform foramen：大坐骨孔の梨状筋より下の部分で，下殿神経と下殿動静脈に加えて，坐骨神経，陰部神経，内陰部動静脈，後大腿皮神経，内閉鎖筋と大腿方形筋への神経枝が通る．

小坐骨孔 lesser sciatic foramen は，小坐骨切痕と仙結節靱帯によって囲まれ，仙棘靱帯の下方にある．ここを通って内閉鎖筋の腱が骨盤腔から出る．小坐骨孔は骨盤底の付着部よりも下方に位置するので，会陰と殿部の間の通路となる．陰部神経と内陰部動静脈は，梨状筋下孔を通って骨盤腔から殿部に出て，小坐骨孔を通って会陰に入る．

B 大腿後面の深層（図 7-50）

大腿の後部で，後区画の屈筋群（大腿二頭筋，半腱様筋，半膜様筋）の深層で内側区画の内転筋群との間には，脈管・神経の通路となる疎な結合組織領域（**後大腿筋間隙** posterior femoral intermuscular space）がある．この大腿後部の間隙は，坐骨神経が殿部深層から膝窩に向かう通路になっている．大腿深動脈から分かれ，内転筋群を越えて後大腿筋間隙に出てきた動脈（内側大腿回旋動脈，貫通動脈）は，しばしば縦方向につながり，上方では殿部の動脈（上殿動脈と下殿動脈）と，下方では膝窩の動脈と吻合する．

3 膝と下腿

A 膝窩（図 7-51）

膝窩 popliteal fossa は，膝関節の後方にある菱形の窪みで，大腿の後区画と下腿の後区画の筋の間にある．

膝窩の表面での境界は以下の部分となる．

- 上内側縁：半膜様筋と半腱様筋
- 上外側縁：大腿二頭筋
- 下内側：腓腹筋の内側頭
- 外側縁：腓腹筋の外側頭

また，深部での境界は，以下の部分である．

- 上縁：大腿骨の内側・外側上顆の高さ
- 下縁：ヒラメ筋の上縁
- 前壁：膝関節包と膝窩筋の筋膜

なお，膝窩のおもな内容は，以下のとおりである．

- 膝窩動脈とその枝（上・中・下膝動脈）
- 膝窩静脈とその枝（小伏在静脈），
- 脛骨神経と総腓骨神経，
- 深膝窩リンパ節とリンパ管

膝窩と周囲との通路は，上方で後大腿筋間隙に連続し，内上方で内転筋腱裂孔を通して内転筋管につながる．下方ではヒラメ筋腱弓の深層の裂隙を通して横下



●図 7-52　下腿後面の深層

腿筋間隙につながる．

B 下腿後面の深層(図 7-52)

下腿の後面で，下腿三頭筋の深層で下腿深層の筋群(後脛骨筋，長趾屈筋，長母趾屈筋)との間には，脈管・神経の通路となる疎な結合組織領域(**横下腿筋間隙** transverse intermuscular space of leg)がある．この間隙は膝窩から足底に向かう脈管・神経の通路になっている．上方ではヒラメ筋腱弓の深層の裂隙を通して膝窩につながり，下方では内果後方の足根管を通して足底につながる．

内容は，脛骨神経，後脛骨動脈，腓骨動脈である．

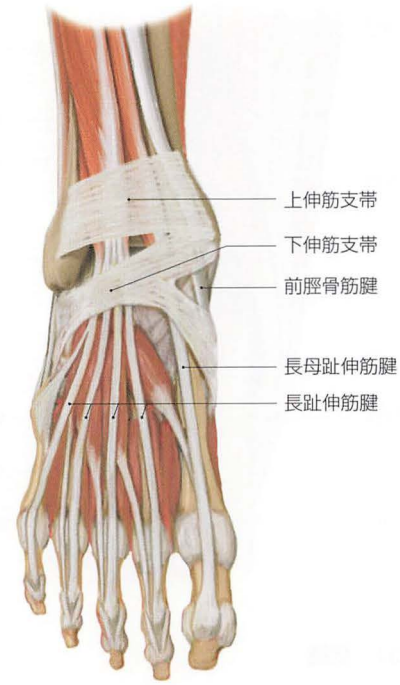

●図 7-53　伸筋支帯

4 足根と足

A 伸筋支帯の深層(図 7-53)

足根の前面には**上・下伸筋支帯** superior/inferior extensor retinaculum があり，3 本の伸筋腱(前脛骨筋，長母趾伸筋，長趾伸筋)を保持している．上伸筋支帯は，下腿筋膜の最下部が肥厚したもので，腓骨と脛骨の前縁に付着している．下伸筋支帯は Y 字状で，外側端は踵骨の上外側部に付着し，内側端の上部は内果に付着し，下部は足根を回り込んで足底腱膜内側縁に付着する．

上・下伸筋支帯の深層は，**足背動脈** dorsal artery of foot が足根から足背に向かう通路になっている(▶ 図 7-43)．

B 腓骨筋支帯の深層(図 7-54)

外果の後方には**上・下腓骨筋支帯** superior/inferior fibular retinaculum があり，長・短腓骨筋腱を足の外側部に固定している．上腓骨筋支帯は外果から後方へ踵骨上部に伸びており，下腓骨筋支帯は踵骨外側面の腓骨筋滑車周辺に付着している．

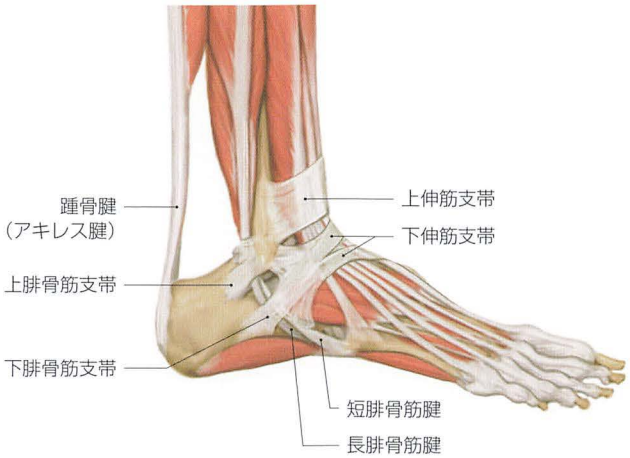

●図 7-54　腓骨筋支帯

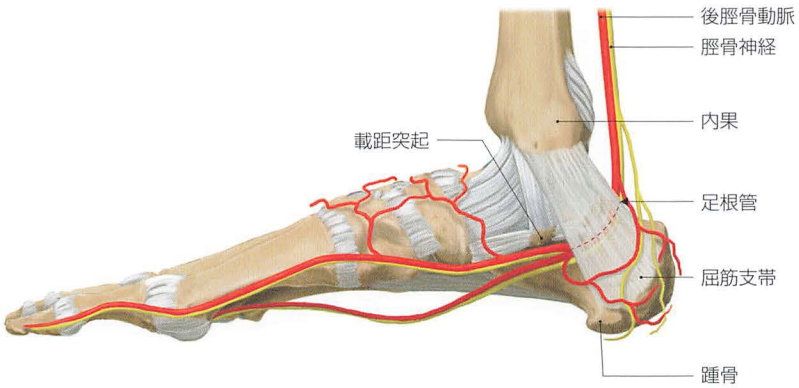

●図 7-55　屈筋支帯と足根管

C 屈筋支帯と足根管（図 7-55）

足根管 tarsal tunnel は，距腿関節の後内側で屈筋支帯の深層にあり，下腿から足底への腱と脈管の通路になっている．足根管の骨格側の壁は，脛骨の内果の後面，距骨の後面と内側面，踵骨の内側面と載距突起の下面からできており，その浅層を屈筋支帯が覆っている．

屈筋支帯 flexor retinaculum は，上方では内果に，下方と後方では踵骨の下内側面に付着している．足根管は屈筋支帯から伸びる中隔によって 2 つに分かれる．

❶ 前方の区画：内果の直後にあり，後脛骨筋腱と長趾屈筋腱および後脛骨動脈と脛骨神経が通る．

❷ 後方の区画：距骨後面の溝に接し，長母趾屈筋腱が通る（▶ 図 7-17）．

第 8 章

頭部

人体における「頭部」とは

頭部は，人体における特別な領域である．後上部には脳があり，前下部の顔には眼・耳・鼻という特殊感覚器と鼻・口という内臓への入口がある．これらの重要臓器によって頭部は5つの主要領域に分かれ，その周囲に補助的な領域がある．

第1の**頭蓋腔**には，髄膜に包まれた脳が収められている．

第2の**眼窩**は，顔の前面で両側に開き，視覚の感覚器である眼球に加えて，眼筋・涙器などの付属器を収める．

第3の**耳**は，聴覚と平衡覚の感覚器で，顔の側面にある外耳から，頭蓋底の中耳・内耳へと続く．

第4の**鼻腔**は，嗅覚の感覚器かつ呼吸器の入り口であり，顔の前面に開き，後方で咽頭につながる．

第5の**口腔**は，消化器の入り口であり，上顎と下顎に挟まれた空間で，後方で咽頭につながる．

側頭域には，顎を動かす咀嚼筋や顎関節がある．その下方の**側頭下窩**および奥の**翼口蓋窩**は，脳神経および顔への血管の重要な通路となっている．

頭部に血液を送る総頸動脈は2つに分かれ，外頸動脈はおもに顔の領域に血液を送り，内頸動脈は鎖骨下動脈の枝の椎骨動脈とともに脳に血液を送る．脳から出た12対の脳神経は，おもに頭頸部に分布する．

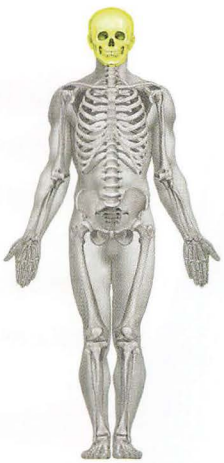

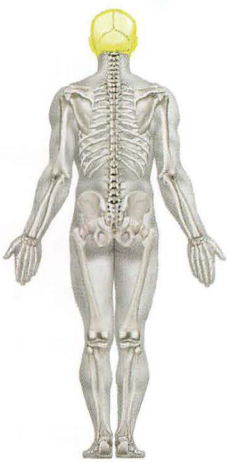

第8章　頭部の構成マップ

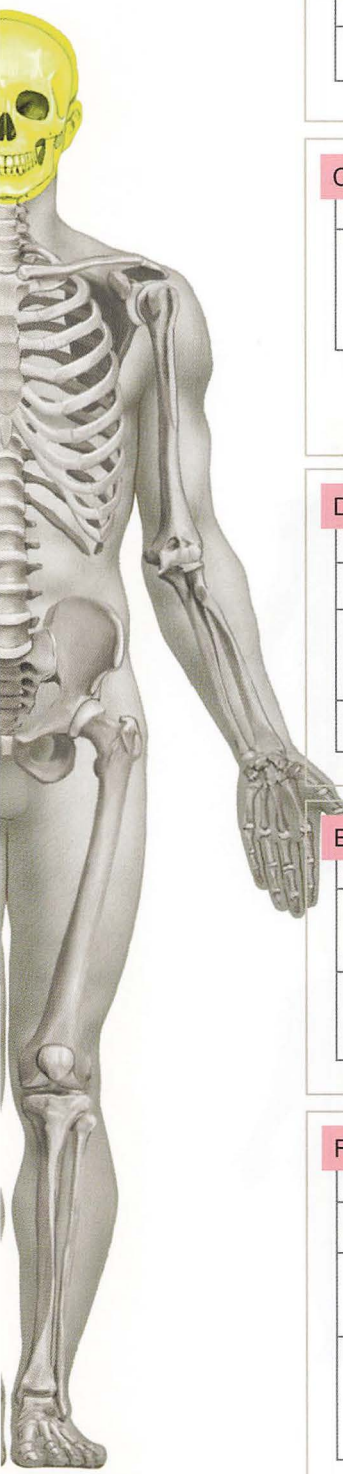

A　頭部の概観 ▶p374

B　頭部の骨格 ▶p375
- 頭蓋の外面 ▶p375
- 頭蓋の内面 ▶p380







C　頭蓋腔と脳 ▶p382
- 髄膜 ▶p382
  - □脳硬膜 ▶p382
  - □クモ膜 ▶p383
  - □軟膜 ▶p384
- 脳 ▶p385
  - □脳の区分と外形 ▶p385
  - □脳室系 ▶p387
  - □脳の動脈・静脈，脳神経 ▶p388

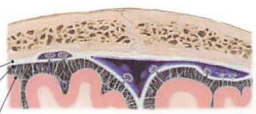

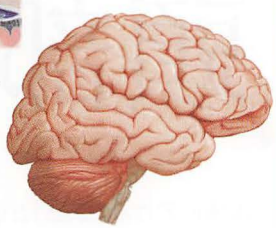

D　顔面と頭皮 ▶p393
- 顔面と頭皮の筋 ▶p393
- 顔面と皮下の構造物 ▶p395
  - □耳下腺 ▶p395
  - □頬脂肪体 ▶p396
- 頭皮の構造 ▶p396
- 脈管と神経 ▶p397

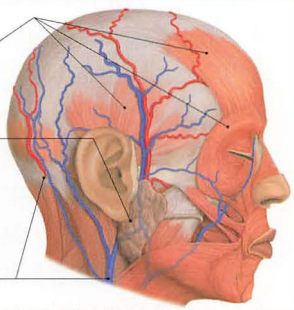



E　眼窩と眼球 ▶p402
- 副眼器 ▶p402
  - □眼瞼，涙器，眼筋 ▶p402
  - □眼球の支持装置 ▶p406
- 眼球 ▶p407
  - □眼球壁の構造 ▶p407
  - □眼球内の光の通路 ▶p409
- 眼窩の局所解剖 ▶p411



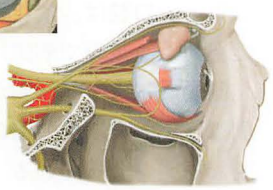

F　耳 ▶p416
- 外耳 ▶p416
  - □耳介，外耳道，鼓膜 ▶p417
- 中耳 ▶p418
  - □鼓室，耳管，耳小骨 ▶p418
  - □中耳の筋 ▶p420
- 内耳 ▶p422
  - □蝸牛 ▶p422
  - □前庭 ▶p423
  - □半規管 ▶p424
- 耳領域の局所解剖 ▶p424

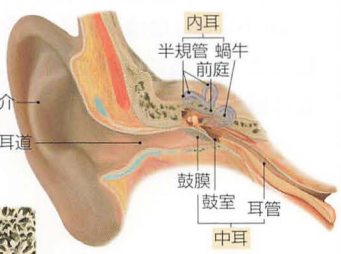



G 鼻腔域 ▶p425
- 外鼻 ▶p425
- 鼻腔 ▶p425
- 鼻腔域の脈管と神経 ▶p426
- 鼻腔域の局所解剖 ▶p429
  - □副鼻腔 ▶p429

H 口腔域 ▶p430
- 口腔 ▶p430
  - □口唇，頬，口腔前庭 ▶p431
  - □歯列，固有口腔 ▶p432
  - □口蓋，口峡 ▶p432
- 口腔の付属器 ▶p432
  - □舌 ▶p432
  - □唾液腺 ▶p435
- 歯 ▶p436
  - □歯の種類と形状 ▶p436
  - □歯の支持構造 ▶p437
- 口腔域の局所解剖 ▶p439
  - □口蓋 ▶p439
  - □口腔底 ▶p441

I 側頭域 ▶p446
- 咀嚼筋と顎関節 ▶p446
- 側頭下窩の局所解剖 ▶p449
  - □顎動脈 ▶p450
  - □翼突筋静脈叢 ▶p451
  - □下顎神経 ▶p451
- 翼口蓋窩の局所解剖 ▶p453
  - □顎動脈の第3部（翼口蓋部） ▶p454
  - □上顎神経 ▶p455
  - □翼口蓋神経節 ▶p455

J 頭部の脈管と神経 ▶p456
- 頭部の動脈 ▶p456
- 頭部の静脈とリンパ管 ▶p456
- 頭部の神経 ▶p460

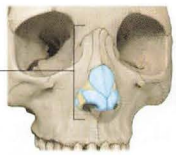



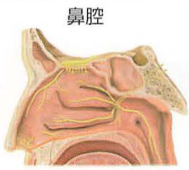



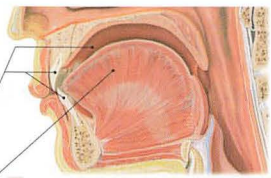

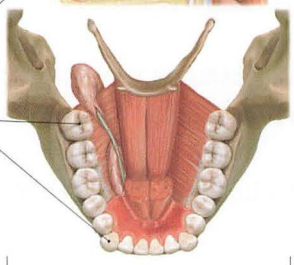

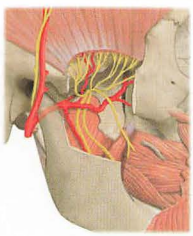

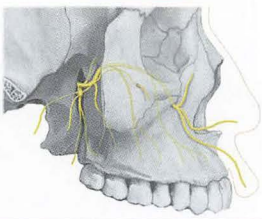

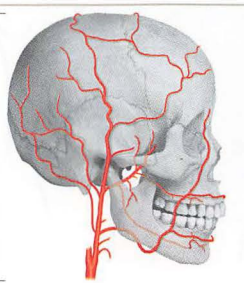

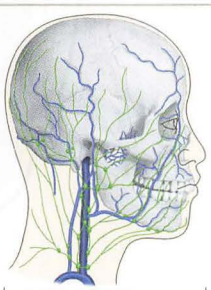



A 頭部の概観（図 8-1）

A 頭部の構成

頭部 head は，動物においても人間においても，身体の中の特別な部位である．まず，❶脳という神経系の中枢があり，❷眼，耳，鼻という特殊感覚器があり，❸口，鼻という消化器と呼吸器の入口がある．個体の生存にとって重要なこれらの器官を，動物は身体の最前端に置き，人間は直立したために最も高い位置に置いている．

頭の骨格である頭蓋は，神経頭蓋と顔面頭蓋の2部に分けられる．

❶ **神経頭蓋** neurocranium：頭部の後上方を占め，脳を収める頭蓋腔の壁を作る．

❷ **顔面頭蓋** viscerocranium：頭部の前下方を占め，情報の窓(眼，耳，鼻)と物質の窓(口，鼻)という2つの重要な役割を果たす．

人類では脳が大きく発達し，神経頭蓋の占める割合が大きくなっている．

B 頭部の領域

● 主要領域

頭部には，重要な機能を司る5つの主要領域がある．

❶ **頭蓋腔** cranial cavity：脳を収める．

❷ **眼窩** orbital cavity：眼を収める．

❸ **耳** ear：外耳・中耳・内耳からなる．

❹ **鼻腔** nasal cavity：嗅覚器であり，呼吸器の入口である．

❺ **口腔** oral cavity：消化器の入口である．

● 補助的な領域

主要領域の周囲には，補助的な領域がいくつかある．

- **顔面** face と **頭皮** scalp：頭部の表面を覆う．とくに顔面は筋によって表情を作り，眼と口の開閉を行う．
- **側頭域** temporal region：顎を動かす咀嚼筋と顎関節がある．
- **側頭下窩** infratemporal fossa と **翼口蓋窩** pterygopalatine fossa：神経・血管の重要な通路である．

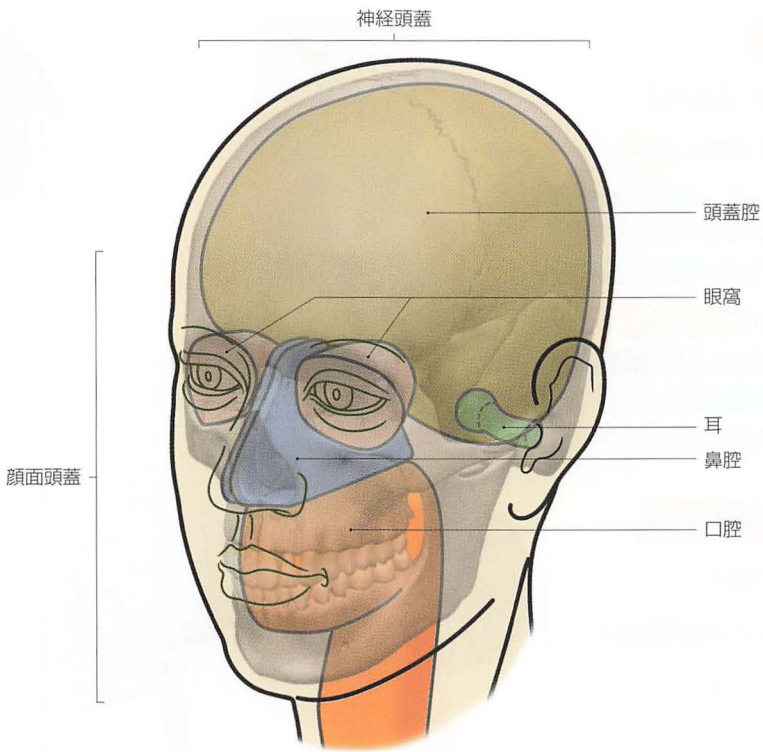

● 図 8-1　頭部の概観

B 頭部の骨格

1 頭蓋の外面

A 頭蓋の前面(図 8-2)

頭蓋の前面は，眼，鼻，口のための３つの開口部と，それらによって分けられた３つの領域に区別される．

● **開口部**

❶ **眼窩** orbit：眼のための骨性の容器で，頭蓋前面の上部で左右に開いており，奥に深く窪んでいる．眼窩の上縁は前頭骨からなり，**眼窩上切痕・孔** supra-orbital notch/foramen(眼窩上動脈・神経の通路)がある．下内側縁は上顎骨からなり，下外側縁は頬骨からなる．

❷ **梨状口** piriform aperture：鼻のための三角形の開口部で，眼窩よりやや下で正中に開いている．梨状口の縁の上部は鼻骨からなり，大部分は上顎骨からなる．

❸ 口：上顎骨と下顎骨の間の間隙である．

● **領域**

❶ **前頭** sinciput(**額** forehead)：眼窩の上方で頭蓋の前面上部の領域である．前頭骨からできている．眼窩上縁のやや上は盛り上がって**眉弓** superciliary arch となり，その間の少し窪んだ部分は**眉間** glabella である．

❷ **上顎** maxilla：上方の眼窩と下方の口とに挟まれた領域である．上顎骨からできている．口に向かって**上歯列弓** maxillary dental arcade が突き出している．

❸ **下顎** mandible：口より下方の領域である．下顎骨からできている．口に向かって**下歯列弓** mandibular dental arcade が突き出している．

● **頭蓋前面を構成する骨**

前頭骨 frontal bone は，前頭部にある貝殻のように平たい骨である(無対)．扁平な大部分は**前頭鱗** squamous part と呼ばれて頭蓋腔の前壁を作り，下方部は眼窩の上壁を作る．上方では冠状縫合を介して頭頂骨と連結し(▶ 図 8-3)，下方外側に突き出して(頬骨突

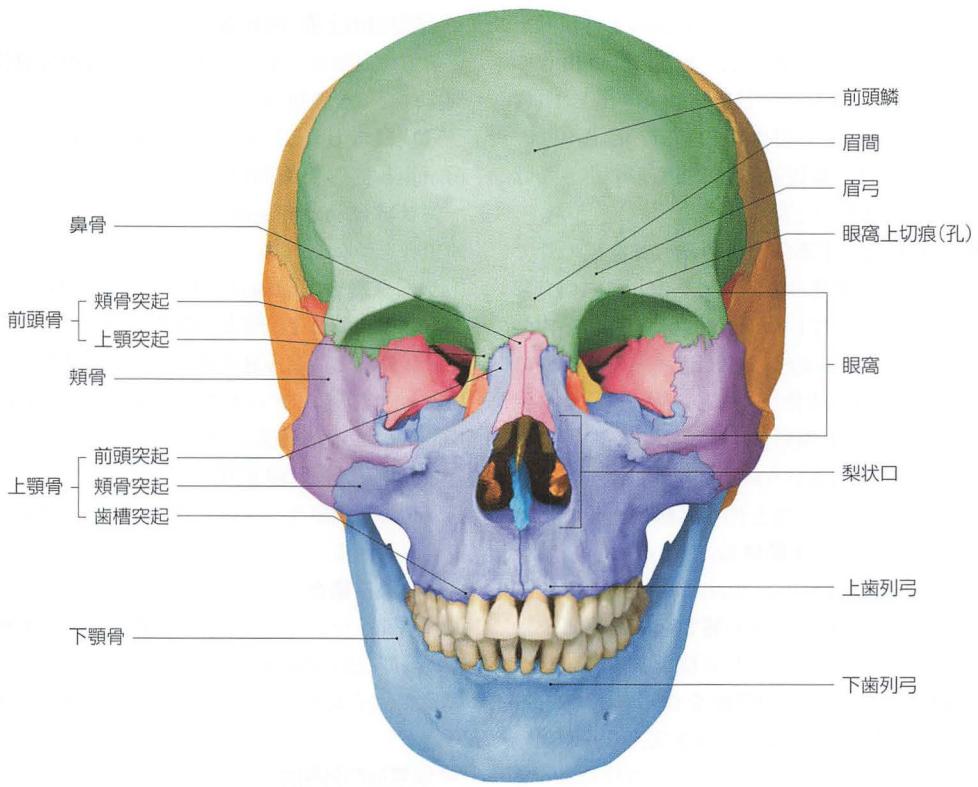

● 図 8-2 頭蓋の前面

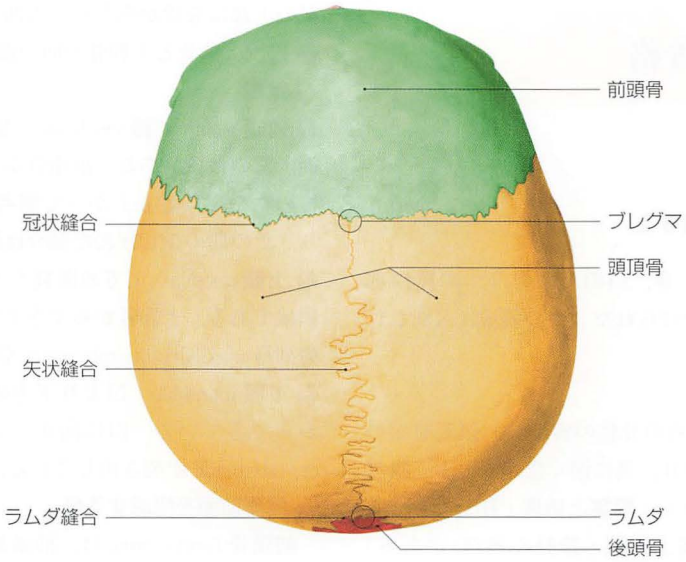

●図 8-3　頭蓋冠の上面(頭蓋冠)

起)頬骨と連結し，下方内側に突き出して(上顎突起)上顎骨と連結する．骨の内部に前頭洞という副鼻腔を含む．

頬骨 zygomatic bone は，眼窩の外側下方で頬の出っぱりを作る星状の骨である(1対)．眼窩の下外側縁を作り，内側で上顎骨と連結する．上方に突き出して(前頭突起)前頭骨と連結し，後外側に突き出して(側頭突起)側頭骨と連結し，頬骨弓を作る(▶図 8-5)．

鼻骨 nasal bone は，鼻根部にある長方形の小さな骨である(1対)．梨状口の上縁を作る．

上顎骨 maxilla は，上顎部を占める複雑な形の骨である(1対)．上方で眼窩の下内側壁を作り，内側で梨状口の縁を作り，下方で口の上面(口蓋)を作る．内側上方に突き出して(前頭突起)前頭骨と連結し，外側に突き出して(頬骨突起)頬骨と連結し，下方に弓形に突き出して(歯槽突起)上顎の歯を支える孔が開いている．骨の内部に上顎洞という副鼻腔を含む．

下顎骨 mandible は，下顎を作る馬蹄形の骨である(無対)．下顎骨の本体(**下顎体** body of mandible)の後部から上方に**下顎枝** ramus of mandible が突き出し，その上端は2股に分かれ，前方の**筋突起** coronoid process には側頭筋が停止し，後方の**関節突起** condylar process は側頭骨との間に顎関節を作る(▶図 8-5)．下顎体の上部(歯槽部)には下顎の歯を支える孔が開いており，下顎体の内部には歯に分布する神経と血管を通す管(下顎管)が通っている．

B 頭蓋冠

頭蓋冠 calvaria は頭蓋腔の上蓋であり，頭蓋の前面のほかに，上面，外側面，後面からも観察できる．

● 頭蓋冠の上面(図 8-3)

前方の前頭骨，左右の頭頂骨，後方の後頭骨とその間をつなぐ3種類の縫合が見える．

冠状縫合 coronal suture は，頭蓋の前方を横走し，前頭骨と左右の頭頂骨をつなぐ．

矢状縫合 sagittal suture は，正中を縦走し，左右の頭頂骨をつなぐ．

ラムダ縫合 lambdoid suture は，後頭部を横走し，左右の頭頂骨と後頭骨との間をつなぐ．

矢状縫合の前端が冠状縫合と接する部位を**ブレグマ** Bregma，後端がラムダ縫合と接する部位を**ラムダ** Lambda といい，頭蓋計測の目印となる．

● 頭蓋冠の後面(図 8-4)

頭頂骨，後頭骨，側頭骨およびそれらの間をつなぐ縫合が見える．

後頭乳突縫合 occipitomastoid suture は，後頭骨と側頭骨の間をつなぐ．後頭骨の後面で正中に**外後頭隆起** external occipital protuberance という高まりがあり，その頂点は**イニオン** inion と呼ばれ，生体での目印となる．

● 頭蓋冠の外側面

上記3種類の骨と縫合に加えて，側頭部の側頭骨と

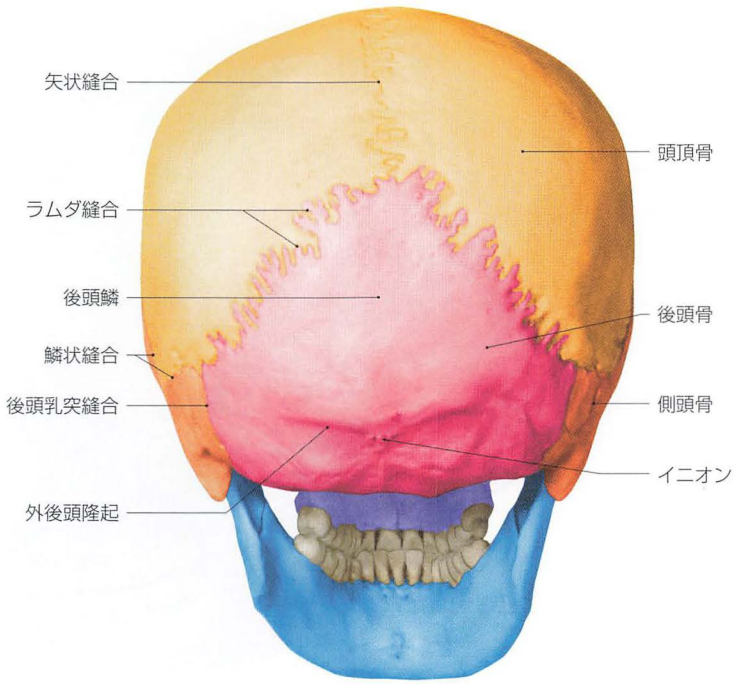

●図 8-4　頭蓋の後面

その前方に蝶形骨の大翼，およびそれらの間をつなぐ縫合が見える．

鱗状縫合 squamous suture は，頭頂骨と側頭骨の間をつなぐ．鱗状縫合の前端で前頭骨，頭頂骨，蝶形骨，側頭骨が会合する部位は**プテリオン** pterion と呼ばれ，頭蓋冠の最も脆弱な部分である．

● 頭蓋冠を構成する骨

頭頂骨 parietal bone は，頭蓋の上部にある四角形の扁平な骨である(1 対)．前方で前頭骨，後方で後頭骨，下方で側頭骨，上方で対側の頭頂骨と正中で接する．

後頭骨 occipital bone は，後頭部にある木の葉に似た骨である(無対)．前方で頭頂骨，側頭骨，蝶形骨と接する．前下部に**大後頭孔** foramen magnum という頭蓋腔と脊柱管をつなぐ大きな孔があり(▶ 図 8-6)，それより後方の扁平な部分は**後頭鱗** squamous part of occipital bone と呼ばれる．

C 顔面頭蓋の外側面(図 8-5)

頭蓋の外側面では，上部に頭蓋冠，下部に顔面頭蓋が見える．顔面頭蓋の外側面では，眼窩，上顎，下顎に加えて，頬骨弓，乳様突起，外耳孔が見える．

頬骨弓 zygomatic arch は，頬骨の側頭突起と側頭骨の頬骨突起から作られ，その深層を側頭筋が通過する．頬骨弓後端部の下面には下顎骨と関節する下顎窩がある．

乳様突起 mastoid process は，側頭骨の後部から下方に丸く突き出し，胸鎖乳突筋など筋の停止になっている．

外耳孔 external acoustic opening は，側頭骨の中央に開いた孔で，外耳道の入口である．

● 顔面頭蓋の外側面を構成する骨

側頭骨 temporal bone は，頭蓋腔外側壁の下部と顔面頭蓋の一部を作る複雑な形の骨である(1 対)．上方で頭頂骨，後方で後頭骨，前方で蝶形骨に接し，次の 3 つの部分に分かれる．

❶ **鱗部**(りんぶ) squamous part：上方に突き出た扁平な部分で，頭蓋腔の下外側壁を作る．

❷ **岩様部(錐体乳突部)** petromastoid part：後方部で，内側では**錐体** pyramid となって内頭蓋底に突き出し，外側では乳様突起となって下方に突き出す．

❸ **鼓室部** tympanic part：両者の中間で外耳道周辺の部分である．外側面で頬骨突起が前方に突き出している．

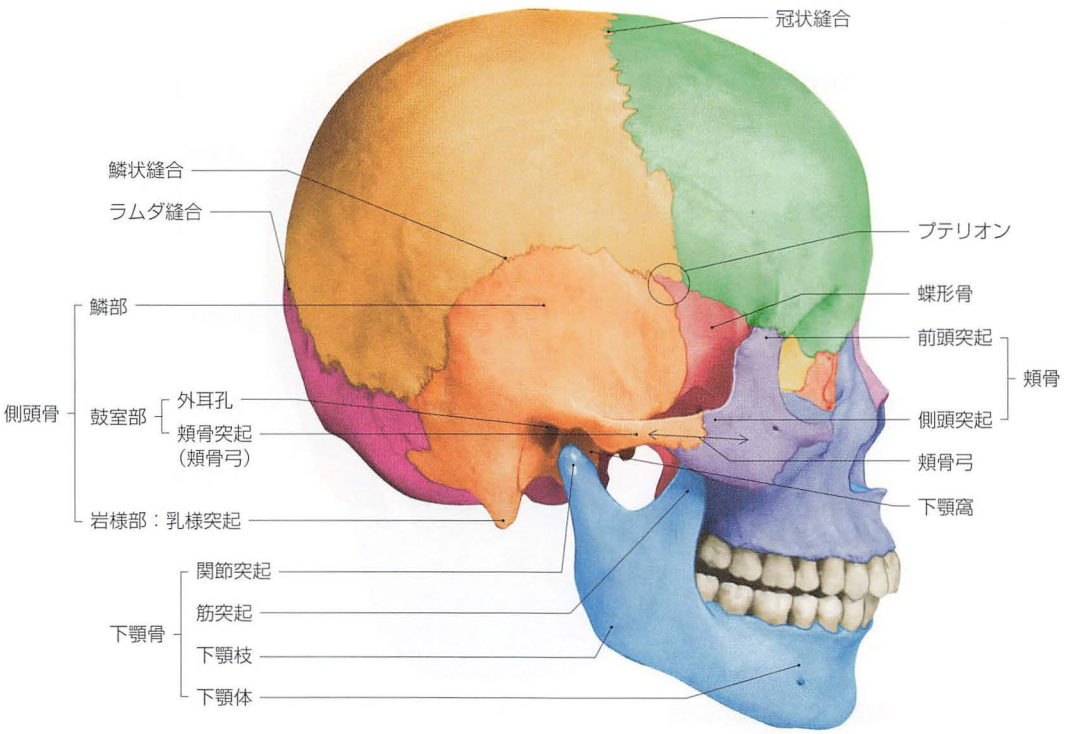

●図 8-5　頭蓋の外側面

D 頭蓋の下面(図 8-6，表 8-1)

頭蓋の下面は，**外頭蓋底** external surface of cranial base と呼ばれる．硬口蓋の後縁と大後頭孔の前縁を境に，前・中・後部の 3 部に分けられる．

● 前部

歯と硬口蓋を含む部分である．

上顎骨の**歯槽突起** alveolar process が口蓋を囲むようにU字形に盛り上がり，ここに上顎の歯が生えている．骨でできた口蓋を**硬口蓋** hard palate といい，前方 2/3 は上顎骨の口蓋突起から，後方 1/3 は口蓋骨の水平板からできている．

硬口蓋の前端には切歯管の開口(**切歯孔** incisive foramina)があり，後端両側には大・小口蓋管(大・小口蓋動静脈・神経の通路)の開口(**大・小口蓋孔** greater/lesser palatine foramen)がある．

口蓋骨 palatine bone は，上顎骨の後ろに接するL字形の骨である(1 対)．**垂直板** perpendicular plate は鼻腔後壁の後部を作り，**水平板** horizontal plate は硬口蓋の後部を作る．

● 中部

硬口蓋の後縁から大後頭孔の前縁までの部分で，凹凸が著しい．

硬口蓋のすぐ後方は**後鼻孔** choana で，鼻中隔の後部を作る**鋤骨**(じょこつ) vomer(無対)によって左右に分かれている．鋤骨は，鼻中隔の下半を作る薄い骨で，篩骨垂直板の下に接する．後鼻孔の両側には蝶形骨の**翼状突起** pterygoid process(外側・内側翼突筋，口蓋帆挙筋の起始)が突き出し，その外側では蝶形骨の**大翼** greater wing が頭蓋腔の下外側壁の一部を作っている．大翼の後部には**卵円孔** foramen ovale(上顎神経[V_2]の通路)が開いている．蝶形骨の後方で正中には後頭骨の底部が，外側には側頭骨の錐体部が接している．

錐体の下面には，細い**茎状突起** styloid process(茎突舌骨筋，茎突舌筋，茎突咽頭筋，茎突下顎靱帯，茎突舌骨靭帯の付着)が突き出し，そのすぐ後方に顔面神経管(顔面神経[Ⅶ]の通路)の開口(**茎乳突孔** stylomastoid foramen)がある．茎状突起の内側で錐体の底面には**頸動脈管** carotid canal(内頸動脈の通路)の外口があり，錐体の内側端と蝶形骨の間の隙間(**破裂孔** foramen lacerum)は生体では線維軟骨により埋められている．

● 後部

大後頭孔およびその後方の部分で，平坦であるとと

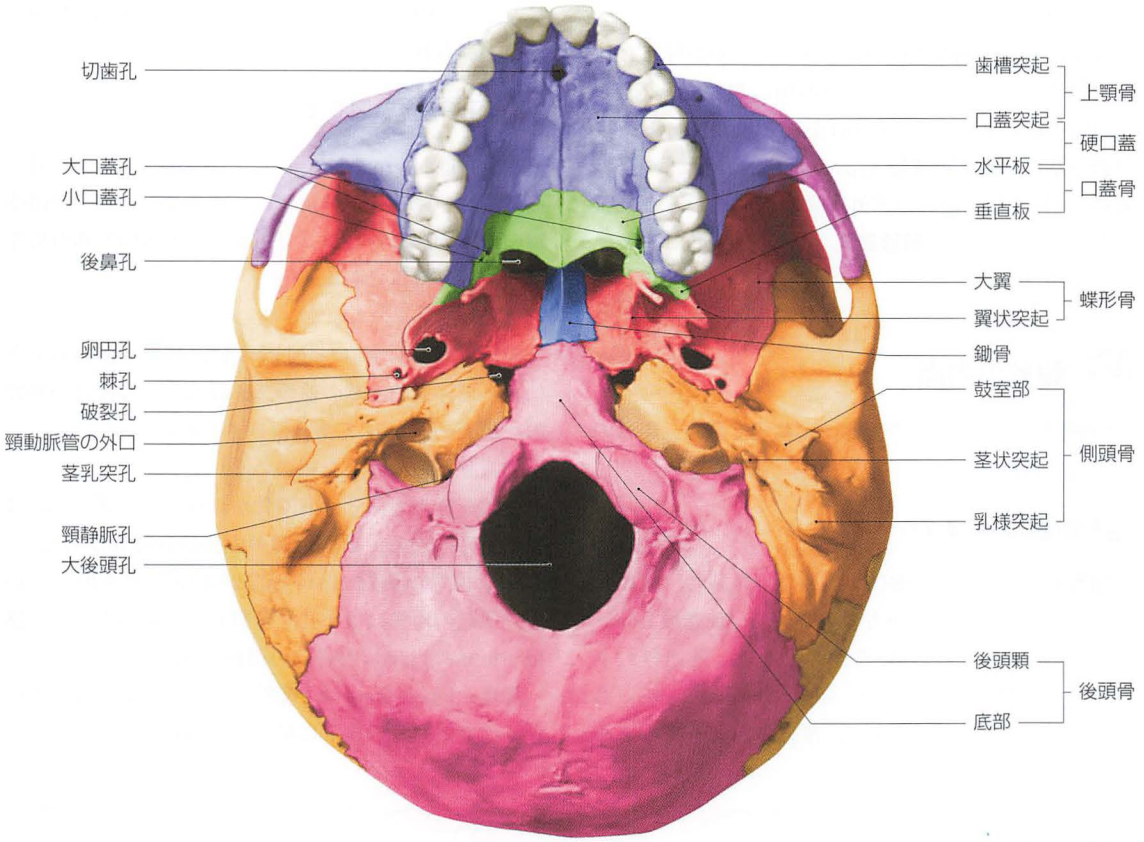

●図 8-6　頭蓋の下面(外頭蓋底)

●表 8-1　頭蓋を構成する骨と関与する部位

	数	頭蓋腔	顔面	眼窩	鼻腔	口腔	側頭部
前頭骨	1	●	●	●	●		
頭頂骨	2	●					
後頭骨	1	●					
側頭骨	2	●					●
蝶形骨	1	●		●	●		●
篩骨	1	●		●	●		
上顎骨	2		●	●	●	●	●
頬骨	2		●	●			●
涙骨	2			●	●		
鼻骨	2		●		●		
鋤骨	1				●		
下鼻甲介	2				●		
口蓋骨	2			●	●	●	●
下顎骨	1		●			●	●
舌骨*	1						

* 舌骨は頭と頸の境界に位置する.

もに単調である．

後頭骨の**大後頭孔** foramen magnum は頭蓋腔と脊柱管をつなぐ大きな孔で，その両側に**後頭顆** occipital condyle（第1頸椎との関節面）が突き出している．後頭顆の基部を**舌下神経管** hypoglossal canal（舌下神経の通路）が貫き，後頭顆の前外側に開口している．後頭骨と側頭骨の間には**頸静脈孔** jugular foramen（内頸静脈の通路）がある．

2 頭蓋の内面

頭蓋腔 cranial cavity の天井は頭蓋冠であり，床は内頭蓋底である．

A 頭蓋冠（図 8-7）

頭蓋冠 calvaria の内面は，前頭骨，頭頂骨，後頭骨より構成されている．前方の正中部には**前頭稜** frontal crest（大脳鎌の付着）という隆起がある．前頭稜の上端から**上矢状洞溝** groove for superior sagittal sinus（上矢状静脈洞の位置）が始まり，後方に向かって広く深くなる．その左右に小さな凹み（クモ膜顆粒小窩）がいくつかみられる．

B 内頭蓋底（図 8-8）

内頭蓋底 internal surface of cranial base は，前・中・後頭蓋窩という3つの領域に分けられる．前・中頭蓋窩の境界は蝶形骨の小翼であり，中・後頭蓋窩の境界は側頭骨の錐体である．

● 前頭蓋窩

前頭蓋窩 anterior cranial fossa は，鼻腔と眼窩の上方にあって，大脳半球の前頭葉を収める．後縁は**蝶形骨の小翼** lesser wing であり，ひさし状に左右に伸びて，中頭蓋窩との境界となっている．

前頭蓋窩の大部分は前頭骨からなり，後部の一部は蝶形骨からなる．前頭蓋窩の中央部は篩骨からなり，大きな楔形の**鶏冠** crista galli が正中に突き出している．鶏冠の両側には小孔を多数有する領域があり，**篩板** cribriform plate（嗅神経の通路）と呼ばれる．

篩骨 ethmoid bone は，鼻腔の天井を作る骨で，蝶形骨の前で前頭骨の後下に接する（無対）．

Developmental scope

頭蓋の発生

骨は胎児の結合組織から発生する．骨の発生様式には2種類ある．

❶ **膜性骨化** intramembranous ossification では，結合組織から直接骨ができる．

❷ **軟骨内骨化** endochondral ossification では，いったん軟骨ができて，それが骨に置き換わる．

頭蓋の骨の大部分は，膜性骨化により生じる**膜性頭蓋** membranous cranium であり，頭蓋底の一部分が軟骨性骨により生じる**軟骨頭蓋** cartilaginous cranium である．

新生児の頭蓋

新生児の頭蓋は，成人とは異なる特徴を有している．

- 顔面頭蓋が神経頭蓋に比べて小さい．新生児の顔面は頭蓋全体の 1/8 ほどだが，成人では 1/3 ほどになる．これは胎児期に，脳と眼球が急激に発達・成長するためである．出生後に顔面の骨が成長して成人の頭蓋になる．
- 頭蓋冠の骨の間が開いており，とくに間隙の広い場所は泉門と呼ばれる．前頭骨は単一の骨ではなく正中の前頭縫合により隔てられている．

大泉門 anterior fontanelle は，左右の前頭骨と左右の頭頂骨の間にあり，菱形である．

小泉門 posterior fontanelle は，左右の頭頂骨と後頭骨の間にあり，三角形である．大泉門は1歳6カ月ごろまで，小泉門は1歳ごろまで触知することができる．

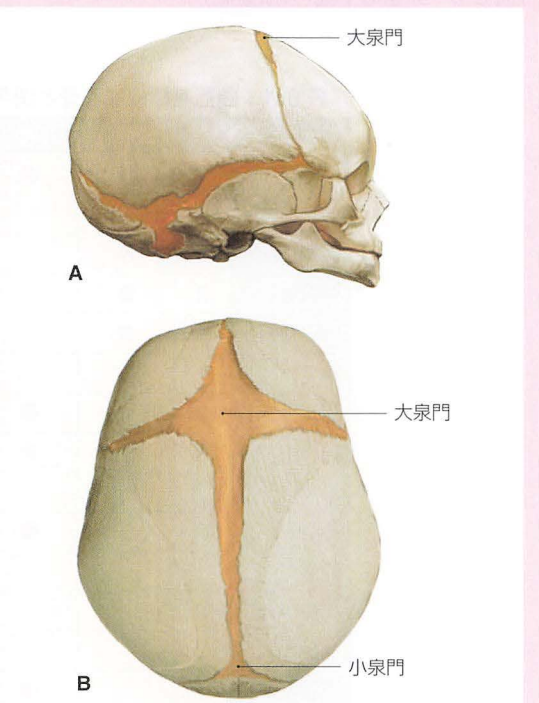

●新生児の頭蓋：側面（A）と上面（B）

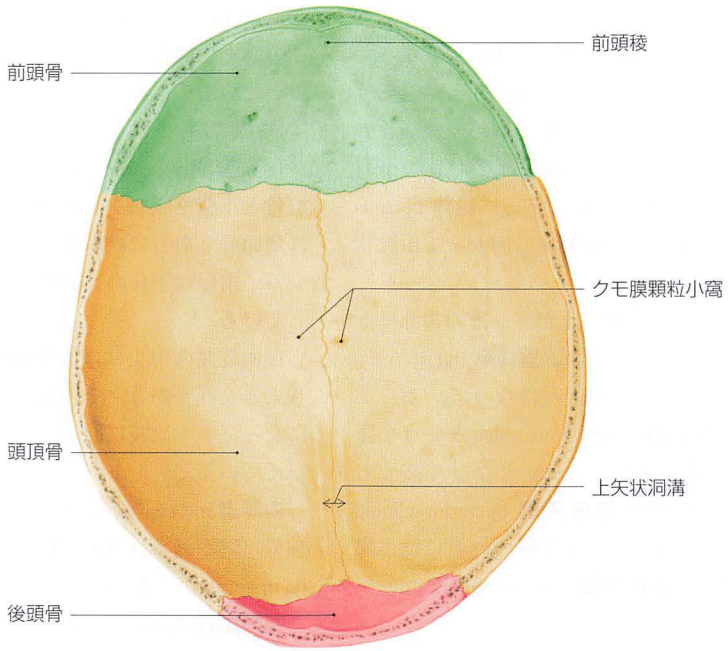

●図 8-7　頭蓋腔の上面（頭蓋冠の内面）

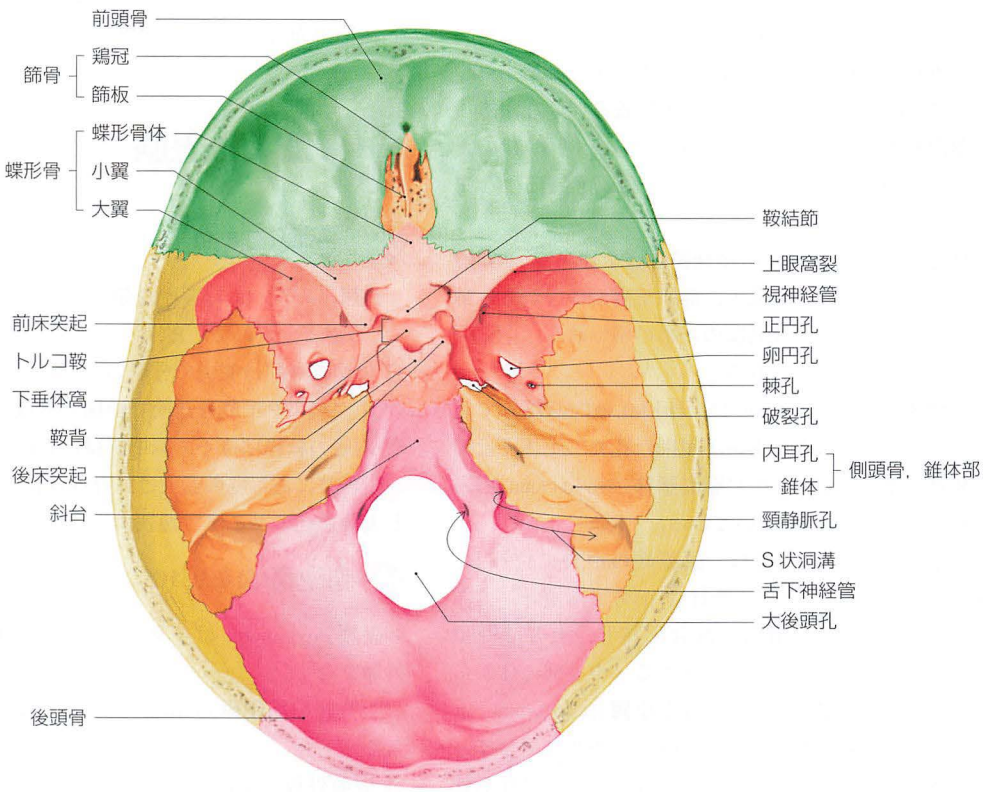

●図 8-8　頭蓋腔の底面（内頭蓋底）

● 中頭蓋窩

中頭蓋窩 middle cranial fossa の正中部は高くなっており，**蝶形骨体** body of sphenoid からなる．両側部は大きく窪んでいて大脳半球の側頭葉を収め，蝶形骨の大翼と側頭骨からできている．前縁は蝶形骨の小翼で，後縁は側頭骨の錐体の上縁である．**錐体** petrous part は，中頭蓋窩の中央から後外側に向かって山脈状に盛り上がっている．

中頭蓋窩の正中部は高く持ち上がり，その頂部は**トルコ鞍** sella turcica で，中心部は**下垂体窩** hypophysial fossa（下垂体を収める）という窪みになっている．トルコ鞍の前縁には**鞍結節** tuberculum sellae という小隆起があり，後縁は**鞍背** dorsum sellae となって高くもち上がり，その外側端は**後床突起** posterior clinoid process となって突き出す．トルコ鞍の外側には，蝶形骨の小翼の内側端が**前床突起** anterior clinoid process となって後方に突き出している．

視神経管 optic canal（視神経［Ⅱ］，眼動脈を通す）は，トルコ鞍の前方で前床突起の内側にあり，眼窩につながる．

上眼窩裂 superior orbital fissure（眼神経［V_1］，動眼神経［Ⅲ］，滑車神経［Ⅳ］，外転神経［Ⅵ］を通す）は，蝶形骨の小翼と大翼の間にあり，眼窩につながる．

正円孔 foramen rotundum（上顎神経［V_2］を通す）は，上眼窩裂内側端の後方にあり，翼口蓋窩につながる．

卵円孔 foramen ovale（下顎神経［V_3］を通す）は，正円孔の後外側にある大きな孔で，側頭下窩につながる．

棘孔 foramen spinosum（中硬膜動脈を通す）は，卵円孔の外側にある小さな孔で，側頭下窩につながる．棘孔からつながる中硬膜動脈のための細い溝が，中頭蓋窩の床と外側壁にみられる．

破裂孔 foramen lacerum は，卵円孔の内側後方で錐体尖と蝶形骨体の間にある不規則な孔で，生体では線維軟骨で埋まるが，ここに**頸動脈管** carotid canal（内頸動脈を通す）の内口が開いている．

蝶形骨 sphenoid bone は，頭蓋底の中央に位置し，蝶のような形をしている（無対）．前方で前頭骨，上顎骨，頬骨，口蓋骨，鋤骨，篩骨に接し，上方で頭頂骨，後方で側頭骨，後頭骨に接する．中央部の体から左右に1対の**大翼** greater wing と**小翼** lesser wing，下方に1対の**翼状突起** pterygoid process が突き出している．体の上面は凹んでトルコ鞍になり，内部に蝶形骨洞という副鼻腔を含む．大翼は中頭蓋窩の床を作り，ここに正円孔，卵円孔，棘孔が開いている．小翼は前頭蓋窩と中頭蓋窩の境となり，その基部を視神経管が貫いている．

● 後頭蓋窩

後頭蓋窩 posterior cranial fossa は深く窪んでいて，脳幹と小脳を収める．後頭骨が大部分を占め，前外側に側頭骨，前方に蝶形骨，後外側に頭頂骨が加わっている．前縁は錐体の上縁で，ここに小脳テントが付着している．

後頭蓋窩の中央には**大後頭孔** foramen magnum という大きな孔があり，その前方は**斜台** clivus という斜面になってトルコ鞍に向かい，外側には錐体の後面がそびえている．

内耳道 internal acoustic meatus（顔面神経［Ⅶ］と内耳神経［Ⅷ］が通る）の開口部である**内耳孔** internal acoustic opening が，錐体の後面に開いている．

頸静脈孔 jugular foramen（内頸静脈，舌咽神経［Ⅸ］，迷走神経［Ⅹ］，副神経［Ⅺ］が通る）は，側頭骨の錐体と後頭骨の間にある．

舌下神経管 hypoglossal canal（舌下神経［Ⅻ］を通す）は，大後頭孔の前外側縁のやや上方に開いている．

錐体と後頭骨の間に，**S状洞溝** groove for sigmoid sinus（S状静脈洞の位置）が蛇行して走っている．

C 頭蓋腔と脳

1 髄膜（図 8-9）

髄膜 meninx は，脳と脊髄を包む結合組織の被膜で，3層に分かれている．

❶ 外層の硬膜は丈夫で分厚い．
❷ 中間層のクモ膜は透明で繊細である．
❸ 内層の軟膜は薄くて脳と脊髄の表面に密着する．

頭蓋腔にある脳の髄膜は，脊柱管にある脊髄の髄膜と大後頭孔のところで連続する．

A 脳硬膜（図 8-9, 10）

硬膜 dura mater は，厚くて強靱な被膜で，髄膜の外層をなす．

頭蓋腔の**脳硬膜** cranial dura mater は内外の2層からなる．

❶ 硬膜外板：頭蓋骨に密着して骨膜と一体化している．

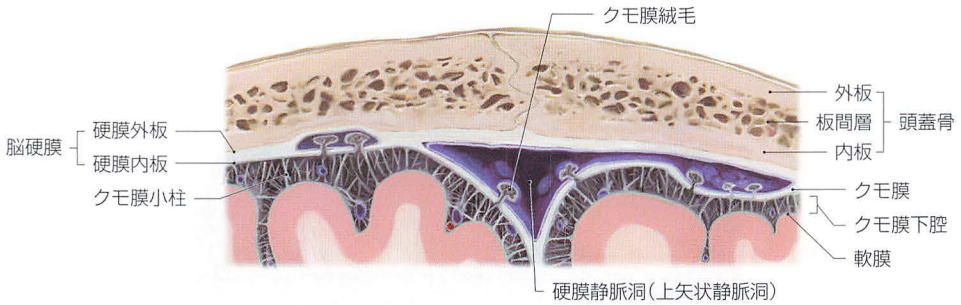

●図 8-9　髄膜

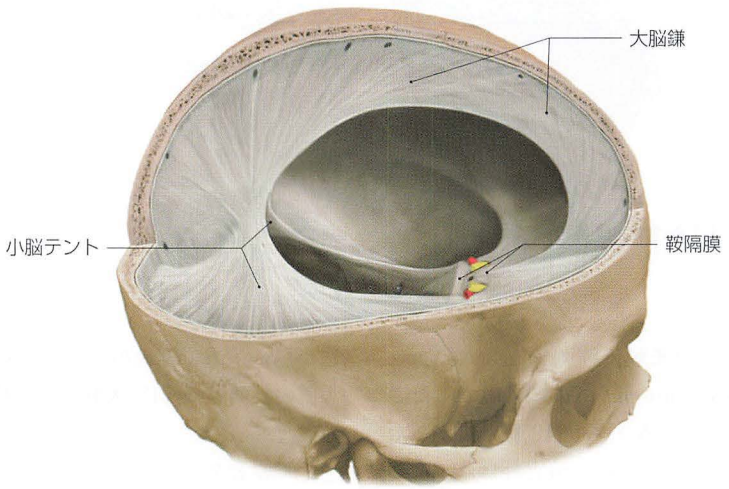

●図 8-10　硬膜の隔壁

❷ 硬膜内板：クモ膜に接している．

外板と内板は多くの場所で癒着していて区別しがたいが，一部で分離してその間隙が**硬膜静脈洞** dural venous sinus になっている．

脳硬膜は頭蓋腔内に突き出して 4 つの隔壁を作り，頭蓋腔を区分して脳の位置を固定している．

❶ **大脳鎌** falx cerebri：頭蓋腔の天井から正中に垂れ下がった三日月状の隔膜で，大脳縦裂に入り込んで左右の大脳半球を分けている．前方では前頭骨の前頭稜と篩骨の鶏冠に付着し，上方では上矢状静脈洞を挟んで頭蓋冠に付着し，後方では小脳テントに移行する．

❷ **小脳テント** tentorium cerebelli：後頭蓋窩の上に水平に広がる隔膜で，大脳半球の後頭葉と小脳の間を隔てる．後方では横静脈洞を挟んで後頭骨に付着し，外側では側頭骨の錐体上縁に付着し，前方では後床突起と前床突起に付着する．

❸ **小脳鎌** falx cerebelli：後頭蓋窩の正中にある小さな隔壁で，左右の小脳半球を隔てる．上方で小脳テントにつながり，後方では後頭骨の内後頭稜に付着する．

❹ **鞍隔膜** diaphragma sellae：下垂体窩の上に水平に張る小さな隔壁で，その下に下垂体が収まる．鞍隔膜の中央に丸い開口部があり，ここを通る漏斗が視床下部と下垂体をつないでいる．

脊髄硬膜 spinal dura mater は，脳硬膜と異なり内層のみからなる．脊髄硬膜と脊柱管の壁との間には硬膜上腔という間隙があり，脂肪と静脈叢により埋められている．

B クモ膜(図 8-9)

クモ膜 arachnoid mater は軟らかで繊細な膜で，硬膜の内面に緩く付着している．クモ膜からは脳の表面に向かって**クモ膜小柱** arachnoid trabeculae という細い突起が伸びて軟膜につながる．クモ膜は大脳鎌，小脳テント，小脳鎌に沿って脳の間に入り込んでいる．

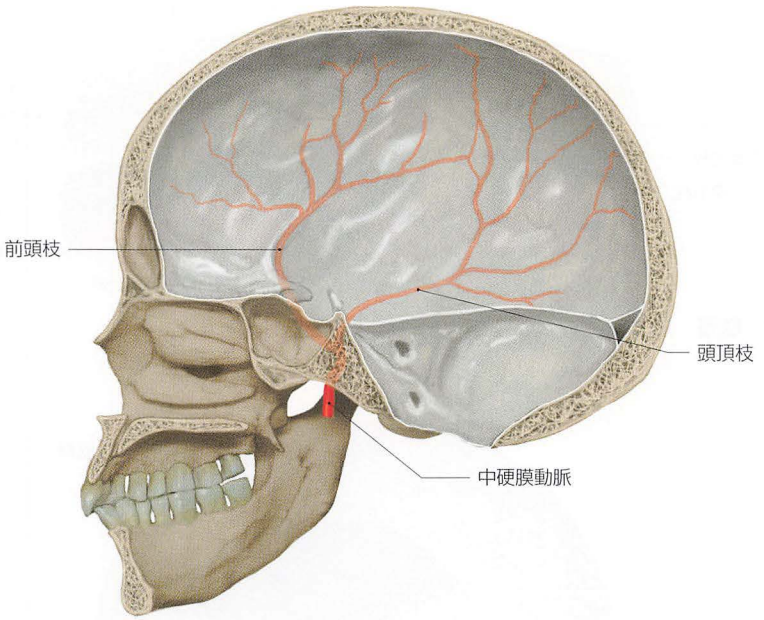

●図 8-11　硬膜の動脈

クモ膜と軟膜の間は**クモ膜下腔** subarachnoid space と呼ばれ，**脳脊髄液** cerebrospinal fluid（CSF）で満たされ，クモ膜小柱を含んでいる．クモ膜下腔が広がった部位は**クモ膜下槽** subarachnoid cistern と呼ばれ，とくに小脳の下方で延髄の後面（**後小脳延髄槽**：**大槽**）と，大脳の外側溝の部位（**大脳外側窩槽**）で大きく広がっている．

クモ膜とクモ膜下腔は硬膜を局所的に貫いて硬膜静脈洞に突き出し，**クモ膜絨毛** arachnoid villi を作っている．クモ膜絨毛では脳脊髄液が硬膜静脈洞に吸収される．クモ膜絨毛が集まって肉眼的に見える大きさになったものは**クモ膜顆粒** arachnoid granulation であり，上矢状静脈洞によく観察される．

Clinical scope

頭蓋内出血

頭蓋腔は骨に囲まれた空間であり，ここで出血が起こると脳を圧迫して障害し，死に至る危険がある．頭蓋内出血の代表的なものに，硬膜外血腫とクモ膜下出血がある．

硬膜外血腫 epidural hematoma は，頭蓋骨と硬膜の間に出血して血腫を生じるもので，交通事故などで頭蓋骨を骨折し，硬膜の血管が損傷して出血することによる．受傷後数時間のうちに脳が圧迫され，頭蓋内圧が亢進して脳の一部が頭蓋腔から押し出されてヘルニアを起こし，死に至る．受傷後の早い時期に血腫を取り除く必要があり，脳神経外科で最も緊急度の高い疾患の１つである．

クモ膜下出血 subarachnoid hemorrhage は，脳の血管が病変によって破綻し，クモ膜下腔に出血したもので，脳脊髄液に血液が混入する．何の前兆もなく突然に激しい頭痛，嘔吐，意識障害などが起こり，出血が激しい場合には脳ヘルニアで死亡することがある．原因としては脳動脈瘤（70～80%）や脳動脈奇形（5～10%）によるものが多い．脳血管造影で動脈瘤が発見された場合には，予防のために根治手術を行う．

C 軟膜

軟膜 pia mater はきわめて薄い膜で，脳の表面をくまなく覆っている．小さな脳溝に入り込み，脳神経の根を包んでいる．

D 髄膜の血管と神経

髄膜において，動脈は脳硬膜に分布するが，クモ膜には分布しない．軟膜には脳の動脈の枝が分布する．神経は，脳硬膜を支配するが，クモ膜と軟膜には分布しない．

● 動脈（図 8-11）

頭蓋冠の骨を貫いて頭蓋腔に進入し，硬膜外板の中を通る．前・中・後頭蓋窩にそれぞれ前・中・後硬膜動脈があるが，中硬膜動脈のみが太く，かつ分布域も

広い．

中硬膜動脈 middle meningeal artery は，側頭下窩で顎動脈から起こり，棘孔を通って頭蓋腔に入る．中頭蓋窩で側頭骨鱗部の内面の溝の中を走り，**前頭枝**（前頭部に向かう）と**頭頂枝**（頭頂部と後頭部に向かう）に分かれる．

● **静脈**

以下のようないくつかの経路がある．

- 硬膜静脈洞に注ぐ（▶ 図 8-16）．
- 頭蓋骨内の板間層に注ぎ，導出静脈を通って頭皮下に出る．
- 中硬膜静脈は中硬膜動脈に伴行し，翼突筋静脈叢に注ぐ．

● **神経**

三叉神経の 3 本の枝［V_1，V_2，V_3］，迷走神経［X］，第 1・2 頸神経（C1・2）からの硬膜枝がある．

- 前頭蓋窩には，眼神経［V_1］からの硬膜枝が分布し，この枝の一部は後方に向かって大脳鎌と小脳テントにも分布する．
- 中頭蓋窩では内側部に上顎神経［V_2］から，外側部に下顎神経［V_3］から硬膜枝が分布する．
- 後頭蓋窩には，おもに第 1・2 頸神経（C1・2）から，一部は迷走神経［X］から硬膜枝が分布する．

2 脳

A 脳の区分と外形（図 8-12）

脳 brain は，大脳，脳幹，小脳に区分される．

● **大脳**

大脳 cerebrum は，脳の上部に位置して脳の大部分を占める．正中の大脳縦裂によって左右の**大脳半球** cerebral hemisphere に分かれる．表面は大脳皮質からなり，盛り上がった**回** gyrus とその間の**溝** sulcus によって表面積が広げられている．中心部に**大脳基底核** basal nuclei があり，左右の**側脳室** lateral ventricle を含んでいる．

大脳皮質は，4 つの葉に分けられる．

❶ **前頭葉** frontal lobe：中心溝より前方の領域．
❷ **頭頂葉** parietal lobe：中心溝より後方で頭頂後頭溝（内側面に見える）より前方の領域．
❸ **後頭葉** occipital lobe：頭頂後頭溝より後方の領域．
❹ **側頭葉** temporal lobe：外側溝の下方の領域．

● **脳幹**

脳幹 brainstem は，大脳と小脳に隠れており，脳の中心部分に位置し，間脳，中脳，橋，延髄からなる．

間脳 diencephalon は，大脳の基部で脳幹の最上部に位置し（脳幹に含めないこともある），外からは見えない．おもに**視床** thalamus と**視床下部** hypothalamus からなる．左右の間脳は正中の**第三脳室** third ventricle

Developmental scope

脳の発生

中枢神経は，発生初期に外胚葉から分かれた**神経管** neural tube から生じる．神経管の前端部が膨れだして脳を作り，残りの部分は脊髄になる．神経管の前端部には 3 つの膨大部ができ，そこから成人の脳の各部が生じる．

❶ **前脳** prosencephalon からは，左右の**終脳** telencephalon とその間に挟まれた**間脳** diencephalon ができる．
❷ **中脳** mesencephalon からは，成人の**中脳** midbrain ができる．
❸ **菱脳** rhombencephalon からは，**橋** pons と**延髄** medulla oblongata，および背側に張り出した**小脳** cerebellum ができる．

神経管の中心の腔所は，脊髄では中心管として残存し，脳の各部では広がって脳室を作る．左右の側脳室は終脳の中に，第三脳室は間脳に，第四脳室は橋と延髄の背側にある．

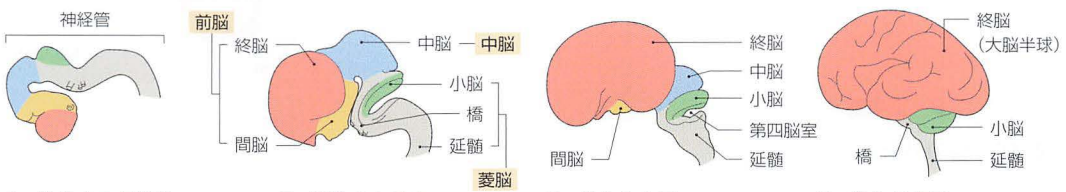

A．胎生 2 カ月初め　B．胎生 2 カ月末　C．胎生 3 カ月　D．胎生 7 カ月

●脳の発生

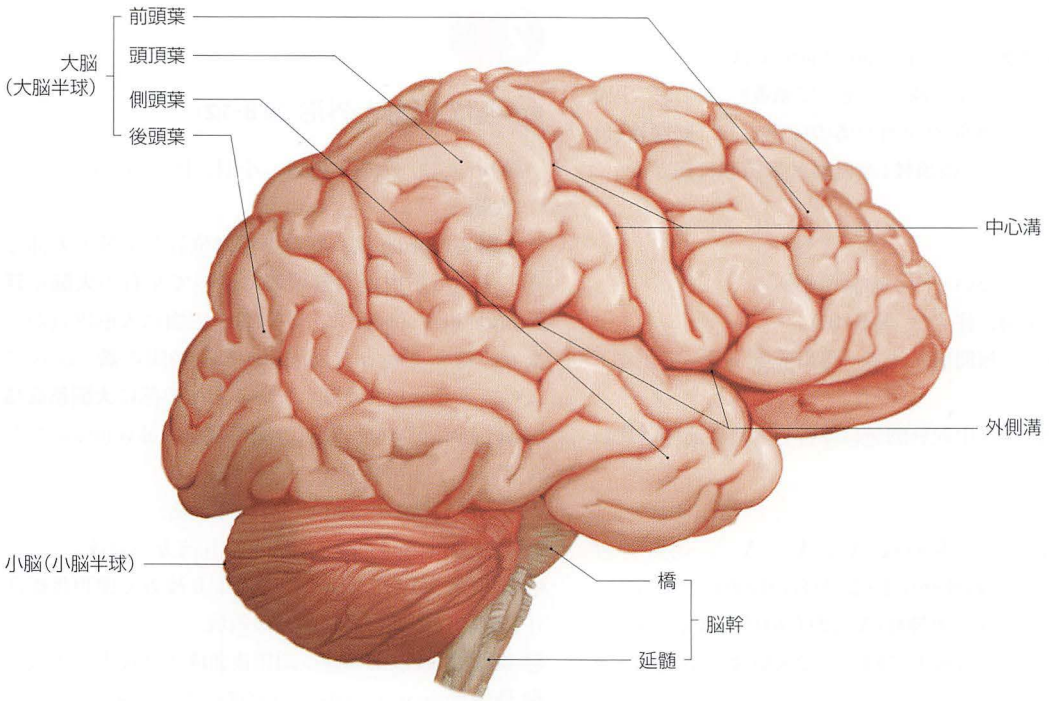

A. 外側面

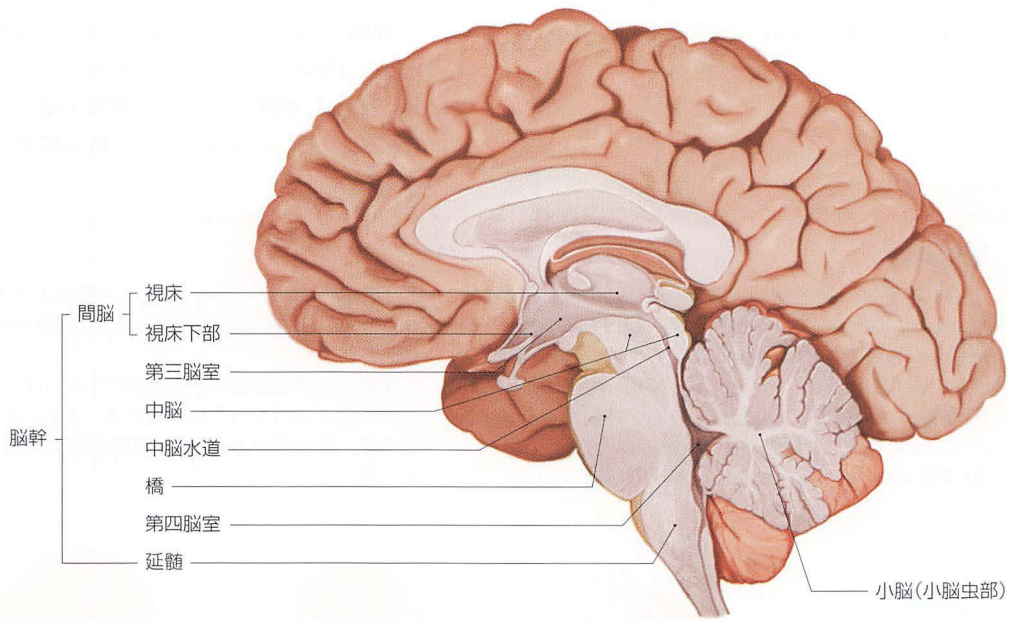

B. 正中断

●図 8-12　脳の外観

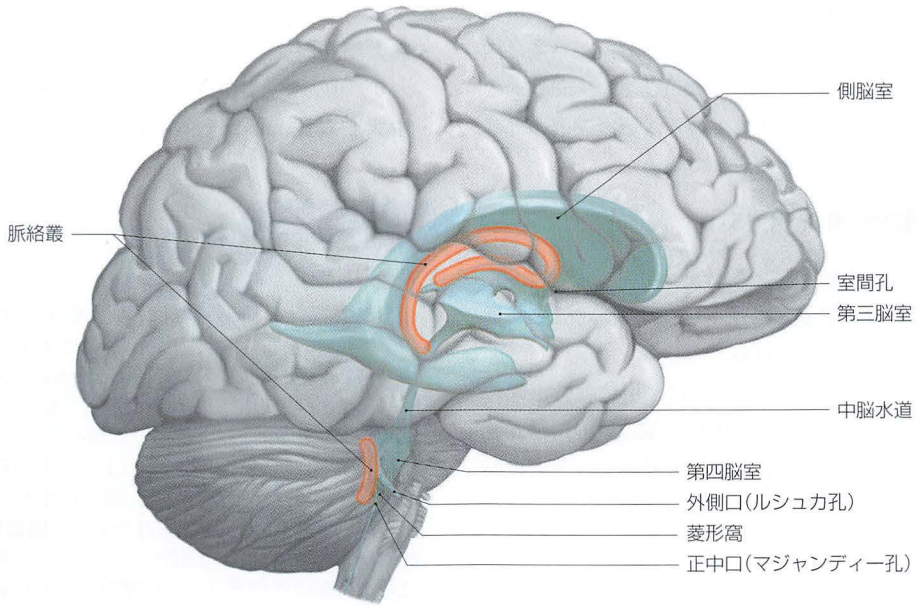

●図 8-13 脳室系

により隔てられている.

中脳 midbrain は，脳の腹側面で脳幹の最上部に見える部分である．中頭蓋窩と後頭蓋窩にまたがっている．中心部に細い**中脳水道** aqueduct of midbrain がある.

橋 pons は，脳幹の腹側面に張り出した部分で，小脳の前面に位置する．後頭蓋窩の最前方部で斜台と鞍背に面している．**第四脳室** fourth ventricle が橋と延髄上部の背側面にある.

延髄 medulla oblongata は，脳幹の最下部で橋の下方に続き，次第に細くなって大後頭孔で脊髄に移行する.

● 小脳

小脳 cerebellum は，大脳の後下方で橋と延髄の背側に位置する．表面は小脳皮質からなり，細かな回と溝により表面積が広げられている．小脳テントの直下で後頭蓋窩の大部分を占める．左右の**小脳半球** hemisphere of cerebellum と，その間をつなぐ正中の**小脳虫部** vermis of cerebellum からなる.

B 脳室系(図 8-13)

脳の内部には，**脳脊髄液** cerebrospinal fluid(CSF)で満たされた空所があり，いくつかの場所で広がっていて，**脳室** ventricle と呼ばれる.

側脳室 lateral ventricle は，左右の大脳半球の中にそれぞれあり，最大の脳室である．側脳室の形は不規則なC字形で，前頭葉，頭頂葉，後頭葉，側頭葉の内部に伸びており，上前部にある**室間孔** interventricular foramen を通して第三脳室につながっている．C字形の内がわの壁に沿って1条の脈絡叢が走っており，室間孔を通して第三脳室の脈絡叢につながっている.

第三脳室 third ventricle は，左右の間脳に挟まれた裂隙状の脳室で，前上部にある室間孔で側脳室につながり，下方では細い管状の**中脳水道** cerebral aqueduct を介して第四脳室につながる．上壁には2条の脈絡叢が前後に走り，室間孔を通して側脳室の脈絡叢につながっている.

第四脳室 fourth ventricle は，橋と延髄上部の背面にある菱形の脳室で，上方では中脳水道を介して第三脳室につながり，下方では延髄下部と脊髄の中心管につながる．第四脳室の底は**菱形窩** rhomboid fossa という橋と延髄の背面の陥凹部で，天井は**上・下髄帆** superior/inferior medullary velum という薄い壁からできている．菱形窩の下端には**正中口** median aperture(**マジャンディー孔** foramen of Magendie)，左右の端には**外側口** lateral aperture(**ルシュカ孔** foramen of Luschka)という開口部があり，第四脳室とクモ膜下腔をつないでいる．第四脳室の天井に2条の脈絡叢があり，外側口から水平に内方に向かい，正中近くで直角に曲がって下方に向かい，正中口に達する.

脈絡叢 choroid plexus は，側脳室，第三脳室，第四脳室の壁から突き出た房状の構造である．脈絡叢は内部に血管を含んでいて，脳室を覆う**上衣** ependyma と**軟膜**からなる薄い膜に包まれている．脳脊髄液の分泌が行われると従来から考えられている．

C 脳の動脈(図 8-14, 15)

脳の血液は，内頸動脈と椎骨動脈から供給される．内頸動脈の枝と椎骨動脈からの枝は脳の底部で交通枝，大脳動脈輪を作っている．

内頸動脈 internal carotid artery は，甲状軟骨上端の高さで総頸動脈が2分岐して生じ，頭蓋底の頸動脈管を通って頭蓋腔に入る．頭蓋腔では屈曲して前方に向かって海綿静脈洞の中を通り，前床突起の内側でクモ膜下腔に現れ，後方にUターンし，ここで眼動脈を分枝する．視交叉の外側で2分岐して前・中大脳動脈になる．

- **前大脳動脈** anterior cerebral artery は，大脳縦裂に入り，前頭葉と頭頂葉の内側面に分布する．
- **中大脳動脈** middle cerebral artery は，外側溝に入

Clinical scope

水頭症

水頭症 hydrocephalus は，脳脊髄液が脳室内に過剰に貯留する病気で，脳室が拡大して脳実質が薄くなり，脳に不可逆的な障害を生じる．水頭症は小児疾患であり，とくに頭蓋骨の縫合が閉鎖していない乳幼児では，頭部が巨大化することがある．水頭症の病態には，脳室系とクモ膜下腔の交通が遮断された非交通性のものと，髄膜炎などによりクモ膜下腔が閉鎖した交通性のものがある．先天性と後天性があり，脳脊髄液を脳室から排出するためのシャント手術が行われる．

Clinical scope

脳卒中

脳卒中 cerebral apoplexy は，脳血管系の病変により急激に精神・神経症状を生じるものである．脳の内部に生じるものは**脳血管障害** cerebrovascular accident と呼ばれ，脳梗塞と脳出血などがある．脳の外で生じるものにはクモ膜下出血がある(▶ 384 頁)．

脳梗塞 cerebral infarction は，脳の動脈が閉塞して脳の一部に壊死を起こすもので，脳血管障害の大部分を占め，脳血栓症と脳塞栓症とがある．**脳血栓症** cerebral thrombosis では，動脈硬化の病変部位に血栓が形成されて，動脈を閉塞する．**脳塞栓症** cerebral embolism では，心臓や大血管内にできた血栓が剥離して運ばれ，脳の動脈を閉塞する．閉塞される動脈の大きさや部位により，さまざまな神経症状が現れる．

脳出血 cerebral hemorrhage は，脳実質内に出血して血腫を生じるもので，大部分は高血圧が原因となって起こる．突然に頭痛，意識障害，片麻痺，言語麻痺が出現し，数時間で出血が止まり，血腫が完成する．出血の部位と量により症状や予後が異なる．出血の量が多いと脳ヘルニアを起こしてただちに死亡する．

一過性脳虚血発作 transient cerebral ischemic attack (TIA)は，脳梗塞の症状が短時間だけ生じるもので，その後に本格的な脳梗塞を生じる予兆として，注意が必要である．

Functional scope

脳脊髄液の産生・循環・吸収

脳脊髄液 cerebrospinal fluid(CSF)は，脳室および脳・脊髄のクモ膜下腔を満たす体液である．脳脊髄液の量は 140 mL ほどで，そのうち 20 mL ほどが脳室に含まれ，1日あたり 500 mL ほどが産生・吸収されている．脳脊髄液の産生・循環・吸収については従来からの定説がある．おもに側脳室と第三脳室の脈絡叢で産生され，中脳水道を通って第四脳室に入り，左右の外側口と正中口を通して小脳下方のクモ膜下槽(後小脳延髄槽；大槽)に出てクモ膜下腔を循環し，硬膜静脈洞に突き出るクモ膜絨毛・顆粒で吸収されて血液中に吸収されるというものである．

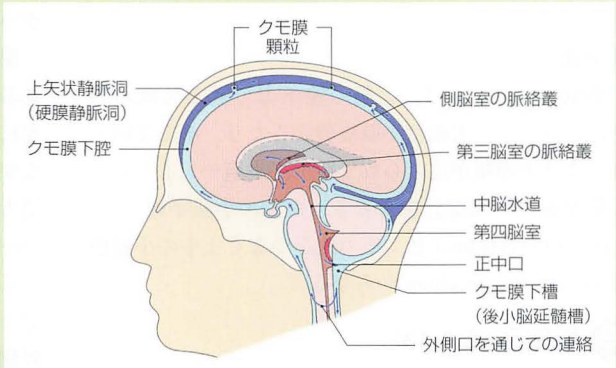

●脳脊髄液の循環

しかし最近の研究では，脳脊髄液が脈絡叢以外でも産生されること，クモ膜顆粒での髄液吸収が乏しいこと，そしてクモ膜下腔での脳脊髄液の循環がきわめて遅いことが示されて，従来からの定説は大きく変更される必要があるが，新しい定説はまだ出てきておらず，脳脊髄液の産生・循環・吸収についての理解は混沌としている．

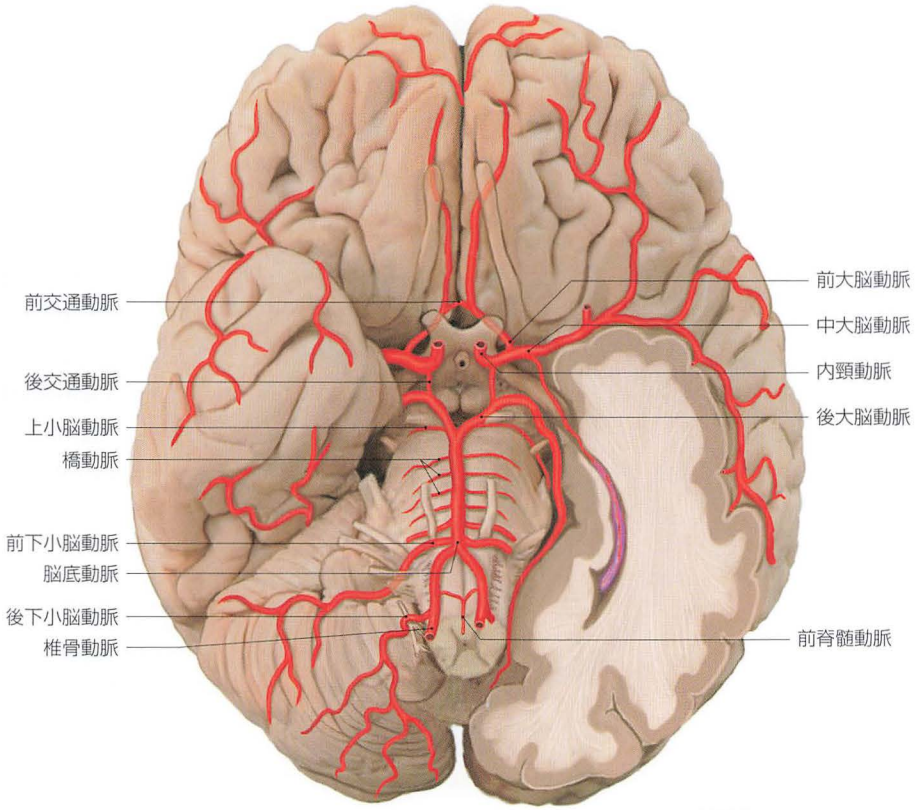

●図 8-14　脳の動脈

り，大脳半球の外表面に分布する．

椎骨動脈 vertebral artery は鎖骨下動脈の第 1 部から分かれて上行し，第 6 から第 1 頸椎の横突孔を通り，大後頭孔を通って頭蓋腔に入る．3 本の枝(前脊髄動脈，後脊髄動脈，後下小脳動脈)を出した後，左右が合流して**脳底動脈** basilar artery になる．脳底動脈は橋の前面を上行し，3 種類の枝(前下小脳動脈，数本の橋動脈，上小脳動脈)を出してから 2 分岐し，左右の後大脳動脈になる．

- **後大脳動脈** posterior cerebral artery は，後方に向かい，大脳半球の下面と後頭葉に分布する．

大脳動脈輪 cerebral arterial circle(**ウィリスの動脈輪** circle of Willis)は，脳底にあるほぼ五角形の動脈輪で，前・後交通動脈が，内頸動脈の枝と椎骨動脈の枝をつないでできている(▶ 図 8-15)．

- **前交通動脈** anterior communicating artery は，左右の前大脳動脈の間をつなぐ．
- **後交通動脈** posterior communicating artery は，後大脳動脈と内頸動脈の間をつなぐ．

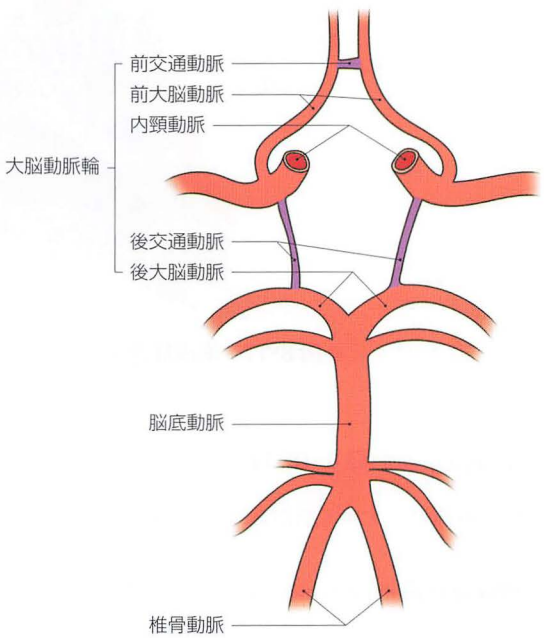

●図 8-15　大脳動脈輪

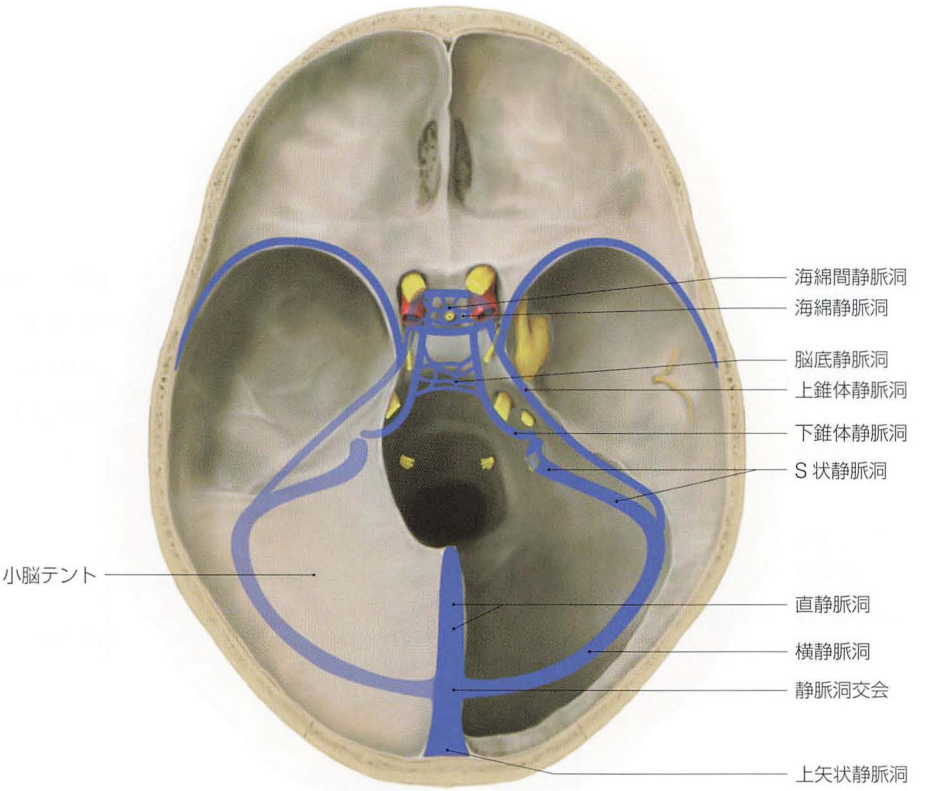

●図 8-16　硬膜静脈洞

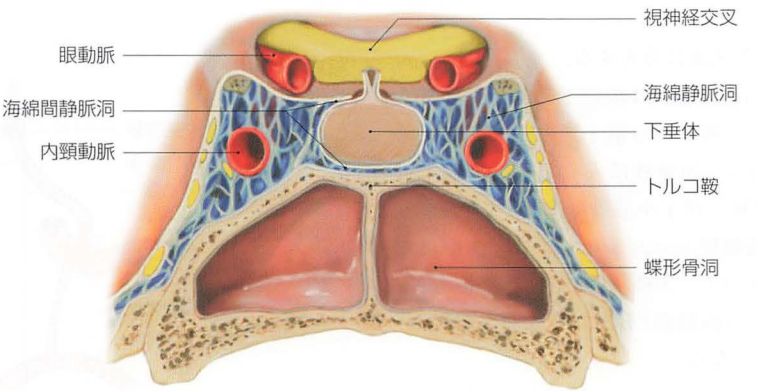

●図 8-17　海綿静脈洞

D 脳の静脈(図 8-16, 17)

脳の静脈は，すべて脳から出て，硬膜静脈洞に流入する．

硬膜静脈洞 dural venous sinus は，硬膜の外板と内板の間に挟まれ，おもなものに，上矢状静脈洞，直静脈洞，横静脈洞，S 状静脈洞，海綿静脈洞があり，最終的に頭蓋底の頸静脈を出て**内頸静脈** internal jugular vein に注ぐ．

上矢状静脈洞 superior sagittal sinus は，大脳鎌の上縁に沿って後方に走り，内後頭隆起のところで直静脈洞と合流し，左右の横静脈洞に分かれる．この合流・分岐部は**静脈洞交会** confluence of sinuses と呼ばれる．上矢状静脈洞の左右に**外側裂孔** lateral lacunae という

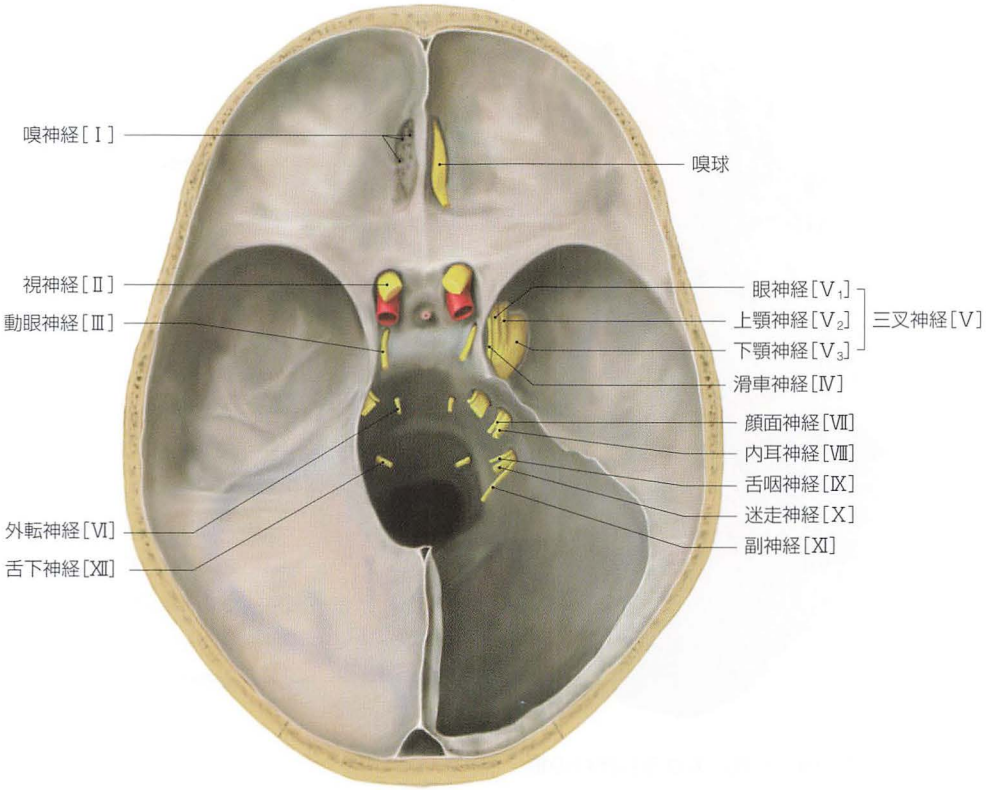

●図 8-18　内頭蓋底を出入りする脳神経

裂隙状の膨隆部があり，大脳からの静脈が流入し，上矢状静脈洞と交通している．上矢状静脈洞と外側裂孔には，クモ膜顆粒がよくみられる．

直静脈洞 straight sinus は，大脳鎌の下縁を走る**下矢状静脈洞** inferior sagittal sinus と大大脳静脈が合流して形成される．直静脈洞は大脳鎌と小脳テントの接合部を後方に走り，静脈洞交会に達する．

横静脈洞 transverse sinus は，静脈洞交会から左右に向かい，小脳テントの後外側縁に沿って進み，錐体の後部に達してS状静脈洞に移行する．

S状静脈洞 sigmoid sinus は，頸静脈孔を通って内頸静脈につながる．S状静脈洞に沿って，中頭蓋窩にはS状洞溝がある(▶ 図 8-8)．

海綿静脈洞 cavernous sinus は，トルコ鞍の左右で蝶形骨体の外側面に位置し，壁の薄い静脈叢からできている．大脳静脈と眼窩の眼静脈が流入し，側頭下窩の翼突筋静脈叢と導出静脈へつながる．左右の海綿静脈洞は**海綿間静脈洞**(下垂体柄の前後を通る)によりつながれ，**上・下錐体静脈洞**(錐体の上縁と後縁を通る)，**脳底静脈洞**(斜台に広がる)などにより他の主要な静脈洞につながる．

頭蓋の骨の外板と内板の間に**板間静脈** diploic vein があり，頭蓋腔の硬膜静脈洞と交通し，また頭蓋の外と**導出静脈** emissary vein でつながる．導出静脈には弁がなく，両方向に流れることができる．おもに頭蓋の外に流れる．

E 脳神経(図 8-18, 19，表 8-2)

脳神経 cranial nerve の 12 対は，脳(および上位頸髄)から根として出て，頭蓋底の8つの孔を通って頭蓋腔から出ていく．

● **前頭蓋窩**

❶ 篩骨の篩板を嗅神経[Ⅰ]が通る．

● **中頭蓋窩**

❷ 視神経管を視神経[Ⅱ]が通る．

❸ 上眼窩裂を動眼神経[Ⅲ]，滑車神経[Ⅳ]，眼神経[V_1]，外転神経[Ⅵ]が通る．

❹ 正円孔を上顎神経[V_2]が通る．

❺ 卵円孔を下顎神経[V_3]が通る．

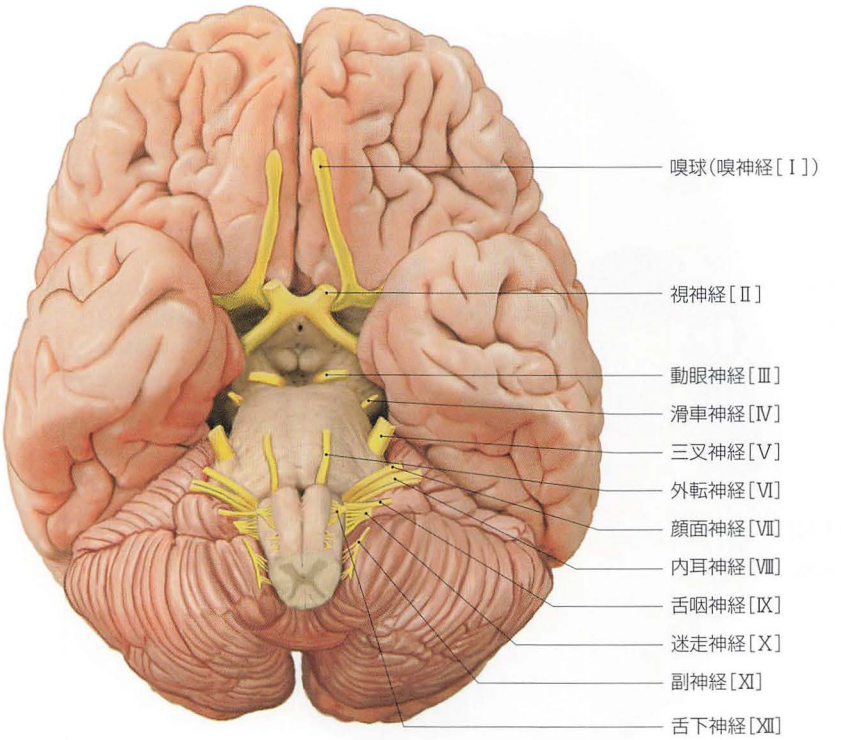

●図 8-19　脳底における脳神経の根

●表 8-2　脳神経の根(中枢からの起始)と頭蓋腔での経路

	根(中枢からの起始)	通路	分布域
Ⅰ　嗅神経	嗅球から多数の嗅糸として	篩骨の篩板	鼻腔
Ⅱ　視神経	中脳の外側膝状体から視索として，視交叉を経て視神経に	視神経管	眼窩
Ⅲ　動眼神経	中脳と橋の境界の前面から	上眼窩裂	眼窩
Ⅳ　滑車神経	中脳の背側面から		
Ⅴ　三叉神経 V_1　眼神経 V_2　上顎神経 V_3　下顎神経	橋の前外側面から出て三叉神経節を経て3枝に分かれる	 上眼窩裂 正円孔 卵円孔	 眼窩 翼口蓋窩 側頭下窩
Ⅵ　外転神経	橋と延髄の境界の前面から	上眼窩裂	眼窩
Ⅶ　顔面神経	橋と延髄の境界の外側面から	内耳道 →茎乳突孔	顔面
Ⅷ　内耳神経	橋と延髄の境界の外側面から	内耳道	内耳
Ⅸ　舌咽神経	延髄上部の前外側溝から	頸静脈孔	頸部
Ⅹ　迷走神経	延髄上部の前外側溝から	頸静脈孔	頸部
Ⅺ　副神経	上位頸髄の外側面から	頸静脈孔	頸部
Ⅻ　舌下神経	延髄前面から	舌下神経管	頸部

● 後頭蓋窩

⑥ 内耳道を顔面神経[Ⅶ]，内耳神経[Ⅷ]が通る．

⑦ 頸静脈孔を舌咽神経[Ⅸ]，迷走神経[Ⅹ]，副神経[Ⅺ]が通る．

⑧ 舌下神経管を舌下神経[Ⅻ]が通る．

D 顔面と頭皮

1 顔面と頭皮の筋(図 8-20，表 8-3)

顔面には，顔の皮膚を動かす**顔面筋** facial muscle が備わっている．これらは，骨格ではなく皮膚に停止する**皮筋** cutaneous muscle の一種である．意思や感情に伴って顔の表情を作るので**表情筋** mimetic muscle とも呼ばれる．また，顔面の開口部である眼瞼裂，鼻孔，口裂，耳を動かす重要な働きもしている．同様の皮筋で，頭皮や頸部の皮膚を動かすものもある．これらはいずれも顔面神経[Ⅶ]により支配され，発生学的には第 2 鰓弓から由来する．

顔面筋を機能的にいくつかの群に分ける．

A 眼裂の筋

眼輪筋 orbicularis oculi は，眼瞼裂を楕円状に取り巻く筋で，眼瞼裂を閉じて眼球を外界から遮蔽し，涙が涙嚢に流れ落ちるのを助ける．2 部からなり，浅層の眼瞼部は眼瞼を軽く閉じ，深層の眼窩部は強く閉じる．

皺眉筋(すうびきん) corrugator supercilii は，眉を内下方に引く．

Functional scope

脳の循環

脳血流量は 700 mL/分で，心拍出量の 15% 程度である．脳の重量が 1,300～1,400 g で体重の 2～3% 程度なので，脳には全身平均の 6～7 倍の血液が循環している．さらに脳の酸素消費量は 40 mL/分で，全身の 20% ほどを消費しており，全身平均の 9 倍になる．実際，脳は血液循環の途絶に対して最も敏感な器官であり，心臓が止まって脳の血流が 5 秒間停止すると意識が失われる．ただし激しく運動しても，活発な精神活動を行っても，脳全体の血流量は一定に保たれている．

fMRI(functional MRI)では，活動によって脳内における血流量の分配が変化する様子を観察できる．

B 外鼻の筋

鼻筋 nasalis は，鼻孔を狭める横部と，鼻孔を広げる鼻翼部からなる．

鼻根筋 procerus は，眉間の皮膚を引き下げ，鼻背の皮膚に皺を作る．

C 上唇の筋

大頬骨筋 zygomaticus major は，口角を外上方に引く．

小頬骨筋 zygomaticus minor は，上唇を引き上げる．

上唇鼻翼挙筋 levator labii superioris alaeque nasi は，上唇を引き上げ，外鼻孔を広げる．

上唇挙筋 levator labii superioris は，上唇を引き上げて鼻唇溝を作る．

口角挙筋 levator anguli oris は，口角を引き上げて鼻唇溝を作る．

笑筋 risorius は，口角を外上方に引く．

D 口腔壁の筋

頬筋 buccinator は，他の顔面筋より深層にあって頬壁を作る筋で，上顎骨と下顎骨の後部および翼突下顎縫線から起始する．頬を緊張させて歯列に押しつける．

口輪筋 orbicularis oris は，口裂を楕円状に取り巻く筋で，皮膚の深層と上顎骨・下顎骨の正中部から起始する．口裂を閉じて口腔を外界から遮断し，口唇を突き出す．

E 下唇の筋

下唇下制筋 depressor labii inferioris は，下唇を外下方に引く．

口角下制筋 depressor anguli oris は，口角を引き下げる．

オトガイ筋 mentalis は，下唇を前方に突き出し，オトガイ部の皮膚に皺を作る．

F 外耳の筋

前・上・後耳介筋 auricularis anterior/superior/posterior は，耳介をそれぞれ前上方，上方，後上方に引く．

G 頭皮の筋

後頭前頭筋 occipitofrontalis は，頭皮を動かす筋で，

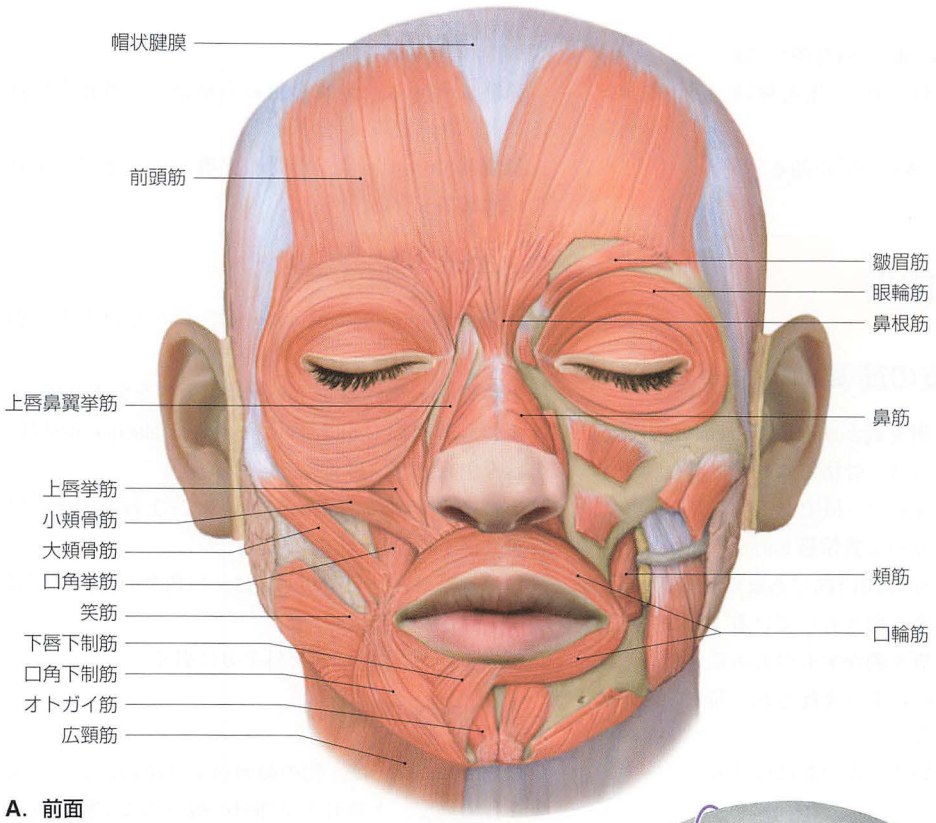

A. 前面

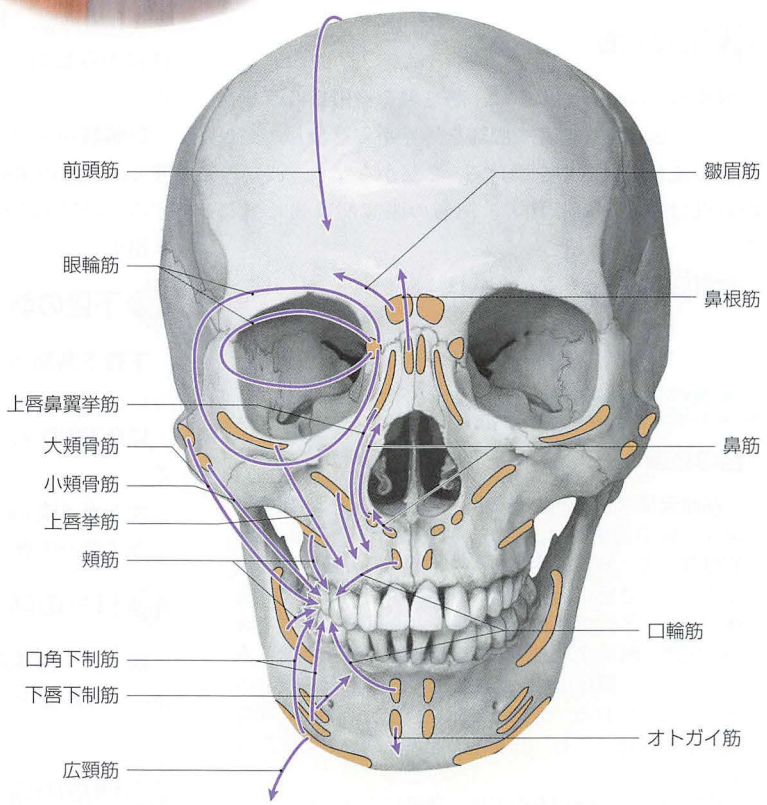

B. 起始と走行

●図 8-20　顔面筋

●表 8-3 顔面筋(主要なもの)と頭頸部の皮筋

筋		起始	停止	神経支配	作用
眼輪筋	眼窩部	内側眼瞼靱帯	外側眼瞼縫線	顔面神経[Ⅶ]	軽く閉眼
	眼瞼部	前頭骨鼻部，上顎骨前頭突起	眼窩外周を取り巻く		強く閉眼
頬筋		上顎骨後部，下顎骨後部，翼突下顎縫線	口角，口輪筋に合流	顔面神経[Ⅶ]	頬を歯列に押しつける，頬を緊張させる
口輪筋		皮膚の深層，上顎骨と下顎骨の正中部	口裂を取り巻く	顔面神経[Ⅶ]	口裂を閉じる，口唇を突き出す
後頭前頭筋	前頭筋	帽状腱膜	眉部の皮膚	顔面神経[Ⅶ]	眉を引き上げる，額に横皺を作る
	後頭筋	後頭骨上項線の外側部，側頭骨乳様突起	帽状腱膜		頭皮を後方に引く
広頸筋		頸部下部と胸部上部の皮膚	顔面下部の皮膚，口角，下顎骨の下縁	顔面神経[Ⅶ]	顔面下部の皮膚と下唇を引き下げる，頸の皮膚を緊張させる

Clinical scope

顔面神経損傷による顔面筋の麻痺

顔面神経[Ⅶ]は側頭骨の中で長い経路を通るので，頭蓋骨の骨折によりしばしば損傷する．その結果，生じる顔面筋の麻痺は，**顔面神経麻痺** facial palsy と呼ばれる．また**ベル麻痺** Bell palsy と呼ばれる原因不明の顔面神経麻痺も頻度が高い．顔面神経麻痺では，患側の顔面筋の一部またはすべてが麻痺をして，皮膚の緊張が失われて能面のような顔貌になる．

- 眼輪筋が麻痺すると，眼瞼裂を閉じることができず，角膜の表面の涙液で潤滑できないので，角膜潰瘍を生じて視力障害を起こすことがある．
- 口輪筋が麻痺すると，口裂を閉じることができない．
- 頬筋が麻痺すると，食物が口腔前庭に貯留し，咀嚼が困難になる．

顔面神経の損傷部位によっては，顔面神経から分枝するほかの枝も障害され，特有の症状を生じる．

- アブミ骨筋神経の分枝より近位で損傷されると，アブミ骨筋が麻痺をして低音域の聴覚過敏を生じる．
- 鼓索神経の分枝より近位で損傷されると，舌の前2/3の味覚と顎下腺と舌下腺の分泌も損なわれる．
- 大錐体神経が分枝する膝神経節より近位で損傷されると，涙腺の分泌も損なわれる．

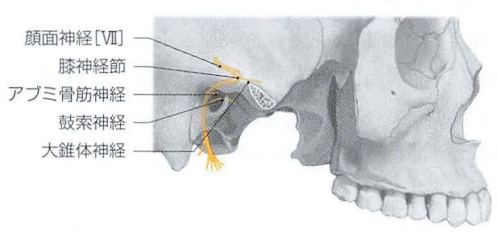

●側頭骨内の顔面神経の走行

前頭筋と後頭筋からなり，その間に**帽状腱膜** epicranial aponeurosis が中間腱として挟まっている．**前頭筋** frontal belly は眉を引き上げて額に横皺を作り，**後頭筋** occipital belly は頭皮を後方に引く．

H 頸部の筋

広頸筋 platysma は，前頸部の皮下に広がる筋で，下方では頸部下部と胸部上部の皮膚に付着し，上方では下顎骨下縁，顔面下部の皮膚，口角に付着する．顔面下部の皮膚と下唇を引き下げ，頸の皮膚を緊張させる．

2 顔面の皮下の構造物(図 8-21)

A 耳下腺

耳下腺 parotid gland は，口腔に付属する3大唾液腺の最大のもので，耳の前下方で下顎枝の浅層に位置している．上端は頬骨弓の高さ，前端は咬筋の後部を覆い，後端部は下顎枝の後方から深層に入り込んで胸鎖乳突筋に接する．

耳下腺の前縁から**耳下腺管** parotid duct(**ステンセン管** Stensen's duct)が前方に出て，咬筋の前縁を越えて頬脂肪体の中に潜り込み，頬筋を貫いて頬粘膜に開口する．開口部は上顎第2大臼歯付近に位置する．

耳下腺の表面は強靱な**耳下腺筋膜** parotid sheath に覆われている．耳下腺筋膜は，下方で頸筋膜の浅葉につながる．

耳下腺は局所解剖学的に重要な部位で，内部やすぐ

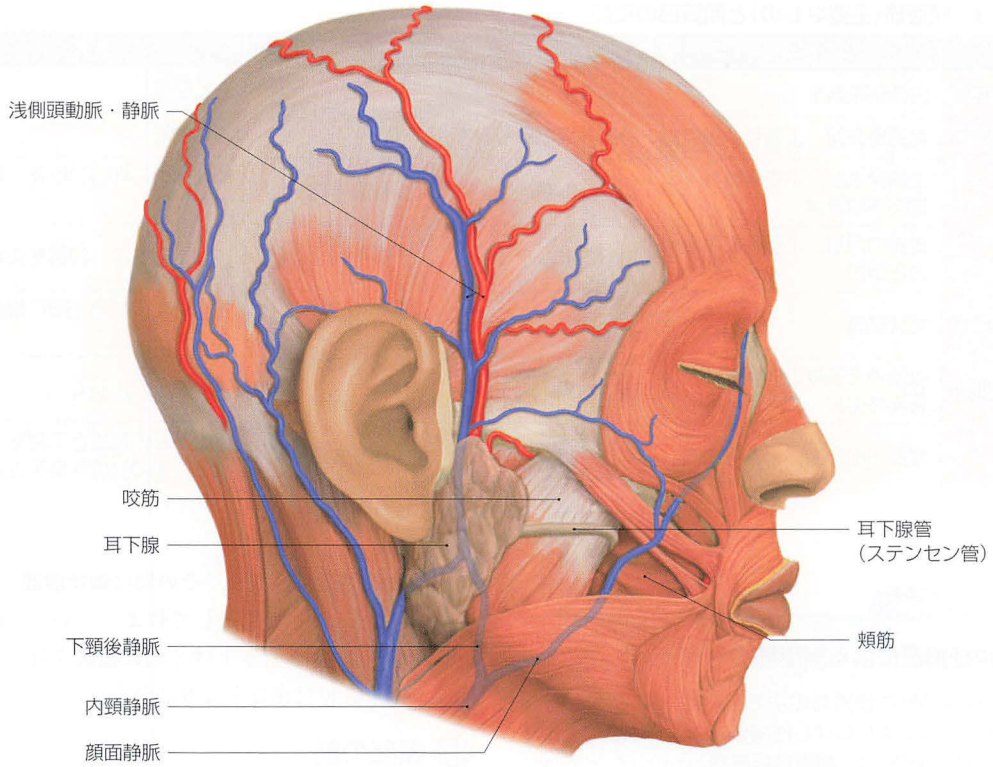

●図 8-21　顔面外側の浅層

後方を重要な血管・神経が通っている．

- **顔面神経**［Ⅶ］facial nerve は，茎乳突孔を通って頭蓋から出てすぐに耳下腺に進入し，耳下腺内で分岐・吻合して**耳下腺神経叢** parotid plexus を形成し，5本の終枝（側頭枝，頬骨枝，頬筋枝，下顎縁枝，頸枝）に分かれて耳下腺から出て，顔面筋と頸部の皮筋に分布する（▶ 図 8-25）．
- **外頸動脈** external carotid artery は，下顎枝の後方で耳下腺の内部を上行し，2分岐して顎動脈と浅側頭動脈になる．
- **下顎後静脈** retromandibular vein は，耳下腺内部で浅側頭静脈と顎静脈が合流して始まり下行する．外頸静脈との交通枝を出し，顔面静脈と合流してから内頸静脈に注ぐ．

B 頬脂肪体

頬脂肪体 buccal fat pad は，咬筋の前方で頬筋との間に位置する被膜に包まれた脂肪体である．耳下腺管がここを貫いて頬粘膜に達する．乳児でよく発達していて，母乳を吸うときに頬の緊張を保ち，頬が膨らんだ印象を与える．

3 頭皮の構造（図 8-22）

頭蓋冠を覆う皮膚と皮下組織は**頭皮** scalp と呼ばれ，身体の他の部位と異なった特徴を有している．

頭皮は5層から構成されている．

❶ **皮膚 S**kin は表皮と真皮からなり，頭皮全体にわたって**毛髪** scalp hair が生えている．

❷ **密性結合組織** dense **C**onnective tissue からなる皮下組織は，他の部位の皮下組織よりも緻密である．

❸ **腱膜層 A**poneurotic layer は，**帽状腱膜**からなる．帽状腱膜は緻密な皮下組織を介して皮膚に強固に密着しており，後方の後頭筋と前方の前頭筋によって皮膚と一緒に動かされる．

❹ **疎性結合組織 L**oose connective tissue は，浅層の帽状腱膜と深層の頭蓋骨の間を緩くつなぎ，帽状腱膜の動きを助けている．

❺ **頭蓋骨膜 P**ericranium は，頭蓋冠の骨の骨膜である．

この5つの層の英語の名称を SCALP と略する覚え方がある．

頭皮の特徴は，第1に毛髪が密に生えていること，

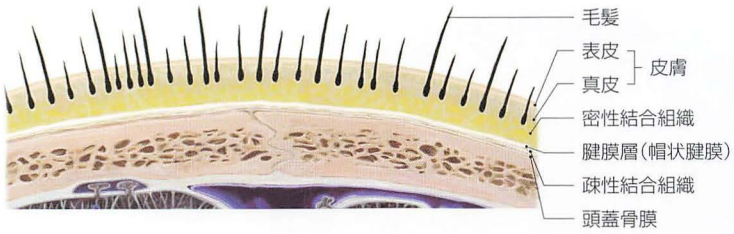

●図 8-22　頭皮の断面

第2に帽状腱膜と密着し，頭蓋に対して動くこと，第3に深層に頭蓋骨があり，内出血や滲出液が吸収されにくいことである．

4 顔面と頭皮の脈管と神経

A 顔面と頭皮の動脈(図 8-23A)

● 顔面の動脈(表 8-4)

顔面の血液は，おもに外頸動脈の枝の顔面動脈から供給される．浅側頭動脈からの枝と顎動脈からの枝も顔面の一部に分布する．これらはいずれも外頸動脈の枝である．

このほかに，内頸動脈の枝である眼動脈からの枝が眼窩の周囲に分布する．

顔面動脈 facial artery は，下顎角の高さで外頸動脈から前方に分枝し，蛇行しながら顎下腺の深層を前走して，咬筋のすぐ前方で下顎骨の下縁を越えて顔面に現れ，顔面を上行しながら**下・上唇動脈** inferior/superior labial branch を出し，内眼角に至って**眼角動脈** angular artery になる．

顔面横動脈 transverse facial artery は，浅側頭動脈が耳下腺内を通るところから前方に分枝し，頬骨弓のやや下方で咬筋の浅層を前方に走る．

眼窩下動脈 infra-orbital artery は，翼口蓋窩で顎動脈から分枝し，下眼窩裂から眼窩底に入り，眼窩下孔を通って顔面に現れる．

頬動脈 buccal artery は，側頭下窩で顎動脈から前下方に分枝し，頬筋の浅層に出て顔面動脈の枝と吻合する．

オトガイ動脈 mental artery は，顎動脈の枝の下歯槽動脈の終枝で，オトガイ孔から顔面に出てくる．

鼻背動脈 dorsal nasal artery は，内頸動脈の枝の眼動脈の終枝で，内眼角から顔面に出てくる．

● 頭皮の動脈(表 8-5)

頭皮には，前方からは内頸動脈の枝である眼動脈からの枝が，外側と後方からは外頸動脈の枝の浅側頭動脈，後耳介動脈，後頭動脈が分布する．

眼動脈の終枝の**滑車上動脈** supratrochlear artery と**眼窩上動脈** supra-orbital artery は，眼窩の上縁から前頭部に出て，同名の神経とともに上行して頭頂近くまでの頭皮に分布する．

浅側頭動脈 superficial temporal artery は，外頸動脈が耳下腺内で2分岐した終枝の1つで，耳の前方を上行して前頭枝と頭頂枝に分かれ，頭部外側面の頭皮に広く分布する．

後耳介動脈 posterior auricular artery は，耳下腺内で外頸動脈から後方に分枝した小さな枝で，耳介の後部に分布する．

後頭動脈 occipital artery は，下顎角の高さで外頸動脈から後方に分枝し，上行して後頭部に向かい，項部の筋を貫いて，後頭部の頭皮に広く分布する．

B 顔面と頭皮の静脈(図 8-23B)

顔面と頭皮の静脈は，❶顔面静脈と❷下顎後静脈と❸外頸静脈の3つの静脈系に集まる．❶と❷は合流して内頸静脈に注ぎ，❸は鎖骨下静脈に注ぐ．

1 ● 顔面静脈の系統

前頭部から頭頂部までの血液を集めて下行する**眼窩上静脈** supra-orbital vein と**滑車上静脈** supratrochlear vein から始まり，これらが鼻根部で合流して**眼角静脈** angular vein になる．眼角静脈は眼窩の内側縁から下行して**顔面静脈** facial vein になり，顔面動脈の後方を下行し，下顎の下縁に達して顎下腺の浅層を後方に進み，内頸静脈に流入する．顔面静脈はその経過中に顔面に分布する支流からの静脈血を受け，**深顔面静脈** deep facial vein を通して翼口蓋窩の翼突筋静脈叢と交通する．

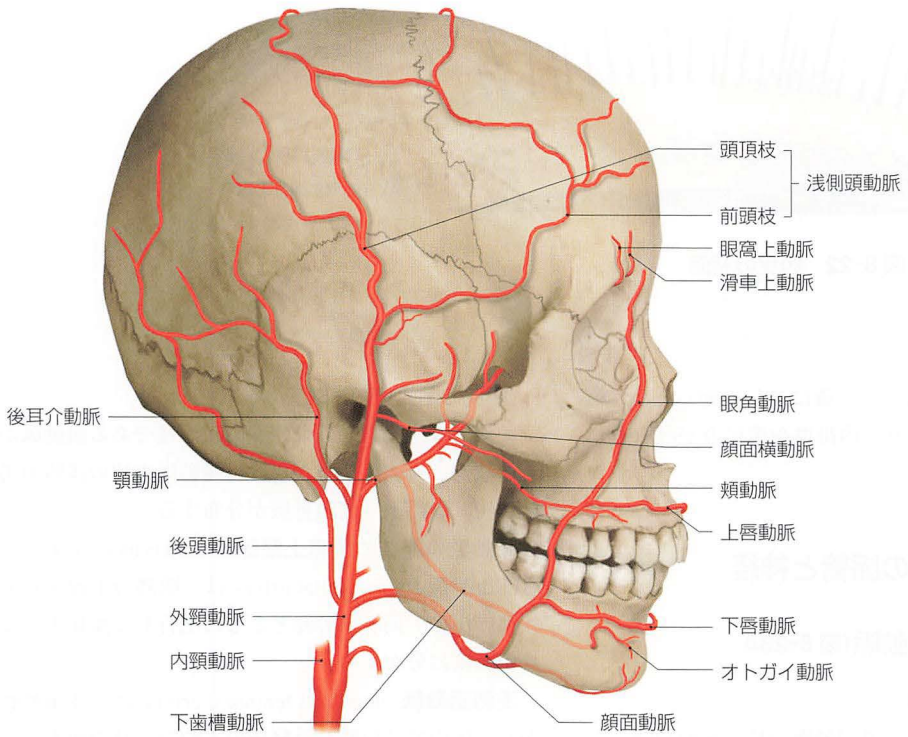

A. 動脈

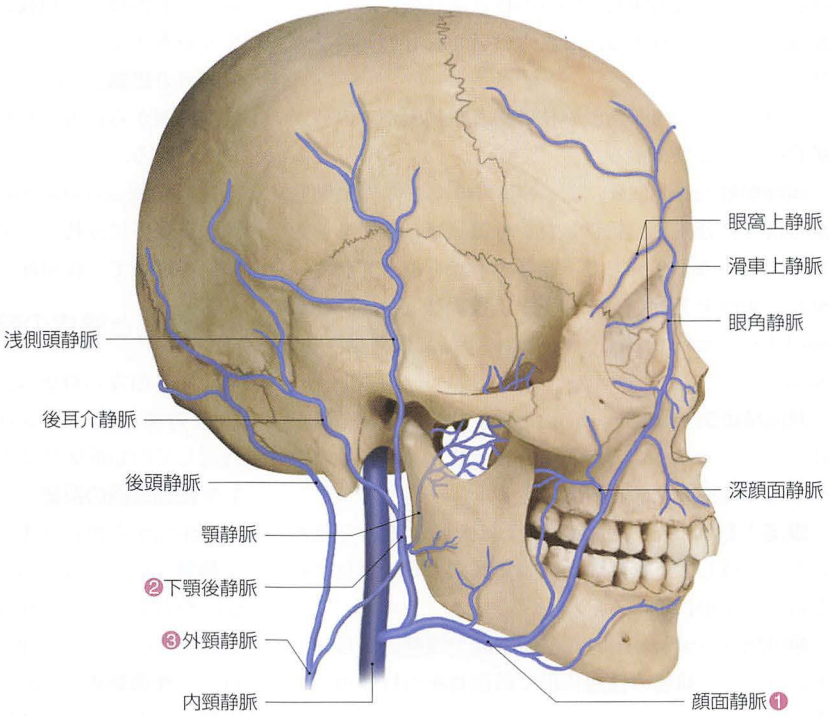

B. 静脈

●図 8-23　顔面と頭皮の血管

●表 8-4 顔面の動脈

動脈	起始	走行	分布・分枝
顔面動脈	外頸動脈(下顎角)	顎下腺の深層，下顎骨の下縁で曲がり，顔面に出る	顔の皮膚 枝：❶ 下唇動脈，❷ 上唇動脈，❸ 眼角動脈
❶ 下唇動脈	顔面動脈	下唇の内面	下唇
❷ 上唇動脈	顔面動脈	上唇の内面	上唇，鼻翼，鼻中隔
❸ 眼角動脈	顔面動脈の終枝	内眼角に向かう	頬の上部，下眼瞼
顔面横動脈	浅側頭動脈(耳下腺内部で)	頬骨弓の下方で咬筋の浅層を前方に走る	耳下腺と耳下腺管，頬部までの皮膚と筋
眼窩下動脈	顎動脈(翼口蓋窩で)	下眼窩裂から眼窩底，眼窩下口から顔面に出る	頬部の皮膚
頬動脈	顎動脈(側頭下窩で)	頬筋の浅層を前方に出る	頬粘膜，頬筋部の皮膚
オトガイ動脈	下歯槽動脈の終枝(← 顎動脈)	オトガイ孔から顔面に出る	オトガイ部の皮膚
鼻背動脈	眼動脈の終枝(← 内頸動脈)	内眼角から顔面に出る	鼻背の皮膚

●表 8-5 頭皮の動脈

動脈	起始	走行	分布・分枝
滑車上動脈	眼動脈の終枝の１つ	眼窩上縁の内側端から顔面に出る	前頭から頭頂までの頭皮
眼窩上動脈	眼動脈の終枝の１つ	眼窩上縁の中央から顔面に出る	前頭から頭頂までの頭皮
浅側頭動脈	外頸動脈の終枝の１つ	耳下腺内から耳の前方を上行する	頭部外側面の頭皮 枝：前頭枝，頭頂枝
後耳介動脈	外頸動脈(耳下腺内で)	後方に向かう	耳介後部の頭皮
後頭動脈	外頸動脈(下顎角の高さで)	後上方に向かう	後頭部の頭皮

2 ● 下顎後静脈の系統

頭部外側面の頭皮の血液を集める**浅側頭静脈** superficial temporal vein として始まり，下行して**後耳介静脈** posterior auricular vein を受ける．浅側頭静脈は耳下腺の内部で，翼突筋静脈叢から出た顎静脈と合流して**下顎後静脈** retromandibular vein になり，さらに下行し，外頸静脈との交通枝を出した後，顔面静脈と合流して内頸静脈に注ぐ．

3 ● 外頸静脈の系統

後頭部の頭皮の血液を集める**後頭静脈** occipital vein として始まる．後頭静脈は後頸部に達して，下顎後静脈からの交通枝と合流して**外頸静脈** external jugular vein になる．外頸静脈は，頸部の皮下を下行して鎖骨下静脈に注ぐ．

C 顔面と頭皮のリンパ管

頭皮にはリンパ節がなく，顔面では耳下腺と頬部以外にリンパ節はない．

顔面と頭皮の外側部からのリンパは，❶ **オトガイ下リンパ節**，❷ **顎下リンパ節**，❸ **浅耳下腺リンパ節**に集まる(▶ 459 頁の「頭部のリンパ管」項を参照)．

D 顔面と頭皮の感覚神経(図 8-24)

顔面および前頭部から頭頂部までの頭皮の感覚は**三叉神経**[V] trigeminal nerve が担当し，後頭部の頭皮の感覚は**脊髄神経** spinal nerve が担当する．

◆三叉神経

三叉神経[V]は３枝に分かれて頭蓋腔から出る．第１枝の眼神経[V_1]，第２枝の上顎神経[V_2]，第３枝の下顎神経[V_3]である．

1 ● 眼神経[V_1]

眼神経[V_1] ophthalmic nerve は，上眼窩裂を通って眼窩に入り，多数の枝に分かれ，そのうち５つの枝が顔面に分布する．

❶ **眼窩上神経** supra-orbital nerve は，眼窩上縁の中央

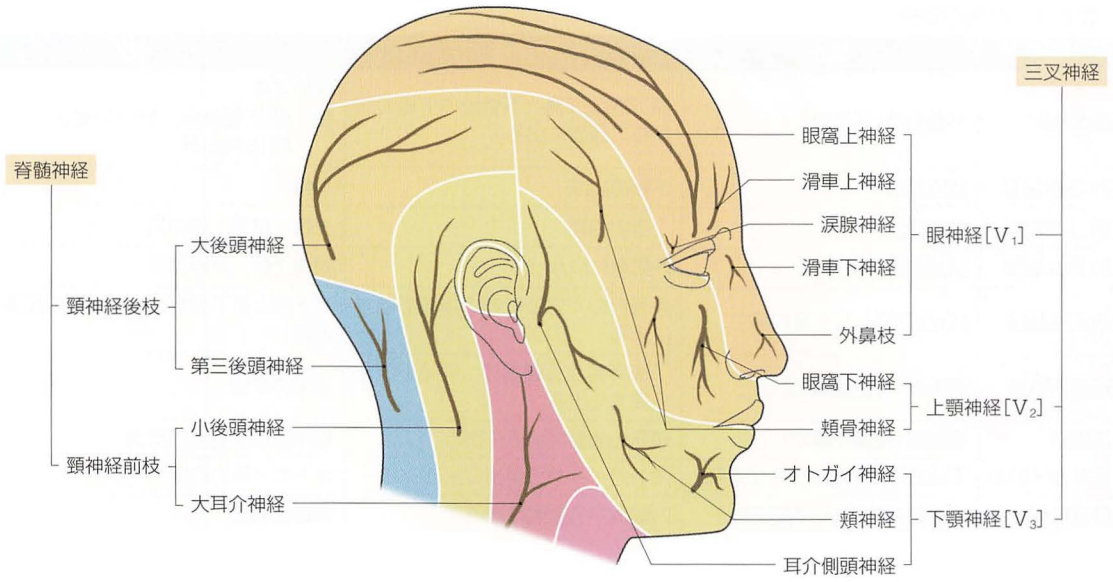

●図 8-24　顔面と頭皮の感覚神経

部から顔面に出て，上眼瞼，額，頭皮に分布する．

❷ **滑車上神経** supra trochlear nerve は，眼窩上縁の内側部から顔面に出て，上眼瞼内側部，前頭部の内側部に分布する．

❸ **滑車下神経** infratrochlear nerve は，内眼角の近くで眼窩から出て，上眼瞼内側半，内眼角から鼻の外側部に分布する．

❹ **涙腺神経** lacrimal nerve は，外眼角で眼窩から出て，上眼瞼外側半と外眼角周辺に分布する（▶ 図 8-34B, C）．

❺ **外鼻枝** external nasal nerve は，前篩骨神経の終枝で，鼻腔から鼻背に出て，鼻尖と鼻翼に分布する．

2 ● 上顎神経[V2]

上顎神経[V2] maxillary nerve は，正円孔を通って翼口蓋窩に入り，そこから下眼窩裂を通って眼窩に入り，頬骨神経を分枝して眼窩下神経として顔面に出る．

❶ **頬骨神経** zygomatic nerve は 2 枝に分かれる．頬骨側頭枝は，同名の孔から出て側頭窩前部の皮膚に分布する．頬骨顔面枝は，同名の孔から出て頬骨の表層の皮膚に分布する．

❷ **眼窩下神経** infra-orbital nerve は，眼窩下孔から出て多数の枝に分かれ，下眼瞼，頬部，外鼻，上唇に分布する．

3 ● 下顎神経[V3]

下顎神経[V3] mandibular nerve は，卵円孔を通って側頭下窩に出て，多数の枝に分かれ，そのうち 3 つの枝が顔面に分布する．

❶ **耳介側頭神経** auriculotemporal nerve は，顎関節の後方で顔面に出て，耳のすぐ前方で耳下腺の中を上行し，外耳道と鼓膜への枝を出した後，側頭部の広い範囲に分布する．

❷ **頬神経** buccal nerve は，頬筋の浅層を通って頬の皮膚と粘膜に分布する．

❸ **オトガイ神経** mental nerve は，下歯槽神経の終枝でオトガイ孔から出て多数の枝に分かれ，オトガイの皮膚と下唇の皮膚と粘膜に分布する．

Clinical scope

三叉神経痛

三叉神経痛 trigeminal neuralgia は，三叉神経[V]の枝に生じる神経痛で，対応する部位の顔面に耐えがたい発作性の痛みが生じ，数秒から 1〜2 分持続する．発作は 1 回だけのこともあるが，反復して頻度を増し，数週間にわたり持続することもある．上顎神経[V2]と下顎神経[V3]の領域に生じ，中高年に多く発生する．三叉神経が圧迫されて，有髄神経線維に脱髄性の変化が生じて過興奮状態になり，周辺の無髄性の痛覚線維を興奮させて痛みが発生すると考えられている．上小脳動脈など三叉神経根を圧迫する血管の位置を外科的にずらすことによって症状が改善する場合がある．

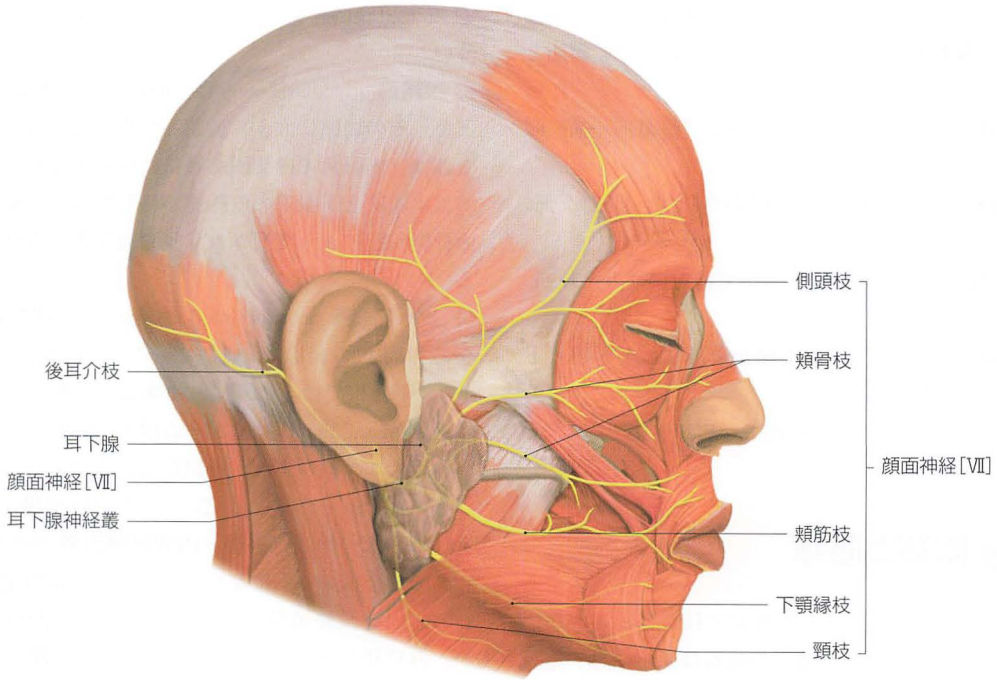

●図 8-25　顔面と頭皮の運動神経

◆脊髄神経

後頸部から後頭部にかけての皮膚に，4 種類の脊髄神経が分布している．

頸神経**前枝**由来の**頸神経叢** cervical plexus の皮枝は以下の 2 つである．

❶ **大耳介神経** great auricular nerve（C2・3 前枝）：胸鎖乳突筋の浅層を上行して，耳介の後部と周辺の皮膚に分布する．

❷ **小後頭神経** lesser occipital nerve（C2 前枝）：胸鎖乳突筋の後縁に沿って上行し，耳介の後方と上方の頭皮に分布する．

頸神経**後枝**由来の皮枝は以下の 2 つである．

❸ **大後頭神経** greater occipital nerve（C2 後枝）：下頭斜筋の下方から皮下に出て後頭下三角を上行し，頭半棘筋と僧帽筋を貫いて皮下に出て，後頭部から頭頂部までの広い範囲の頭皮に分布する．

❹ **第三後頭神経** third occipital nerve（C3 後枝）：頭半棘筋と僧帽筋を貫いて皮下に出て，後頭下部の狭い範囲に分布する．

E 顔面と頭皮の運動神経（図 8-25）

顔面と頭皮を動かす筋はすべて皮筋で，**顔面神経**

Clinical scope

産瘤と頭血腫

分娩時，新生児は，産道を通過する際に頭部を圧迫されて，児頭の先進部を中心に**産瘤** caput succedaneum という腫瘤を生じることがある．産瘤は，皮膚のうっ血と浮腫により生じたもので，生後数日で消滅する．

外見上，産瘤に似ているものに，頭血腫がある．**頭血腫** cephalhematoma は，難産によって新生児の頭蓋冠の骨膜下に出血して血腫を生じたものである．多くは数週間で吸収されるか石灰化して治癒するが，まれに頭蓋骨骨折を伴う場合がある．皮下に生じる産瘤とは異なる病的なもので，区別する必要がある．



●産瘤

[Ⅶ]facial nerve に支配される．顔面神経は耳下腺の内部で**耳下腺神経叢**を作り，5本の終枝になって顔面とその周辺に分布する．

❶ **側頭枝**は，耳下腺上縁から出て，側頭部，額，眼窩上部の筋を支配する．

❷ **頬骨枝**は，耳下腺の前上縁から出て，眼窩下部，鼻部，上唇の筋を支配する．

❸ **頬筋枝**は，耳下腺前縁から出て前方に進み，頬筋，上唇と口角の筋を支配する．

❹ **下顎縁枝**は，耳下腺前下縁から出て，下唇とオトガイの筋を支配する．

❺ **頸枝**は，耳下腺下縁から出て，広頸筋を支配する．

E 眼窩と眼球

眼窩 orbit は，頭蓋の上半部で左右にある大きな窪みで，視覚器を収めている．視覚器は光を受容する眼球と，それを補助する副眼器から構成されている．

1 副眼器

副眼器 accessory visual structure には3種類のものがある．❶ 眼瞼，❷ 涙器，❸ 眼筋である．

A 眼瞼(図 8-26)

眼瞼 eyelid は，眼窩の前面を覆う皮膚のヒダで，眼球を保護し，眼球に入る光を制御する．**上眼瞼** upper eyelid と**下眼瞼** lower eyelid があり，その間の**眼瞼裂** palpebral fissure という裂隙の開閉を行う．眼瞼裂の両端の位置を**外・内眼角** lateral/medial angle といい，ここで上下の眼瞼は合わさって**外側・内側眼瞼交連** lateral/medial palpebral commissure を作る．

眼瞼は6つの層からできている．表層から深層へ，❶ 皮膚，❷ 皮下組織，❸ 眼輪筋，❹ 瞼板，❺ 眼窩隔膜，❻ 眼瞼結膜である．眼瞼の前面にある皮膚は，眼瞼裂に向かう**前・後眼瞼縁** anterior/posterior palpebral margin のところで，後面の結膜に移行する．

❶ 皮膚は，薄く軟らかである．前眼瞼縁の皮膚には2～3列の**睫毛** eyelash が生えている．睫毛は上眼瞼に100～150本，下眼瞼に50～75本生えている．それぞれの睫毛は3～5カ月で生え代わる．睫毛の根部には**脂腺** sebaceous gland のほかに，アポクリン汗腺の一種の**睫毛腺** ciliary gland が備わっている．

❷ 皮下組織は，軟らかな疎性結合組織でできていて薄い．

❸ **眼輪筋** orbicularis oculi は，眼瞼の中に広がる眼瞼部と，その周囲に大きく広がった眼窩部からなる．眼瞼部は，内眼角で内側眼瞼靱帯に付着するが，外眼角では上眼瞼と下眼瞼の筋線維が移行する．眼輪筋は顔面神経[Ⅶ]により支配され，眼瞼裂を閉じる働きをする．

❹ **上・下瞼板** superior/inferior tarsus は，眼瞼の芯となる半月状の結合組織性の板で，上瞼板は高さ10 mm，下瞼板では5 mm ほどである．瞼板の内部には**瞼板腺** tarsal gland(**マイボーム腺** Meibomian gland)という巨大な脂腺があり，後眼瞼縁に開口する．上瞼板は30～40個，下瞼板は20～30個の瞼板腺を含む．上・下瞼板の両端は**外側・内側眼瞼靱帯** lateral/medial palpebral ligament によって眼窩縁の骨に固定されている．内側眼瞼靱帯には眼輪筋の眼瞼部が付着するが，外側眼瞼靱帯には付着しない．上眼瞼の瞼板には，**上眼瞼挙筋** levator palpebrae superioris の腱が停止する．

❺ **眼窩隔膜** orbital septum は，眼輪筋眼瞼部の深層にある膜状の結合組織で，眼窩縁の骨膜と上・下瞼板の間をつないでいる．眼窩隔膜は眼窩脂肪体などを眼窩内に保持する働きをしている．

❻ **眼瞼結膜** palpebral conjunctiva は，眼瞼の内面を覆う透明な粘膜である．眼瞼結膜は**上・下結膜円蓋** superior/inferior conjunctival fornix で折り返し，眼球表面を覆う**眼球結膜** bulbar conjunctiva に移行する．眼瞼結膜と眼球結膜の間の間隙は，**結膜嚢** conjunctival sac である．

B 涙器(図 8-27)

涙器 lacrimal apparatus は，涙液を作り出す涙腺と，内眼角から涙液を流出させる涙路からなる．涙液は眼球の表面を潤し，眼球表面の角膜を保護する．

● 涙腺

涙腺 lacrimal gland は，眼窩前縁の上外側部に位置し，長さ2 cm ほどの楕円形である．上眼瞼挙筋の腱によって上下に分けられ，上の**眼窩部** orbital part は大きく，下の**眼瞼部** palpebral part は小さい．涙腺からは8～12本の導管が出て，上結膜円蓋の外側部に開口する．

副交感神経は，涙腺の分泌を刺激する．節前線維は，顔面神経から出て大錐体神経と翼突管神経を通

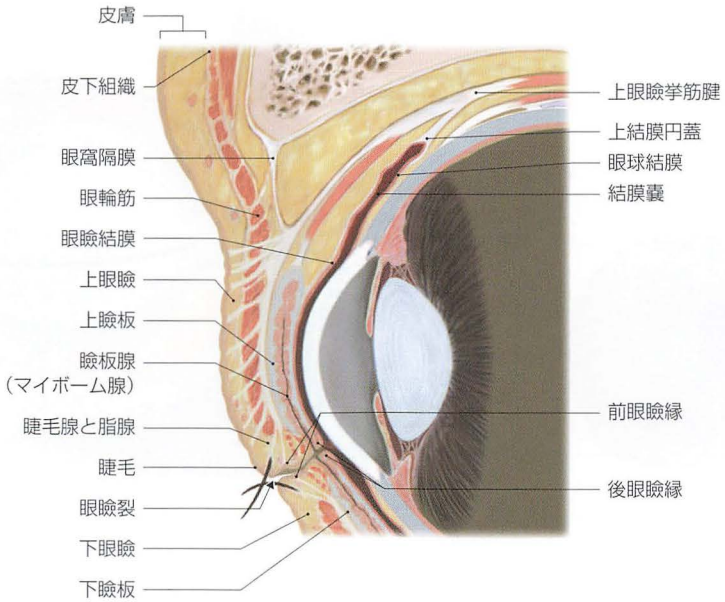

A. 断面

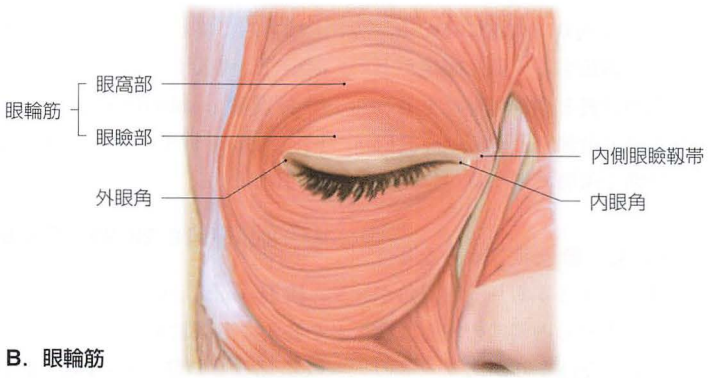

B. 眼輪筋

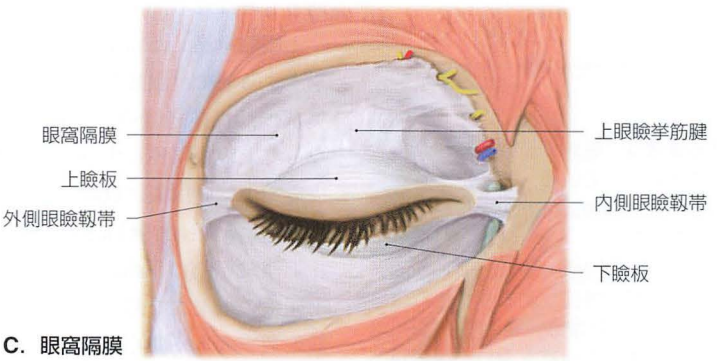

C. 眼窩隔膜

●図 8-26 眼瞼

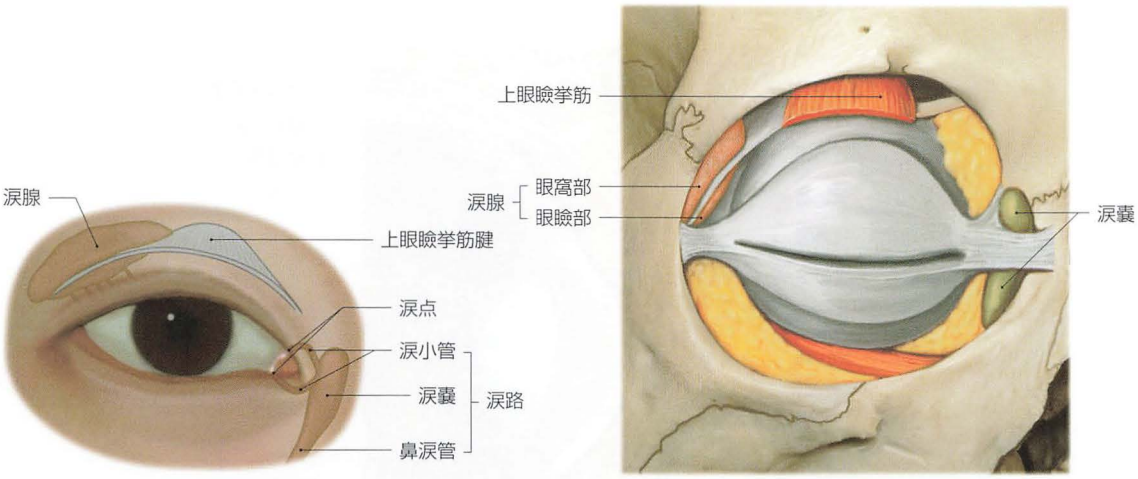

●図 8-27　涙器

り，翼口蓋神経節で節後線維に乗り換える．節後線維は，翼口蓋神経節から頬骨神経(上顎神経[V_2]の枝)と涙腺神経(眼神経[V_1]の枝)を通り，涙腺に達する．

交感神経は，涙腺の血流を調節する．節後線維が上頸神経節から出て内頸動脈神経叢と深錐体神経を通って，翼突管神経で副交感神経節前線維と合流し，翼口蓋神経節を通過して同じ経路で涙腺に達する．

● 涙路

涙路は，❶ 涙小管，❷ 涙嚢，❸ 鼻涙管からなる．

❶ **涙小管** lacrimal canaliculi：上下2本あり，内眼角から涙嚢まで涙を運ぶ．上・下眼瞼の内側端の内面に**涙乳頭** lacrimal papilla という小さな高まりがあり，その頂点にある**涙点** lacrimal punctum が，涙小管の開口部である．

❷ **涙嚢** lacrimal sac：眼窩内側縁の涙嚢窩にある袋で，上は盲端で終わり，下方で鼻涙管につながる．上下の涙小管が流入する．

❸ **鼻涙管** nasolacrimal duct：涙嚢から下方に伸びる1.5～2 cm の管で，骨性の鼻涙管を通って鼻腔の下鼻道に開口する．

Clinical scope

ドライアイ

涙腺から分泌される涙液は，眼球の表面を潤し，角膜や結膜の細胞に栄養を供給している．マイボーム腺から分泌される脂質は，涙液の表面に油膜を作り，涙液が蒸発するのを防いでいる．

ドライアイ dry eye は，涙の質や量が変化して，涙液の状態が不安定になり，角膜の表面が刺激されたり傷ついたりする状態である．目の乾燥感，異物感，痛み，まぶしさ，疲れなどさまざまな不快感を生じ，視力が低下することもある．自己免疫疾患や Sjögren 症候群などが原因となって生じることもあるが，原因が特定できないものが多い．症状が軽い場合には，点眼薬などで目に潤いを与えて，症状を緩和させる．

C 眼筋(図 8-28, 29，表 8-6)

眼筋 ocular muscle は，眼窩内の骨格筋で，上眼瞼を動かす上眼瞼挙筋のほかに，眼球を動かす6つの筋(4直筋と2斜筋)からなる．眼球内にあって水晶体と虹彩を動かす平滑筋(内眼筋)と区別するために，外眼筋とも呼ばれる．

上眼瞼挙筋 levator palpebrae superioris は，上眼瞼を挙上する筋で，眼窩の最上部にある．眼窩の天井の最奥部で，視神経管のすぐ前方から起こり，薄い腱となって上瞼板に停止する．筋線維の一部は，上眼瞼の皮膚や上結膜円蓋に放散する．

神経支配　動眼神経[Ⅲ]の上枝により支配される．

上眼瞼挙筋の下面に平滑筋性の上瞼板筋が付着し，上眼瞼の上端まで伸びていて，交感神経の刺激により眼瞼裂を大きく開く働きをする．

● 4直筋

4つの直筋は眼球の上・下面と内側・外側面に停止する．

❶ **上直筋** superior rectus，❷ **下直筋** inferior rectus，

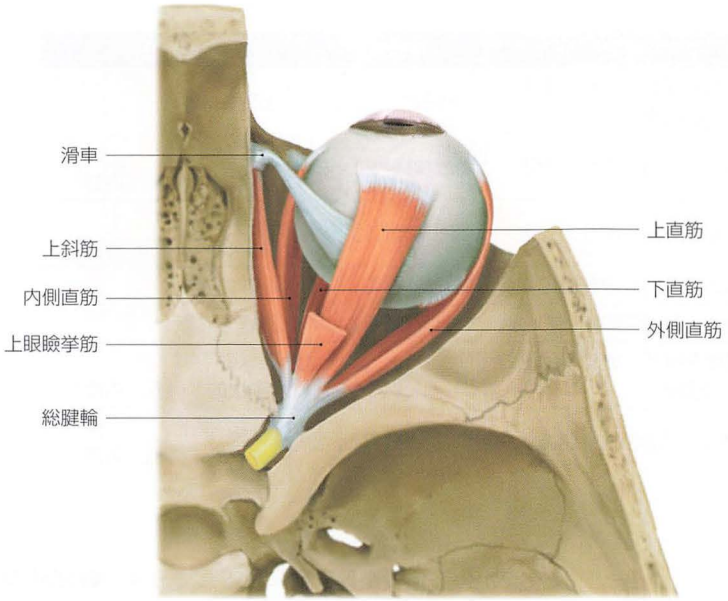

A. 上面

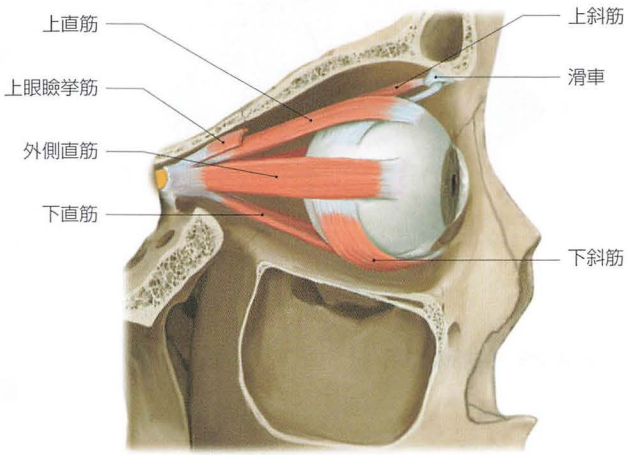

B. 外側面

●図 8-28 眼筋(外眼筋)

❸ **内側直筋** medial rectus, ❹ **外側直筋** lateral rectus である．これらの筋の起始は**総腱輪** common tendinous ring で，視神経管と上眼窩裂の内側部を環状に囲む結合組織である．前方に走って眼球の前半部の強膜に停止する．

神経支配 上直筋は動眼神経[Ⅲ]の上枝，下・内側直筋は動眼神経[Ⅲ]の下枝，外側直筋は外転神経[Ⅵ]により支配される．

● **2 斜筋**

2 つの斜筋は上・下面に停止する．

❺ **上斜筋** superior oblique は，視神経管の上内側から起こり，眼窩内側で内側直筋の上に沿って前に進み，細い停止腱になる．腱は眼窩の上内側隅の**滑車** trochlea で後外方に向きを変え，上直筋の下を通って，眼球の上面で後外側部に停止する．

神経支配 滑車神経[Ⅳ]により支配される．

❻ **下斜筋** inferior oblique は，眼窩内側壁の前下部で鼻涙管の外側から起こり，下直筋の下を通って，眼球の下面で後外側部に停止する．

神経支配 動眼神経[Ⅲ]の下枝により支配される．

● **眼球の運動**

眼球を動かす 4 直筋と 2 斜筋の作用により，眼球は

●表 8-6　眼筋(外眼筋)

筋	起始	停止	神経支配	作用
上眼瞼挙筋	眼窩上壁で視神経管の前方	上瞼板前面，一部は皮膚と上結膜円蓋に	動眼神経[Ⅲ]上枝	上眼瞼の挙上
上直筋	総腱輪上部	眼球，上面の前部の強膜	動眼神経[Ⅲ]上枝	眼球の挙上 (副次的：内転，内旋)
下直筋	総腱輪下部	眼球，下面の前部の強膜	動眼神経[Ⅲ]下枝	眼球の下制 (副次的：内転，外旋)
内側直筋	総腱輪内側部	眼球，内側面の前部の強膜	動眼神経[Ⅲ]下枝	眼球の内転
外側直筋	総腱輪外側部	眼球，外側面の前部の強膜	外転神経[Ⅵ]	眼球の外転
上斜筋	視神経管の上内側	滑車を経て，眼球の上面で後外側部	滑車神経[Ⅳ]	眼球の下制 (副次的：外転，内旋)
下斜筋	眼窩内側壁の前下部で鼻涙管の外側	眼球，下面の後外側部	動眼神経[Ⅲ]下枝	眼球の挙上 (副次的：外転，外旋)

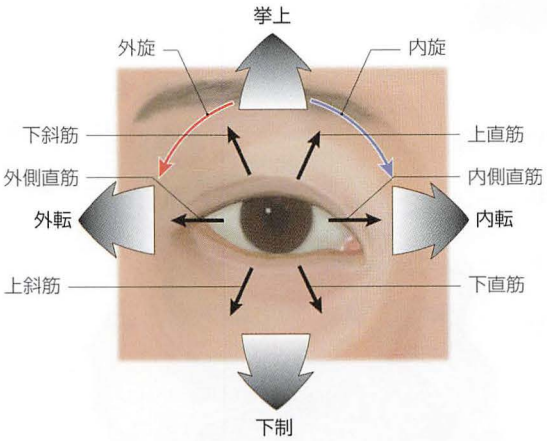

●図 8-29　眼筋の作用

3種類6方向の運動を行う．

- **挙上** elevation/**下制** depression：上下方向の運動．
- **外転** abduction/**内転** adduction：水平方向の運動．
- **外旋** extorsion/**内旋** intorsion：前頭面での回転．

上下の直筋と斜筋は3方向の運動を複合して行う．外側・内側直筋は，外転と内転だけを行う．

D 眼球の支持装置(図 8-30)

眼球の周囲には，眼球を支持したり眼球運動を補助したりするための結合組織が発達している．

眼球鞘 fascial sheath of eyeball(**テノン嚢** Tenon's capsule)は，眼球の主要部分を袋状に包む薄い結合組織で，眼窩脂肪体の中で眼球が滑らかに動くのを助ける．強膜との間は滑液を含む狭い隙間で隔てられ，いくつかの部位で眼球表面に付着しており，❶眼球の後方で視神経が出る部位の強膜，❷眼球の前方で角膜縁近くの強膜，❸眼筋が停止する部位で眼筋を覆う眼筋腱膜に移行する．

眼球提靱帯 suspensory ligament of eyeball は，眼球鞘の下部が肥厚したもので，内側・外側直筋，下斜筋，下直筋の筋膜，および外側・内側直筋制動靱帯ともつながって，眼球を下から支える働きをする．

外側・内側直筋制動靱帯 check ligament of lateral/medial rectus muscle は，外側・内側直筋の筋膜から眼

Functional scope

眼筋の役割

眼筋は，意図的に眼球を動かして視線の向きを変えることができる．例えば顔の向きを変えないまま横を見るような場合である．しかし，それは眼筋の本来の役割ではない．

眼球運動の目的は，よりよく見ることである．

第1に，視線を微妙に動かして興味ある対象に向けることである．網膜の中で識別性が高いのは中心窩だけであり，文字など細かいものを識別するには対象に視線を向けて視野の中心にもってくる必要がある．

第2に，視線を対象に向け続けることである．頭部が動くと網膜に投影される像が移動するが，その像の移動を最小にする，すなわちビデオカメラの手振れ防止装置と同じ働きである．この働きを**前庭動眼反射** vestibulo-ocular reflex が行っている．内耳の半規管で感知した回転運動の加速度の情報が，内耳神経[Ⅷ]を通して脳に伝えられ，脳幹の反射回路を通して動眼神経[Ⅲ]，滑車神経[Ⅳ]，外転神経[Ⅵ]の運動ニューロンに伝えられる．

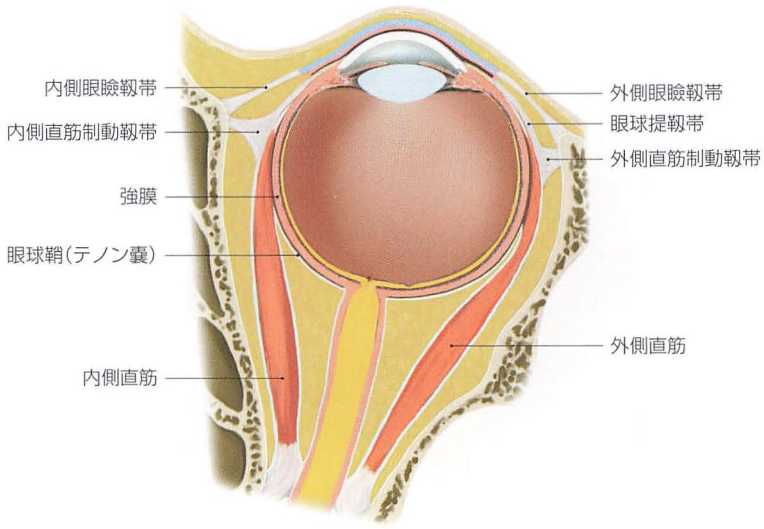

●図 8-30 眼球の支持装置，水平断

窩壁に伸びる三角形の筋膜板で，眼球が過剰に動かないように制限する．

2 眼球(図 8-31)

眼球 eyeball は，径 2.5 cm ほどの球状で，眼窩の前部に位置している．眼球表面の大部分は白い強膜に覆われているが，前方の 1/6 は透明な角膜になっている．眼球の後端から太い視神経が出ている．強膜の表面は，前方の一部は眼球結膜に覆われて結膜嚢に面し，残りの部分は 6 本の外眼筋の停止部を除いて眼球鞘に包まれている．

A 眼球壁の構造

眼球の壁は 3 層からなる．外層から眼球線維膜，眼球血管膜，網膜である．

● **眼球線維膜** fibrous layer of eyeball**(眼球外膜)**

丈夫な結合組織からなる．後方の 5/6 は不透明な**強膜** sclera で，眼球の形状を保ち，内部を保護する．前方の 1/6 は透明な**角膜** cornea で，眼球内への光の入口になっている．強膜の前方部は透明な眼球結膜に覆われて外から白目として見え，角膜の部分は黒目として見える．

● **眼球血管膜** vascular layer of eyeball**(眼球中膜)**

血管の豊富な層で，臨床的には**ブドウ膜** uvea と呼ばれる．強膜の内面の大部分を覆う脈絡膜(❶)，前方で水晶体に向かって突き出た毛様体(❷)，水晶体の前表面に突き出た虹彩(❸)の 3 部からなる．

❶ **脈絡膜** choroid：強膜と網膜の間に挟まれ，メラニン色素と血管を豊富に含み，外部から光の進入を防ぎ，網膜に栄養を与える．

❷ **毛様体** ciliary body：脈絡膜の前縁の肥厚部で，眼球内に突き出して水晶体を輪状に取り囲んでいる．毛様体後面の先端近くには多数のヒダ状の**毛様体突起** ciliary process があり，水晶体を支える**毛様体小帯** ciliary zonule(**チン小帯** Zinn's zonule)の付着部になり，また眼房水を産生する．毛様体の内部には平滑筋性の**毛様体筋** ciliary muscle がある．副交感神経刺激により毛様体筋が収縮して，毛様体が内方に突き出し，毛様体小帯の線維が緩んで水晶体が弾性によって前後に膨らむと，近方が見えるようになる．交感神経刺激により毛様体筋が弛緩すると，遠方が見えるようになる．

❸ **虹彩** iris：毛様体の前方から輪状に突き出した構造である．水晶体の前面に位置し，中心部には**瞳孔** pupil という開口部があり，内部への光の通路になっている．メラニン色素を含んでいて，光の進入を遮り，2 種類の平滑筋を備えて瞳孔の大きさを調節する．**瞳孔括約筋** sphincter pupillae は，瞳孔に近い縁を輪状に走り，副交感神経刺激により収縮し，瞳孔を縮小する．**瞳孔散大筋** dilator pupillae は，虹彩の後面を放射状に走り，交感神経刺激により収縮し，瞳孔を拡大する．

● **網膜** retina**(眼球内膜)**

眼球血管膜の内面を覆う．前方 1/4 は光を感じない

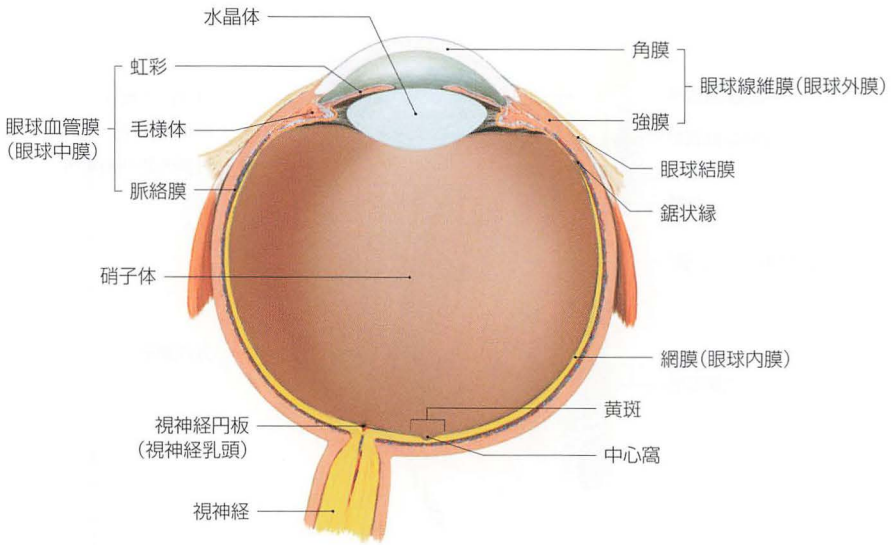

A．眼球の水平断

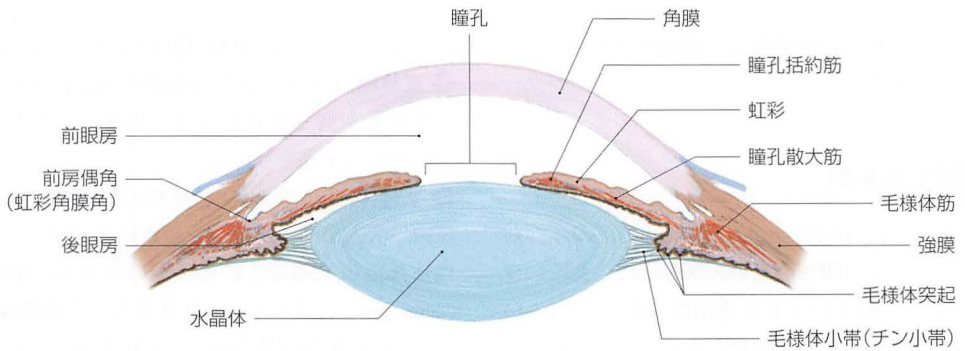

B．眼球前部

●図 8-31　眼球の構造

網膜盲部で，虹彩と毛様体を覆い，後方 3/4 は光を感じる網膜視部で，脈絡膜を覆う．両部の境界は**鋸状縁** ora serrata としてはっきり見える．

網膜視部 optic part of retina は 2 層からなる（**図 8-32**）．

❶ **色素上皮層** pigmented layer は，脈絡膜に接する側にあり，網膜盲部にまで伸びている．単層の色素上皮細胞からなり，メラニン色素を含み，視細胞の古くなった部分を処理する．

❷ **神経層** neural layer は，光が到達する側にあり，3 層の細胞層（神経細胞層，内顆粒層，外顆粒層）を含む．**外顆粒層** outer nuclear layer は 2 種類の視細胞からなる．**錐体細胞** cone cell は，3 色の光を区別し，感度が低く，明所で働く．**杆体細胞** rod cell は，明暗を感知し，感度が高く，暗所で働く．**神経細胞層** ganglionic layer は神経節細胞を含み，ここから出た軸索が視神経を通って中枢に達する．

眼球後部の網膜には特徴的な部位が 2 つある．

❶ **黄斑** macula は，後部の中央にある径 1.5 mm ほどの領域で黄色の色素が沈着しており，錐体細胞が密集して視力が高い．黄斑の中心部は**中心窩** fovea centralis という陥凹部になっている．

❷ **視神経円板** optic disc（視神経乳頭）は，黄斑の 3〜4 mm 内側にあり，視神経が網膜から出る部位である．色素上皮細胞がないために周囲よりも色が薄く，視細胞がないために光を感じない．ここから網膜中心動脈が網膜に広がる．

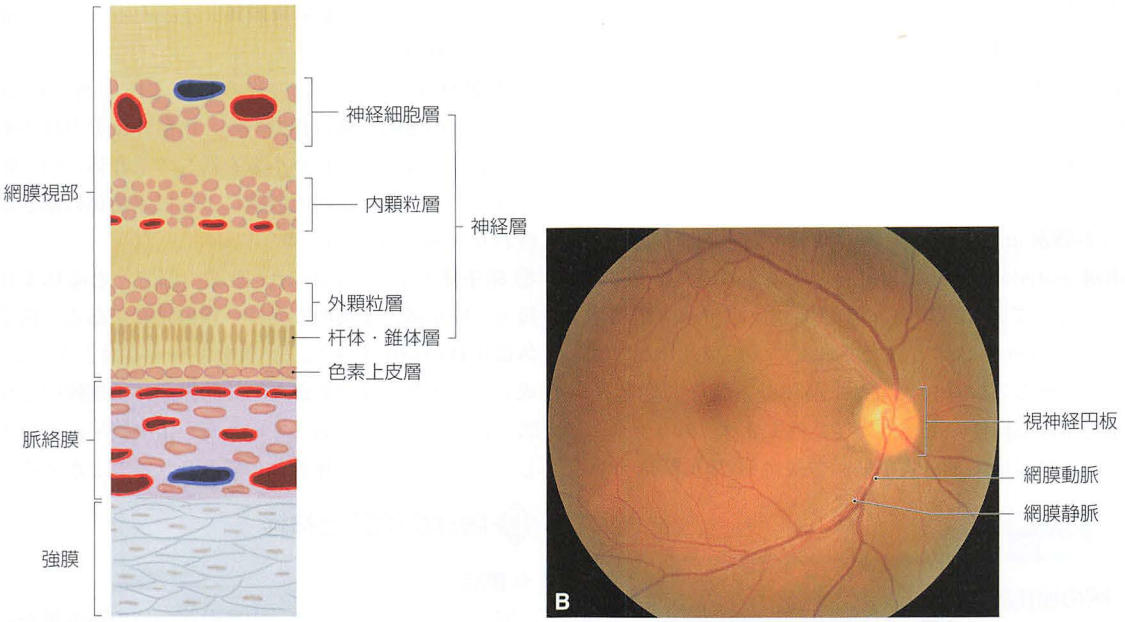

A. 断面

●図 8-32 網膜：断面(A)，眼底像(B)

B 眼球内の光の通路(図 8-31)

前方から眼球に到達した光は，❶ 角膜，❷ 前眼房と後眼房の眼房水，❸ 水晶体，❹ 硝子体を順次通過して，網膜に達する．

❶ **角膜** cornea は，眼球線維膜の前方部にある円形の

Functional scope

視覚の特性

色を感じる錐体細胞と明暗を感じる杆体細胞の特性と分布により，視覚のいろいろな特性が決められている．

第 1 に，**視力** visual acuity は視覚の空間的な分解能であり，中心窩に対応する視野の中心できわめて高く，そこから外れると急激に低下する．中心窩に，錐体細胞が高密度で集まっているためである．

第 2 に，視力は明所から暗所に移動すると著しく低下する．錐体細胞の感度が低いために，暗所では中心窩に密集する錐体細胞が働かないからである．だから，暗いところで本を読んではいけないのである．

第 3 に，**色覚** color vision は暗所では低下し，色を識別できなくなる．色を感じる錐体細胞は感度が低く，暗所では明暗を感じる杆体細胞のみが働くからである．洋服の色を選ぶときには，明るい光の下で見るほうがよい．

Clinical scope

対光反射と死の判定

虹彩の瞳孔括約筋が収縮して瞳孔が小さくなることを**縮瞳** miosis，瞳孔散大筋が収縮して瞳孔が大きくなることを**散瞳** mydriasis という．瞳孔括約筋は副交感神経により，瞳孔散大筋は交感神経により支配されていて，精神的な緊張が高まると，瞳孔が大きくなる．また瞳孔の大きさは，光の明るさによっても調節されている．**対光反射** light reflex では，網膜に光が照射されると瞳孔が小さくなり，網膜に入る光の量を減らそうとする．しかし，自然環境下で眼に入り感知できる最大の光量は最小の光量の 10^6 倍であり，瞳孔の大きさの変化による光量の変化はわずか 5 倍ほどである．光の変動に対する順応は，視細胞によって行われている．対光反射の有無は，脳幹が機能しているかどうかを判定するのに用いられる．

死 death は，一般的には，❶ 自発呼吸の停止，❷ 心拍動の停止，❸ 対光反射の喪失(中枢神経の機能停止)によって判定され，これらは死の 3 徴候と呼ばれる．しかし，現代の医療では人工心臓や人工呼吸器が使用されるようになり，脳幹を含む脳全体の不可逆的な機能喪失をもって**脳死** brain death とし，これによりヒトの死と判定できるようになった．対光反射を含む脳幹反射の消失は，脳死の基準にも含まれている．

透明な領域で，光の屈折に最も重要な働きをする．コラーゲン線維が規則的に配列しており，透明である．触覚に対してきわめて敏感で，眼神経[V_1]により支配される．角膜には血管が分布しておらず，外面の空気と涙液，内面の眼房水を通して酸素と栄養が供給される．

❷ **前眼房** anterior chamber は角膜と虹彩の間の腔，**後眼房** posterior chamber は虹彩と水晶体の間の腔で，瞳孔を通して通じている．前眼房と後眼房は，**眼房水** aqueous humor により満たされている．眼房水は，血管の分布していない角膜と水晶体に栄養を供給する．眼房水は毛様体の毛様体突起で産生され，瞳孔を通って前眼房に出て，角膜と虹彩の接合部(**前房隅角** anterior chamber angle，**虹彩角膜角** iridocorneal angle)で血液中に吸収される．

❸ **水晶体** lens は，瞳孔の後ろにある両面凸で径 10 mm ほどの透明な構造体である．水晶体は弾力性のある構造で，周縁が毛様体小帯を通して毛様体に引っ張られていて，毛様体筋の収縮によって水晶体の厚さが変わり，遠近調節を行う．

❹ **硝子体** vitreous body は，眼球内部で，水晶体より後方の腔を満たす透明なゼリー状の物質である．硝子体は眼球の内圧を保ち，形状を保持する働きをする．成人の硝子体には血管がない．胎児期には網膜中心動脈の枝が硝子体を貫通しているが，出生後早期に消失し，その痕跡が硝子体管としてみられることがある．

Clinical scope

眼の屈折異常

眼の屈折状態が正常(**正視** emmetropia)であれば，無調節の状態で無限遠の物体の像が網膜上に結ばれる．屈折異常はこの条件で網膜上に像が結ばれない状態で，3 種類ある．

❶ **近視** myopia は，遠方の物体の像が網膜の前方で結ばれるために，遠方のものがよく見えない．高度の近視は，眼軸が長すぎるために生じることが多い．凹レンズを用いて矯正することができる．

❷ **遠視** hyperopia は，遠方の物体の像が網膜より後方で結ばれる．眼軸が短い場合と，屈折力が不足する場合がある．凸レンズで矯正できる．

❸ **乱視** astigmatism は，角膜の曲率が水平方向と垂直方向で差異があるために，物体の鮮明な像が結ばれない．円柱状のレンズで矯正する．角膜表面に凹凸がある不正乱視は，コンタクトレンズを用いて補正する．

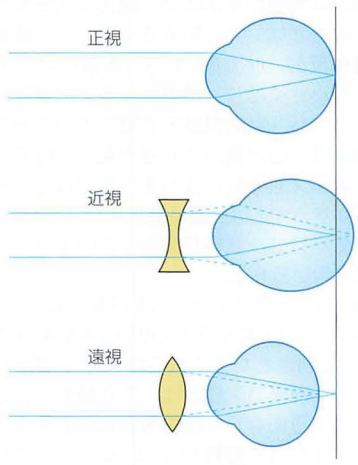

●眼の屈折異常

C 眼球の脈管と神経

● 動脈

眼球に分布する動脈は，内頸動脈の枝の眼動脈から由来し，4 種類の動脈が 2 つの系統に分かれて分布する．

・**網膜の動脈**(▶ 図 8-34A)

❶ **網膜中心動脈** central retinal artery は，視神経の中

Clinical scope

水晶体の老化

眼は遠方の物体でも近くの物体でも，鮮明に見ることができる．この作用を**遠近調節** accommodation といい，毛様体筋を収縮・弛緩させて水晶体の厚さを変えることにより行われる．毛様体筋は輪状に走っており，収縮すると毛様体は水晶体に向かって突き出す．無調節で無限の遠方を見るときには，毛様体筋は弛緩し，水晶体は毛様体との間をつなぐ小帯線維による外向きの張力を受けて扁平になっている．近くを見るときには，毛様体筋が副交感神経の刺激で収縮し，小帯線維の張力が減少し，水晶体は弾性によって厚さを増す．

水晶体の弾性は年齢とともに低下し，遠近調節によって鮮明に結像できる範囲が狭くなる．よく見える距離が 30 cm より遠くなると，読書などが不自由になる．この状態を**老視** presbyopia といい，凸レンズの老眼鏡による矯正が必要になる．老視は 40 歳代あたりから始まる．

さらに年齢を重ねると，水晶体に混濁が生じて視力が低下する．この状態を**白内障** cataract という．白内障の進行を抑える点眼薬があるが，視力障害が進んだ場合には，白内障の濁った部分を除去し，眼内レンズを挿入する手術が行われる．個人によって差異はあるが，60 歳以降には多かれ少なかれ水晶体の混濁が始まっている．

を通り，視神経円板を通って網膜に分布する．網膜の動脈は眼底鏡を用いて直接観察することができる．

・脈絡膜と毛様体の動脈

❷ **短後毛様体動脈** short posterior ciliary artery は，10本ほどで眼球の後極から進入し，脈絡膜に分布する．

❸ **長後毛様体動脈** long posterior ciliary artery は，一対で眼球の後極から進入し，眼球壁を前方に走り，毛様体と虹彩に分布する．

❹ **前毛様体動脈** anterior ciliary artery は，直筋への動脈から分かれて眼球の前方部に進入し，毛様体と虹彩に分布する．

● **静脈**（▶ 図 8-34B）

網膜の静脈は，**網膜中心静脈** central retinal vein として同名の動脈に伴行する．

脈絡膜と毛様体の静脈は，眼球中央のやや後方で4～8本の**渦静脈** vorticose vein となって強膜を貫き，下眼静脈に注ぐ．

上・下眼静脈 superior/inferior ophthalmic vein は上眼窩裂を通って海綿静脈洞に注ぐ．

Clinical scope

眼房水の異常

眼球は強靱な強膜によって囲まれ，内部の眼圧は14.5 mmHg 程度に保たれている．この眼圧はおもに，毛様体での眼房水の産生と，前房隅角（虹彩角膜角）での吸収のバランスにより調節されている．眼圧は個人差が大きく，日内で変動し，季節では冬に高く夏に低くなる．

前房隅角における眼房水の吸収が障害されて，眼圧が高くなると，視神経が障害されて視力が損なわれる．これが**緑内障** glaucoma である．緑内障では，視神経の障害が進むともはや視力を回復することはできないが，眼圧を下げることによって進行を防止したり遅らせたりすることができる．眼圧を下げる点眼薬も用いられるが，レーザー治療や手術療法によって眼房水の排出を促進できる．

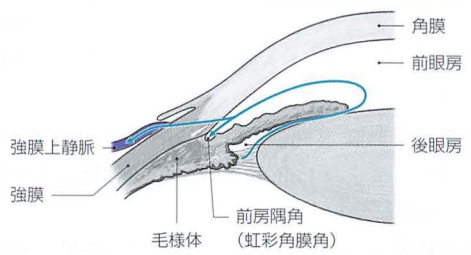

●眼房水の循環

● **神経**（▶ 図 8-35C）

眼球には，視覚を伝える**視神経**［Ⅱ］optic nerve のほかに，2種類の神経が分布する．

❶ **長毛様体神経** long ciliary nerve は，鼻毛様体神経（眼神経［V_2］の枝）から分かれる2本の枝で，眼球の後極に進入する．

❷ **短毛様体神経** short ciliary nerve は，毛様体神経節から出る10本ほどの枝で，眼球の後極に進入する．

長・短毛様体神経はともに三叉神経由来の感覚神経線維を含み，角膜，虹彩，毛様体に分布する．短毛様体神経はこのほかに交感神経と副交感神経の節後線維を含み，毛様体と瞳孔の平滑筋に分布する．

3 眼窩の局所解剖

眼窩 orbit は，頭蓋の上半部で左右にある大きな窪みで，骨性の壁を有する．眼窩は視覚器の眼球と副眼器の間を収め，それ以外の空所を**眼窩脂肪体** orbital fat が埋め，その中を脈管と神経が通り抜ける．眼球と眼窩脂肪体の間は眼球鞘によって隔てられ，眼球の滑らかな動きを助けている．

A 眼窩の壁（図 8-33）

● **骨性要素**

眼窩の壁は7つの骨から構成され，形状は前方に広がり，後方に狭まっており，四角錐に似ている．

- 上壁：薄い板状で，頭蓋腔の前頭蓋窩との間を隔てている．おもに，❶ 前頭骨の眼窩部からなり，奥の一部に❷ 蝶形骨の小翼が加わっている．外側前方には涙腺の眼窩部を収める**涙腺窩** lacrimal fossa がある．
- 内側壁：❸ 上顎骨，❹ 涙骨，❺ 篩骨，蝶形骨

Clinical scope

検眼鏡

検眼鏡 ophthalmoscope は，瞳孔を通して眼内に光線を送り，眼底を観察する器具である．ドイツのヘルムホルツ（HLF von Helmholtz）が1851年に考案し，開発した．検眼鏡では，網膜の視神経乳頭，その耳側にある黄斑，その周辺の網膜，脈絡膜，および網膜の血管を観察できる．網膜と脈絡膜の病変の診断に役立つだけでなく，血管を直接観察できるので，高血圧症，動脈硬化症，糖尿病など全身性疾患の病状の判定にも利用される．

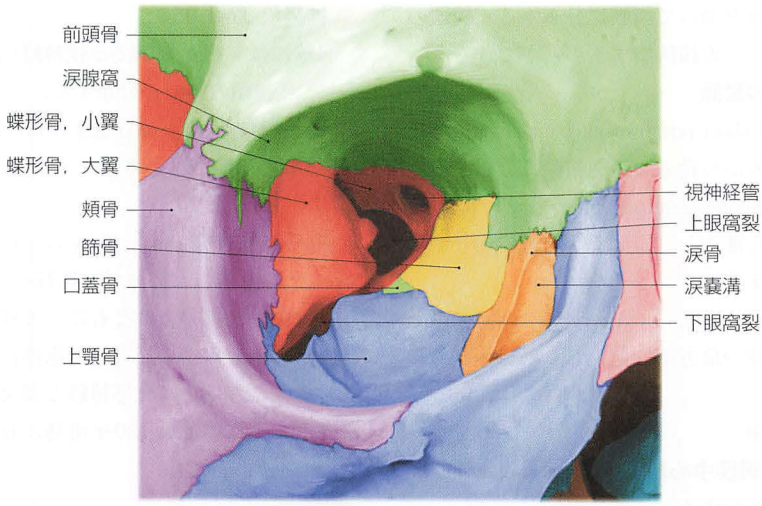

●図 8-33　眼窩の壁

(❷)からなり，鼻腔の上部および篩骨蜂巣に接している．前下部に，涙嚢を収める**涙嚢溝** lacrimal groove がある．

- 下壁：上顎洞の上壁にあたり，おもに上顎骨(❸)からなり，❻ 頬骨と，❼ 口蓋骨が一部加わっている．
- 外側壁：前方が，頬骨(❻)，後方が蝶形骨(❷)の大翼からできている．

● 眼窩の通路

眼窩の壁には裂と孔があり，多くの神経・血管が出入りしている．

視神経管 optic canal は，眼窩最奥部で円形に見える孔で，中頭蓋窩につながっている．管の内側壁は蝶形骨体，外側壁は蝶形骨小翼からできている．管の中を視神経と眼動脈が通る．

上眼窩裂 superior orbital fissure は，視神経管のすぐ外側にある三角形の裂孔で，眼窩上壁と外側壁の境にあり，中頭蓋窩につながる．上壁は蝶形骨の小翼，下壁は大翼からできている．裂の中を動眼神経[Ⅲ]の上枝と下枝，滑車神経[Ⅳ]，外転神経[Ⅵ]，眼神経[V_1]の枝(涙腺神経，前頭神経，鼻毛様体神経)，上眼静脈が通る．

下眼窩裂 inferior orbital fissure は，眼窩の外側壁と下壁の境にある前後に伸びる裂孔で，翼口蓋窩，側頭下窩，側頭窩につながる．蝶形骨大翼，上顎骨，口蓋骨，頬骨に囲まれる．裂の中を上顎神経[V_2]の枝の眼窩下神経と頬骨神経，眼窩下動静脈，翼突筋静脈叢に向かう静脈が通る．

● 眼窩骨膜

眼窩壁の骨の内面は，**眼窩骨膜** periorbita により覆われている．眼窩の後端部で眼窩骨膜は肥厚して**総腱輪** common tendinous ring になり，視神経管と上眼窩裂の中心部を取り巻くとともに，外眼筋の4つの直筋の起始部になっている．また，眼窩骨膜は，眼窩縁で眼窩隔膜および眼球鞘につながる．眼窩骨膜は眼窩外の骨膜につながっており，神経管と上眼窩裂のところでは頭蓋腔の硬膜の骨膜層に，下眼窩裂と眼窩縁では頭蓋の外表面の骨膜につながる．

B 眼窩の血管(図 8-34，表 8-7)

● 動脈

眼窩の血液は，内頸動脈の枝の**眼動脈** ophthalmic artery から供給される．眼動脈は，内頸動脈が海綿静脈洞を出た直後に内頸動脈から分枝し，視神経とともに視神経管を通って眼窩に入る．視神経管では視神経の下外側を走るが，眼窩に入って視神経の上方に回り，前内方に進みながら眼窩と周辺に分布する多数の枝を出す．

網膜中心動脈 central retinal artery は，眼動脈の最初の枝で，眼球の1 cm ほど後方で視神経に下方から入り，網膜に分布する．

涙腺動脈 lacrimal artery は，視神経の外側で眼動脈から分かれ，前外側に進み，涙腺とその周辺に分布する．

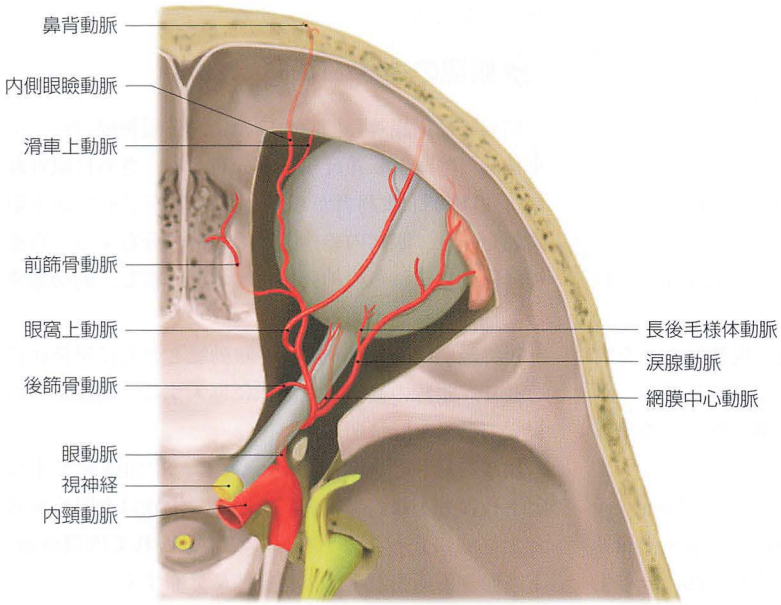

A. 動脈

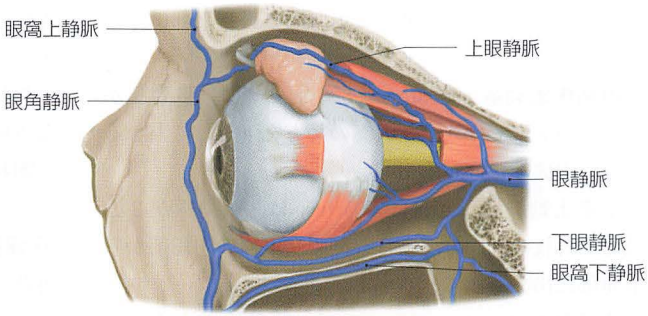

B. 静脈

●図 8-34 眼窩の血管

●表 8-7 眼動脈の枝

動脈	起始	走行	分布・分枝
網膜中心動脈	眼動脈(視神経管の近くで)	視神経に入る	網膜
涙腺動脈	眼動脈(視神経の外側で)	眼窩の外側部を前方に進む	涙腺とその周辺
短後毛様体動脈	眼動脈から 10 本ほど	眼球の後極で強膜を貫く	脈絡膜
長後毛様体動脈	眼動脈から 2 本	眼球の後極で強膜を貫く	毛様体，虹彩
筋枝	眼動脈から多数	—	各外眼筋 枝：前毛様体動脈
前毛様体動脈	筋枝	眼球の前部で強膜を貫く	毛様体，虹彩
眼窩上動脈	眼動脈(視神経を内側に越えた直後で)	眼窩上孔を通って前頭部に出る	額から頭頂までの皮膚
後篩骨動脈	眼動脈(眼窩内側壁近くで)	後篩骨孔	篩骨蜂巣と鼻腔上部
前篩骨動脈	眼動脈(眼窩内側壁近くで)	前篩骨孔 → 前頭蓋窩 → 篩板	前頭洞と鼻腔上部 枝：前硬膜動脈
内側眼瞼動脈	眼動脈(滑車の下方で)	涙嚢の後ろを下行する	上・下眼瞼の内側部
滑車上動脈	眼動脈の終枝の 1 つ	眼窩上縁の内側部から前頭部に出る	額内側部の皮膚
鼻背動脈	眼動脈の終枝の 1 つ	眼窩内側縁から鼻根部に出る	鼻背の皮膚

短・長後毛様体動脈 short/long posterior ciliary artery は，眼球の後極から強膜を貫いて眼球に入る．短後毛様体動脈は10本ほどあり，脈絡膜に分布する．長後毛様体動脈は2本あり，脈絡膜に沿って前に進み毛様体と虹彩に分布する．

筋枝 muscular artery は，各外眼筋に分布する．ここから**前毛様体動脈** anterior ciliary artery が分枝し，眼球の前部で強膜を貫いて眼球に入り，毛様体と虹彩に分布する．

眼窩上動脈 supra-orbital artery は，視神経の上を内側に越えた直後の眼動脈から分枝して前方に進み，眼窩上縁中央の眼窩上孔を通って前頭部に出て，頭頂部までの皮膚に分布する．

前・後篩骨動脈 anterior/posterior ethmoidal artery は，眼動脈から眼窩内側壁近くで分枝し，前・後篩骨孔に入る．後篩骨動脈は篩骨蜂巣と鼻腔上部に分布する．前篩骨動脈は前頭蓋窩の硬膜下に出て前硬膜動脈を分枝し，篩骨篩板を通って前頭洞と鼻腔上部に分布する．

内側眼瞼動脈 medial palpebral artery は，眼動脈から滑車の下方で分枝し，涙嚢の後方を下行して上・下眼瞼の内側部に分布する．

滑車上動脈 supratrochlear artery は，眼動脈が2分岐した終枝の1つで，上行して眼窩上縁の内側部から前頭部に出て，額に分布する．

鼻背動脈 dorsal nasal artery は，眼動脈のもう1つの終枝で，下行して眼窩内側縁から鼻根部に出て鼻背に分布する．

眼窩底には下眼窩裂を通って**眼窩下動脈** infra-orbital artery が進入し，眼窩下孔を通って上顎部に出ていくが，眼窩に分布する枝は出さない．

● 静脈

眼窩の静脈には，上・下眼静脈の2つの系統がある．

上眼静脈 superior ophthalmic vein は，眼窩の前部で眼窩上静脈と眼角静脈が合流して始まり，眼窩上部を後方に進み，眼動脈の枝に伴行する静脈および眼球後部からの静脈を受け取る．上眼窩裂を通って眼窩を出て，海綿静脈洞に流入する．

下眼静脈 inferior ophthalmic vein は，上眼静脈よりも細く，眼窩の前部で始まり，眼窩底を後方に進みながら眼筋と眼球後部からの静脈を受け取る．下眼静脈は，一部は上眼静脈と吻合してあるいは直接に上眼窩裂を通って海綿静脈洞に流入し，一部は下眼窩裂を通って翼突筋静脈叢に流入する．

C 眼窩の神経（図 8-35，表 8-8）

眼窩には，視神経[Ⅱ]のほかに，動眼神経[Ⅲ]，滑車神経[Ⅳ]，外転神経[Ⅵ]が分布する．さらに眼神経[V_1]の枝が上眼窩裂から，上顎神経[V_2]の枝が下眼窩裂を通り，眼窩内の構造と周辺部に分布する．自律神経線維はこれらの神経に含まれて分布し，副交感性の毛様体神経節がある．

視神経[Ⅱ]optic nerve は，眼動脈とともに視神経管を通り，眼球の後極から眼球に進入する．網膜からの視覚の信号を脳に運ぶ．

動眼神経[Ⅲ]oculomotor nerve は，中頭蓋窩で上枝と下枝に分かれ，上眼窩裂を通る．上枝は上眼瞼挙筋と上直筋に分布し，下枝は3枝に分かれて内側直筋，下直筋，下斜筋と毛様体神経節に分布する．

滑車神経[Ⅳ]trochlear nerve は，上眼窩裂を通り，上眼瞼挙筋の上を前内側に横切って，上斜筋の上面に入る．

外転神経[Ⅵ]abducent nerve は，上眼窩裂を通り，前外側に向かい，外側直筋に入る．

眼神経[V_1]ophthalmic nerve は，三叉神経の第1枝で，以下の3本の枝に分かれてから上眼窩裂を通る．

❶ **涙腺神経** lacrimal nerve：3本の枝の中で最も細く，外側直筋の上に沿って前に進み，涙腺と上眼瞼外側部の皮膚と結膜に分布する．経過中に頬骨側頭神経からの交通枝を受け，ここに涙腺へ分布する副交感神経と交感神経の節後線維が含まれている．

❷ **前頭神経** frontal nerve：3本の枝の中で最も太く，眼窩骨膜の直下で上眼瞼挙筋の上に沿って前に進む．途中で2本の終枝に分かれる．

(1) **滑車上神経** supratrochlear nerve は，前内方に向かい，眼窩上縁の内側部から前頭部に出て，上眼瞼内側部の皮膚と結膜，額の中央の皮膚に分布する．

(2) **眼窩上神経** supra-orbital nerve は，上眼瞼挙筋の上を前に進み，眼窩上縁中央の眼窩上切痕から前頭部に出て，上眼瞼の皮膚と結膜，額と頭頂までの皮膚に分布する．

❸ **鼻毛様体神経** nasociliary nerve：上直筋の下で視神経の上を前内方に横切り，5本の枝を出す．

(1) **毛様体神経節との交通枝** communicating branch with ciliary ganglion は，眼球に分布する感覚神経線維を含む．

(2) **長毛様体神経** long ciliary nerve は，眼球に分布す

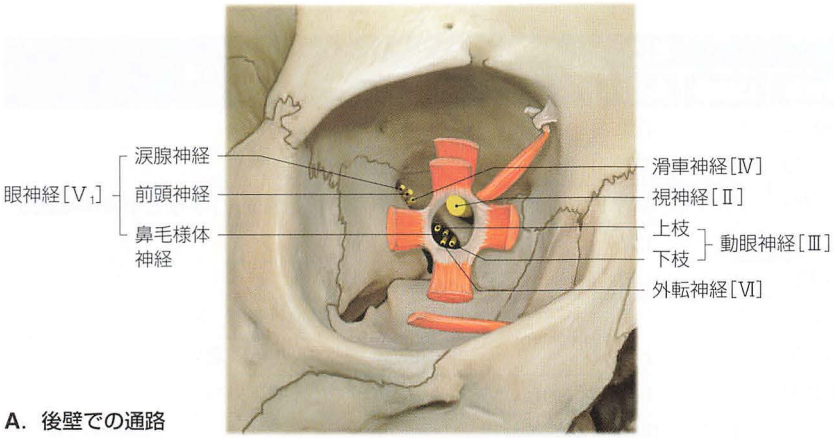

A. 後壁での通路

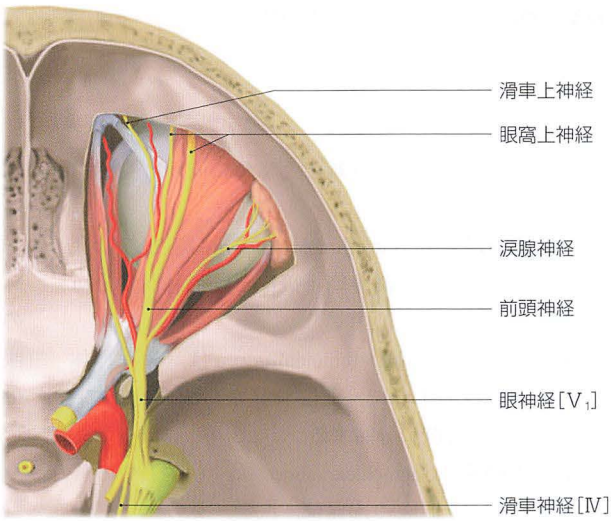

B. 眼窩上部の神経，上面

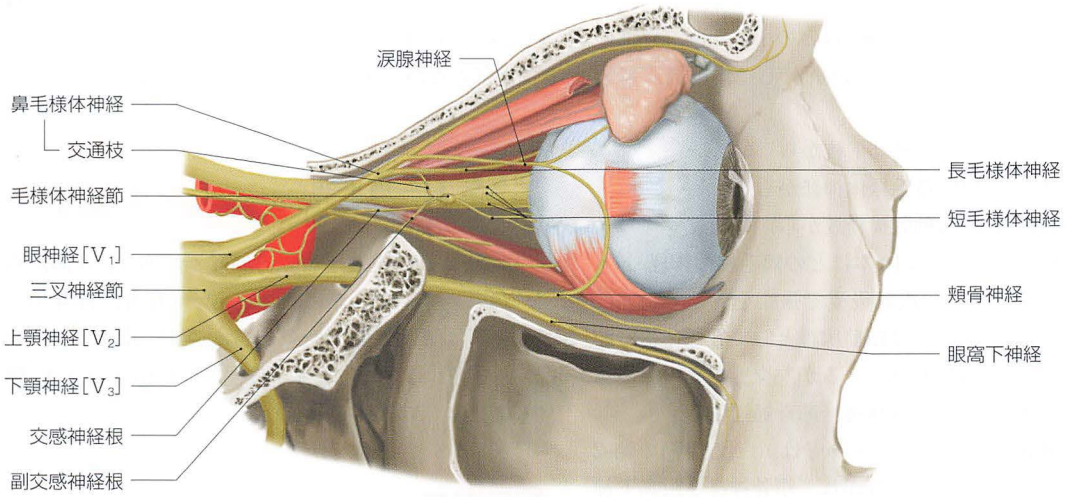

C. 眼窩中部と下部の神経

● 図 8-35 眼窩内の神経

●表 8-8　眼窩内の神経

		走行				分布域
		眼窩後壁	総腱輪	眼窩内	毛様体神経節	
視神経[Ⅱ]		視神経管	内	中部	—	眼球
動眼神経[Ⅲ]	上枝	上眼窩裂	内	中部	—	上眼瞼挙筋，上直筋
	下枝	上眼窩裂	内	中部	副交感神経根	内側直筋，下直筋，下斜筋と毛様体神経節
滑車神経[Ⅳ]		上眼窩裂	外	上部	—	上斜筋
外転神経[Ⅵ]		上眼窩裂	内	中部	—	外側直筋
眼神経[V_1]	涙腺神経	上眼窩裂	外	上部	—	涙腺，上眼瞼外側部，結膜
	前頭神経	上眼窩裂	外	上部	—	眼窩上縁中央から眼窩外へ
	鼻毛様体神経	上眼窩裂	内	中部	交通枝(感覚根)	眼窩内側から眼窩外へ
内頸動脈神経叢		不定	不定	中部	交感神経根	
頬骨神経		下眼窩裂	外	下部	—	眼窩外側下部から眼窩外へ
眼窩下神経		下眼窩裂	外	下部	—	上顎部の皮膚と粘膜

る感覚神経線維と，虹彩と毛様体に向かう交感神経節後線維を含む．

(3) **後篩骨神経** posterior ethmoidal nerve は，後篩骨孔から眼窩を出て，篩骨蜂巣後部と蝶形骨洞に分布する．

(4) **前篩骨神経** anterior ethmoidal nerve は，鼻毛様体神経の終枝の1つで，前篩骨孔から眼窩を出て，前頭蓋窩と鼻腔に分布する．

(5) **滑車下神経** infratrochlear nerve は，もう1つの終枝で，上・下眼瞼の内側部，涙嚢，鼻の上半部の皮膚に分布する．

毛様体神経節 ciliary ganglion は，視神経の外側で外側直筋との間にある径2 mm ほどの小さな副交感性の神経節である．以下の3本の根が毛様体神経節に入る．

❶ 副交感神経根(動眼神経下枝から)
❷ 感覚性の交通枝(鼻毛様体神経から)
❸ 交感神経根(内頸動脈神経叢から)

毛様体神経節からは10本ほどの**短毛様体神経** short ciliary nerve が出て，眼球後極で強膜を貫いて眼球に進入する．副交感神経は節前線維として毛様体神経節に達し，節後線維に乗り換えるが，交感神経の節後線維と感覚神経線維は毛様体神経節を通過する．

上顎神経[V_2] maxillary nerve は，三叉神経の第2枝で，翼口蓋窩で3枝に分かれ，頬骨神経と眼窩下神経が下眼窩裂を通って眼窩に入る．

頬骨神経 zygomatic nerve は，下眼窩裂を通って眼窩の外側下部に入り，2本の枝に分かれ，また交通枝により涙腺神経とつながる．

眼窩下神経 infra-orbital nerve は，下眼窩裂から眼窩底に入り，眼窩下孔・下管を前方に進み，眼窩直下の眼窩下孔から顔面に出て，上顎部の皮膚と粘膜(下眼瞼，上唇)に分布する．**中・前上歯槽枝** middle/anterior superior alveolar branch を分枝する．

●**眼窩における神経の通路**

眼窩内の神経の通路は3つに分かれる．

❶ 上部の通路：上眼窩裂から総腱輪の外を通り，眼窩の上部で上眼瞼挙筋の上方に入る．
❷ 中部の通路：視神経管または上眼窩裂から総腱輪の内を通り，眼窩の中部に入る．
❸ 下部の通路：下眼窩裂から眼窩の下部に入る．

F 耳 (図 8-36)

耳 ear は，聴覚と平衡覚の感覚器であり，3部からなる．❶ 外耳は外界に接する部分(耳介，外耳道)，❷ 中耳は側頭骨内で空気を含む空洞(鼓室，耳管など)，❸ 内耳は側頭骨内で液を含む迷路状の空所(蝸牛，前庭，半規管)である．

1 外耳

外耳 external ear は，耳介と外耳道からなる．外耳

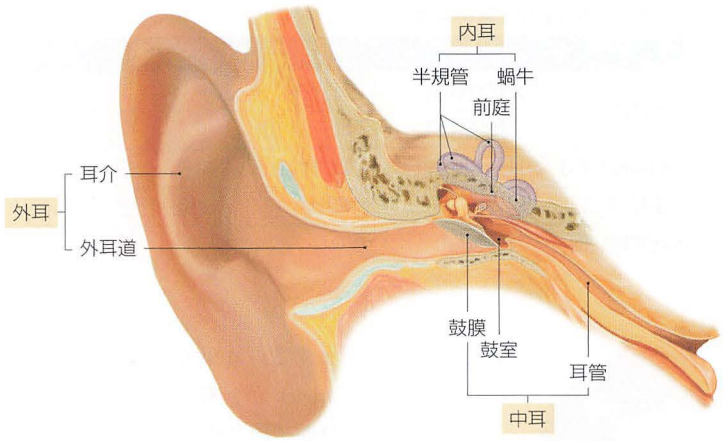

●図 8-36　耳の構成

道の奥には鼓膜があり，外耳と中耳の境をなす．外耳は，外界からの音波を鼓膜に伝える働きをする．

A 耳介(図 8-37)

耳介 auricle は，頭部の外側に張り出して，音を捕捉する役割がある．**耳介軟骨** auricular cartilage を皮膚が覆ってできており，いくつかの隆起と陥凹を作っている．

耳介の後縁は**耳輪**(じりん) helix で，大きく弓状に張り出している．耳介の下端は**耳垂**(じすい) lobule of auricle で，軟骨以外の軟部組織からなる．中央の窪みは**耳甲介** concha of auricle で，その前部に開く**外耳孔** external acoustic pore は外耳道の開口である．外耳孔のすぐ前方には，**耳珠** tragus が突き出す．耳甲介の後縁は**対輪** antihelix で，その下端は**対珠** antitragus となって耳珠と向き合うように突き出している．

耳介は，**前・上・後耳介筋** auricularis anterior/superior/posterior によって動く．これらは顔面神経[Ⅶ]によって支配される．

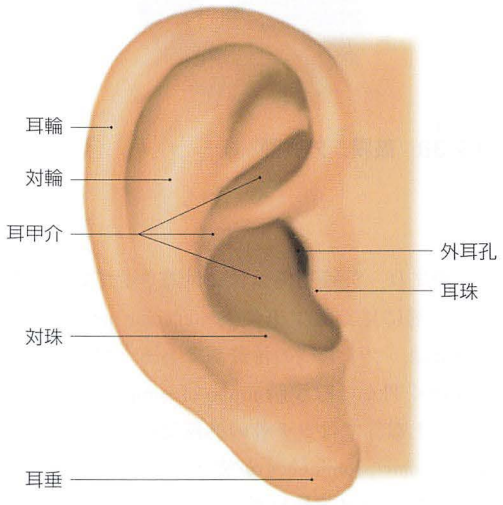

●図 8-37　耳介

B 外耳道

外耳道 external acoustic meatus は，耳甲介の深部から鼓膜まで，長さ 2～3 cm の管である．壁は外側 1/3 では軟骨性で耳介軟骨の続きからなり，奥の 2/3 は骨性で側頭骨からなる．外耳道は軽く S 字状に弯曲し，始めは前上方，中ほどまでは後方，残りは前下方に走る．そのため耳鏡で外耳道の奥の鼓膜を観察するときには，耳介を後上方に引いて外耳道をまっすぐにする．

壁の表面は皮膚に覆われていて，外側部の皮膚には毛と脂腺，およびアポクリン汗腺の一種の**耳道腺** ceruminous gland があり，その分泌物と外耳道の皮膚の剝脱物などが混じって**耳垢** cerumen になる．

C 鼓膜(図 8-38)

鼓膜 tympanic membrane は，外耳と中耳を隔てる径 1 cm ほどの円形の薄い膜である．外耳道に対して垂直ではなく，前下方に傾いている．鼓膜の外面は皮膚，内面は粘膜に覆われ，間に薄い結合組織層を挟んでいる．

鼓膜の周縁は**線維軟骨輪** fibrocartilaginous ring に

●表 8-9　外耳の感覚神経支配

		耳介	外耳道	鼓膜
頸神経叢	大耳介神経	耳介後下部	—	—
	小後頭神経	耳介後上部	—	—
下顎神経[V_1]	耳介側頭神経	耳介前上部	前壁，上壁	外面
迷走神経[X]	耳介枝	耳甲介	後壁，下壁	外面
舌咽神経[XI]	鼓室神経	—	—	内面

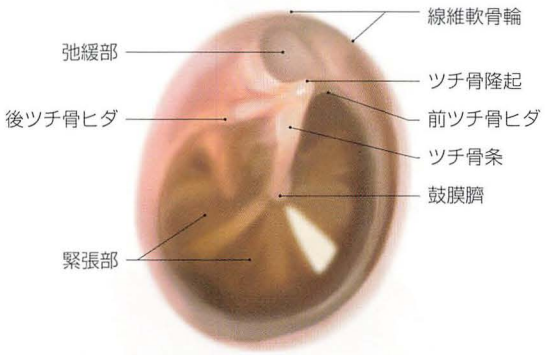

●図 8-38　鼓膜，外側面

よって囲まれ，鼓膜を側頭骨に付着させている．鼓膜の中央上部に見える**ツチ骨条** malleolar stria という明るい線条は，ツチ骨柄の付着部である．ツチ骨条の下端部は軽く凹んで**鼓膜臍** umbo of tympanic membrane になり，上端部ではツチ骨の外側突起によって**ツチ骨隆起** malleolar prominence が突き出している．ここから前後に**前・後ツチ骨ヒダ** anterior/posterior malleolar fold が伸びている．これらのヒダより上方の**弛緩部** pars flaccida では鼓膜が薄くたるんでいて，下方の**緊張部** pars tensa では厚く緊張している．

D 外耳の脈管と神経(表 8-9)

耳介と鼓膜の外側部に分布する動脈は，外頸動脈の枝である後耳介動脈，浅側頭動脈の耳介枝，後頭動脈の耳介枝である．静脈はこれらの動脈に伴行する．

リンパ管は，前方の**浅耳下腺リンパ節**，後方の**乳突リンパ節**に注ぎ，これらから出たリンパ管は浅頸リンパ節に注ぐ．

外耳の感覚神経支配は複雑である．耳介の後部には頸神経叢の**大耳介神経** great auricular nerve と**小後頭神経** lesser occipital nerve が，前上部には下顎神経[V_1]由来の**耳介側頭神経** auriculotemporal nerve が分布する．耳甲介には迷走神経[X]の**耳介枝** auricular branch が分布する．外耳道と鼓膜の外面には，耳介側頭神経と迷走神経の耳介枝が分布する．鼓膜の内面には，舌咽神経[XI]の**鼓室神経** tympanic nerve が分布する．

2 中耳

中耳 middle ear は，空気を満たした側頭骨内の空所である．鼓膜の奥にある鼓室を中心に，咽頭につながる耳管，鼓室から後方に伸びる乳突洞と乳突蜂巣がある．鼓室の中には耳小骨があり，鼓膜の振動を内耳に伝える．

A 鼓室(図 8-39)

鼓室 tympanic cavity は，側頭骨錐体の内部にある小さな空所で，空気に満たされている．鼓膜より上に張り出した部分は，**鼓室上陥凹** epitympanic recess と呼ばれる．鼓室には上下，前後，内外側の 6 方向の壁が区別される．

❶ 上壁：**室蓋壁** tegmental wall と呼ばれ，鼓室と中頭蓋窩を隔てる薄い骨板からできている．

❷ 下壁：**頸静脈壁** jugular wall と呼ばれ，薄い骨板を隔てて内頸静脈に接している．

❸ 外側壁：**鼓膜壁** membranous wall と呼ばれる．鼓膜によって外耳道と隔てられ，鼓膜より上方の鼓室上陥凹では骨性の壁になっている．

❹ 後壁：**乳突壁** mastoid wall と呼ばれ，骨性である．上部では，鼓室上陥凹が**乳突洞口** aditus to mastoid antrum を通して，後方の**乳突洞** mastoid antrum という空所につながる．乳突洞の奥には，**乳突蜂巣** mastoid cell と呼ばれる細かく分かれた含気腔が側頭骨の乳突部あたりに広がり，乳突洞につながっている．

❺ 前壁：**頸動脈壁** carotid wall と呼ばれ，下部は薄い骨壁を隔てて頸動脈管に接し，上部には耳管の開口部

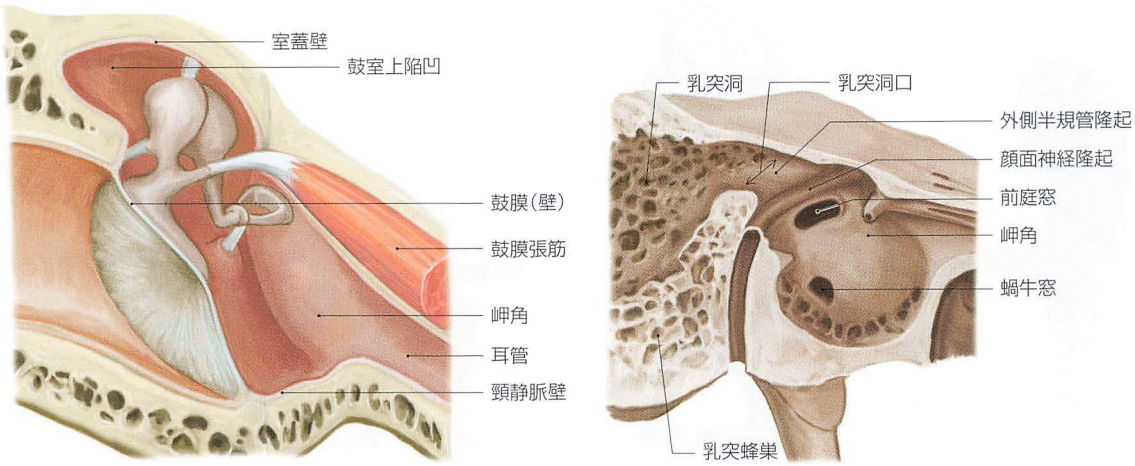

A. 前方から　　B. 外側からみた内側壁(迷路壁)

●図 8-39　鼓室の解剖

と鼓膜張筋の小さな開口部がある.

⑥ 内側壁：**迷路壁** labyrinthine wall と呼ばれ，内耳の外側壁に相当する．中央にある**岬角** promontory という丸い隆起は，内耳の蝸牛の基底回転による膨らみである．岬角の表面を覆う粘膜には，鼓室神経叢がみられる．岬角の後上方には**前庭窓** oval window があり，ここにアブミ骨底が嵌まり込んでいる．岬角の後下方には**蝸牛窓** round window があり，第2鼓膜により閉じられている．前庭窓の後上方には**顔面神経隆起** prominence of facial canal があり，これは顔面神経[Ⅶ]を通す顔面神経管による膨らみである．顔面神経隆起のすぐ後上方に，内耳の外側半規管による**外側半規管隆起** prominence of lateral semicircular canal がある.

B 耳管

耳管 pharyngotympanic tube, auditory tube は，鼓室と咽頭を連絡する管である．鼓室前壁から前内下方に走り，咽頭鼻部の耳管咽頭口に開口する．長さは 3.5 cm ほどで，中耳側の1/3の壁は骨性で，咽頭側の2/3では軟骨性である.

耳管軟骨部 cartilaginous part は，普段は閉じているが，外界の気圧が急激に変化して鼓室と外界の間に圧力差が生じたときに，耳管を開いて鼓室内の気圧を調節することができる．その際には，嚥下動作によって耳管軟骨の外側壁に付着する口蓋帆張筋が収縮して，耳管軟骨部を広げ，鼓室と咽頭がつながる.

C 耳小骨(図 8-40)

耳小骨 auditory ossicle は，鼓室にある3つの小さな骨で，たがいに関節で連結している．鼓膜から鼓室内側壁の前庭窓までつないで，鼓膜の振動を効率よく内耳に伝える働きをする．鼓膜側からツチ骨，キヌタ骨，アブミ骨の3つである.

① **ツチ骨** malleus は，最大の耳小骨(8～9 mm)で鼓膜に付着している．上部の**ツチ骨頭** head of malleus から下方に**ツチ骨頸** neck of malleus が出て，2つの突起(**前突起** anterior process，**外側突起** lateral process)を出して**ツチ骨柄** handle of malleus になり，さらに下方に伸びる．ツチ骨柄は鼓膜のツチ骨条の部分に付着し，下端は鼓膜臍に，上端の外側突起はツチ骨隆起に対応する．ツチ骨頭の後面はキヌタ骨体と関節する.

② **キヌタ骨** incus は，中間の耳小骨で，**キヌタ骨体** body of incus と2つの脚からなる．キヌタ骨体の前面にツチ骨頭との関節面がある．**長脚** long limb は，体から下方に伸びてツチ骨柄とほぼ平行に位置し，先端が内側に曲がってアブミ骨頭と関節する．**短脚** short limb は，体から後方に突き出して，鼓室の後壁と靱帯でつながる.

③ **アブミ骨** stapes は，最内側の耳小骨で，鼓室の内側壁に付着する．球状の**アブミ骨頭** head of stapes から内側に**前・後脚** anterior/posterior limb が伸び，楕円形の**アブミ骨底** base of stapes に付着する．アブミ骨頭はキヌタ骨長脚の下端と関節し，アブミ骨底は前庭

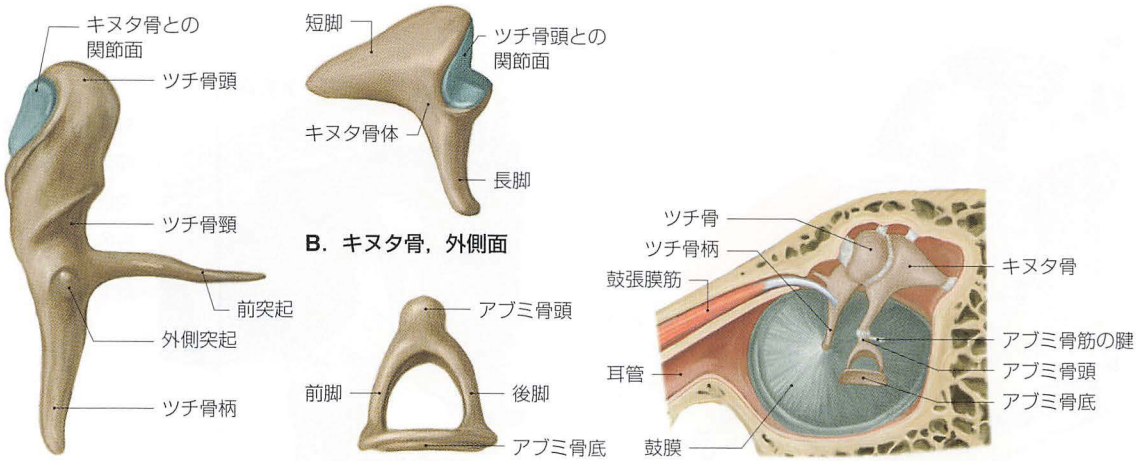

A．ツチ骨，外側面　　B．キヌタ骨，外側面　　C．アブミ骨，上面　　D．耳小骨の連結と筋，上内側面

●図 8-40　耳小骨

窓に嵌まり込む．

D 中耳の筋（表 8-10）

耳小骨のうちツチ骨には鼓膜張筋が，アブミ骨にはアブミ骨筋が停止し，鼓膜から内耳への音の伝導を抑制する働きをする．

鼓膜張筋 tensor tympani は，耳管の上方に接し，側頭骨に開いた管（**筋耳管管**）に耳管とともに収まり，管の上部を占めている．耳管軟骨部，蝶形骨大翼，筋耳管管の壁から起始し，後方に向かい，腱となって直角に外側に曲がり，鼓室に出てツチ骨柄の上部に停止する．

神経　下顎神経［V_3］の枝により支配される．

作用　ツチ骨柄を内側に引いて鼓膜を緊張させ，過大な音響を受けたときに内耳への伝導を抑制する．

アブミ骨筋 stapedius は，鼓室後壁の錐体隆起から起始し，腱となって前方に向かい，アブミ骨頭に停止する．

神経　顔面神経［Ⅶ］の枝のアブミ骨筋神経．

作用　アブミ骨頭を後方に引っ張り，過大な音響を受けたときに内耳への伝導を抑制する．

E 中耳の脈管と神経

● 動脈

中耳は，複数の動脈から血液を供給される．

前鼓室動脈 anterior tympanic artery は，顎動脈から分かれた最も太い動脈として，耳管に沿って前方から鼓室に入る．

茎乳突孔動脈 stylomastoid artery は，後頭動脈ないし後耳介動脈から分かれ，顔面神経管を通り，後方から鼓室に入る．

Functional scope

空気から内耳まで音の伝達

外耳と中耳は，空気中の音を内耳に伝達する装置である．

外耳

人間の耳介は，動物に比べて小さく，動かすことができない．しかし，音源の方向によって特定の周波数領域の音圧が変化する．これによって音源の方向を特定するのに役立っている．

外耳道は，盲端に終わる管で，3～4 kHz の音波に対してとくに共振し，音圧を最大 20 dB 程度増強する．会話に用いられる周波数帯は数 100 Hz～4 kHz であり，とくに 3～4 kHz の音に対して感度が高い．このことから外耳道は会話に必要な音波をとらえるのに役立っているといえる．

中耳

鼓膜から内耳まで音を伝える中耳において，3 つの耳小骨の役割は絶大である．音波は空気中を伝わってきて，内耳では水の振動として感知される．空気と水の密度は 80 万倍も違うので，空気の振動は水の中に全く伝わらず，水面で反射されてしまう．ところが耳小骨を通すことで，空気中の振動エネルギーの 80% を内耳の外リンパに伝えることができる．これは，鼓膜の面積に対してアブミ骨底の面積が 1/17 であること，耳小骨の間のてこの作用で振幅が 3/4 に減ることで，音圧が 22 倍に増幅されるからである．

●表 8-10　中耳の筋

筋	起始	停止	神経支配	作用
鼓膜張筋	耳管軟骨部，蝶形骨大翼，筋耳管管壁	ツチ骨柄上部	下顎神経[V_3]の枝	ツチ骨柄を内側に引く 音の伝導を抑制する
アブミ骨筋	鼓室後壁の錐体隆起	アブミ骨頭	顔面神経[Ⅶ]の枝 (アブミ骨筋神経)	アブミ骨頭を後方に引く 音の伝導を抑制する

このほかの細い枝に，外頸動脈流域の中硬膜動脈，上行咽頭動脈，翼突管動脈の枝や，内頸動脈から分かれた**頸鼓動脈** caroticotympanic arteries がある．

● 静脈とリンパ管

中耳の静脈は，翼突筋静脈叢と上錐体静脈洞に注ぐ．

中耳のリンパ管は，深耳下腺リンパ節と深頸リンパ節に注ぐ．

● 神経

中耳の粘膜に分布する神経は，鼓室神経叢から起こる．

鼓室神経叢 tympanic plexus は，鼓室の内側壁の岬角の表面に広がり，おもに舌咽神経[Ⅸ]の枝の鼓室神経に由来し，内頸動脈神経叢からの交感神経線維も加わっている．

小錐体神経 lesser petrosal nerve は，鼓室神経叢から分かれて，耳神経節まで副交感神経の節前線維を運ぶ．

Developmental scope

耳小骨は顎の骨から進化した

19 世紀前半，世界では発生学の研究がさかんに行われた．ラトケ(MH Rathke)は哺乳類の胚に鰓裂を発見し(1825 年)，フォン・ベーア(KE von Baer)は発生初期に胚葉が形成されることを発見した(1828 年)．ライヘルト(CB Reichert)は鰓弓の発生を詳しく観察し，哺乳類のツチ骨とキヌタ骨が，爬虫類と鳥類の上顎と下顎骨(関節骨と方形骨)に対応することを見いだした(1837 年)．ダーウィンの進化論(1859 年)以降，このライヘルトの説は大問題に発展した．爬虫類の顎関節がどのようにして耳小骨の関節に変化したのだろうか？　ガウプ(R Gaupp)は膨大な種類の動物の頭蓋を観察し，爬虫類と哺乳類の顎関節は異なる骨からなること，ライヘルトの説が正しいことを示した(1912 年)．この説は，ライヘルト-ガウプ説と呼ばれる．その後，爬虫類と哺乳類の化石から，顎の骨から耳小骨への変化も明らかにされた．現在では，発生過程とそれを調節する遺伝子の研究から，そのメカニズムも明らかにされようとしている．

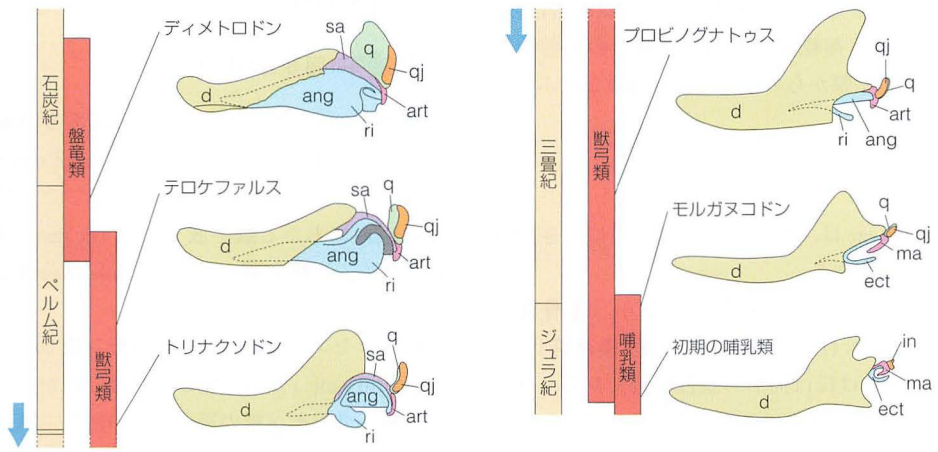

●耳小骨の進化
爬虫類の顎関節を作る関節骨(art)と方形骨(q)が，初期哺乳類のツチ骨(ma)とキヌタ骨(in)に変化したことを示す．(Allin, 1975 に基づく)

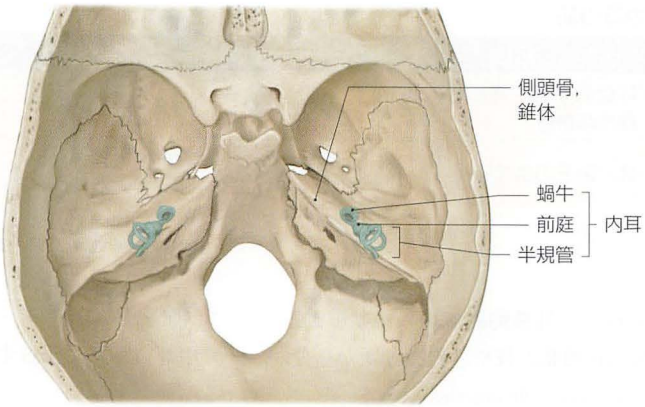

A. 内耳の位置

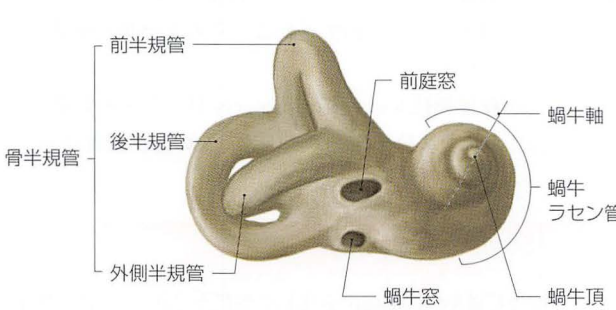

B. 骨迷路，前外側面

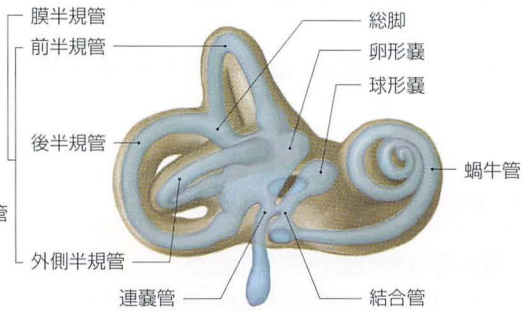

C. 膜迷路，前外側面

●図 8-41 内耳（次頁につづく）

鼓索神経 chorda tympani は，顔面神経の枝で，鼓室の中を後壁から前壁まで，鼓膜弛緩部の高さでキヌタ骨とツチ骨の間を通り，下顎神経［V_3］の枝の舌神経に合流して，顎下神経節まで副交感神経の節前線維と，舌前 2/3 の粘膜からの味覚の神経線維を運ぶ．

3 内耳（図 8-41）

内耳 internal ear は，側頭骨錐体部の中にできた複雑な形状の構造である．

素材としては 2 種類の要素からなり，❶ **骨迷路** bony labyrinth は骨性の空所であり，❷ **膜迷路** membranous labyrinth はほぼ同形の膜性の袋である．骨迷路の中の空間は，膜迷路によって 2 つに分けられ，成分の異なる液で満たされている．膜迷路の外には**外リンパ** perilymph，中には**内リンパ** endolymph が含まれる．内耳の感覚細胞は，膜迷路の壁に位置し，内リンパに面している．

形状としては 3 つの部位からなり，前方から，❶ 蝸牛は音を感知し，❷ 前庭は直線加速度を感知し，❸ 半規管は回転加速度を感知する．

A 蝸牛（図 8-41B～D）

蝸牛 cochlea は，内耳の前下部にある円錐状の構造で，骨性の**蝸牛ラセン管** spiral canal of cochlea が**蝸牛軸** modiolus の回りを 2 巻半回転してできている．円錐の底面にあたる**蝸牛底** base of cochlea は後内方に，頂点にあたる**蝸牛頂** cochlear cupula は前外方に向いている．

蝸牛ラセン管の中では，**骨ラセン板** lamina of modiolus, spiral lamina が蝸牛軸から辺縁に向かって突き出している．骨ラセン板の端と外壁の間を，膜迷路にあたる蝸牛管がつないで，蝸牛ラセン管を上下の区画に分けている．上の区画は**前庭階** scala vestibuli で，蝸牛底を通して前庭窓につながる．下の区画は**鼓室階** scala tympani で，蝸牛底では鼓室窓につながる．前庭階

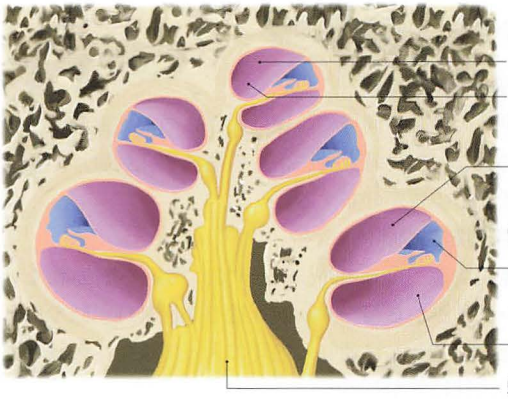

D. 蝸牛

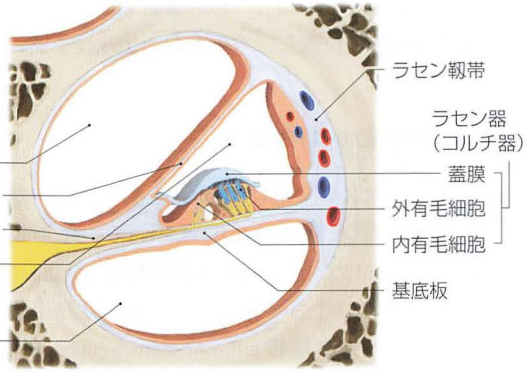

E. 蝸牛ラセン管

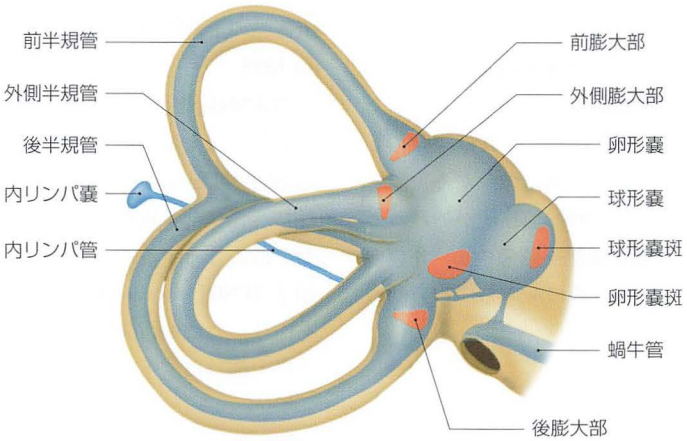

F. 前庭と半規管

と鼓室階は，蝸牛頂において，**蝸牛孔** helicotrema を通してたがいにつながっている．前庭階と鼓室階はともに膜迷路の外の空間で，外リンパを含んでいる．

蝸牛管 cochlear duct は蝸牛における膜迷路で，蝸牛ラセン管の外がわに位置する．断面は三角形で，外側辺は**ラセン靱帯** spiral ligament を介して蝸牛ラセン管の壁に接着し，上辺は**前庭膜** vestibular membrane を隔てて前庭階に面し，下辺は**基底板** basilar membrane を隔てて鼓室階に面している．基底板の上には聴覚受容器の**ラセン器** spiral organ（**コルチ器** Corti's organ）があり，内リンパを含む蝸牛管の内腔に張り出している．

B 前庭（図 8-41C, F）

前庭 vestibule は，内耳の中央部で卵形嚢と球形嚢という 2 つの膜迷路の袋を含んでいる．前庭の外側壁は鼓室に面していて，**前庭窓** oval window という小さな開口は，アブミ骨底により塞がれている．前庭の内側壁は内耳道の底に接し，神経を通す多数の小孔によりつながっている．

前庭の中で**球形嚢** saccule は前下方にあり，結合管によって蝸牛管につながっている．**卵形嚢** utricle は後方にあり，3 本の半規管の両脚につながっている．球形嚢と卵形嚢は**連嚢管** utriculosaccular duct によってつながれ，また連嚢管から内リンパ管が分かれ，後頭蓋窩の硬膜外腔にある内リンパ嚢に達する．**内リンパ嚢** endolymphatic sac は，内リンパの吸収装置であると考えられている．

球形嚢と卵形嚢の壁の一部に，感覚受容器がある．**球形嚢斑** macula of saccule はほぼ垂直面内に位置し，

垂直方向の加速度を感知し，**卵形嚢斑** macula of utricle はほぼ水平面内に位置し，水平方向の加速度を感知する．

C 半規管(図 8-41B, C, F)

半規管は，内耳の後部に位置する3本のC字形の管で，両脚が卵形嚢につながっている．**骨半規管** semicircular canal の内部に同形の**膜半規管** semicircular duct がぴったり収まっている．前・後・外側半規管の3本があり，**前半規管** anterior semicircular duct は垂直面内で錐体の軸に直角に，**後半規管** posterior semicircular duct は垂直面内で錐体の軸に平行に，**外側半規管** lateral semicircular duct は水平面内に位置していて，その面はたがいに直角である．

各半規管の両端の脚の片方には**膨大部** ampulla があり，ここに感覚受容器の**膨大部稜** ampullary crest がある．前半規管と後半規管の膨大部のない脚は，合体して**総脚** common limb となって球形嚢につながる．

膜半規管の中の内リンパは，回転加速度が加わると流れを生じ，膨大部稜の感覚細胞を刺激する．3つの半規管が三次元的に直交するために，あらゆる方向の回転加速度を感知できる．

Clinical scope

めまいと難聴

めまい vertigo は，自分が動いていないのに外界が動いているように感じる異常感覚で，内耳が脳に伝える平衡感覚の障害である．内耳の異常で生じる末梢性めまいと，脳の異常で生じる中枢性めまいがある．

難聴 deafness は，音や声がよく聞こえない聴覚の異常である．外耳ないし中耳の障害による伝音難聴と，内耳の障害で生じる感音難聴がある．

内耳の疾患では，めまいと難聴の両方を起こすことがある．その代表的なものが**メニエール病** Ménière disease である．めまい発作を繰り返し，難聴と耳鳴りを反復する．30～40歳代に多い．片側に生じることが多いが，30%くらいは両側に生じる．メニエール病では，内耳の内リンパが過剰になって膜迷路が水腫を起こし，蝸牛，前庭，半規管の感覚細胞が障害される．内リンパの水腫を起こす原因はさまざまである．初期であれば難聴も耳鳴りも後に残らないが，発作を繰り返すうちに平衡障害と難聴が進行して不可逆性になるので，早期に診断と治療を始めることが重要である．

D 内耳の脈管と神経

● 骨迷路の動脈

中耳の動脈と同様で，顎動脈からの前鼓室動脈，後頭動脈ないし後耳介動脈からの茎乳突孔動脈，中硬膜動脈からの枝が分布する．

● 膜迷路の動脈

迷路動脈 labyrinthine artery で，前下小脳動脈ないし脳底動脈から起こり，内耳道を顔面神経[Ⅶ]や内耳神経[Ⅷ]とともに通り，内耳に入って蝸牛への枝と前庭への枝に分かれる．

● 膜迷路の静脈

動脈に伴行し，**迷路静脈** labyrinthine vein を作り，頭蓋腔の下錐体静脈洞ないしS状静脈洞に注ぐ．

● 神経

内耳神経[Ⅷ] vestibulocochlear nerve は，聴覚と平衡覚を脳に伝える．内耳神経は以下の2部からなる．

❶ **蝸牛神経** cochlear nerve は，蝸牛底から蝸牛軸を上行し，骨ラセン板の底部でラセン神経節を形成してラセン器に分布する．

❷ **前庭神経** vestibular nerve は，内耳道で前庭神経節を作り，ここから先は2部に分かれて，上部は半規管の膨大部稜に，下部は前庭の平衡斑に分布する．

4 耳領域の局所解剖

頭蓋底にある中耳と内耳の周辺は，重要な神経と血管の通路になっている．

内頸動脈 internal carotid artery は，鼓室の前に接して頸動脈管を通り，頭蓋腔に入る．内頸動脈はその周りに，交感神経節後線維を含む**内頸動脈神経叢** internal carotid plexus を伴っている．

内頸静脈 internal jugular vein は，鼓室の後方に接して頸静脈孔を通り，頭蓋腔から出る．内頸動脈とともに**舌咽神経**[Ⅸ] glossopharyngeal nerve，**迷走神経**[Ⅹ] vagus nerve，**副神経**[Ⅺ] accessory nerve が頸静脈孔を通る．

顔面神経[Ⅶ] facial nerve は，内耳神経とともに内耳道を通り，内耳を過ぎて顔面神経管に入る．顔面神経は内耳と中耳の間を抜けたところで**膝神経節** geniculate ganglion を作り，後方に向きを変える．顔面神経は鼓室内側壁では岬角と前庭窓の上方で顔面神経隆起の中を通り，鼓室の後方を下方に回り込み，乳様突起の内側で，茎状突起の後方の茎乳突孔から出ていく．

膝神経節のところから**大錐体神経** greater petrosal nerve が前方に出て，錐体の前面に出る．大錐体神経は，内頸動脈神経叢由来の**深錐体神経** deep petrosal nerve と一緒に，破裂孔から翼突管に入って翼口蓋神経節に向かう．茎乳突孔の手前で，顔面神経から**鼓索神経** chorda tympani が前上方に分かれ出て，鼓室に入り，鼓膜の上縁の高さでツチ骨とキヌタ骨の間を通り抜ける．ここから鼓室の前壁を貫いて側頭下窩に出て，下顎神経[V_3]の枝の舌神経に合流する．

G 鼻腔域

鼻 nose は，呼吸器への空気の取り入れ口であるとともに，嗅覚の感覚器でもある．顔面に突き出した外鼻と，口腔の上の鼻腔からなる．

1 外鼻

A 外鼻の構造

外鼻 external nose は，鼻腔の入り口で顔面に突き出した部分である．左右の眼の間で最上部の**鼻根** root of nose，その下方に伸びる**鼻背** dorsum of nose，下端に**鼻尖** apex of nose がある．**鼻翼** ala of nose は左右の外鼻孔を覆う．外鼻の骨格は大部分が軟骨からできていて，弾力性がある．

B 外鼻の骨格

外鼻の骨格には，骨性と軟骨性の部分がある．

骨性部は鼻骨，上顎骨，前頭骨からなる．

軟骨性部は，以下の3種類の軟骨からなる．

❶ **鼻中隔軟骨** septal nasal cartilage：外側突起は鼻背を作る．

❷ **大鼻翼軟骨** major alar cartilage：1対で，鼻翼を作る．

❸ **小鼻翼軟骨** minor alar cartilage：数個あり，鼻翼に散在する．

2 鼻腔

A 鼻腔の構造(図 8-42)

鼻腔 nasal cavity は，顔面の骨の中にある左右1対の腔所で，前方では**外鼻孔** nares を通して外界に，後方では**後鼻孔** choana を通して咽頭につながる．左右の鼻腔は，**鼻中隔** nasal septum により隔てられている．

● 外側壁の天井

鼻腔の外側壁には，**上・中・下鼻甲介** superior/middle/inferior nasal concha という3つの棚状の構造が突き出して複雑な形状をしている．鼻甲介は，外側壁から内側下方に突き出し，前後に伸びて，鼻甲介の下に**上・中・下鼻道** superior/middle/inferior nasal meatus という通路を作る．鼻中隔と3つの鼻甲介の間には，**総鼻道** common nasal meatus という共通の通路ができている．

鼻腔の天井の後部には，蝶形骨体が下に大きく張り出して，**蝶篩陥凹** spheno-ethmoidal recess という窪みができており，上鼻甲介の上方の通路はここを通る．

● 3つの領域

鼻腔は，内面を覆う上皮の性質により3つの領域に区分される．

❶ **鼻前庭** nasal vestibule は，鼻腔の最前端で鼻翼に囲まれる部分で，皮膚に覆われていて，鼻毛が生えている．

❷ **呼吸部** respiratory region は，鼻腔の大部分を占めており，気道の粘膜に覆われ，神経と血管が豊富に分布する．ここでは肺に送る空気を加温・加湿し，空気中のほこりなどの微粒子が取り除かれる．異物は粘液に取り込まれ，咽頭に送られて嚥下される．

❸ **嗅部** olfactory region は，鼻腔最上部の小さな領域で，嗅上皮からなる．嗅覚を受容して脳に伝える．嗅上皮から出た**嗅神経**[Ⅰ]olfactory nerve は，篩板を通り抜け，頭蓋腔で嗅球に入る．

B 鼻腔の骨格(図 8-43)

- 内側壁：鼻中隔であり，上部は篩骨の垂直板，後下部は鋤骨，前部は鼻中隔軟骨からなる．
- 下壁：硬口蓋であり，前部は上顎骨の口蓋突起，後部は口蓋骨の水平板からなる．出入口として，前端に**切歯管** incisive canal(蝶口蓋動脈と大口蓋動脈の交通枝，鼻口蓋神経が通る)の開口がある．
- 上壁：中央部は幅の狭い篩板で，頭蓋腔に面している．上壁の前部は外鼻の骨格(鼻骨，鼻中隔軟骨の外側板，大鼻翼軟骨)からできていて，次第に低くなり，外鼻孔につながる．上壁の後部も次第に低くなって後鼻孔につながり，蝶形骨の前面と翼状突起

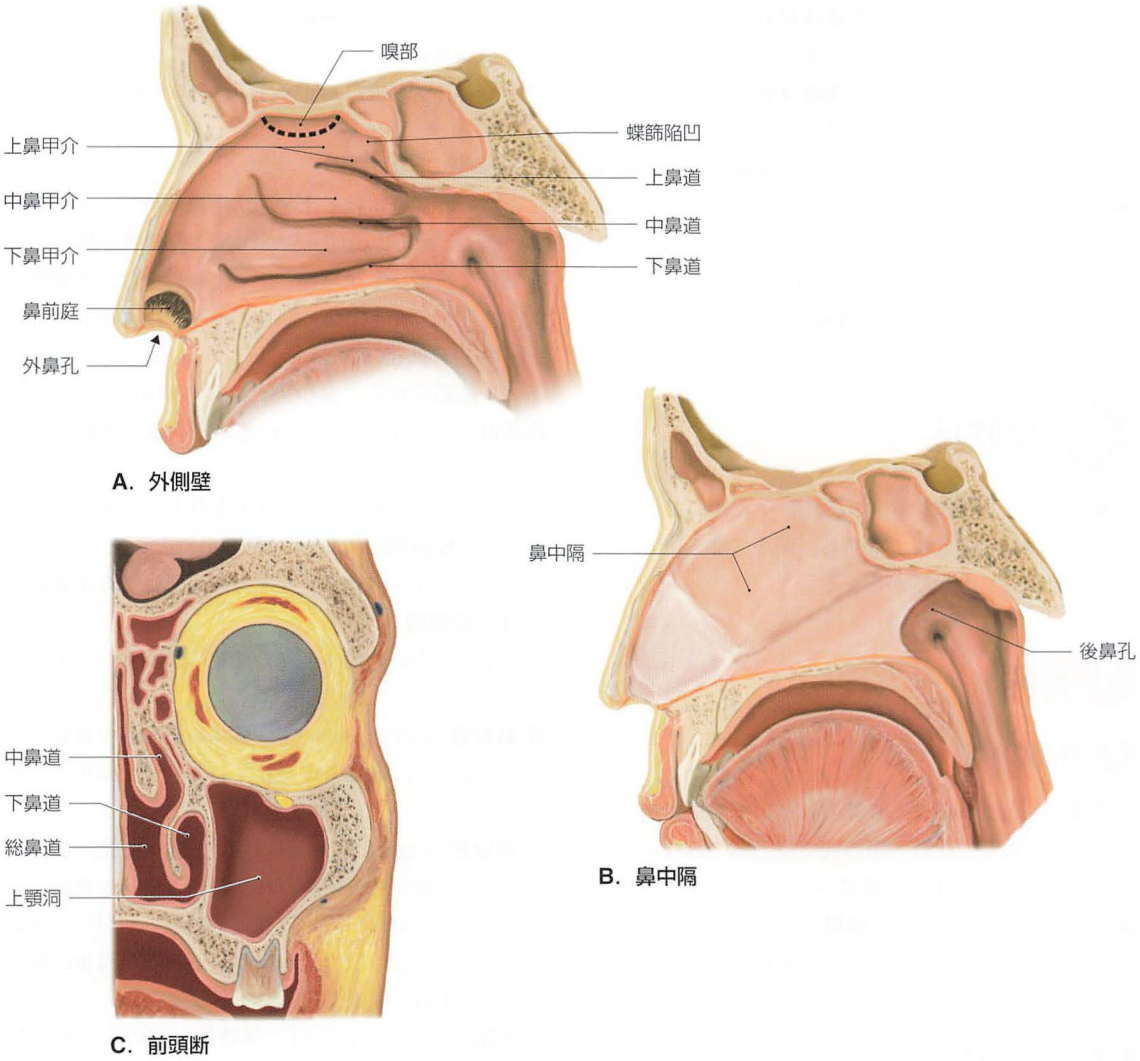

●図 8-42　鼻腔

内側板の基部，鋤骨翼からできている．出入口として，**篩板** cribriform plate には多数の小孔(嗅神経が通る)が開口する．

- 外側壁：鼻甲介が突き出して起伏に富み，上部では眼窩に，下部では上顎洞に面している．外側壁を構成する骨としては，**上・中鼻甲介** superior/middle nasal concha では篩骨迷路から，**下鼻甲介** inferior nasal concha では同名の骨から，後部は口蓋骨垂直板と蝶形骨翼状突起の内側板から，前部と下部中央は上顎骨の内側面から，上部前端は鼻骨からできている．最前部は外鼻の軟骨(鼻中隔軟骨の外側突起，大鼻翼軟骨)で作られている．出入口として**蝶口蓋孔** sphenopalatine foramen(蝶口蓋動脈，鼻口蓋神経と上顎神経[V_2]の上後鼻枝が通る)が上鼻道後方の外側壁に開いており，翼口蓋窩との間をつないでいる．

3 鼻腔域の脈管と神経

A 鼻腔の動脈(図 8-44)

鼻腔の動脈は，外頸動脈の枝である蝶口蓋動脈，大

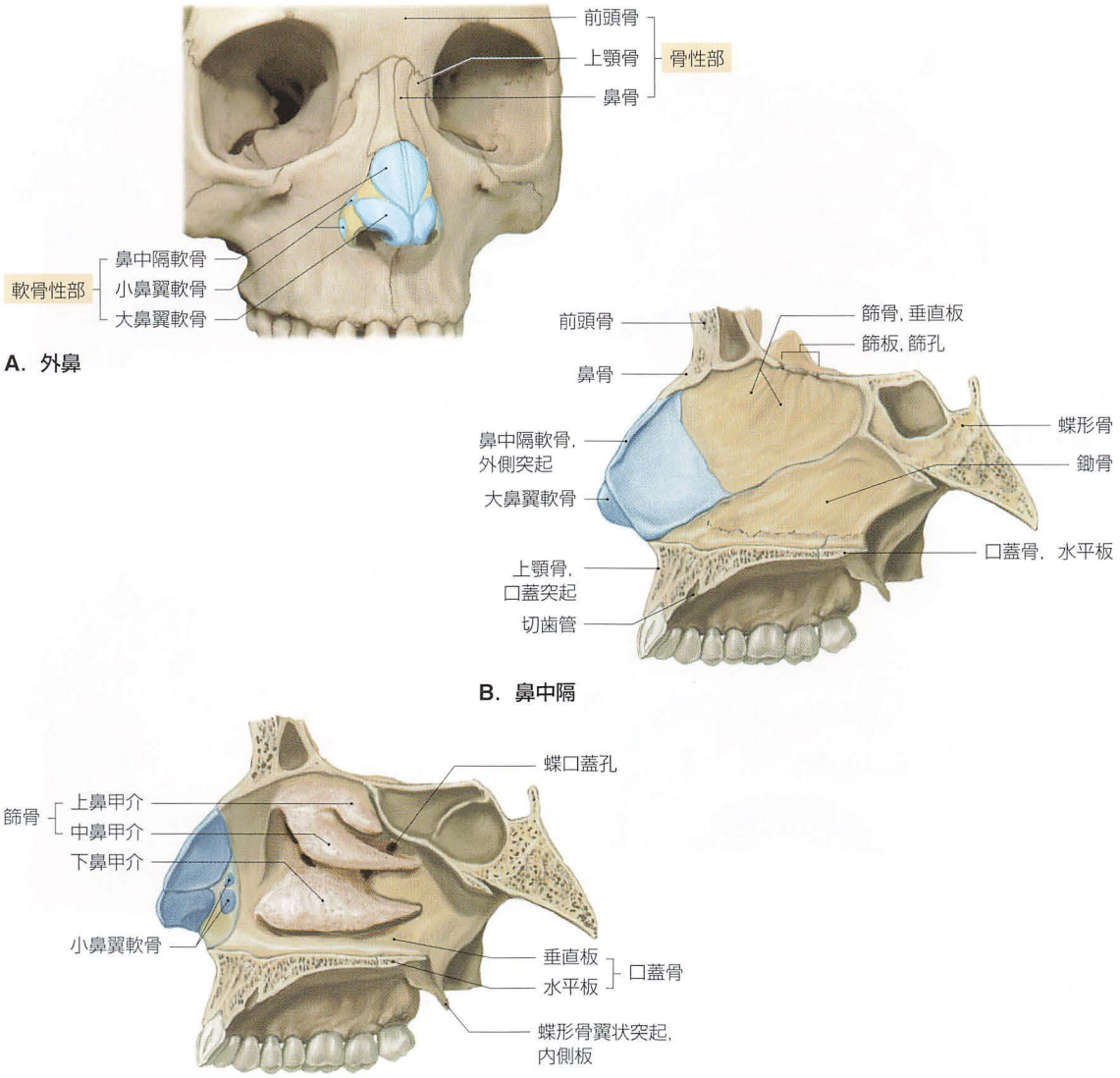

●図 8-43 鼻の骨格

口蓋動脈，上唇動脈と，内頸動脈の枝である前・後篩骨動脈が分布する．

蝶口蓋動脈 sphenopalatine artery は，鼻腔の最大の動脈で，顎動脈の終枝として翼口蓋窩から鼻腔外側壁の蝶口蓋孔を通って鼻腔に入る．ここで 2 枝に分かれ，**外側後鼻枝**は外側壁の大部分に，**中隔後鼻枝**は鼻中隔の大部分に分布して，他の枝と交通する．

大口蓋動脈 greater palatine artery は，大口蓋孔から口蓋に分布し，その終枝が切歯管を通って鼻腔底に達する．鼻中隔の前部と周辺の鼻腔底に分布し，蝶口蓋動脈の中隔後鼻枝と交通する．

上唇動脈 superior labial branch は，口角で顔面動脈から分かれて内側に向かう．そこから分かれた鼻外側枝は外鼻孔の外側面に，鼻中隔枝は鼻中隔の前部に分布する．

前・後篩骨動脈 anterior/posterior ethmoidal artery は，眼窩内で眼動脈から分かれた枝で，眼窩内側壁の同名の孔を通り，篩板を通って鼻腔に入る．後篩骨動脈は，鼻腔外側壁と鼻中隔の上部に分布する．前篩骨動脈は，外側壁と鼻中隔，鼻骨の内面に分布する．

鼻背動脈 dorsal nasal artery は，鼻骨と鼻中隔軟骨の間から出て外鼻に分布する．

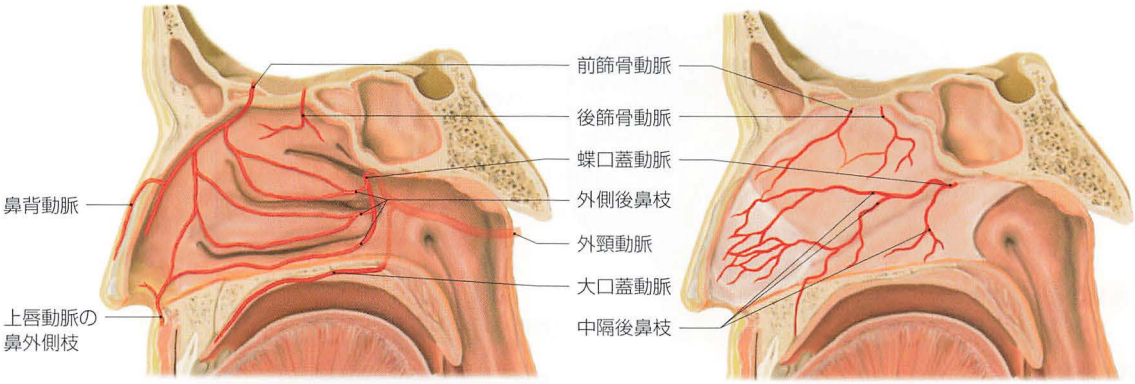

A. 外側壁　　B. 鼻中隔

●図 8-44　鼻腔の動脈

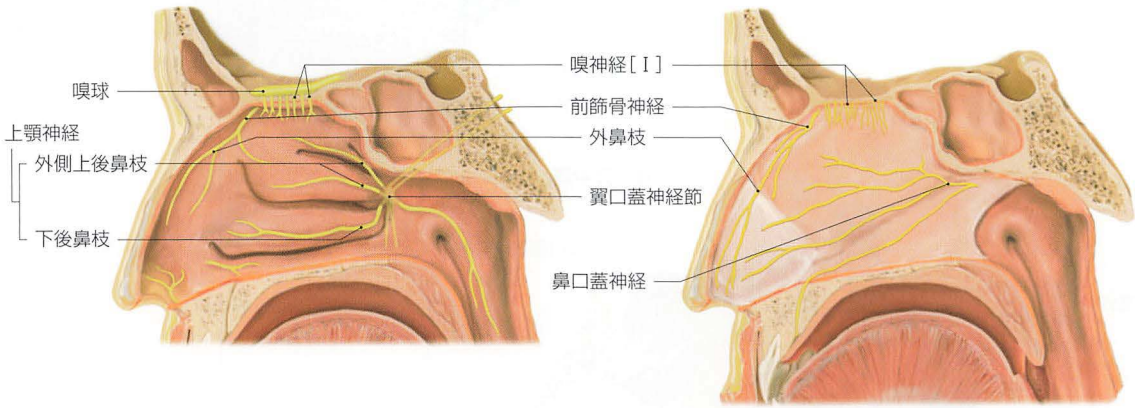

A. 外側壁　　B. 鼻中隔

●図 8-45　鼻腔の神経

B 鼻腔の静脈

鼻腔の静脈は，動脈に伴行する．顎動脈の枝に伴行する静脈は，側頭下窩の翼突筋静脈叢に流入する．鼻腔前部の静脈は顔面静脈に注ぐ．前・後篩骨静脈は上眼静脈を経て海綿静脈洞に流入する．

C 鼻腔のリンパ管

鼻腔のリンパ管は，鼻腔前部からは外鼻孔を通って顔面に出て，顎下リンパ節に流入する．鼻腔後部および副鼻腔からは，咽頭後リンパ節を経て，あるいは直接に深頸リンパ節に流入する．

D 鼻腔域の神経支配(図 8-45)

鼻腔上部の嗅部には，嗅神経[Ⅰ]が分布し，嗅覚を担当する．それ以外の部分には眼神経[V_1]と上顎神経[V_2]の枝が分布する．

嗅神経[Ⅰ]olfactory nerve は，鼻腔上部の嗅部の嗅上皮から多数の嗅糸として出て，篩板の小孔を通り，頭蓋腔で嗅球に入る．嗅覚を脳に伝える．

● 眼神経[V_1]の枝

前・後篩骨神経 anterior/posterior ethmoidal nerve は，眼窩内の鼻毛様体神経から分かれて，動脈に伴行して眼窩内側壁の同名の孔に入る．前篩骨神経は，前頭蓋窩を経て篩板の前方の小孔から鼻腔上壁に入り，鼻腔の外側壁と鼻中隔に枝を出し，外鼻枝が鼻骨と鼻中隔軟骨の間から出て外鼻に分布する．後篩骨神経は，後篩骨蜂巣と蝶形骨洞に分布するが，鼻腔には分布しない．

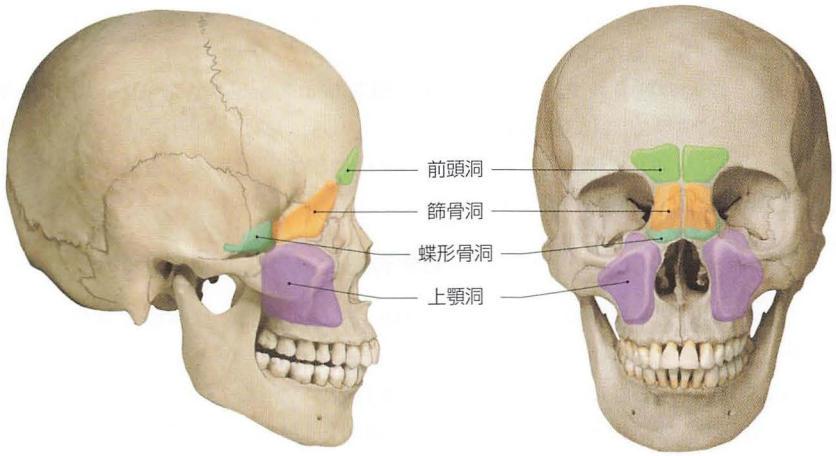

A. 外側面と前面

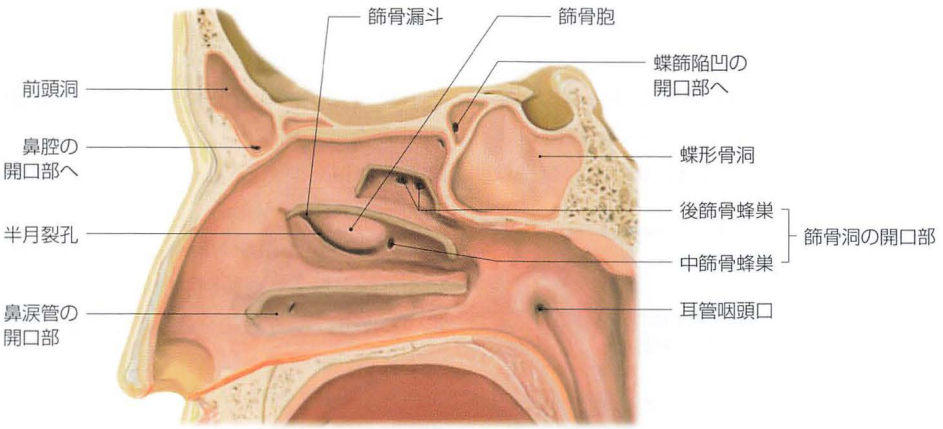

B. 鼻腔への開口

●図 8-46 副鼻腔

● **上顎神経[V_2]の枝**

翼口蓋窩から蝶口蓋孔を通って鼻腔に出るものとして，以下のものがある

外側・内側上後鼻枝 posterior superior lateral/medial nasal branch は，鼻腔の外側壁と鼻中隔にそれぞれ分布する．

鼻口蓋神経 nasopalatine nerve は最大の枝で，鼻中隔を前下方に向かい，切歯管を通って硬口蓋の粘膜に分布する．

下後鼻枝 posterior inferior nasal nerve は，口蓋管の中で大口蓋神経から分かれ，骨の小孔を通って現れ，鼻腔の外側壁の下部に分布する．

4 鼻腔域の局所解剖

A 鼻腔と周囲の位置関係

- 前方：外鼻を通して外界に面している．
- 上方：**篩板** cribriform plate を隔てて頭蓋腔の前頭蓋窩がある．
- 外側：上部に眼窩が，下部に上顎洞が接している．
- 下方：**口蓋** palate を隔てて口腔がある．
- 後方：上部では蝶形骨を隔てて頭蓋腔の後頭蓋窩があり，下部では後鼻孔を通して咽頭鼻部につながっている．

B 副鼻腔(図 8-46)

頭蓋の骨の中には，**副鼻腔** paranasal sinus と呼ばれ

る含気腔があり，鼻腔につながっている．副鼻腔は鼻腔周囲の4つの骨の内部にあり，骨と同名である．

❶ **上顎洞** maxillary sinus は，最大の副鼻腔で，上顎骨の内部にある．内側面は鼻腔外側壁で，上縁近くに鼻腔への開口部があり，半月裂孔を通して中鼻道に開口する．前面は顔面の骨，上外側面は眼窩底の骨，下面は上顎の歯列がある．後方は骨壁を隔てて側頭下窩がある．

❷ **篩骨洞(篩骨蜂巣)** ethmoidal cell は，多数の小さな含気腔の集合で，前・中・後の3部に分かれる．篩骨蜂巣を収める**篩骨迷路** ethmoidal labyrinth は，篩骨の垂直板の両側に垂れ下がる骨部で，鼻腔の上・中鼻甲介と篩骨胞，眼窩の内側壁の一部を構成する．前篩骨蜂巣は半月裂孔を通して中鼻道に，中篩骨蜂巣は中鼻道に，後篩骨蜂巣は上鼻道に開口する．

❸ **蝶形骨洞** sphenoidal sinus は，蝶形骨体の中にあり，左右に分かれている．前壁の高い位置にある開口部を通して，**蝶篩陥凹** spheno-ethmoidal recess に開口する．上壁は頭蓋底の下垂体と視交叉に隣接し，側壁は頭蓋底の海綿静脈洞に，前面と下面は鼻腔に隣接する．

❹ **前頭洞** frontal sinus は，前頭鱗の中にあり，左右に分かれている．形は三角形に近いが大小不同である．開口部は管状で，半月裂孔を通して中鼻道に開口する．

C 鼻腔への開口部(図 8-46B)

鼻腔の外側壁には，副鼻腔と鼻涙管の開口部がある．

後鼻孔のすぐ後ろの咽頭鼻部には，耳管の開口部(耳管咽頭口)がある(▶ 475 頁の「咽頭の内部」項を参照)．

鼻腔最上部の蝶篩陥凹の後壁には，蝶形骨洞の開口部がある．

上鼻道には，後篩骨蜂巣の開口部がある．

中鼻道には，篩骨迷路の一部が**篩骨胞** ethmoidal bulla となって突き出している．篩骨胞の上に中篩骨蜂巣の開口部がある．篩骨胞の下には**半月裂孔** semilunar hiatus という弯曲した裂隙があり，その前端は狭くなって**篩骨漏斗** ethmoidal infundibulum という溝になる．上顎洞，前頭洞，前篩骨洞の開口は篩骨漏斗につながり，半月裂孔を通して中鼻道に開口する．

下鼻道の前端近くには，鼻涙管が開口する．

Clinical scope

副鼻腔の役割

副鼻腔の形と大きさには個人差がきわめて大きい．そのような副鼻腔はどのような機能を果たしているのだろうか．

積極的な機能として，粘液を産生して鼻腔に供給する，吸気の温度や湿度を調節する，頭蓋に対するショックを吸収する，外界の温度の急変から脳を保護するといった説があるが，根拠が薄弱である．

現実的な説明として，頭蓋を構成するにあたって骨の量を最小にして，軽量化するというものがある．これによれば，副鼻腔の形と大きさが多様なことが説明できる．頭蓋には特定の形状をもった器官・領域が集まっている．脳，眼窩，耳，鼻腔，口腔などである．これらの器官・領域の隙間に副鼻腔が生じるのだから，形と大きさが多様になるのは当然である．

副次的な機能としては，声の共鳴に役立つ，個性的な顔貌を整える，といったことが挙げられる．

副鼻腔の疾患には，**慢性副鼻腔炎** chronic sinusitis がある．炎症により粘膜が腫脹して，鼻腔との交通路を閉鎖するので慢性化する．抗菌薬で治癒しない場合には，副鼻腔間をつないで排出を促す内視鏡手術や，粘膜を取り除く根治手術が行われる．上顎洞は上顎の歯列に近接しているため，歯や口腔の感染に起因する歯性上顎洞炎が生じる．最近のインプラント治療では薄い上顎骨の厚さを確保するために，上顎洞底に骨組織を造成する上顎洞底挙上術(サイナスリフト)を行う場合がある．耳鼻咽喉科や歯科の医師に仕事を提供するのが，副鼻腔の最後の役割といえるのかもしれない．

H 口腔域

口 mouth は，消化器への食物の取り入れ口であり，食物を細かく砕き(咀嚼)，咽頭以下の消化管に送り出す働き(嚥下)をする．容器としての口腔と，咀嚼のための付属器からなる．

1 口腔(図 8-47)

A 口腔の概観

口腔 oral cavity は，上顎と下顎の間の空間である．口腔の壁は，❶ 前方と側方では口唇と頬であり，❷ 上方は口蓋を隔てて鼻腔に接し，❸ 下方は口腔底であり，❹ 後方は口峡を通して咽頭に通じる．

口腔の内部は，上顎と下顎の歯列によって区分され，口唇・頬と歯列の間の**口腔前庭** oral vestibule と，歯列と口峡の間の**固有口腔** oral cavity proper とに分け

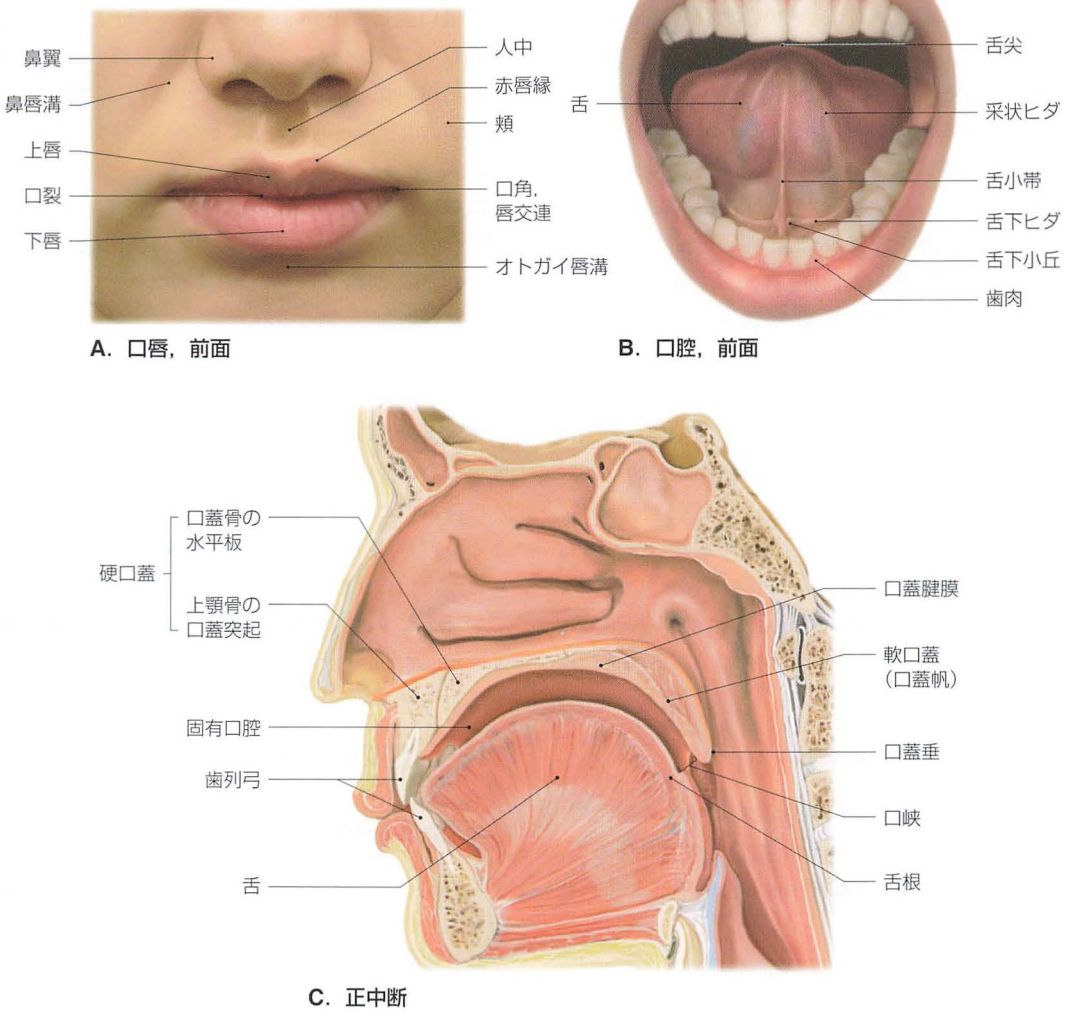

●図 8-47 口腔

られる（下顎を上顎に対して動かす顎関節と咀嚼筋については，後述の「側頭域」項を参照▶ 446 頁）．

B 口唇，頬，口腔前庭（図 8-47A）

口唇 lip は可動性の皮膚のヒダで，**上唇** upper lip と**下唇** lower lip があり，その間に**口裂** oral opening が開いている．口裂の両端は**口角** angle of mouth と呼ばれ，上唇と下唇が**唇交連** labial commissure によってつながる．唇の縁で赤い部分は**赤唇縁** vermilion border と呼ばれ，皮膚と粘膜の境をなす．口角の外側は**頬** cheek につながる．上唇と下唇は中に口輪筋を含み，口輪筋と周囲の顔面筋の働きで動き，口裂を開閉する．頬は中に頬筋と**頬脂肪体** buccal fat pad を含む（顔面筋については「顔面と頭皮」項を参照▶ 393 頁）．

上唇の皮膚の正中には**人中** philtrum という縦走する溝があり，鼻翼から口角に向かって**鼻唇溝** nasolabial sulcus が走る．下唇では唇とオトガイの間に**オトガイ唇溝** mentolabial sulcus が横走する．

口唇・頬の内面は粘膜によって覆われ，口腔前庭に面する．上唇と下唇の正中には，**上・下唇小帯** frenulum of upper/lower lip という縦走するヒダがある．頬の粘膜には**耳下腺乳頭** papilla of parotid duct が，上顎の第 2 大臼歯に向き合う位置にあり，ここに耳下腺管が開口する．

C 歯列，固有口腔(図 8-47B)

上顎と下顎には，歯がU字状の**歯列弓** dental arch を作っており，これよりも内がわが固有口腔である．歯頸部を包む粘膜は，**歯肉** gingiva という．

固有口腔の口腔底には，**舌** tongue が突き出している．舌の最前端は**舌尖** apex of tongue であり，前 2/3 は**舌体** body of tongue で，後 1/3 は**舌根** root of tongue である．舌の上面を**舌背** dorsum of tongue といい，舌体では水平だが舌根では下方に曲がって垂直に近くなり，舌体と舌根の間には**分界溝** terminal sulcus of tongue というV字状の溝がある(▶ 図 8-48)．

舌の下面で正中には，**舌小帯** frenulum of tongue という薄いヒダが舌尖から口腔底に向かって伸びる．

舌小帯の外側に**采状ヒダ** fimbriated fold という弱い鋸状の粘膜ヒダがある．

口腔底の歯列と舌の間で，舌小帯の両側に接して**舌下小丘** sublingual caruncle という小さな高まりがあり，ここから外側に**舌下ヒダ** sublingual fold が伸びている．舌下小丘には顎下腺管が開口し，舌下ヒダの内部には舌下腺がある．

D 口蓋，口峡(図 8-47C)

口蓋 palate は，鼻腔と口腔を隔てる板状の構造で，前方の 2/3 は**硬口蓋** hard palate で骨性の支柱をもち，後方の 1/3 は**軟口蓋(口蓋帆)** soft palate で筋と結合組織が支柱となり，可動性である．軟口蓋の正中には，**口蓋垂** uvula が垂れ下がっている．硬口蓋の前部には，**横口蓋ヒダ** transverse palatine fold という横走する粘膜のヒダがある．正中の**口蓋縫線** palatine raphe では粘膜が軽く盛り上がり，その前端は切歯のすぐ後方で**切歯乳頭** incisive papilla となって盛り上がる(▶ 図 8-52A)．

口峡 fauces は，口腔の最後部の狭まった部分で，咽頭への通路をなす．口峡の天井は軟口蓋，床は舌根で，外側壁には口蓋舌弓と口蓋咽頭弓という 2 つの粘膜ヒダがある(▶ 図 8-52A)．

❶ **口蓋舌弓** palatoglossal arch：軟口蓋と舌の外側縁をつなぎ，中に口蓋舌筋を含む．

❷ **口蓋咽頭弓** palatopharyngeal arch：軟口蓋と咽頭側壁をつなぎ，中に口蓋咽頭筋を含む．

口蓋舌弓と口蓋咽頭弓の間には**扁桃窩** tonsillar sinus という窪みがあり，ここに**口蓋扁桃** palatine tonsil がある．舌根の粘膜は**舌扁桃** lingual tonsil により覆われている．この他に咽頭鼻部の天井には，**咽頭扁桃** pharyngeal tonsil がある．

Clinical scope

口唇裂と口蓋裂

口唇と口蓋は，胎児の上顎歯，左右の上顎突起と正中の内側鼻突起が癒合して形成される．この癒合が不完全な場合には，口唇裂や口蓋裂といった顔面の**先天異常** congenital anomaly が生じる．

口唇裂 cleft lip は口唇に裂け目があり，内側鼻突起と上顎突起が癒合できないために生じる．400～500 出生あたりに 1 人の割合で発生する．裂け目の大きさはさまざまで，歯槽骨と口蓋にまで及んだ場合には口唇・口蓋裂になる．

口蓋裂 cleft palate は口蓋に裂け目があり，左右の上顎突起が正中で癒合できないために生じる．単独の口蓋裂は少なく，口唇裂に合併することが多い．口唇・口蓋裂の場合には，口腔内が陰圧にならないため，哺乳が困難になることがある．

口唇裂に対しては，生後 3 カ月以内に口唇形成術を行う．口蓋裂に対しては，生後 1 年～1 年半で口蓋形成術を行う．

2 口腔の付属器

A 舌(図 8-48)

舌 tongue は，口腔底にある筋性の器官で，表面は舌粘膜という舌に特徴的な粘膜と，舌腱膜という丈夫な結合組織層により包まれている．

Functional scope

扁桃

扁桃 tonsil は，口峡と咽頭鼻部にあるリンパ組織の集塊で，咽頭扁桃，口蓋扁桃，舌扁桃の 3 種類がある．口峡を取り巻くように配置されていることから，**リンパ咽頭輪** pharyngeal lymphatic ring(**ワルダイエル咽頭輪** Waldeyer throat ring)という．

同様のリンパ組織の集塊は，消化管と気道の粘膜にみられ，**リンパ小節** lymphoid nodule という．小さなリンパ小節は孤立リンパ小節と呼ばれ，粘膜に広く散在している．多数のリンパ小節が集まった大型のものは集合リンパ小節で，その代表的なものが扁桃である．小腸の**パイエル板** Peyer's patch と**虫垂** appendix も集合リンパ小節を含んでいる．このような消化管や呼吸器などの粘膜にみられるリンパ組織を総称して，**粘膜関連リンパ組織** mucosa-associated lymphoid tissue(MALT)という．

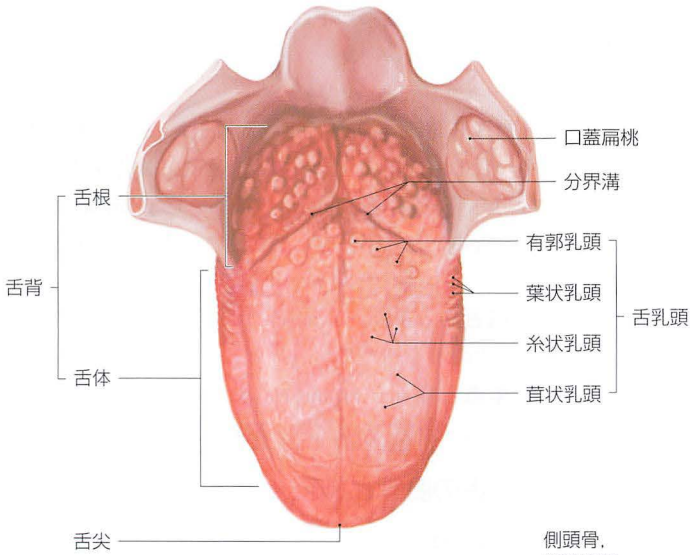

A. 上面

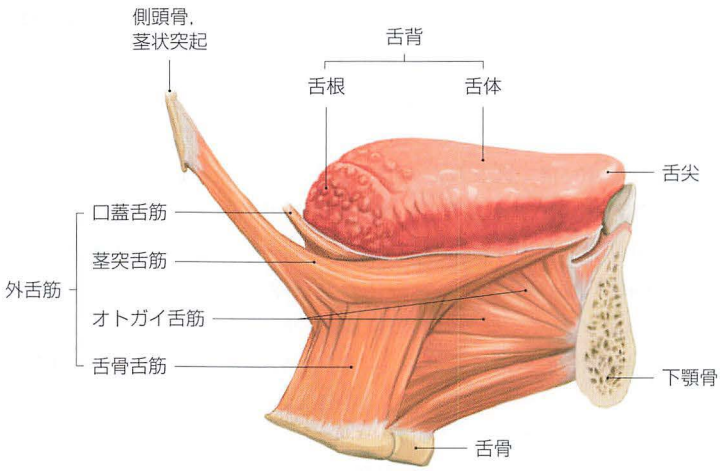

B. 外側面

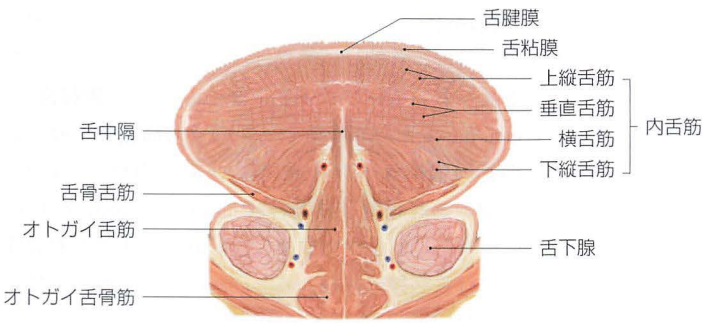

C. 前頭断

図 8-48 舌

C では，横舌筋は横方向に，垂直舌筋は縦方向に走行しているのが見える．

表 8-11　舌乳頭の性状

	形状	角化	分布	味蕾	漿液腺
糸状乳頭	円錐状	あり	舌体の舌背	なし	なし
茸状乳頭	茸状	なし	舌体の舌背	あり	なし
有郭乳頭	台状	なし	分界溝の前	あり	あり
葉状乳頭	ヒダ状	なし	舌体外側縁	あり	あり

● 舌粘膜(表 8-11)

舌体の**舌粘膜** mucous membrane of tongue には，4種類の**舌乳頭** lingual papilla が分布している．

❶ **糸状乳頭** filiform papilla は，舌体の舌背に密生する小さな円錐状の乳頭で，上皮は角化して肉眼的に白っぽく見える．味蕾をもたない．

❷ **茸状乳頭** fungiform papilla は，糸状乳頭の間に散在する丸い茸形の乳頭で，上皮の角化はなく，肉眼的に赤い点として見える．表面に味蕾をもつ．

❸ **有郭乳頭** vallate papilla は，分界溝の前に一列に並び，輪状の深い溝で囲まれた大型の台状の乳頭で，溝の底に漿液性の**エプネル腺** Ebner's gland が開口する．乳頭の側面に多数の味蕾を有する．

❹ **葉状乳頭** foliate papilla は，舌体の外側縁の後部にみられる縦ヒダで，ヒダの側面に多数の味蕾を有する．葉状乳頭の間の溝に漿液腺(エプネル腺)が開口する．

● 舌筋(表 8-12, 13)

舌筋 muscle of tongue は舌の実質を作る骨格筋で，内舌筋と外舌筋がある．舌粘膜下の**舌腱膜** lingual aponeurosis が舌筋の停止として働く．

神経 いずれも舌下神経[Ⅻ]により支配されるが，ただし口蓋舌筋は迷走神経[Ⅹ]が支配する．

外舌筋 extrinsic muscle of tongue は，舌の外の骨格から起始し，舌の内部と舌腱膜に停止する筋で，筋の位置を変える働きをする．

❶ **オトガイ舌筋** genioglossus は，下顎骨の内面正中のオトガイ棘から起こり，後上方に向かって扇状に広がり，舌の正中部に放散する．

❷ **舌骨舌筋** hyoglossus は，舌骨の外側面から起こって前上方に向かい，舌背の舌腱膜に停止する．

❸ **茎突舌筋** styloglossus は，茎状突起から起こって前下方に向かい，舌の外側縁から進入して舌尖の舌腱膜に停止する．

❹ **口蓋舌筋** palatoglossus は，軟口蓋と舌の両方の筋である．口蓋腱膜の下面から起こり，口蓋舌弓の中を通って前下方に向かい，舌の外側縁に停止する．

内舌筋 intrinsic muscle of tongue は，起始と停止がともに舌の内部にあり，舌の形を変える働きをする．

❶ **上・下縦舌筋** superior/inferior longitudinal muscle は，舌の上部と下部を前後に走り，舌の前後長を縮める．

❷ **横舌筋** transverse muscle は，舌の中部を左右に走り，舌の幅を縮める．

❸ **垂直舌筋** vertical muscle は，オトガイ舌筋の外側を上下に走り，舌の高さを縮める．

B 舌の脈管と神経

● 舌の動脈

舌動脈から由来する．

舌動脈 lingual artery は舌骨の後方で外頸動脈から分枝し，上下に屈曲しながら前方に進み，舌骨舌筋の内側を通って舌に進入する．舌内で数本の**舌背枝** dorsal lingual branch が出て舌の上部を栄養し，終枝の**舌深動脈** deep lingual artery は舌の前部を栄養する．舌動脈からの枝は，舌下腺，歯肉，口腔底の粘膜にも分布する．

● 舌の静脈

舌動脈に伴行する**舌背静脈** dorsal lingual vein とその下方の**舌深静脈** deep lingual vein があり，舌静脈を経てあるいは直接に内頸静脈に注ぐ．

● 舌のリンパ管

舌体からのものはオトガイ下リンパ節と顎下リンパ節に注ぎ，そこから深頸リンパ節の下部に運ばれる．舌根からのものは深頸リンパ節の上部に運ばれる．

● 舌の神経

- 感覚神経：舌粘膜の感覚は，舌体と舌根で神経支配が異なる．舌体には下顎神経[V_3]の枝の**舌神経** lingual nerve が分布するが，そのうち痛覚と一般感覚の神経線維は下顎神経[V_3]経由で中枢に運ばれ，味覚の神経線維は**鼓索神経** chorda tympani を通り，顔面神経[Ⅴ]経由で中枢に運ばれる．舌根と有郭乳頭には**舌咽神経**[Ⅸ]glossopharyngeal nerve の舌枝が分布し，舌咽神経[Ⅸ]経由で中枢に運ばれる．
- 運動神経：舌筋の運動は，ほとんど**舌下神経**[Ⅻ] hypoglossal nerve により支配される．口蓋舌筋のみは迷走神経[Ⅹ]により支配される．

●表 8-12 外舌筋

筋	起始	停止	神経支配	作用
オトガイ舌筋	下顎骨の内面正中のオトガイ棘	舌の正中部に放散	舌下神経[XII]	舌尖を前方に，舌の中心部を下方に動かす
舌骨舌筋	舌骨の外側面	舌背の舌腱膜	舌下神経[XII]	舌を下方に動かす
茎突舌筋	茎状突起	舌尖の舌腱膜	舌下神経[XII]	舌背を挙上，舌を後方に動かす
口蓋舌筋	口蓋腱膜の下面	舌の外側縁	迷走神経[X]	軟口蓋を下制，口蓋舌弓を正中に動かす，舌背を挙上

●表 8-13 内舌筋

筋	起始	停止	神経支配	作用
上縦舌筋	舌背の舌腱膜，舌中隔	舌尖の舌腱膜	舌下神経[XII]	舌を前後に短縮，舌を上方に曲げる
下縦舌筋	舌根	舌尖の舌腱膜	舌下神経[XII]	舌を前後に短縮，舌を下方に曲げる
横舌筋	舌中隔	舌外側縁の舌腱膜	舌下神経[XII]	舌を左右に短縮
垂直舌筋	舌下面の舌腱膜	舌正面の舌腱膜	舌下神経[XII]	舌を上下に短縮

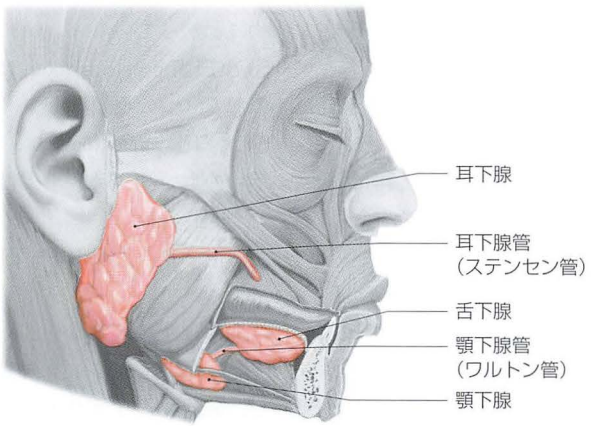

●図 8-49 大唾液腺

C 唾液腺(図 8-49)

唾液腺 salivary gland は，口腔に分布する外分泌腺である．口腔内の粘膜下には，さまざまな部位に**小唾液腺** minor salivary gland があり，部位により**口唇腺** labial gland，**頬腺** buccal gland，**口蓋腺** palatine gland，**舌腺** lingual gland と呼ばれている．その多くは粘液性でムチンを多く含む液を分泌するが，有郭乳頭に付属する**エプネル腺** Ebner's gland は，漿液性でムチンの乏しい液を分泌する．

大唾液腺 major salivary gland は粘膜から独立して導管を通して開口するもので，耳下腺，顎下腺，舌下腺の 3 種類がある．

❶ **耳下腺** parotid gland は，耳の前下方の皮下に位置する．**耳下腺管** parotid duct(**ステンセン管** Stensen's duct)は前方に向かい，頬筋を貫いて口腔前庭の頬粘膜に開口する．漿液性でムチンの乏しい液を分泌する．開口部のある耳下腺乳頭は，上顎第 2 大臼歯付近に位置する．耳下腺には**耳神経節** otic ganglion から出た副交感性の節後線維が，耳介側頭神経を通して分布する(耳下腺の局所解剖については，「顔面の皮下の構造物」項を参照▶ 395 頁)．

❷ **顎下腺** submandibular gland は，下顎体後部の内側にある親指大の唾液腺で，顎舌骨筋の後縁から下面に

かけて広がる．**顎下腺管**(**ワルトン管** Wharton's duct)は腺の後部から出て顎舌骨筋の上面を前内方に向かい，舌下腺の内側を通って固有口腔の**舌下小丘** sublingual caruncle に開口する．ムチンを少量含む混合性の液を分泌する．顎下腺のすぐ上に副交感性の**顎下神経節** submandibular ganglion があり，舌神経と交通枝でつながれている．顎下神経節から出た節後線維は，顎下腺と舌下腺に分布する．

❸ **舌下腺** sublingual gland は，固有口腔の**舌下ヒダ** sublingual fold の中にあり，多数の導管が粘膜に開口する．その最前方の**大舌下腺管** major sublingual duct (**バルトリン管** Bartholin's duct)は，顎下腺管とともに舌下小丘に開口する．ムチンを多く含む粘液性の液を分泌する．

D 唾液腺の脈管と神経

● 唾液腺の動脈

外頸動脈の末梢枝が分布する．

❶ 耳下腺には，浅側頭動脈の枝の顔面横動脈が分布する．

❷ 顎下腺には，顔面動脈の枝のオトガイ下動脈が分布する．

❸ 舌下腺には，舌動脈の枝の舌下動脈と，顔面動脈の枝のオトガイ下動脈が分布する．

● 唾液腺の静脈

顔面静脈と下顎後静脈を通して内頸静脈に集まる．

❶ 耳下腺の静脈は，近傍の顔面静脈と下顎後静脈に注ぐ．

❷ 顎下腺の静脈は，オトガイ下動脈に伴行して顔面静脈に注ぐ．

❸ 舌下腺の静脈は，舌静脈を経て顔面静脈に注ぐ．

● 唾液腺の神経支配

交感神経と副交感神経の二重支配である．

交感神経は，唾液腺から固形成分の分泌を刺激し，唾液の粘度を増加させる．節後線維は，上頸神経節から出て，外頸動脈から顔面動脈ないし舌動脈とその枝に沿って唾液腺に進入する．

副交感神経は，唾液腺から液体成分の分泌を刺激し，漿液性の唾液を多量に分泌させる．

❶ 耳下腺への節前線維は，舌咽神経[Ⅸ]から出て，鼓室神経叢から小錐体神経を通って**耳神経節** otic ganglion に達する．ここから出た節後線維は，耳介側頭神経を経て耳下腺に分布する．

❷ 顎下腺と❸ 舌下腺への節前線維は，顔面神経から出て，鼓索神経から舌神経を通って**顎下神経節** submandibular ganglion に達する．ここから出た節後線維は近傍の顎下腺と舌下腺に分布する．

3 歯

歯 tooth は，食物を切り刻む硬い器官で，上顎と下顎に U 字形の**歯列弓** dental arch を作っている．

A 歯の種類(図 8-50，表 8-14)

人間の歯は年代によって 2 種類あり，**永久歯** permanent tooth は成人にみられ，**乳歯** deciduous tooth は乳児期から小児期にかけて一時的に生える．

● 永久歯

永久歯は 32 本であり，4 種類の形状がある．

❶ **切歯** incisor tooth は，最前部の 2 本でノミのような形をしている．

❷ **犬歯** canine tooth は，切歯に続く 1 本で，歯冠が錐状にとがっている．

❸ **小臼歯** premolar tooth は，第 4・5 の 2 本で，拳状の形で 2 つの咬頭をもつ．

❹ **大臼歯** molar tooth は，第 6〜8 の 3 本で，大きな拳状の形で 3〜5 個の咬頭をもつ．

● 乳歯

切歯 2 本，犬歯 1 本，臼歯 2 本の 20 本である．

乳歯は生後 8 カ月〜2 歳半までに生える．永久歯は 6 歳以降に生える．永久歯の第 1〜5 歯は乳歯に対応し，乳歯から生え代わるが，第 6〜8 歯は新たに生える．第 3 大臼歯は思春期以後に生えるので智歯(親知らず)と呼ばれ，異常な生え方をしたり萌出しないこともある．

B 歯の形状(図 8-51)

歯冠 crown は，歯肉から突き出した部分である．**歯根** root は，歯槽の骨に固定されている部分である．**歯頸** neck はその中間の部分で，歯肉に埋まっているが歯槽の骨には固定されていない．歯冠の先端には独立した**咬頭** cusp という隆起部がみられ，小臼歯と大臼歯では複数の咬頭が突き出し，犬歯では 1 個の咬頭が突き出す．

歯の内部には**歯髄腔** pulp cavity があり，歯根では細い管状になり，**歯根管** root canal と呼ばれる．歯髄腔内の組織は**歯髄** dental pulp と呼ばれ，ここに含ま

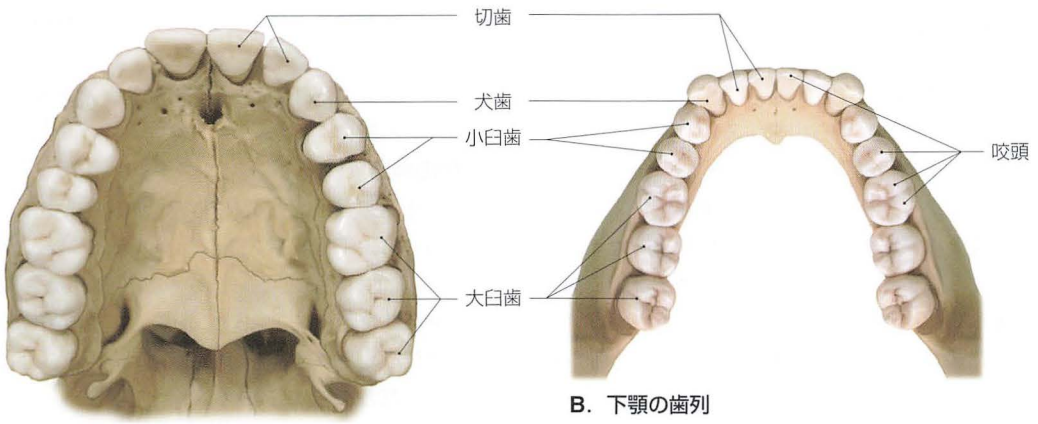

A. 上顎の歯列　　B. 下顎の歯列

●図 8-50　歯列

●表 8-14　乳歯と永久歯の萌出時期

乳歯	萌出時期	永久歯	萌出時期
第 1 切歯	生後 8〜10 カ月	第 1 切歯	6〜7 歳
第 2 切歯	生後 11〜12 カ月	第 2 切歯	7〜8 歳
犬歯	生後 18〜19 カ月	犬歯	9〜10 歳
第 1 臼歯	生後 16〜17 カ月	第 1 小臼歯	9〜10 歳
第 2 臼歯	生後 27〜30 カ月	第 2 小臼歯	10〜11 歳
		第 1 大臼歯	6 歳
		第 2 大臼歯	11〜13 歳
		第 3 大臼歯	17〜25 歳

れる血管と神経は，歯根の先端の開口部を通ってくる．

C 歯の組織構造（図 8-51）

歯の本体は 3 種類の硬組織からできている．

❶ **象牙質** dentine は歯の本体を作る部分で，リン酸カルシウムを 70% ほど含んでいる．歯髄に向かう面に象牙芽細胞が並び，そこから出た細長い突起が象牙質の中に放射状に伸び出している．

❷ **エナメル質** enamel は歯冠の表面を覆うきわめて硬い組織で，リン酸カルシウムを 96% ほど含み，細胞は含んでいない．

❸ **セメント質** cement は歯根の表層を覆う薄い層で，骨と同様の組織で細胞を含むが，血管と神経は含まない．

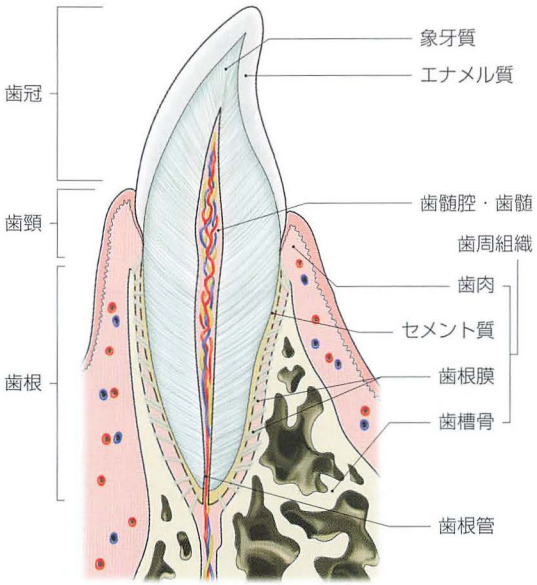

●図 8-51　歯の構造

D 歯の支持構造（図 8-51）

歯は，上顎骨と下顎骨が作る**歯槽** dental alveoli の中に植え込まれている．

歯周組織 periodontium は，歯を歯槽に固定する組織で，歯槽骨，セメント質，歯根膜，歯肉からなる．

歯根膜 periodontal fiber は，歯槽骨とセメント質の狭い間隙をつなぐ靱帯である．

歯肉 gingiva は，歯頸と歯槽骨に密着する粘膜である．

E 歯の脈管と神経

● 歯と歯肉の動脈

歯の動脈は，顎動脈から由来する．

下顎では，**下歯槽動脈** inferior alveolar artery が側頭下窩で顎動脈から分枝し，下顎骨の下顎管に入り，下顎の歯に枝を出す．下歯槽動脈の終枝はオトガイ動脈となってオトガイ孔から外に出てオトガイ部の皮膚に血液を送る．

上顎の歯には，**前・後上歯槽動脈** anterior/posterior superior alveolar artery が血液を送る．後上歯槽動脈は翼口蓋窩で顎動脈から分かれ，上顎骨の中に進入し，大臼歯と小臼歯に分布する．前上歯槽動脈は，顎動脈の枝の眼窩下動脈から眼窩底で分枝し，上顎骨に入って切歯と犬歯に分布する．

歯肉の動脈の口腔前庭側は，歯に分布する動脈と同じである．固有口腔側には，口蓋および口腔底の動脈が分布する．

● 歯と歯肉の静脈・リンパ管

静脈は，歯に分布する動脈に伴行し，同名である．おもに翼突筋静脈叢に流入し，前方部の静脈は顔面静脈に注ぐ．

リンパ管は，顎下リンパ節，オトガイ下リンパ節，深頸リンパ節に注ぐ．

● 歯の神経

歯の感覚神経は，三叉神経[V]から由来する．

下顎では，**下歯槽神経** inferior alveolar nerve が側頭下窩で下顎神経[V_3]から分かれ，下歯槽動静脈とともに下顎孔を通って下顎管に入り，下顎の歯に分布する．終枝のオトガイ神経は，オトガイ孔から外に出てオトガイ部と下唇に分布する．

上顎の歯には，上顎神経[V_2]の枝の**前・中・後上歯槽枝** anterior/middle/posterior superior alveolar branch が分布する．後上歯槽枝は翼口蓋窩で上顎神経[V_2]から分枝し，上顎骨の後外側面に進入する．中・上後歯槽枝は眼窩下神経から眼窩底の後部と前部で分枝し，上顎骨の中に進入して下行する．3本の上歯槽枝は交通して上歯槽神経叢を形成する．

Clinical scope

う蝕と歯周病

成人の歯は新しく生え代わることがなく，歯を失うと**生活の質** quality of life(QOL)が著しく低下する．歯を失う最大の原因は，う蝕と歯周病である．

う蝕 dental caries は，口腔内の細菌が食物中の糖質から酸を作り，歯質を脱灰し，有機質を溶かして歯の実質を欠損させることである．う蝕された歯は，**う歯** caries tooth と呼ばれる．う蝕の進行度は C0～C4 に分類される．

- C0：う蝕の始まりでエナメル質が白く濁った状態．
- C1：う蝕がエナメル質に限局している間は，痛みは生じない．
- C2：う蝕が象牙質に達して象牙芽細胞の突起が露出すると，冷温刺激に対する知覚過敏や歯痛を生じる．
- C3：う蝕が歯髄に達すると，歯髄が感染して歯質の破壊が進む．
- C4：さらにう蝕が進むと歯冠部が崩壊し，歯根だけが残る．

歯周病 periodontal disease は，歯と歯肉の隙間に細菌が侵入し，歯周組織に炎症を起こして歯槽の骨を溶かしていく病気である．**歯垢** dental plaque は，歯の表面にできる黄白色の沈着物で，多数の細菌を含み，歯頸によく生じて歯周病の原因になる．歯垢が石灰化すると**歯石** dental calculus になる．

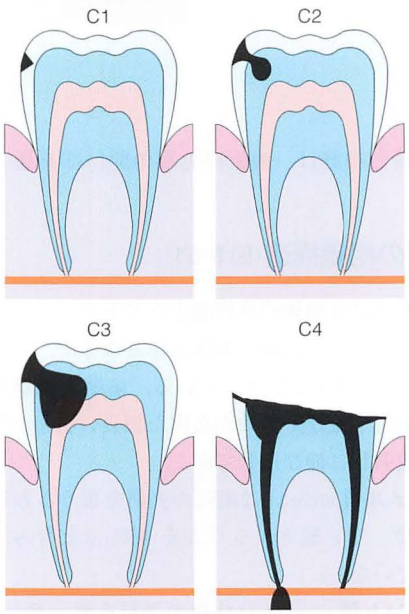

●歯のう蝕，C1～4

4 口腔域の局所解剖

A 口蓋の局所解剖(図 8-52)

口蓋 palate は，鼻腔と口腔を隔てる板状の構造で，前方の 2/3 は硬口蓋で骨性の支柱を持ち，後方の 1/3 は軟口蓋(口蓋帆)で筋と結合組織が支柱となり可動性である．

硬口蓋 hard palate は，前方 2/3 が上顎骨の口蓋突起から，後方 1/3 が口蓋骨の水平板からできている．硬口蓋の後端両側には**大・小口蓋管** greater/lesser palatine canal の開口(大・小口蓋孔)があり，大・小口蓋動静脈・神経がここから出て，口蓋の粘膜に分布する．硬口蓋の前端には**切歯管** incisive canal の開口(切歯孔)があり，ここを通って大口蓋動脈の終枝が口腔から鼻腔に向かい，鼻口蓋神経の終枝が鼻腔から口腔に向かう．

軟口蓋 soft palate の後端正中には，**口蓋垂** uvula が垂れ下がる．軟口蓋の外側縁から 2 つのヒダが下方に伸び，前方の**口蓋舌弓** palatoglossal arch は舌の外側縁につながり，後方の**口蓋咽頭弓** palatopharyngeal arch は咽頭側壁につながる．軟口蓋の前部は口蓋腱膜という結合組織板を含み，後部は筋性である．

口蓋腱膜 palatine aponeurosis は硬口蓋の後縁に付着し，口蓋帆張筋の停止になっている．

● 口蓋の筋(表 8-15)

軟口蓋は 5 つの筋によって動かされる．

❶ **口蓋帆張筋** tensor veli palatini は，蝶形骨翼状突起の舟状窩，蝶形骨棘，耳管軟骨から起こって下行し，蝶形骨内側板下端の翼突鉤で腱となって直角に内方に向かい，口蓋腱膜に停止する．

作用 軟口蓋を緊張させ，耳管を開く．

神経 下顎神経[V_3]の分枝の内側翼突筋神経により支配される．

❷ **口蓋帆挙筋** levator veli palatini は，側頭骨下面と耳管軟骨から起こって内側下方に向かい，口蓋腱膜の中央に停止する．

作用 軟口蓋を挙上する．

神経 迷走神経の咽頭枝が咽頭神経叢経由で支配する．

❸ **口蓋舌筋** palatoglossus は，口蓋腱膜の下面から起こり，口蓋舌弓の中を通って前下方に向かい，舌の外側縁に停止する(▶ 図 8-47B)．

作用 軟口蓋を引き下げ，口蓋舌弓を正中に近づけ，舌を挙上する．

神経 口蓋帆挙筋(❷)と同じ．

❹ **口蓋咽頭筋** palatopharyngeus は，口蓋腱膜の上面から起こって左右に向かい，咽頭を囲みながら下行し，咽頭の外側壁に停止する．

作用 軟口蓋を緊張させ，口蓋咽頭弓を正中に近づけ，咽頭を引き上げる．

神経 口蓋帆挙筋(❷)と同じ．

❺ **口蓋垂筋** musculus uvulae は，口蓋腱膜の上面から起こり，口蓋垂の粘膜に停止する．

作用 口蓋垂を挙上し，短縮する．

神経 口蓋帆挙筋(❷)と同じ．

● 口蓋の脈管

口蓋の動脈には，顎動脈からの大口蓋動脈，顔面動脈からの上行口蓋動脈，上行咽頭動脈の口蓋枝がある．

大口蓋動脈 greater palatine artery は，翼口蓋窩で顎動脈から下行口蓋動脈として分枝し，大口蓋管の中を

Developmental scope

咀嚼装置の進化

口で食物を細かく噛み砕くことを，**咀嚼** mastication という．咀嚼は，食物の消化の第 1 段階である．口は咀嚼のために，大きく分けて 4 つの装置を備えている．❶ 口蓋，口唇，頬が作る口腔の壁，❷ 大唾液腺による多量の唾液の分泌，❸ 切歯，犬歯，小臼歯，大臼歯の 4 型に分化した歯列，❹ 舌による食物の操作，である．

❶ 口蓋は，哺乳類になって生じたもので，爬虫類や両生類では口腔と鼻腔がつながっている．頬と口唇の土台となる顔面筋も，哺乳類になってできたものである．口蓋と口唇と頬は，口腔を閉鎖空間にする．食物を口腔の中に閉じ込めて，上顎と下顎の歯で噛み砕くことにより，咀嚼が可能となる．

❷ 三大唾液腺(耳下腺，舌下腺，顎下腺)は，哺乳類に独特のものである．毒ヘビは歯に開口する毒腺は有するが，他の爬虫類や鳥類には大きな口腔腺はない．三大唾液腺は多量の唾液を口腔に分泌して，咀嚼を助けている．

❸ 4 型に分化した歯も，哺乳類に共通かつ独特である．鳥類には歯がない．爬虫類のワニやヘビは単純な円錐形の歯をもつ．

❹ 舌は，すべての脊椎動物にみられる．

このように，咀嚼に必要な装置の多くは，哺乳類になって新たに獲得された．哺乳類がさまざまな環境に適応放散し，発展することができたのは，咀嚼装置を獲得して利用可能な食物の範囲を広げたことが 1 つの要因である．

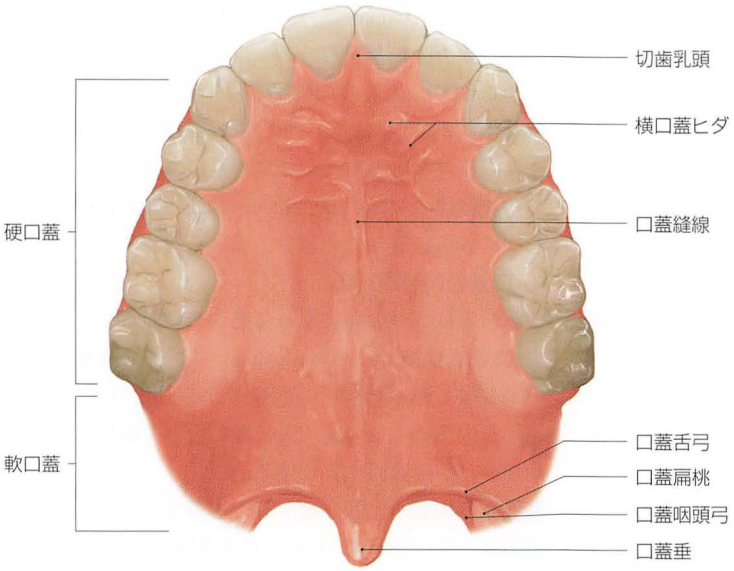

A. 下面

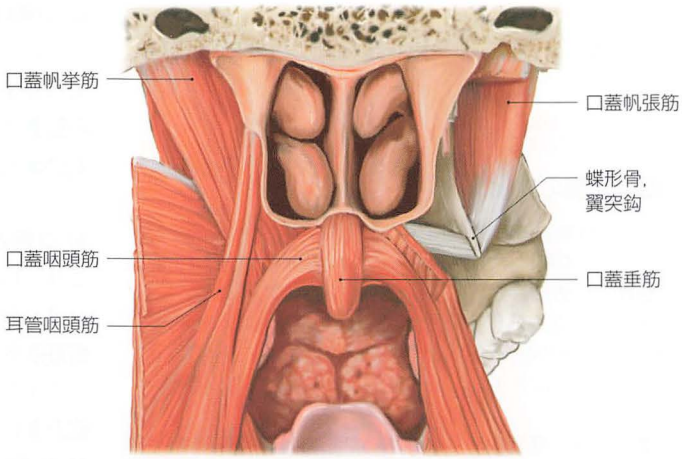

B. 軟口蓋の筋(後面)

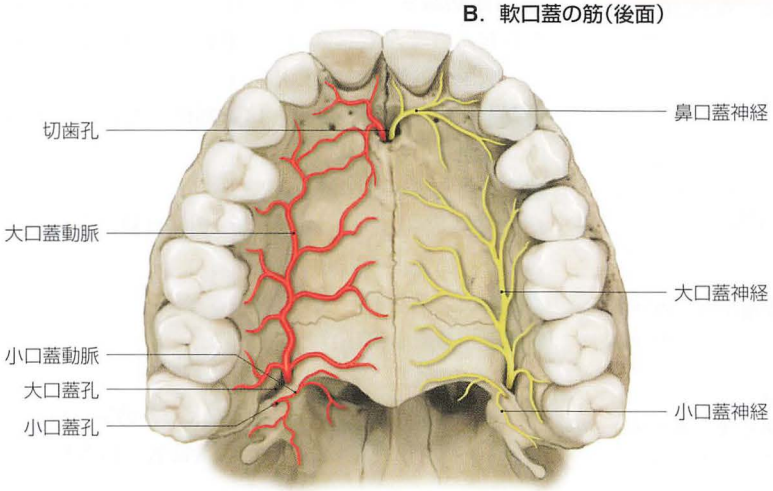

C. 口蓋の動脈と神経

●図 8-52　口蓋

● 表 8-15 口蓋の筋

筋	起始	停止	神経支配	作用
口蓋帆張筋	蝶形骨翼状突起舟状窩，蝶形骨棘，耳管軟骨	翼突鉤で向きを変えて口蓋腱膜	下顎神経［V_3］の枝の内側翼突筋神経	軟口蓋を緊張，耳管を開く
口蓋帆挙筋	側頭骨下面，耳管軟骨	口蓋腱膜中央	迷走神経［X］の咽頭枝（咽頭神経叢経由）	軟口蓋を挙上
口蓋舌筋	口蓋腱膜の下面	舌の外側縁		軟口蓋を下制，口蓋舌弓を正中に，舌を挙上
口蓋咽頭筋	口蓋腱膜の上面	咽頭の外側壁		軟口蓋を緊張，口蓋咽頭弓を正中に，咽頭を挙上
口蓋垂筋	口蓋腱膜の上面	口蓋垂		口蓋垂を挙上・短縮

下行し，大口蓋動脈となって大口蓋孔から出て前方の硬口蓋に分布する．経過中に分枝した細い小口蓋動脈は，小口蓋孔から出て後方の軟口蓋に分布する．大口蓋動脈は硬口蓋の粘膜下を前方に進み，切歯管を通って鼻中隔に達する．

上行口蓋動脈 ascending palatine artery は，顔面動脈の基部から分枝して咽頭の外側壁を上行し，上咽頭収縮筋の上を越えて咽頭に入り，口峡の外側壁と軟口蓋に分布する．

上行咽頭動脈 ascending pharyngeal artery は，外頸動脈から後方に分かれ，上行口蓋動脈と同じ経路を通る動脈で，たがいに代償する．

口蓋の静脈はほぼ動脈に伴行し，側頭下窩の翼突筋静脈叢に流入する．一部の静脈は咽頭静脈叢ないし顔面静脈に注ぐ．

口蓋のリンパ管は深頸リンパ節に流入する．

● 口蓋の神経

口蓋の感覚神経は，上顎神経［V_2］の枝の大・小口蓋神経と鼻口蓋神経である．

大・小口蓋神経 greater/lesser palatine nerve は翼口蓋窩で上顎神経［V_2］から分かれ，大口蓋管を下行して口蓋に達する．大口蓋神経は，大口蓋孔から出て前方に進み，硬口蓋の粘膜と第1小臼歯あたりまでの歯肉に分布する．小口蓋神経は，小口蓋孔から出て後方に伸び，軟口蓋の粘膜に分布する．

鼻口蓋神経 nasopalatine nerve は，翼口蓋窩で上顎神経［V_2］から分かれ，蝶口蓋孔を通って鼻腔の内側壁に入り，鼻中隔の粘膜下を前下方に走り，鼻中隔の粘膜に分布する．終枝は切歯管を通って口蓋に入り，切歯と犬歯の歯肉および周辺の粘膜に分布する．

B 口腔底の局所解剖（図 8-53）

● 口腔底の筋（表 8-16）

固有口腔はU字状の下顎体に囲まれ，その下壁すなわち**口腔底** oral floor は筋性で，下顎骨と舌骨をつなぐ顎舌骨筋により作られ，正中のオトガイ舌骨筋とオトガイ舌筋により左右に分けられている．

顎舌骨筋 mylohyoid は，薄い隔膜状の筋で，下顎骨体内面の顎舌骨筋線から幅広く起こって内下方に向かい，下顎骨と舌骨の間での正中縫線と舌骨体に停止する．顎舌骨筋は下顎骨と舌骨の間に筋性のシートを作り，その後縁は自由縁となっている．

作用 口腔底を支持し，舌骨と喉頭を前上方に引き，下顎を引き下げて口を開ける．

神経 下顎神経［V_3］の枝の顎舌骨筋神経により支配される．

オトガイ舌骨筋 geniohyoid は，顎舌骨筋の上面にある1対のヒモ状の筋で，下顎骨の内面正中のオトガイ棘から起こって後方に向かい，舌骨体に停止する．

作用 舌骨を前上方に引き，下顎を引き下げて口を開ける．

神経 第1頸神経（C1）の線維が舌下神経［XII］経由で支配する．

オトガイ舌筋 genioglossus は，下顎骨の内面正中のオトガイ棘から起こって後上方に向かって扇状に広がり，舌の正中部に放散する．

作用 舌を前方に突き出し，舌の中心部を下方に引く．

神経 舌下神経［XII］により支配される．

● 口腔底の通路

口腔底の粘膜下には疎な結合組織隙があり，**顎下腺**の一部と導管，**舌下腺**を含んでおり，また舌と口腔底

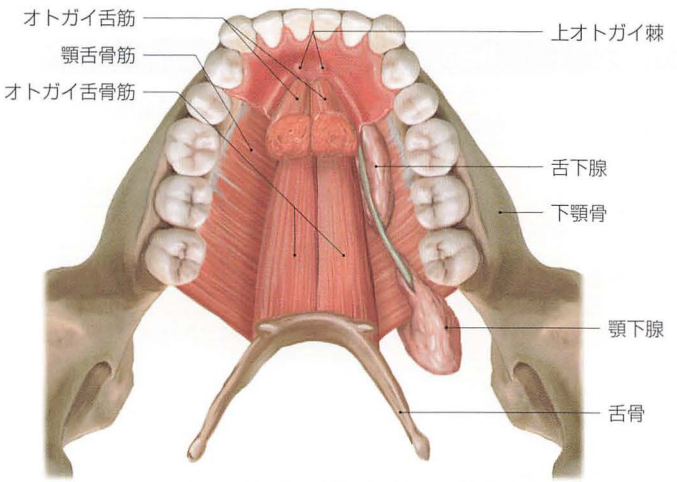

A．口腔底の筋，顎下腺と舌下腺（上面）

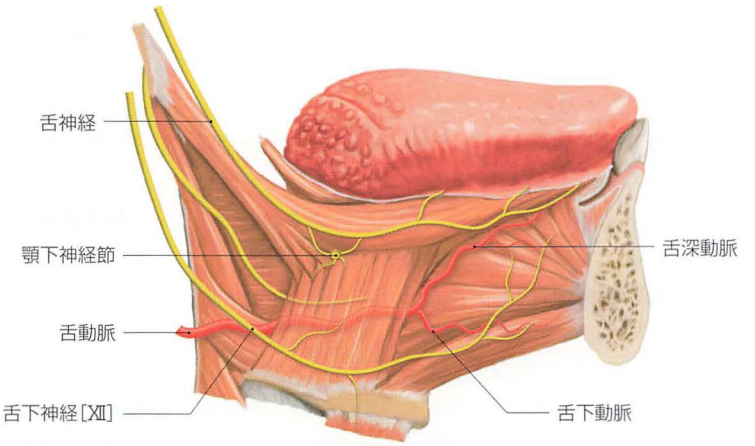

B．口腔底の動脈と神経

●図 8-53　口腔底

●表 8-16　口腔底の筋

筋	起始	停止	神経支配	作用
顎舌骨筋	下顎骨の顎舌骨筋線	舌骨体，正中縫線	下顎神経［V_3］の顎舌骨筋神経	口腔底を支持，舌骨と喉頭前上方に，下顎を下げる
オトガイ舌骨筋	下顎骨の内面正中のオトガイ棘	舌骨体	C1 の線維（舌下神経［XII］経由）	舌骨を前上方に，下顎を引き下げる
オトガイ舌筋	下顎骨の内面正中のオトガイ棘	舌の正中部に放散	舌下神経［XII］	舌尖を前方に，舌の中心部を下方に引く

に向かう脈管・神経の通路になっている．この結合組織隙は後方で，上咽頭収縮筋の下縁と顎舌骨筋の後縁の間の通路を通って，❶側頭下窩および，❷咽頭側隙につながる．

❶**側頭下窩** infratemporal fossa からは下顎骨と内側翼突筋の間を通って**舌神経** lingual nerve が口腔底に入り，茎突舌筋と舌骨舌筋の外側を通って舌に進入する．その経過中に副交感性の**顎下神経節** submandibular ganglion に近接し，交通する．顎下神経節は顎舌骨筋の後縁あたりで顎下腺の直上にある．

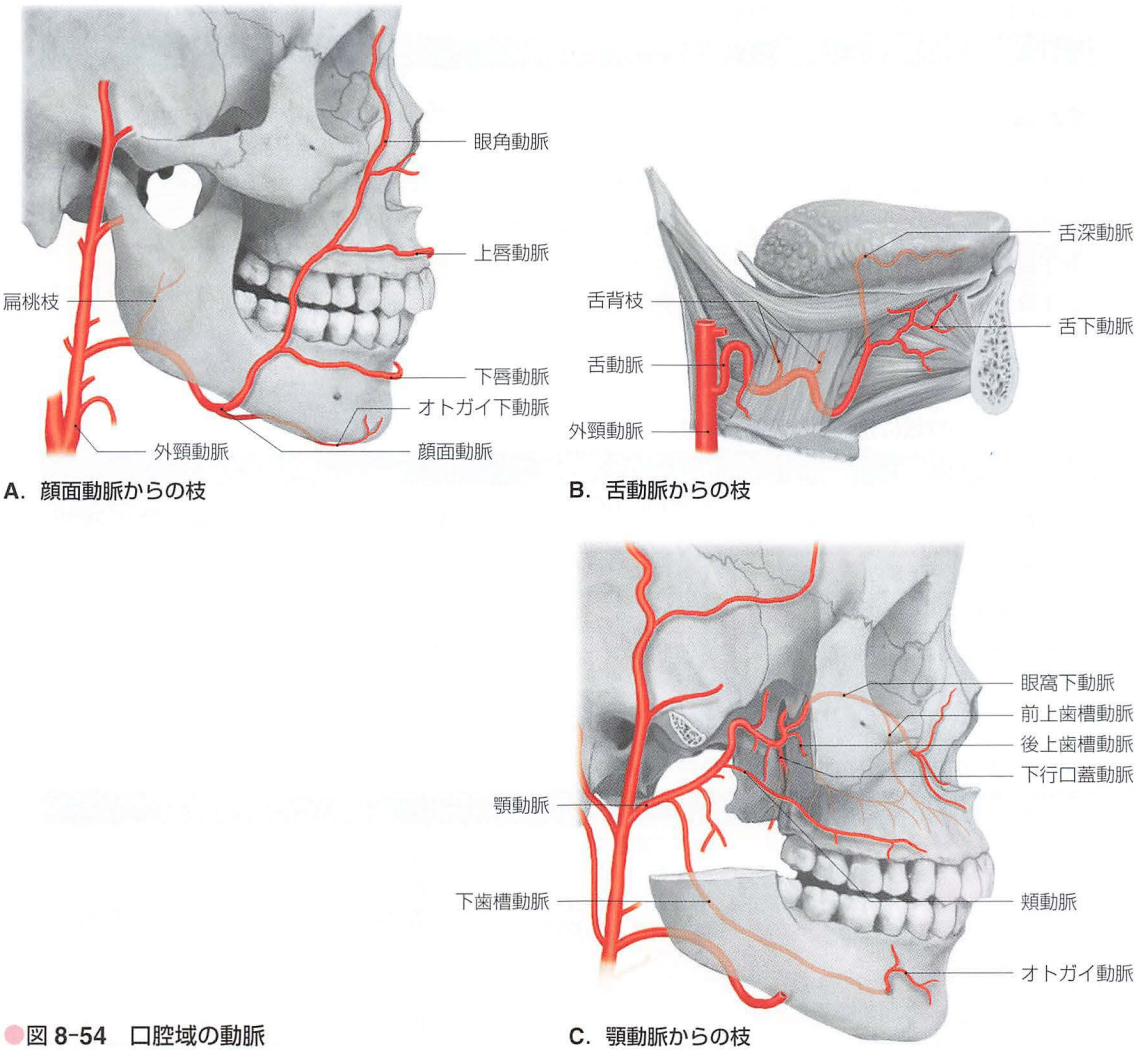

●図 8-54　口腔域の動脈

❷ **咽頭側隙** parapharyngeal space からは内側翼突筋の内側を通って，**舌下神経**[XII]hypoglossal nerve が舌骨と舌骨舌筋の外側から口腔底に入り，舌筋に分布する．**舌動脈** lingual artery は外頸動脈から分かれて口腔底から舌に進入する（▶ 434 頁参照）

● 口腔底の脈管と神経

口腔底粘膜の動脈は，舌動脈の終枝の**舌下動脈** sublingual artery である．顔面動脈の枝の**オトガイ下動脈** submental artery は顎舌骨筋の下を通り，口腔底の筋に分布し，舌下動脈と交通する．

静脈は，舌下静脈で同名の動脈に伴行し，舌静脈を経てあるいは直接に内頸静脈に注ぐ．

リンパ管は，オトガイ下リンパ節と顎下リンパ節に注ぎ，そこから深頸リンパ節の下部に運ばれる．

粘膜の感覚神経は，下顎神経[V_3]の枝の舌神経である．

C 口腔域の脈管（図 8-54）

口腔域の動脈は，外頸動脈の枝の顔面動脈，舌動脈，顎動脈から分枝する．

● 顔面動脈の枝（表 8-17）

顔面動脈 facial artery は，下顎角あたりの高さで外頸動脈から前方に分枝し，蛇行しながら顎下腺の深層を前走して，❶ オトガイ下動脈と，❷ 扁桃枝を出し，咬筋のすぐ前方で下顎骨の下縁を越えて顔面に現れて顔面を上行する．経過中に，❸❹ 下・上唇動脈

●表 8-17　口腔域に分布する顔面動脈の枝

動脈	起始	走行	分布・分枝
顔面動脈	外頸動脈，下顎角あたりの高さで	顎下腺の深層，下顎骨の下縁で曲がり，顔面に出る	顔の皮膚 枝：❶ オトガイ下動脈，❷ 扁桃枝，❸ 下唇動脈，❹ 上唇動脈
❶ オトガイ下動脈	顔面動脈	顎舌骨筋の下を前方に	顎下腺，舌下腺，顎舌骨筋
❷ 扁桃枝	顔面動脈	上行して咽頭に入る	口蓋扁桃，舌根
❸ 下唇動脈	顔面動脈	下唇の内面	下唇
❹ 上唇動脈	顔面動脈	上唇の内面	上唇，鼻翼，鼻中隔

●表 8-18　口腔域に分布する舌動脈の枝

動脈	起始	走行	分布・分枝
舌動脈	外頸動脈，舌骨の後方で	上下に屈曲して前方へ，舌骨舌筋の内側を通る	枝：❶ 舌背枝，❷ 舌深動脈，❸ 舌下動脈
❶ 舌背枝	舌動脈から，複数	上方に	舌の上部(舌背)
❷ 舌深動脈	舌動脈の終枝の１つ	前上方に	舌の前部
❸ 舌下動脈	舌動脈の終枝の１つ	前下方に	舌下腺，下顎の歯肉，口腔底の粘膜

●表 8-19　口腔域に分布する顎動脈の枝

動脈	起始	走行	分布・分枝
顎動脈	外頸動脈の終枝の１つ，耳下腺の内部から	側頭下窩を前方に， 第１部：下顎頸の内側 第２部：外側翼突筋の近傍 第３部：翼口蓋窩 を通る	第１部：下歯槽動脈 第２部：頬動脈 第３部：後上歯槽動脈，下行口蓋動脈，眼窩下動脈
❶ 下歯槽動脈	顎動脈の第１部	下方に，下顎管を通る	下顎の歯 枝：オトガイ動脈
❷ 頬動脈	顎動脈の第２部	頬神経に伴行，前方に	頬脂肪体，頬筋，頬粘膜
❸ 後上歯槽動脈	顎動脈の第３部	下方に，上顎骨の中へ	上顎の大臼歯，小臼歯
❸ 下行口蓋動脈	顎動脈の第３部	大口蓋管を下行	枝：大口蓋動脈，小口蓋動脈
大口蓋動脈	下行口蓋動脈	大口蓋孔から前方へ	硬口蓋，鼻腔前部の粘膜
小口蓋動脈	下行口蓋動脈	小口蓋孔から後方へ	軟口蓋の粘膜
❸ 眼窩下動脈	顎動脈の第３部	眼窩下裂から眼窩底へ	上顎部の皮膚 枝：前上歯槽動脈
前上歯槽動脈	眼窩下動脈	下方に，上顎骨の中へ	上顎の切歯と犬歯

を出す．

❶ **オトガイ下動脈** submental artery は，顎舌骨筋の下を前方に走り，顎下腺，舌下腺，顎舌骨筋に分布する．

❷ **扁桃枝** tonsillar branch は，上行して咽頭内に入り，口蓋扁桃と舌根に分布する．

❸❹ **下・上唇動脈** inferior/superior labial branch は，下唇と上唇(と鼻翼，鼻中隔)に分布する．

● **舌動脈の枝(表 8-18)**

舌動脈 lingual artery は，舌骨の後方で外頸動脈から分枝し，上下に屈曲しながら前方に進み，舌骨舌筋の内側を通って舌に進入する．数本の❶ 舌背枝を出

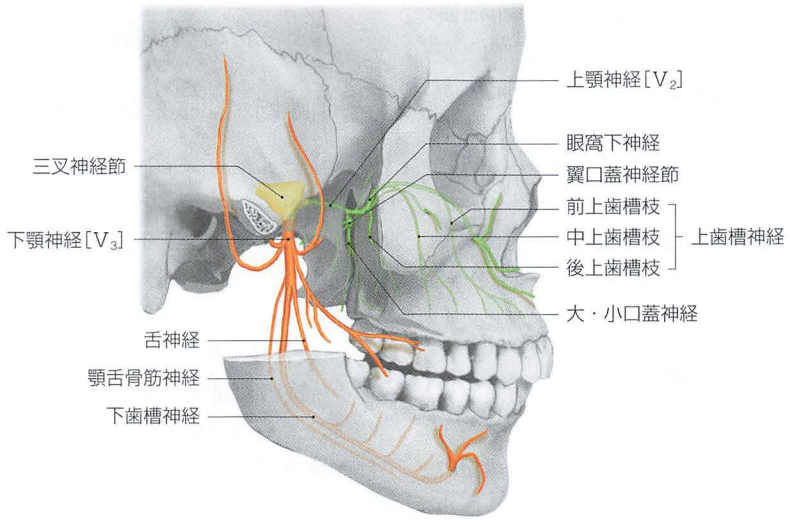

A. 上顎神経と下顎神経

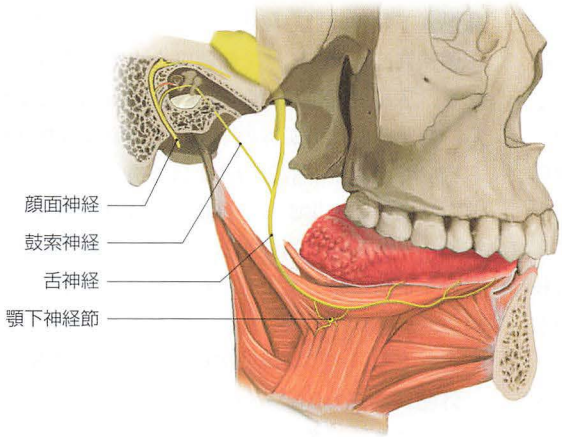

B. 顔面神経

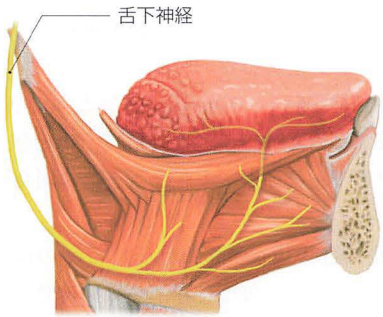

C. 舌下神経

●図 8-55 口腔域の神経

して，終枝の❷舌深動脈と，❸舌下動脈に分かれる．

❶ **舌背枝** dorsal lingual branch は，舌の上部を栄養する．

❷ **舌深動脈** deep lingual artery は，舌の前部を栄養する．

❸ **舌下動脈** sublingual artery は，舌下腺，下顎の歯肉，口腔底の粘膜に分布する．

● **顎動脈の枝(表 8-19)** (▶ 450，454 頁も参照)

顎動脈 maxillary artery は外頸動脈の終枝の 1 つで，耳下腺の内部で始まって前方に向かい，側頭下窩を通り抜け，翼口蓋窩を経て眼窩底に入る．その経過は 3 部に分かれ，❶第 1 部(下顎部)は下顎頸の内側，❷第 2 部(翼突筋部)は外側翼突筋の周囲，❸第 3 部(翼口蓋部)は翼口蓋窩に位置する．

顎動脈から分枝して口腔域に分布するのは，以下の動脈である．

❶ 第 1 部(下顎部)：**下歯槽動脈** inferior alveolar artery は，下顎骨の下顎管に入り，下顎の歯に枝を出す．終枝はオトガイ動脈となって，オトガイ孔から外に出てオトガイ部の皮膚に血液を送る．

❷ 第 2 部(翼突筋部)：**頬動脈** buccal artery は，頬神経とともに前下方に走り，頬脂肪体，頬筋，頬部の粘膜に分布する．

❸ 第3部(翼口蓋部)：**後上歯槽動脈** posterior superior alveolar artery は，上顎骨の中に進入し，大臼歯と小臼歯に分布する．**下行口蓋動脈** descending palatine artery は，大口蓋管を下行し，大口蓋動脈となって大口蓋孔から出て前方の硬口蓋に分布する．経過中に分枝した細い小口蓋動脈は，小口蓋孔から出て後方の軟口蓋に分布する．顎動脈の枝の眼窩下動脈から眼窩底で**前上歯槽動脈** anterior superior alveolar artery が分枝し，上顎骨に入って切歯と犬歯に分布する．

D 口腔域の神経(図 8-55)

口腔域の神経は，脳神経からの分枝である．

上顎神経[V_2] maxillary nerve の枝では，上歯槽神経の前・中・後上歯槽枝が上顎の歯と歯肉を，大・小口蓋神経が口蓋粘膜を，眼窩下神経が上顎の皮膚と口腔前庭の粘膜を支配する．

下顎神経[V_3] mandibular nerve の枝では，舌神経が舌体の粘膜の一般感覚を，下歯槽神経が下顎の歯と歯肉を，顎舌骨筋神経が口腔底の筋を支配する．

顔面神経[Ⅶ] facial nerve は口唇と頬の筋を支配し，その枝では鼓索神経が舌体の粘膜の味覚を，鼓索神経および顎下神経節が顎下腺と舌下腺の副交感神経を支配する．

舌咽神経[Ⅸ] glossopharyngeal nerve の枝では，舌枝が舌根の感覚を，鼓室神経，小錐体神経，耳神経節が耳下腺の副交感神経を支配する．

舌下神経[Ⅻ] hypoglossal nerve は，舌筋を支配する．

I 側頭域

頭蓋の外側面には，側頭窩と側頭下窩という2つの関連する領域がある．**側頭窩** temporal fossa は，頬骨弓の上方にあって側頭筋の起始部が含まれている．**側頭下窩** infratemporal fossa は，頬骨弓の下方で下顎枝の深部にある領域である．

側頭窩と側頭下窩には下顎骨を動かす咀嚼筋が収まっており，すぐ後方には顎関節がある．

1 咀嚼筋と顎関節

A 咀嚼筋(図 8-56，表 8-20)

咀嚼筋 masticatory muscle は，側頭域にあって下顎骨を動かす筋であり，4つの筋からなる．下顎骨の外側に位置する咬筋と側頭筋，内側の外側・内側翼突筋である．

咬筋 masseter は，下顎枝の外側面にある四角形の筋で，頬骨弓から起こり，下顎枝の外側面に停止する．咬筋の筋束は浅深2部に分かれ，**浅部**は頬骨の上顎突起と頬骨弓の前2/3から起こり，下顎角と下顎枝外側面の後部に停止する．**深部**は頬骨弓の内側面と下縁から起こり，下顎枝外側面の中央から筋突起に停止する．

作用　下顎を挙上する．

神経　下顎神経[V_3]の枝の咬筋神経に支配される．

側頭筋 temporalis は，側頭窩を占める大きい扇形の筋で，表面を**側頭筋膜** temporal fascia に包まれている．側頭窩で下側頭線の下方の骨面および側頭筋膜から幅広く起こる．前方の筋束は下方に，後方の筋束は前方に向かい，集まって停止腱を作り，頬骨弓の深層を通って下顎骨の筋突起と下顎枝の前部に停止する．

作用　下顎を強く挙上し，後部の筋束は下顎を後方に引く．

神経　下顎神経[V_3]の枝の深側頭神経に支配される．

外側翼突筋 lateral pterygoid は，下顎枝の内側で側頭下窩にある三角形の厚い筋で，2頭からなる．**上頭**は小さく，側頭下窩の上壁で卵円孔と棘孔の外側から起こり，**下頭**は大きく，翼状突起外側板の外側面から起こる．2頭は後方に向かい，合流して顎関節の関節包と関節円板，および下顎骨関節突起の上端近くにある下顎頸の**翼突筋窩** pterygoid fossa に停止する．

作用　下顎骨を前方に引く．左右が交互に収縮すると側方に移動する．

神経　下顎神経[V_3]の枝の外側翼突筋神経に支配される．

内側翼突筋 medial pterygoid は，外側翼突筋の深層にある四角形の筋で，2頭からなる．**深頭**は翼状突起外側板の内側面と口蓋骨錐体突起から起こり，後下方に向かい，蝶下顎靱帯の内側を通る．**浅頭**は上顎後面の上顎結節と口蓋骨錐体突起から起こり，後下方に向かう．2頭は一緒に下顎骨内側面で下顎角近くの翼突筋粗面に停止する．起始部の近くで浅頭と深頭の間に

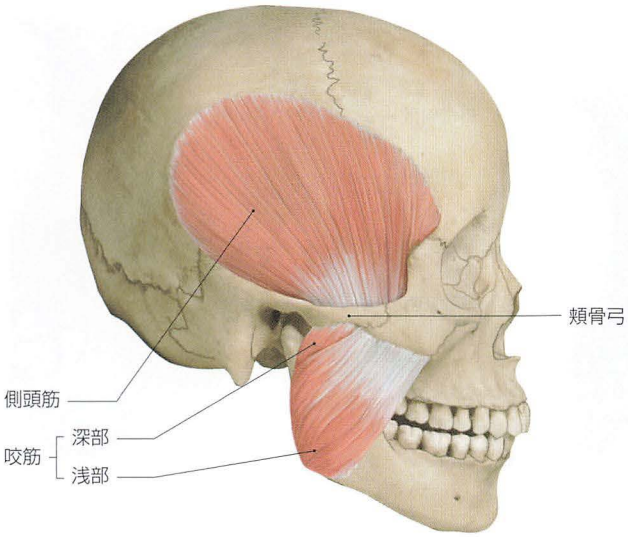

A. 咬筋

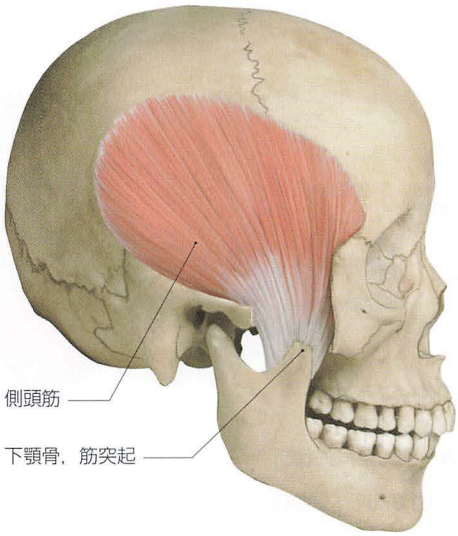

B. 側頭筋

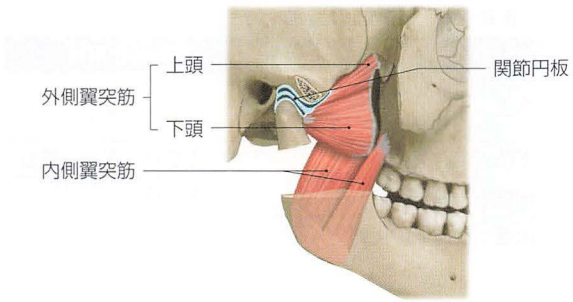

C. 外側翼突筋

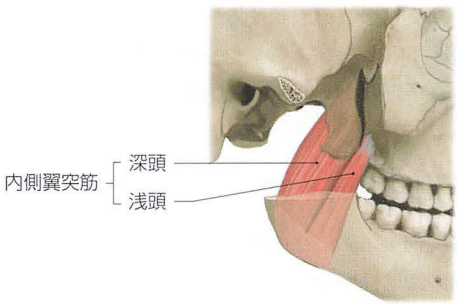

D. 内側翼突筋

●図 8-56 咀嚼筋

●表 8-20 咀嚼筋

筋	起始	停止	神経支配	作用
咬筋	**浅部**：頬骨上顎突起，頬骨弓 **深部**：頬骨弓	下顎枝外側面	下顎神経［V_3］の枝の咬筋神経	下顎の挙上
側頭筋	側頭窩，側頭筋膜	下顎骨の筋突起，下顎枝前部	下顎神経［V_3］の枝の深側頭神経	下顎の挙上，後退
外側翼突筋	**上頭**：側頭下窩の上壁 **下頭**：翼状突起外側板の外側面	顎関節包と関節円板，下顎頸の翼突筋窩	下顎神経［V_3］の枝の外側翼突筋神経	下顎の前進，片側の収縮で側方移動
内側翼突筋	**深頭**：翼状突起外側板の内側面，口蓋骨錐体突起 **浅頭**：上顎結節，口蓋骨錐体突起	下顎骨内側面の翼突筋粗面	下顎神経［V_3］の枝の内側翼突筋神経	下顎の挙上，やや前進

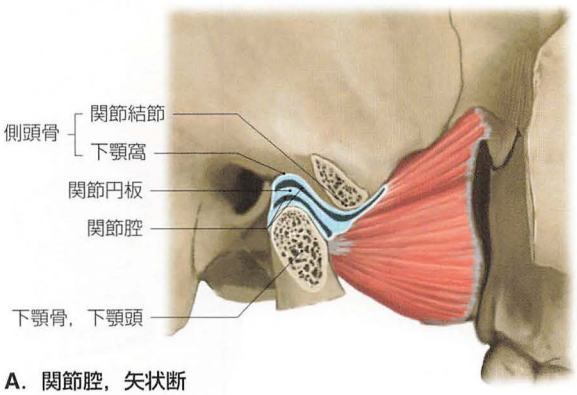

A．関節腔，矢状断

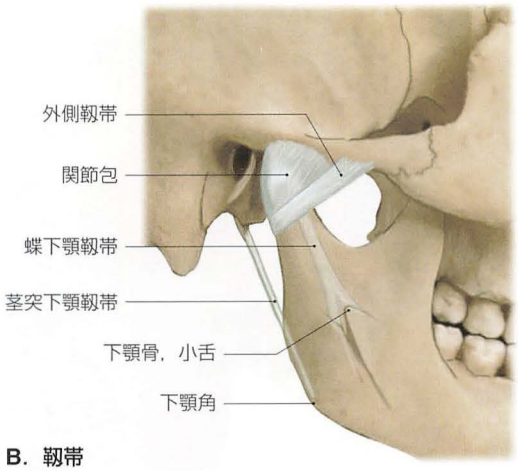

B．靱帯

●図 8-57　顎関節

外側翼突筋の下頭が挟まる．

作用 下顎骨を挙上し，やや前方に引く．

神経 下顎神経[V_3]の枝の内側翼突筋神経に支配される．

B 顎関節(図 8-57)

顎関節 temporomandibular joint は，側頭骨と下顎骨の間の滑膜性関節である．側頭骨では下顎窩と関節結節，下顎骨では関節突起の下顎頭が関節を作る．顎関節の関節包は，上方では側頭骨の下顎窩と関節結節の周囲に付着し，下方では下顎頸上部の外周に付着する．関節の中央を線維性の**関節円板** articular disc が横切って，関節腔を上下に分けている．関節円板の縁は関節包の内面に，全周にわたって付着している．

● 顎関節の靱帯

顎関節は3つの靱帯により補強される．

❶ **外側靱帯** lateral ligament は，関節包の肥厚部で，関節結節から後下方に走り下顎頸に達する．

❷ **蝶下顎靱帯** sphenomandibular ligament は，顎関節の内側にあり，蝶形骨棘から出て下前方に走り，下顎枝内側面の小舌に付着する．

❸ **茎突下顎靱帯** stylomandibular ligament は，耳下腺筋膜の肥厚部で，側頭骨の茎状突起から出て下前方に走り，下顎後縁と下顎角に付着する．

● 顎関節の運動(表 8-21)

顎関節の単独での運動は2種類ある．

❶ 下制・挙上：おもに関節円板と下顎頭の間の下の関節で行われる．

●表 8-21　顎関節の運動

	おもな作用筋	補助的作用筋
挙上	咬筋，側頭筋，内側翼突筋	—
下制	(重力)	舌骨上筋群，舌骨下筋群
前進	外側翼突筋	内側翼突筋
後退	側頭筋の後部	—

❷ 前進・後退：おもに側頭骨と関節円板の間の上の関節で行われる．

左右の顎関節での運動を組み合わせた，下顎骨全体の運動は3種類である．

❶ 開口・閉口：左右同時の下制・挙上による．

❷ 前突・後退：左右同時の前進・後退による．

❸ 側方移動：左右で前進と後退を組み合わせる．

顎関節の運動は，おもに咀嚼筋によって行われる．下顎を下げる開口運動のみは，下顎骨を舌骨につなぐ舌骨上筋群と，舌骨を体幹につなぐ舌骨下筋群が協力して行う．

C 咀嚼筋と顎関節の血管

● 咀嚼筋

側頭下窩に位置する外側・内側翼突筋は，近傍の顎動脈から血液を供給される．

咬筋に血液を送る**咬筋動脈** masseteric artery は，翼口蓋窩で顎動脈から分かれ，下顎切痕を越えて咬筋の深層に進入する．

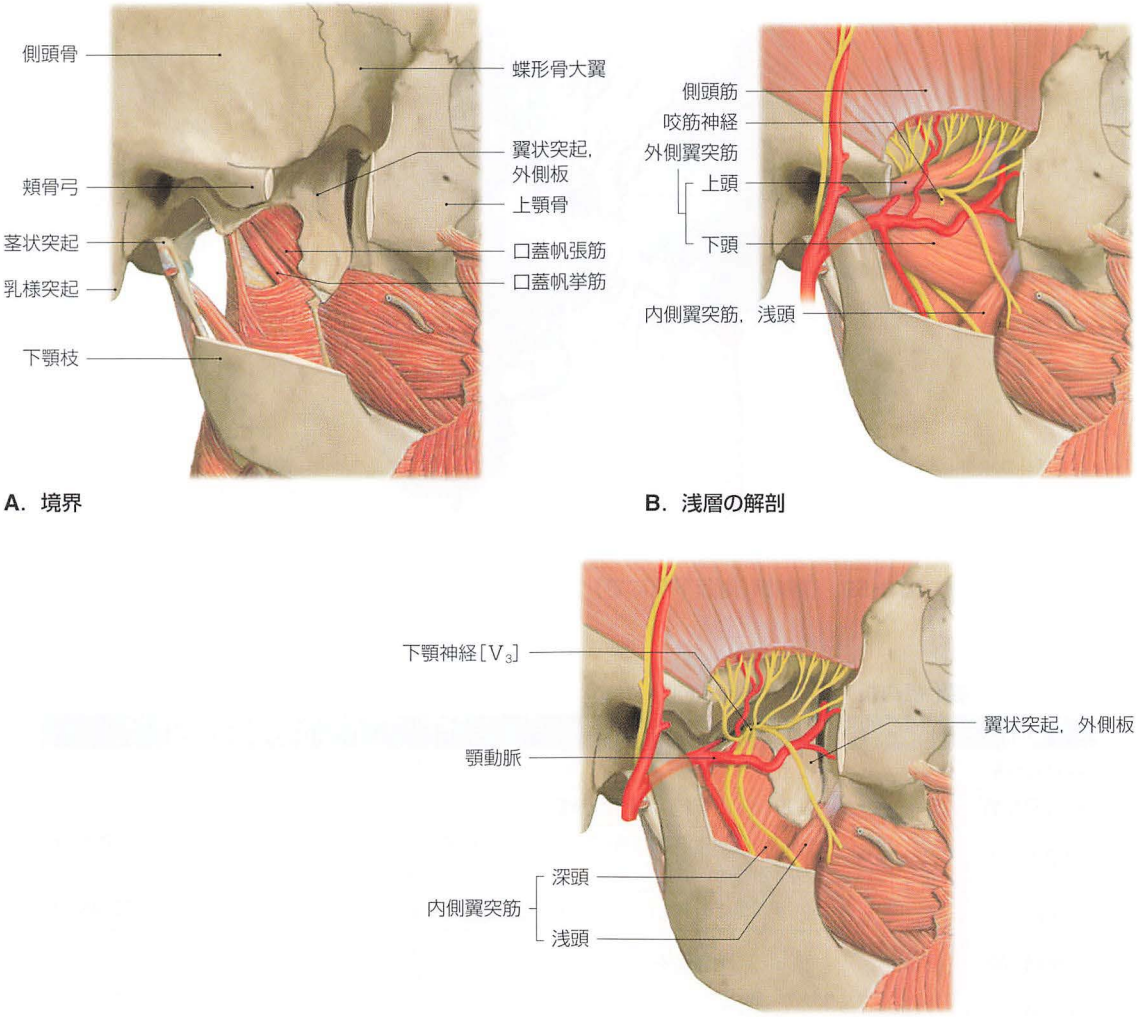

●図 8-58　側頭下窩

側頭筋には2系統の動脈が分布する．顎動脈の枝の**深側頭動脈** deep temporal artery は，側頭下窩で顎動脈から分かれ，同名の神経に伴行して側頭筋の深層に進入する．浅側頭動脈の枝の**中側頭動脈** middle temporal artery は，頬骨弓の後端で側頭筋膜を貫き，側頭筋の深層に進入する．

● 顎関節

外側からは浅側頭動脈の枝が，内側からは顎動脈の枝が分布する．

2 側頭下窩の局所解剖

A 側頭下窩（図 8-58）

側頭下窩 infratemporal fossa は，頬骨弓より下方で下顎枝の深層にある不規則な形状の空間である．咀嚼筋の重要な部分を含み，下顎神経[V_3]と顎動脈がここを通って分岐し，副交感性の耳神経節が位置している．

● 側頭下窩の境界

- 上壁：蝶形骨大翼と側頭骨の下面からなる．棘孔と卵円孔が開いている．上外側で側頭窩と交通する．
- 外側壁：下顎枝からなる．下顎管が開いている．

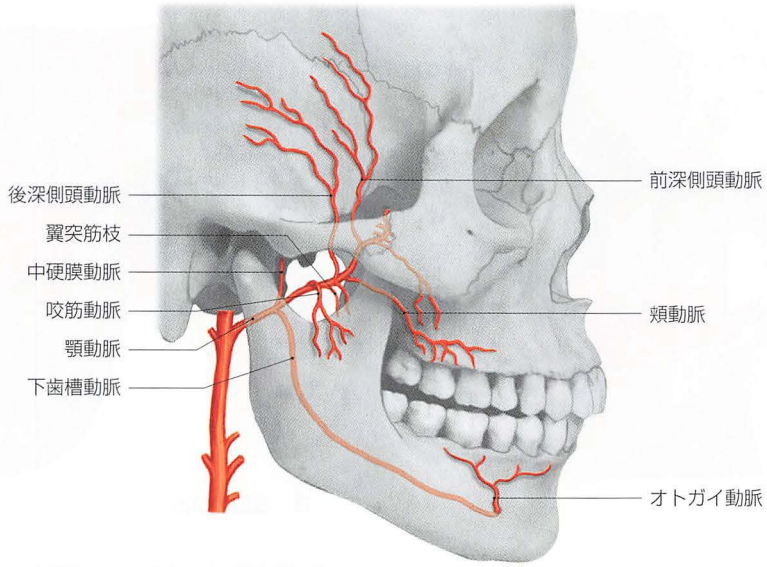

●図 8-59　顎動脈(側頭下窩にて)

●表 8-22　顎動脈の枝①：第 1 部(下顎部)

動脈	起始	走行	分布・分枝
深耳介動脈	顎動脈の第 1 部	後上方に	外耳道，鼓膜，顎関節
前鼓室動脈		鼓索神経に伴行，錐体鼓室裂を通る	鼓室
中硬膜動脈		棘孔から頭蓋腔の中頭蓋窩へ，骨と硬膜の間を通る	頭蓋の骨，硬膜，三叉神経節，膝神経節，鼓室，鼓膜張筋
副硬膜枝		側頭下窩に分布し，卵円孔から頭蓋腔へ	側頭下窩の筋と骨，下顎神経，耳神経節
下歯槽動脈		下方に，下顎管を通る	下顎骨，歯，歯肉 枝：オトガイ動脈
オトガイ動脈	下歯槽動脈	オトガイ孔から	オトガイと下唇

- 内側壁：前方部は翼状突起外側板から，後方部は咽頭，口蓋帆張筋，口蓋帆挙筋からなる．
- 前壁：上顎骨の後面からなる．前内方で翼口蓋窩と交通する．
- 後縁：側頭骨の鼓室部，乳様突起，茎状突起まで．
- 下縁：内側翼突筋の下端まで．

● **側頭下窩の内容**

咀嚼筋の一部のほかに，頭部に分布する重要な血管神経がある．

- 筋：外側・内側翼突筋，側頭筋の下部．
- 靱帯：蝶下顎靱帯．
- 動脈：顎動脈とその枝．
- 静脈：翼突筋静脈叢とその支流．
- 神経：下顎神経[V_3]とその分枝，鼓索神経，耳神経節(▶ 図 8-55，61)．

B 側頭下窩における顎動脈と分枝
(図 8-59)(▶ 445，454 頁も参照)

顎動脈 maxillary artery は外頸動脈の最大の枝で，耳下腺の内部で始まって前方に向かい，下顎頸と蝶下顎靱帯の間を通って側頭下窩に入る．多くの場合，外側翼突筋の浅層を通り(6% ほどは深層を通過)，翼上顎裂を通って翼口蓋窩に達し，眼窩底に進む．その経過は 3 部に分かれ，❶ 第 1 部(下顎部)は下顎頸の内側，❷ 第 2 部(翼突筋部)は外側翼突筋の周囲，❸ 第 3 部(翼口蓋部)は翼口蓋窩に位置する(▶ 454 頁)．

● **第 1 部(下顎部)(表 8-22)**

太い枝に中硬膜動脈と下歯槽動脈がある．細い枝に

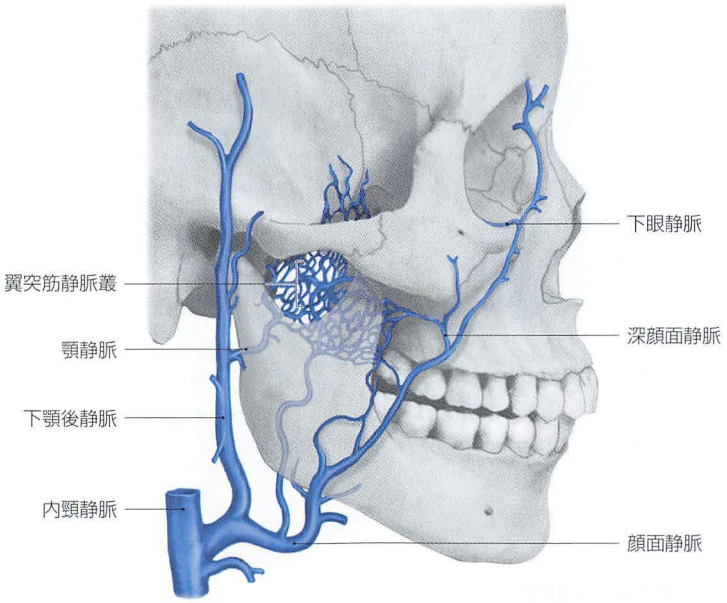

●図 8-60　翼突筋静脈叢

●表 8-23　顎動脈の枝②：第 2 部(翼突節部)

動脈	起始	走行	分布・分枝
咬筋動脈	顎動脈の第 2 部	咬筋神経に伴行，下顎切痕を越える	咬筋，顎関節
前・後深側頭動脈		深側頭神経に伴行	側頭筋
翼突筋枝		数は不定	外側・内側翼突筋
頬動脈		頬神経に伴行，前方に	頬脂肪体，頬筋，頬粘膜

深耳介動脈 deep auricular artery，**前鼓室動脈** anterior tympanic artery，**副硬膜枝** accessory branch がある．

中硬膜動脈 middle meningeal artery は，顎動脈から分枝して垂直に上行し，**棘孔** foramen spinosum を通って頭蓋腔の中頭蓋窩に入り，硬膜に分布する．棘孔の手前で，耳介側頭神経の 2 本の根の間を通り抜ける．

下歯槽動脈 inferior alveolar artery は，下顎骨の下顎管に入り，下顎の歯に枝を出す．終枝は**オトガイ動脈** mental branch となってオトガイ孔から外に出て，オトガイ部の皮膚に血液を送る．

● **第 2 部(翼突筋部)(表 8-23)**

頬筋に向かう頬動脈と，咀嚼筋に向かう**咬筋動脈**，**前・後深側頭動脈**，**翼突筋枝**がある．いずれも下顎神経[V_3]の対応する枝に伴行する．

頬動脈 buccal artery は，頬神経とともに前下方に走り，頬脂肪体，頬筋，頬部の粘膜に分布する．

C 翼突筋静脈叢(図 8-60)

翼突筋静脈叢 pterygoid plexus は，側頭下窩の外側翼突筋の周辺に発達した静脈叢である．顎動脈が分布する側頭下窩と翼口蓋窩からの静脈を集め，周辺の鼻腔，口腔の上壁と外側壁，上顎と下顎の歯，副鼻腔，咽頭鼻部からの静脈も流入する．前方では**深顔面静脈** deep facial vein を通して顔面静脈と，前上方では眼窩の**下眼静脈** inferior ophthalmic vein と，上方では導出静脈を通して海綿静脈洞と交通する(▶ 図 8-16)．翼突筋静脈叢は**顎静脈** maxillary vein を通して耳下腺の中で**下顎後静脈** retromandibular vein に注ぎ，さらに顔面静脈と合流して内頸静脈に注ぐ．

D 下顎神経(図 8-61)

下顎神経[V_3] mandibular nerve は三叉神経の最大の

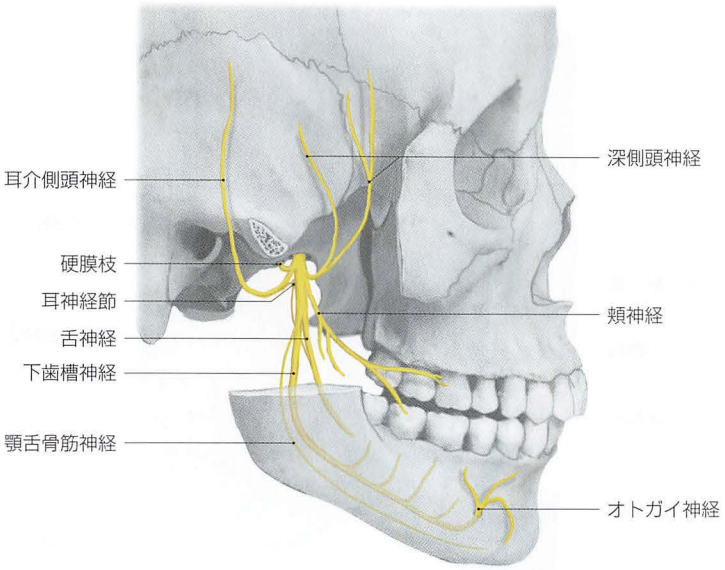

●図 8-61　下顎神経[V_3]

枝で，頭蓋腔から卵円孔を通って側頭下窩で外側翼突筋の深層に現れる．下顎神経[V_3]は硬膜枝を出した後，8本の枝に分かれる．

硬膜枝 meningeal branch は，中硬膜動脈に伴行して棘孔から頭蓋腔に入り，硬膜に感覚神経を送る．

8本の枝のうち運動性で咀嚼筋に分布する4本は，分布する筋の名前で呼ばれる(❺～❽)．

おもに感覚性で，一部に運動性の線維を含むものが4本である(❶～❹)．卵円孔の直下で下顎神経の内側には，副交感性の**耳神経節** otic ganglion が付属している．

❶ **頬神経** buccal nerve は，前方に向かい，側頭筋前部への枝と外側翼突筋への枝を分枝する．外側翼突筋の上頭と下頭の間から現れ，下顎枝の前縁に沿って下行し，顔面神経の枝と合流して頬筋の浅層を前方に向かう．頬部の皮膚と口腔粘膜，下顎臼歯の歯肉に分布する．

❷ **耳介側頭神経** auriculotemporal nerve は，下顎神経から後方に分枝し，外側翼突筋の深層で2根に分かれて中硬膜動脈の前後を通過して再び合し，蝶下顎靱帯と下顎頸の間を通り，下顎頸の後方で側に向かい，耳下腺の深部で顎関節と外耳道の間を上行する．耳介側頭神経は，側頭部の広い範囲に分布して体性感覚を伝えるとともに，耳介，外耳道，鼓膜，顎関節にも分布する．また，耳神経節からの副交感神経節後線維を耳下腺に運ぶ．

❸ **舌神経** lingual nerve は，下顎神経の太い枝で，外側翼突筋の深層を下行し，顔面神経[Ⅶ]の分枝の**鼓索神経** chorda tympani と合流し，内側翼突筋の外側を前下方に進んで口腔底に入り，舌骨舌筋の外側で顎下腺の直上で副交感性の**顎下神経節** submandibular ganglion と交通し，さらに進んで舌に進入する(▶ 図 8-55B)．舌神経の下顎神経からの根は体性感覚の線維を含み，舌の前方 2/3，口腔底の粘膜，下顎枝と舌側の歯肉に分布する．鼓索神経は舌の 2/3 の味覚を伝える線維と，顎下神経節に達する副交感神経節前線維を運ぶ．顎下神経節からの節後線維は，顎下腺と舌下腺に分布する．

❹ **下歯槽神経** inferior alveolar nerve は，下顎神経の太い枝で，外側翼突筋と内側翼突筋の間を下行し，顎舌骨筋神経を分枝してから下顎枝内側面の下顎孔に入る．下歯槽神経は，下顎管を進む間に下顎の歯に枝を出し，終枝の**オトガイ神経** mental nerve となってオトガイ孔から出て下唇とオトガイに分布する．**顎舌骨筋神経** nerve to mylohyoid は運動性の神経で，顎舌骨筋の下方で下顎骨の内側面に沿って前に進み，顎舌骨筋と顎二腹筋の前腹に分布する．

❺ **咬筋神経** masseteric nerve は，外側翼突筋の上頭と下頭の間から現れて下顎切痕の上を通り，咬筋に深層から分布する(▶ 図 8-58B)．

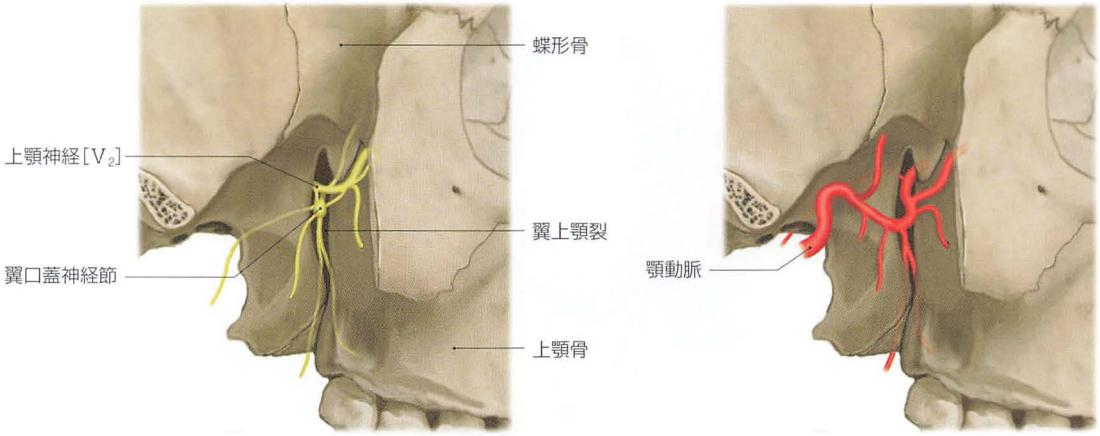

A. 神経　　B. 動脈

●図 8-62　翼口蓋窩

⑥ **深側頭神経** deep temporal nerve は，通常片側に 2 本あり，外側翼突筋の上縁から現れて頭蓋底に沿って外上方に向かい，側頭筋に深層から分布する．浅側頭神経と区別するために，深側頭神経と呼ばれる．

⑦ **外側翼突筋神経** nerve to lateral pterygoid は，そのまま外側翼突筋に深層から分布する．

⑧ **内側翼突筋神経** nerve to medial pterygoid は，下行して内側翼突筋に深層から分布する．内側翼突筋神経の基部から，口蓋帆張筋への枝と鼓膜張筋への枝が分枝する．

● **耳神経節**

耳神経節に達する副交感性の節前線維は，舌咽神経[Ⅸ]に由来する．舌咽神経[Ⅸ]の枝の鼓室神経は中耳の内側壁に鼓室神経叢を作り，そこから分かれた**小錐体神経** lesser petrosal nerve は裂孔を通って中頭蓋窩に入って前方に向かい，下顎神経[V_3]とともに卵円孔を出て耳神経節に達する．ここで乗り換えた節後線維は，耳介側頭神経を通って耳下腺に達する．

3 翼口蓋窩の局所解剖

A 翼口蓋窩(図 8-62)

翼口蓋窩 pterygopalatine fossa は，側頭下窩の前上方で上顎骨のすぐ後方にある小さな錐形の空間で，頭蓋のさまざまな部位と交通している．顎動脈の第 3 部と上顎神経[V_2]がここで分岐し，副交感性の翼口蓋神経節が位置している．

● **翼口蓋窩の境界**

- 下外側縁：側頭下窩につながる．
- 前下壁：上顎骨の後壁を隔てて上顎洞．
- 前上壁：眼窩の下外側壁．
- 内側壁：口蓋骨垂直板の上部を隔てて鼻腔．
- 後上壁：蝶形骨大翼を隔て頭蓋腔の中頭蓋窩．

● **翼口蓋窩の通路**

以下の通路によって周囲につながっている．

① **翼上顎裂** pterygomaxillary fissure は，上顎骨後面と蝶形骨翼状突起の間隙で，外側下方で側頭下窩につながる．

② **正円孔** foramen rotundum は，後上方で頭蓋腔の中頭蓋窩につながる．

③ **翼突管** pterygoid canal は，後壁に開口し，蝶形骨翼状突起の基部を前後に貫いて中頭蓋窩につながる．

④ **大口蓋管** greater palatine duct は，下方に伸びて硬口蓋に開口する．

⑤ **蝶口蓋孔** sphenopalatine foramen は，内側で鼻腔につながる．

⑥ **下眼窩裂** inferior orbital fissure は，前上方で眼窩底につながる．

⑦ **口蓋骨鞘突管** palatovaginal canal は，後内側壁にある口蓋骨と蝶形骨の間の小管で，ここを通って咽頭鼻部につながる．

● **翼口蓋窩の内容**

- 動脈：顎動脈第 3 部とその枝．
- 静脈：顎動脈に伴行する静脈．
- 神経：上顎神経[V_2]とその分枝，翼口蓋神経節．

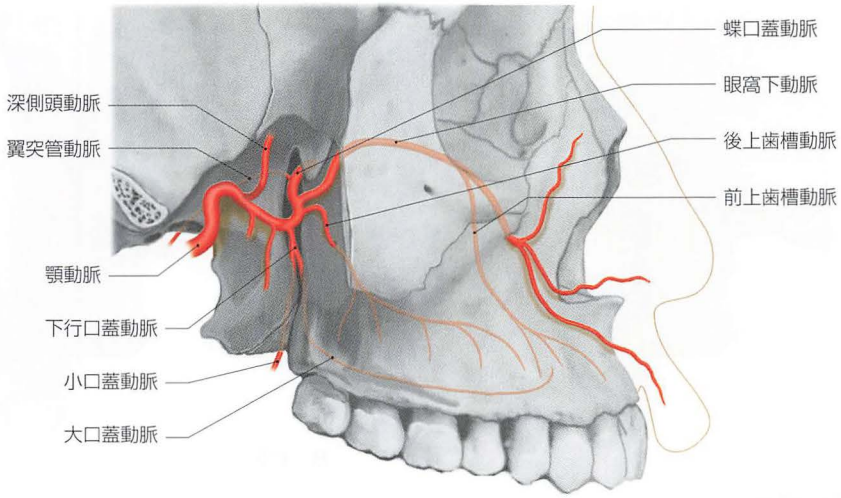

●図 8-63　顎動脈(翼口蓋窩にて)

●表 8-24　顎動脈の枝③：第3部(翼口蓋部)

動脈	起始	走行	分布・分枝
後上歯槽動脈	顎動脈の第3部	下方に，上顎骨の中へ	上顎の大臼歯と小臼歯，歯肉
眼窩下動脈		眼窩下裂から眼窩底へ	上顎部の皮膚 枝：前上歯槽動脈
翼突管動脈		翼突管を後方に	咽頭上部の粘膜，耳管，鼓室
咽頭枝		口蓋骨鞘突管を後方に	咽頭上部の粘膜
下行口蓋動脈		大口蓋管を下行	枝：大口蓋動脈，小口蓋動脈
蝶口蓋動脈		蝶口蓋孔から鼻腔へ	鼻腔外側壁と鼻中隔の後部，副鼻腔，口蓋前部
前上歯槽動脈	眼窩下動脈	下方に，上顎骨の中へ	上顎の切歯と犬歯，歯肉
大口蓋動脈	下行口蓋動脈	大口蓋管・孔から口蓋へ	硬口蓋，鼻腔前部
小口蓋動脈		小口蓋管・孔から口蓋へ	軟口蓋

B 顎動脈の第3部(翼口蓋部)
(図 8-63，表 8-24)

顎動脈 maxillary artery は側頭下窩を前方に走り(第1・2部)(▶ 450 頁参照)，翼口蓋窩に入って第3部になる．顎動脈の第3部からは，以下の3つの枝が出て，終枝の蝶口蓋動脈になる．このほかに翼突管動脈と咽頭枝も分枝する．

❶ **後上歯槽動脈** posterior superior alveolar artery は，翼上顎裂内で顎動脈から分枝し，同名の神経とともに上顎骨の中に進入し，大臼歯と小臼歯に分布する．

❷ **眼窩下動脈** infra-orbital artery は，顎動脈から分枝して前方に向かい，同名の神経とともに下眼窩裂から眼窩底に入り，眼窩下溝・管を通り，眼窩下孔から出て上顎部に分布する．眼窩下管の中で眼窩底に分布する枝と前上歯槽動脈を分枝する．**前上歯槽動脈** anterior superior alveolar artery は，上顎の切歯，犬歯，上顎洞に分布する．

❸ **下行口蓋動脈** descending palatine artery は，顎動脈から分枝して大口蓋管を下行し，**大口蓋動脈** greater palatine artery となって大口蓋孔から出て前方の硬口蓋に分布する．経過中に分枝した細い**小口蓋動脈** lesser palatine artery は，小口蓋孔から出て後方の軟口蓋に分布する．

蝶口蓋動脈 sphenopalatine artery は，顎動脈の終枝で，蝶口蓋孔を通って鼻腔に出て，鼻腔外側壁の後下

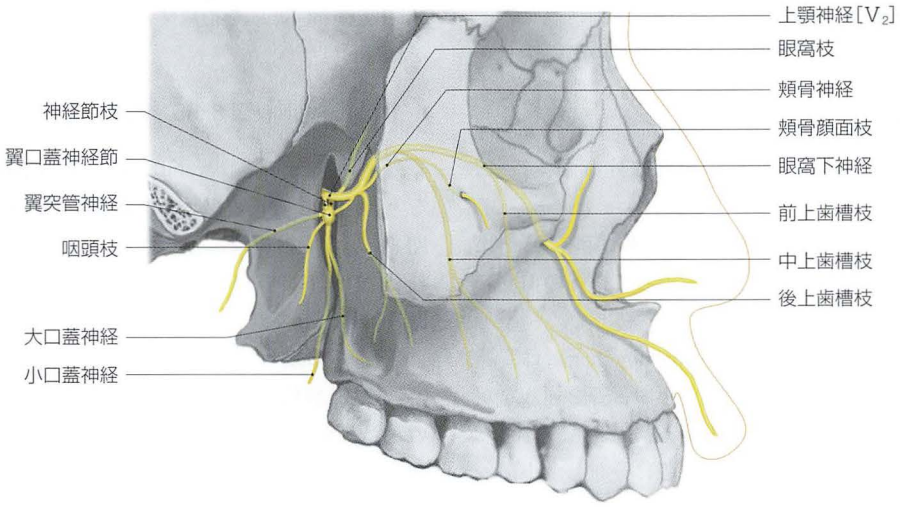

●図 8-64　上顎神経[V2]

部と鼻中隔に分布する.

C 上顎神経(図 8-64)

上顎神経[V2]maxillary nerve は，頭蓋腔で硬膜枝を分枝し，正円孔を通って翼口蓋窩に入る．上顎神経[V2]は前方に進みながらいくつか枝を出して眼窩下神経となり，下眼窩裂から眼窩底に入る.

上顎神経のすぐ内側には副交感性の翼口蓋神経節があり，2本の神経節枝によりつながれている．上顎神経の枝の一部は直接分枝するが，一部は翼口蓋神経節から分枝する.

● 上顎神経の分枝と終枝

頬骨神経 zygomatic nerve は，上顎神経から分枝し，下眼窩裂を通って眼窩の外側下部に入り，2本の枝に分かれ，また交通枝により涙腺神経とつながる．枝の1本(頬骨側頭枝)は頬骨前頭突起の後面の小孔から出て側頭部の皮膚に分布し，もう1本(頬骨顔面枝)は頬骨前外側面の多数の小孔から出て頬部の皮膚に分布する.

後上歯槽枝 posterior superior alveolar branch は，上顎神経から分枝し，外下方に進んで側頭下窩に入り，上顎骨の後面の歯槽孔から進入し，上顎の大臼歯と近傍の頬側の歯肉，上顎洞の粘膜に分布する．前・中上歯槽枝と交通して上歯槽神経叢を作る.

眼窩下神経 infra-orbital nerve は，上顎神経の終枝で，下眼窩裂から眼窩底に入り，眼窩下孔・下管を前方に進みながら前・中上歯槽枝を分枝し，眼窩直下の眼窩下孔から顔面に出て上顎部の皮膚と粘膜(下眼瞼，上唇)に分布する．**前・中上歯槽枝** anterior/middle superior alveolar branch は上顎の切歯，犬歯，小臼歯に分布し，後上歯槽枝とも交通して上歯槽神経叢を作る.

D 翼口蓋神経節

翼口蓋神経節 pterygopalatine ganglion は頭部における最大の副交感神経節であり，また上顎神経の末梢枝の起点になり，上顎神経から分枝する感覚性神経線維および上頸神経節に由来する交感神経節後線維が神経節の中を通過する．翼口蓋神経節は上顎神経[V2]と2本の**神経節枝** ganglionic branch によってつながれ，また翼突管を通ってきた**翼突管神経** nerve to pterygoid canal が後方から進入する.

副交感性の節前線維は顔面神経[Ⅶ]から大錐体神経として分枝し，深錐体神経と合流して翼突管神経となり，翼口蓋神経節に達する．節後線維は翼口蓋神経節から出て上顎神経の末梢枝を通って支配域に分布する．❶涙腺には，頬骨神経から交通枝を経て涙腺神経を通って，❷口蓋には大・小口蓋神経を通って，❸鼻腔には蝶口蓋孔への枝を通って分布する.

交感性の節後線維は，上頸神経節から上行し，内頸動脈に伴行する内頸動脈神経となって頸動脈管を通り，ここで分枝して深錐体神経となり，大錐体神経と合流して翼突管神経となり，翼口蓋神経節を通過して上顎神経の末梢枝を通って支配域に分布する.

● **翼口蓋神経節の分枝**

3本の枝が翼口蓋神経節から出て内側の蝶口蓋孔を通り，鼻腔に向かう．

外側・内側上後鼻枝 posterior superior lateral/medial nasal branch は，鼻腔外側壁の後部に分布する(▶ 図8-45)．

鼻口蓋神経 nasopalatine nerve は，鼻中隔に枝を出しながら前下方に進み，切歯管を通って口蓋の前部にも分布する(▶ 図8-45)．

大・小口蓋神経 greater/lesser palatine nerve は，翼口蓋神経節から下方に出て，大・小口蓋管を通りながら下後鼻枝を分枝し，大・小口蓋孔から口蓋に出る．大口蓋神経は前方に向かって硬口蓋に分布し，小口蓋神経は後方に向かって軟口蓋に分布する．下後鼻枝は口蓋骨を貫いて鼻腔に出て外側壁に下部に分布する．

眼窩枝 orbital branch は，翼口蓋神経節から出る2～3本の小枝で，下眼窩裂を通って眼窩壁に分布し，さらに後篩骨孔を通って後篩骨洞と蝶形骨洞にも分布する．

咽頭枝 pharyngeal nerve は，翼口蓋神経節から後方に出て，口蓋骨を貫いて咽頭鼻部に出て粘膜と腺に分布する．

J 頭部の脈管と神経

1 頭部の動脈

頭部の動脈は，**総頸動脈** common carotid artery の分枝である内頸動脈と外頸動脈に由来する．総頸動脈は頸部で，内頸静脈，迷走神経とともに頸動脈鞘に包まれて気管の外側を上行する．甲状軟骨の上縁の高さで内頸動脈と外頸静脈に分岐する．

A 内頸動脈

内頸動脈 internal carotid artery は，頭蓋腔に入って眼窩と脳に血液を供給する．頭蓋底の頸動脈管を通って頭蓋腔に入り，屈曲して前方に向かって海綿静脈洞の中を通り，前床突起の内側でクモ膜下腔に現れ，後方にUターンして**眼動脈** ophthalmic artery を分枝する(▶ 412頁の「眼窩の血管」項を参照)．視交叉の外側で2分岐して終枝の**前・中大脳動脈** anterior/middle cerebral artery になる．前・中大脳動脈は，椎骨動脈から由来した後大脳動脈と交通して，**大脳動脈輪** cerebral arterial circle を形成する(▶ 388頁の「脳の動脈」項を参照)．

B 外頸動脈(図8-65，表8-25)

外頸動脈 external carotid artery は，内頸動脈の前方を上行しながら枝を出し，下顎頭のあたりで耳下腺に囲まれ，2本の終枝に分かれる．外頸動脈の枝は，前枝(3本)，内側枝(1本)，後枝(2本)，終枝(2本)の合計8本に区分される．

● **前方への枝**

❶ **上甲状腺動脈** superior thyroid artery は，外頸動脈の起始部から起こり，甲状腺と喉頭，舌骨下筋，胸鎖乳突筋に分布する．

❷ **舌動脈** lingual artery は，舌骨の高さで起こり，舌骨舌筋の外側を通って舌に進入する．

❸ **顔面動脈** facial artery は，舌動脈のやや上方で起こり，下顎体の下縁を回って顔面に現れ，蛇行しながら内眼角まで上行する．

● **内側への枝**

❹ **上行咽頭動脈** ascending pharyngeal artery は，外頸動脈の起始部から起こる小枝で，咽頭側壁を上行し，咽頭，口蓋扁桃，軟口蓋，耳管などに分布する．

● **後方への枝**

❺ **後頭動脈** occipital artery は，顔面動脈とほぼ同じ高さで起こり，乳様突起の内側を後方に回って上行し，後頭部と頭頂部に分布する．

❻ **後耳介動脈** posterior auricular artery は，後頭動脈の上方で起こる小枝で，耳介の後方に分布する．

● **終枝**

❼ **浅側頭動脈** superficial temporal artery は，下顎頭の後ろで起こり，耳下腺を貫いて耳介の前を上行し，側頭部に分布する．

❽ **顎動脈** maxillary artery は，下顎頭の後ろで起こり，側頭下窩を前方に進み翼口蓋窩に達する．その経過は下顎部，翼突筋部，翼口蓋窩部の3部に分かれ，多数の枝を出す(▶ 449頁の「側頭下窩」項，453頁の「翼口蓋窩」項を参照)．

2 頭部の静脈とリンパ管

A 頭部の静脈(図8-66)

頭部から血液を運ぶ静脈の本幹は内頸静脈で，頭蓋腔の脳からの血液の他に頭部の浅層と深層からの静脈

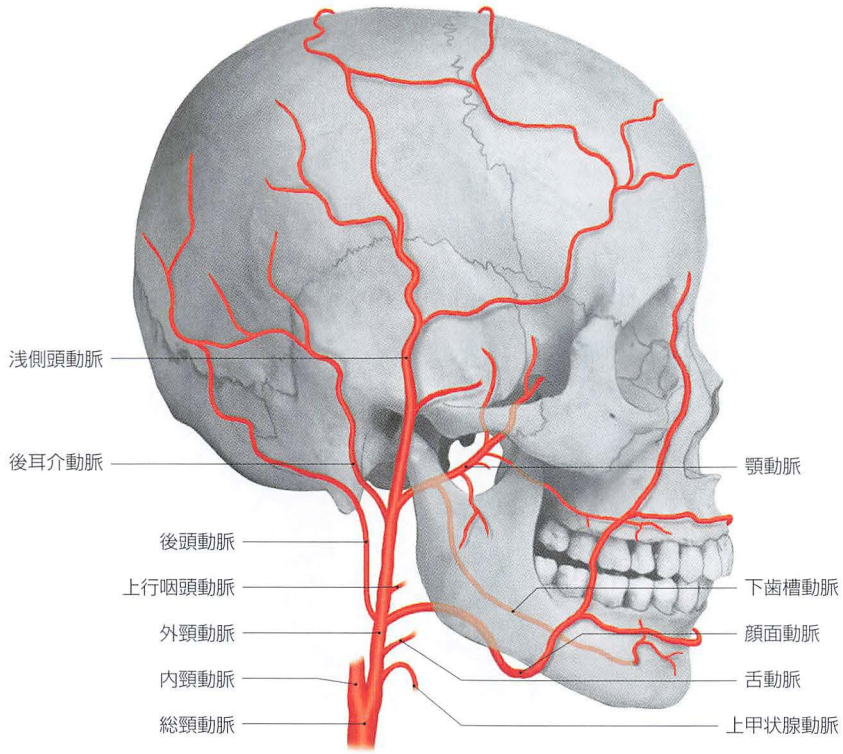

図 8-65 外頸動脈の枝

表 8-25 外頸動脈の枝

動脈	枝(分布)	動脈		枝(分布)
前枝		終枝		
① 上甲状腺動脈	腺枝(甲状腺へ) 上喉頭動脈(喉頭，舌骨下筋，胸鎖乳突筋へ)	⑦ 浅側頭動脈		顔面横動脈(頬骨弓の下方浅層へ) 前頭枝(前頭部へ) 頭頂枝(頭頂部へ)
② 舌動脈	舌背枝(舌背へ) 舌深動脈(舌の前部へ) 舌下動脈 (口腔底，舌下腺，下顎の歯肉へ)	⑧ 顎動脈	① 下顎部	深耳介動脈(外耳道，鼓膜，顎関節へ)
				前鼓室動脈(鼓膜へ)
				中硬膜動脈(中頭蓋窩の硬膜へ)
				副硬膜枝(硬膜へ)
③ 顔面動脈	上行口蓋動脈 (咽頭壁，軟口蓋，耳管へ) 扁桃枝(口蓋扁桃へ) オトガイ下動脈 (口腔底の筋，顎下腺へ) 下唇・上唇動脈(下唇・上唇へ) 眼角動脈(鼻根へ)			下歯槽動脈(下顎の歯へ) 枝：オトガイ動脈
			② 翼突筋部	咬筋動脈(咬筋，顎関節へ) 前・後深側頭動脈(側頭筋へ) 翼突筋枝(外側・内側翼突筋へ) 頬動脈(頬脂肪体，頬筋，粘膜へ)
内側枝			③ 翼口蓋窩部	後上歯槽動脈(上顎の大臼歯，小臼歯，歯肉へ)
④ 上行咽頭動脈	(咽頭，口蓋扁桃，軟口蓋，耳管へ)			眼窩下動脈(上顎部の皮膚へ) ↳枝：前上歯槽動脈(上顎の切歯と犬歯，歯肉へ)
後枝				下行口蓋動脈 ↳枝：大口蓋動脈(硬口蓋，鼻腔前部へ)，小口蓋動脈(軟口蓋へ)
⑤ 後頭動脈	後頭枝(後頭部と頭頂部へ) 下行枝(後頸筋へ)			蝶口蓋動脈(鼻腔外側壁と鼻中隔の後部，副鼻腔，口蓋前部)
⑥ 後耳介動脈	(耳介の後方へ)			

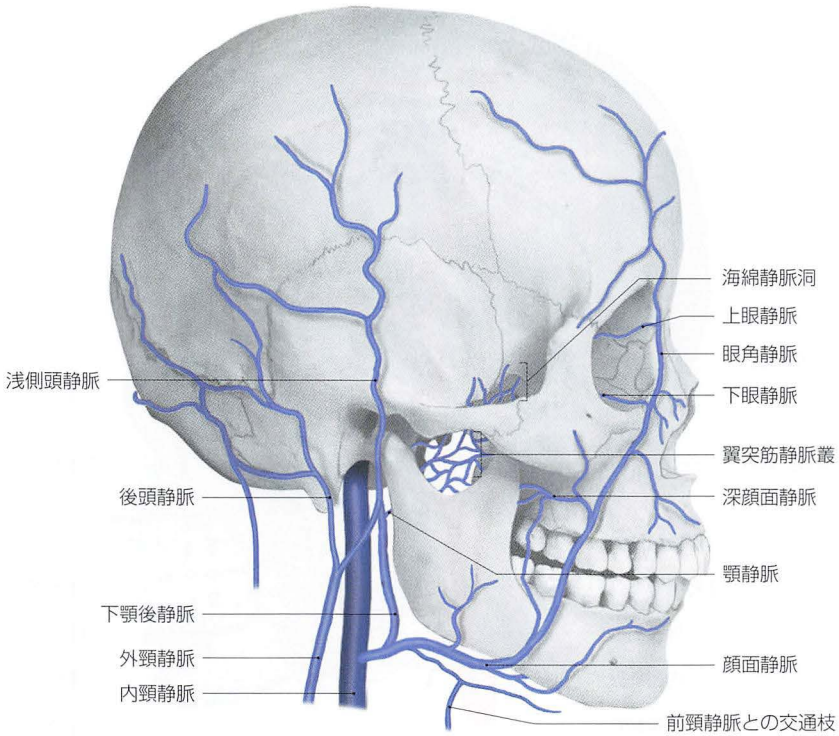

●図 8-66　頭部の静脈

が流入する．外頸静脈と前頸静脈は頭部浅層からの血液の一部を受け入れる．

● 内頸静脈

内頸静脈 internal jugular vein は，内頭蓋底のS状静脈洞の続きとして頸静脈孔で始まり，頸部を下行する．その起始部はやや膨らんで**頸静脈上球** superior bulb of jugular vein と呼ばれ，ここに海綿静脈洞からつながる**下錐体静脈洞** inferior petrosal sinus が流入し，頸部を下行する途中で顔面静脈が流入する．

● 頭部浅層のおもな静脈

❶ **顔面静脈** facial vein は，顔面浅層の静脈を集める．顔面静脈は内眼角から始まり，顔面動脈のやや後方を下行し，下顎角の下方を後方に進み，下顎後静脈が合流してから，舌骨の高さでおもに内頸静脈に注ぐ．**前頸静脈** anterior jugular vein は，顔面静脈と交通し，下顎部の血液の一部を集める．

❷ **浅側頭静脈** superficial temporal vein は，側頭部浅層の静脈を集める．浅側頭静脈は外耳の前を下行し，耳下腺の中で翼突筋静脈叢からつながる**顎静脈** maxillary vein と合流して**下顎後静脈** retromandibular vein になる．下顎後静脈は下顎枝の後方を下行して顔面静脈に流入する．

❸ **後頭静脈** occipital vein は，後頭部浅層の静脈を集める．後頭静脈は**外頸静脈** external jugular vein に注ぐことが多い．

● 頭部深層のおもな静脈

❶ 眼窩の静脈には**上・下眼静脈** superior/inferior ophthalmic vein があり，おもに上眼窩裂を通って海綿静脈洞に流出し，一部は下眼窩裂と翼口蓋窩を通って翼突筋静脈叢に流出する．前方では眼角静脈・顔面静脈

Clinical scope

面疔

毛孔からブドウ球菌が侵入すると毛包炎が起こる．毛包炎が進展拡大して周囲の結合組織に広がったものは**癤**（せつ） furuncle と呼ばれ，小指大からウズラ卵大にまでなる．この癤が顔面中央に生じたものが**面疔**（めんちょう） facial furuncle で，注意が必要である．

顔面の静脈は，眼窩内の上眼・下眼静脈を通して頭蓋腔内の海綿静脈洞につながっている．これらの静脈には弁がなく，血流に決まった方向がない．そのため面疔からのブドウ球菌が海綿静脈洞に移動し，重篤な髄膜炎や脳炎を併発する可能性がある．

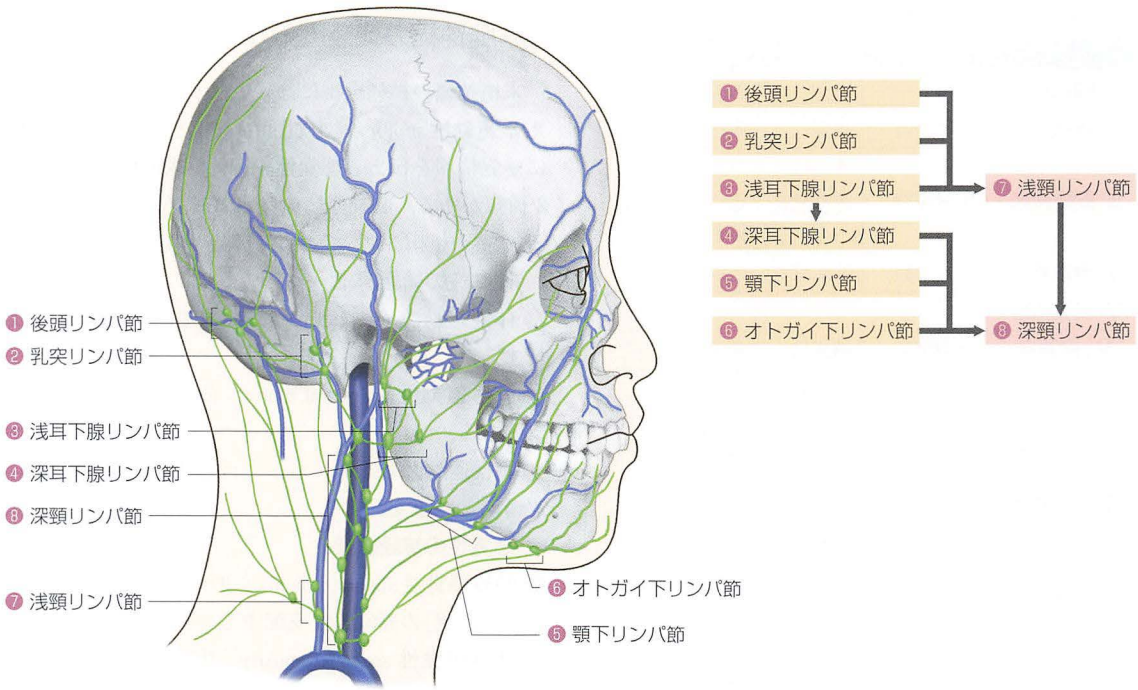

●図 8-67　頭部のリンパ系

と交通する．

❷ **翼突筋静脈叢** pterygoid plexus は，側頭下窩の外側翼突筋の周辺に発達した静脈叢で，翼口蓋窩と側頭下窩および周辺の眼窩，鼻腔，口腔，咽頭からの血液が集まる．**顎静脈** maxillary vein を通して流出し，浅側頭静脈と合流して下顎後静脈を作る．前方では深顔面静脈を介して顔面静脈と交通する．

❸ **海綿静脈洞** cavernous sinus は，頭蓋底のトルコ鞍の左右で蝶形骨体の外側面に位置し，壁の薄い静脈叢からできている．海綿静脈洞は前方で，上眼静脈を通して，顔面静脈および翼突筋静脈叢と交通する．頭蓋内の硬膜静脈洞と細い静脈洞を通して交通する．後方では，下錐体静脈洞を通して内頸静脈の起始部と交通する．

B 頭部のリンパ管(図 8-67)

頭部のリンパ節は，頭皮および顔面の大部分(耳下腺と頬部を除く)にはなく，頭部と頸部の境界に集まっている．

❶ **後頭リンパ節** occipital node は，僧帽筋上部の縁にあり，後頭部からのリンパを集める．

❷ **乳突リンパ節** mastoid node は，胸鎖乳突筋の上端にあり，側頭後部，耳介後面からのリンパを集める．

❸ **浅耳下腺リンパ節** superficial parotid node は，耳下腺筋膜の浅層にあり，側頭前部，前頭部，顔面上部からのリンパを集める．

❹ **深耳下腺リンパ節** deep parotid node は，耳下腺筋膜の深層にあり，中耳，咽頭鼻部からのリンパを集める．

❺ **顎下リンパ節** submandibular node は，下顎骨の下縁と顎下腺の間にある．顔面動脈に沿う頬リンパ節や下顎リンパ節から，および歯肉，歯，舌からのリンパを集める．

❻ **オトガイ下リンパ節** submental node は，オトガイの下で顎二腹筋の間にある．下唇と下顎の中央，口腔底，舌尖からのリンパを集める．

頭部のリンパ節からの輸出リンパ管は，頸部のリンパ節に流入する．

❼ **浅頸リンパ節** superficial cervical node は，外頸静脈に沿って胸鎖乳突筋の浅層に位置する．

❽ **深頸リンパ節** deep cervical node は，内頸静脈に沿って分布する一群のリンパ節である．

頭部のリンパ節のうち，後方の，後頭リンパ節(❶)，乳突リンパ節(❷)，浅耳下腺リンパ節(❸)か

●表 8-26 脳神経の概要

	通路	機能	おもな分布域
Ⅰ 嗅神経	篩板	嗅覚	鼻腔の嗅粘膜
Ⅱ 視神経	視神経管	視覚	眼球の網膜
Ⅲ 動眼神経	上眼窩裂	運動性	外眼筋
		副交感性	眼球の毛様体と虹彩
Ⅳ 滑車神経	上眼窩裂	運動性	外眼筋の1つ
Ⅴ 三叉神経			
V_1 眼神経	上眼窩裂	感覚性	前頭部
V_2 上顎神経	正円孔	感覚性	上顎部
V_3 下顎神経	卵円孔	感覚性	下顎部
		運動性	咀嚼筋
Ⅵ 外転神経	上眼窩裂	運動性	外眼筋の1つ
Ⅶ 顔面神経	内耳道	運動性	顔面筋
		味覚	舌の前2/3
		副交感性	顎下腺，舌下腺，涙腺
Ⅷ 内耳神経	内耳道	聴平衡覚	聴平衡覚：内耳
Ⅸ 舌咽神経	頸静脈孔	運動性	咽頭
		感覚性	舌の後ろ1/3，咽頭
		副交感性	耳下腺
Ⅹ 迷走神経	頸静脈孔	運動性	喉頭筋
		感覚性	喉頭
		副交感	胸腹部内臓
Ⅺ 副神経	頸静脈孔	運動性	胸鎖乳突筋，僧帽筋
Ⅻ 舌下神経	舌下神経管	運動性	舌筋

らの輸出リンパ管は，浅頸リンパ節(⑦)に注ぐ．浅耳下腺リンパ節(③)部からのリンパは，深耳下腺リンパ節(④)にも注ぐ．前方の深耳下腺リンパ節(④)，顎下リンパ節(⑤)，オトガイ下リンパ節(⑥)，浅頸リンパ節(⑦)からの輸出リンパ管は，深頸リンパ節(⑧)に注ぐ．

3 頭部の神経(表 8-26)

頭部に分布する神経は，脳神経に由来する．**脳神経** cranial nerve は12対あり，頭蓋腔から頭蓋骨の通路を通って出ていく．脳神経にはそれぞれ固有の機能と特定の分布域がある．

A 脳神経の機能区分(表 8-27)

末梢神経の神経線維には，中枢から末梢に指令を伝える**運動性** motor(**遠心性** efferent)と，末梢から中枢に感覚情報を伝える**感覚性** sensory(**求心性** afferent)の2種類がある．脳神経に含まれる神経線維は，支配する対象と由来によってさらに区分される．

●**運動性の神経線維**

❶ **体性運動性** somatic motor：体節由来の骨格筋を支配する．

❷ **鰓弓運動性** branchial motor：鰓弓由来の骨格筋を支配する．

❸ **臓性運動性** visceral motor：自律神経の成分であり，平滑筋と腺を支配する．

●**感覚性の神経線維**

❹ **特殊感覚性** special sensory：頭部の特殊感覚(視覚，聴覚，嗅覚)の感覚器を支配する．

❺ **体性感覚性** somatic sensory：皮膚と粘膜，および運動器の骨格，筋，靱帯などを支配する．

❻ **臓性感覚性** visceral sensory：2種類あり，一般臓性感覚性は内臓領域と血管の感覚を支配し，特殊臓性感覚性は味覚を支配する．

B 脳神経の種類

●**嗅神経[Ⅰ]**

嗅神経[Ⅰ]olfactory nerve は，嗅覚を担当する特殊感覚性の神経線維からなる．鼻腔の最上部の嗅上皮にある嗅細胞から出た軸索(嗅系)が，篩板の小孔を通って頭蓋腔に入り，嗅球に進入する(▶ 428頁の「鼻腔域の神経支配」項を参照)．

●**視神経[Ⅱ]**

視神経[Ⅱ]optic nerve は，視覚を担当する特殊感覚性の神経線維からなる．網膜の神経節細胞から出た軸索は視神経に入り，視神経管を通って頭蓋腔に入る(▶ 414頁の「眼窩の神経」項を参照)．

●**動眼神経[Ⅲ]，滑車神経[Ⅳ]，外転神経[Ⅵ]**

これらはいずれも上眼窩裂を通って眼窩に進入する．運動性の神経線維からなり，外眼筋を支配して眼球を運動させる．

動眼神経[Ⅲ]oculomotor nerve は，眼球を動かす4つの筋(上直筋，下直筋，内側直筋，下斜筋)と上眼瞼挙筋を支配し，また副交感性の節前線維を含み，毛様体神経節を経由して眼球内の毛様体と虹彩の平滑筋を支配する．

●表 8-27 脳神経の神経線維の種類と支配対策

線維の機能	運動性			感覚性		
	❶ 体性運動性	❷ 鰓弓運動性	❸ 臓性運動性	❹ 特殊感覚性	❺ 体性感覚性	❻ 臓性感覚性
支配対象	体節由来骨格筋	鰓弓由来骨格筋	平滑筋・腺	特殊感覚器	皮膚・粘膜・運動器	内臓・血管・味覚
Ⅰ 嗅神経				●		
Ⅱ 視神経				●		
Ⅲ 動眼神経	●		●			
Ⅳ 滑車神経	●					
Ⅴ 三叉神経		●			●	
Ⅵ 外転神経	●					
Ⅶ 顔面神経		●	●			●
Ⅷ 内耳神経				●		
Ⅸ 舌咽神経		●	●			●
Ⅹ 迷走神経		●	●		●	●
Ⅺ 副神経	●					
Ⅻ 舌下神経	●					

滑車神経[Ⅳ]trochlear nerve は，上斜筋を支配する．

外転神経[Ⅵ]abducent nerve は，外側直筋を支配する(▶ 414 頁の「眼窩の神経」項を参照)．

● 三叉神経[Ⅴ]

三叉神経[Ⅴ]trigeminal nerve は，顔面の体性感覚を担当する主要な神経で，咀嚼筋を支配して下顎の運動を担当する．三叉神経は，中頭蓋窩の中で感覚性の**三叉神経節** trigeminal ganglion を作り，3 枝に分かれて頭蓋腔から出ていく．

❶ 第 1 枝の**眼神経**[V_1]ophthalmic nerve は，体性感覚線維からなり，上眼窩裂を通って眼窩上部に入る．眼窩(角膜，上眼瞼結膜)，鼻腔前上部(粘膜)，副鼻腔(前頭洞，篩骨洞)，前頭蓋窩(硬膜)，眼より上方の前頭部(皮膚)に分布して触覚や痛覚などの体性感覚の情報を伝える(▶ 414 頁の「眼窩の神経」項を参照)．

❷ 第 2 枝の**上顎神経**[V_2]maxillary nerve は，体性感覚線維からなり，正円孔を通って翼口蓋窩に入る．下眼瞼(結膜)，鼻腔後下部(粘膜)，副鼻腔(上顎洞)，口腔の上顎部(口蓋，口腔前庭前部，上顎の歯)，眼と口の間の上顎部(皮膚)，中頭蓋窩前部(硬膜)に分布して触覚や痛覚などの体性感覚の情報を伝える(▶ 455 頁の「上顎神経」項を参照)．

❸ 第 3 枝の**下顎神経**[V_3]mandibular nerve は，体性感覚線維と鰓弓運動線維からなる．卵円孔を通って側頭下窩に入る．口腔の下顎部(舌の前 2/3，口腔底，口腔前庭後部，下顎の歯，下唇，頬)，側頭部，外耳(耳介，外耳道，鼓膜)に分布して，触覚や痛覚などの体性感覚の情報を伝える．咀嚼筋(咬筋，側頭筋，外側・内側翼突筋)と顎舌骨筋，顎二腹筋前腹，口蓋帆張筋，鼓膜張筋に分布して，下顎の運動などを指令する(▶ 451 頁の「下顎神経」項を参照)．

● 顔面神経[Ⅶ]

顔面神経[Ⅶ]facial nerve は内耳道に入り，顔面神経管の中で感覚性の**膝神経節** geniculate ganglion を作り，茎乳突孔から外頭蓋底に出る．4 種類の神経線維からなる．

❶ 鰓弓運動線維は，顔面筋に分布して顔の皮膚を動かし，その他に顎二腹筋後腹，茎突舌骨筋，アブミ骨筋に分布する．

❷ 臓性運動線維は，副交感性の節前線維からなり，顎下神経節を経由して顎下腺と舌下腺，翼口蓋神経節を経由して涙腺を支配する．

❸ 特殊感覚線維は，味覚を担当し，舌の前 2/3 に分布する(▶ 395 頁の「耳下腺」項を参照)．

● 内耳神経[Ⅷ]

内耳神経[Ⅷ]vestibulocochlear nerve は，内耳道に入り，内耳の膜迷路に分布する．特殊感覚線維からな

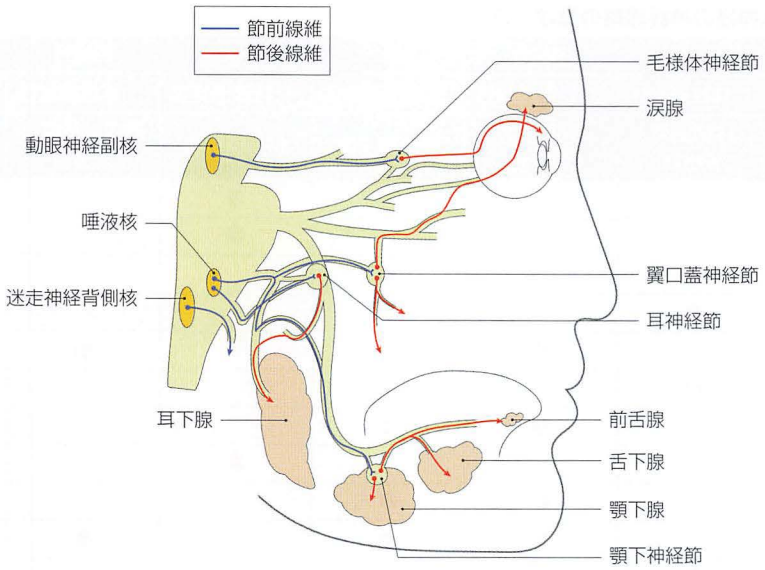

●図 8-68　頭部の副交感神経支配

り，内耳の蝸牛からの聴覚と，前庭と半規管からの平衡覚を伝える．感覚性の**前庭神経節** vestibular ganglion と**蝸牛神経節** cochlear ganglion が内耳にある（▶424 頁の「内耳の脈管と神経」項を参照）．

● 舌咽神経［Ⅸ］

舌咽神経［Ⅸ］glossopharyngeal nerve は，頸静脈孔から頸部の咽頭側隙に出る．4 種類の神経線維からなる．

❶ 鰓弓運動線維は，茎突咽頭筋に分布する．

❷ 臓性運動線維は，副交感性の節前線維からなり，耳神経節を経由して耳下腺を支配する．

❸ 特殊臓性感覚線維は，舌の後ろ 1/3 の味覚を担当する．

❹ 一般臓性感覚線維は，舌の後ろ 1/3，口蓋扁桃，咽頭口部，中耳と耳管の粘膜の触覚と痛覚を担当する．

また，頸動脈小体の化学受容器，頸動脈洞の圧受容器からの感覚情報を運ぶ．感覚性の**上・下神経節** superior/inferior ganglion が，頸静脈孔の中と下方とにある．

● 迷走神経［Ⅹ］

迷走神経［Ⅹ］vagus nerve は，頸静脈孔から頸部の咽頭側隙に出る．5 種類の神経線維からなる．

❶ 鰓弓運動線維は，口蓋舌筋，軟口蓋の筋（口蓋帆張筋を除く），咽頭の筋（茎突咽頭筋を除く），喉頭の筋に分布する．

❷ 臓性運動線維は，咽頭，喉頭，胸部内臓，腹部消化管の大半（横行結腸左 1/3 まで）に分布し，平滑筋の運動と腺分泌を促進する．

❸ 体性感覚線維は，咽頭喉頭部，耳介と外耳道の一部，後頭蓋窩の硬膜からの触覚と痛覚を担当する．

❹ 特殊臓性感覚線維は，喉頭蓋と咽頭からの味覚を伝える．

❺ 一般臓性感覚線維は，大動脈小体の化学受容器，大動脈弓の圧受容器，胸部内臓，腹部消化管の大半（横行結腸左 1/3 まで）の痛覚などを担当する．

感覚性の**上・下神経節** superior/inferior ganglion が，頸静脈孔の中と下方とにある．

● 副神経［Ⅺ］

副神経［Ⅺ］accessory nerve は，頸静脈孔から頸部の咽頭側隙に出る．体性運動線維からなり，胸鎖乳突筋と僧帽筋に分布する．

● 舌下神経［Ⅻ］

舌下神経［Ⅻ］hypoglossal nerve は，舌下神経管から頸部の咽頭側隙に出る．体性運動線維からなり，舌骨舌筋，オトガイ舌筋，茎突舌筋，および内舌筋のすべてに分布する．

C 頭部の自律神経

自律神経には，交感神経と副交感神経の 2 系統がある．

● 交感神経

節前線維は，第 1 胸神経(T1)から出て交感神経幹に入って上行し，頭蓋底の直下にある**上頸神経節** superior cervical ganglion に達する．

節後線維は，上頸神経節から出て**内・外頸動脈神経** internal/external carotid nerve となって内・外頸動脈に伴行して上行し，おもに動脈に沿ってそれぞれの器官に分布する．

● 副交感神経(図 8-68)

節前線維が脳神経の一部から出て，4 つの神経節でニューロンを乗り換える．

❶ **毛様体神経節** ciliary ganglion は，眼窩内にある神経節である．節前線維は動眼神経[Ⅲ]を通して毛様体神経節に運ばれる．節後線維は短毛様体神経を通って眼球に進入し，毛様体と虹彩の平滑筋を支配する．眼の遠近調節と縮瞳を行う．

❷ **顎下神経節** submandibular ganglion は，口腔底で顎下腺のすぐ上に位置し，舌神経と交通枝によってつながれる．節前線維は顔面神経[Ⅶ]から鼓索神経と舌神経を経由して顎下神経節に運ばれる．節後線維は直接ないし舌神経を通して顎下腺と舌下腺に進入する．顎下腺と舌下腺からの液の分泌を促進する．

❸ **翼口蓋神経節** pterygopalatine ganglion は，翼口蓋窩に位置し，上顎神経と神経節枝によってつながれ

Developmental scope

鰓弓器官

脊椎動物は成体の形がさまざまであっても，初期胚の形は似ており，いずれも頸のところに前後に並ぶ膨らみがある．魚類の膨らみは**鰓弓** branchial arch になり，膨らみの間の溝が鰓孔になる．爬虫類以上の動物では，胎児期の鰓弓から，成体のさまざまな器官が作られる．これが**鰓弓器官** branchial organ である．鰓弓器官には，骨格，筋，神経，血管の 4 つの要素がある．また，咽頭の膨らみの鰓嚢からはいくつかの器官が生じる．

鰓弓由来の骨格

- 第 1 鰓弓では，下顎骨の中心部に一時的に生じるメッケル軟骨，中耳のツチ骨とキヌタ骨である．
- 第 2 鰓弓では，中耳のアブミ骨，茎状突起，茎状舌骨靱帯，舌骨体上半の小角である．
- 第 3 鰓弓では，舌骨体下半の大角である．
- 第 4～6 鰓弓では，喉頭の軟骨である．

鰓弓由来の神経と筋

- 第 1 鰓弓では，三叉神経[Ⅴ]とそれに支配される咀嚼筋などである．
- 第 2 鰓弓では，顔面神経[Ⅶ]とそれに支配される顔面筋などである．
- 第 3 鰓弓では，舌咽神経[Ⅸ]とそれに支配される茎突咽頭筋である．
- 第 4～6 鰓弓では，迷走神経[Ⅹ]とそれに支配される咽頭筋の大半と喉頭筋である．

鰓弓由来の骨格，筋，神経は密接な関係があり，鰓弓由来の筋はおおむね対応する鰓弓の骨格に付着する．

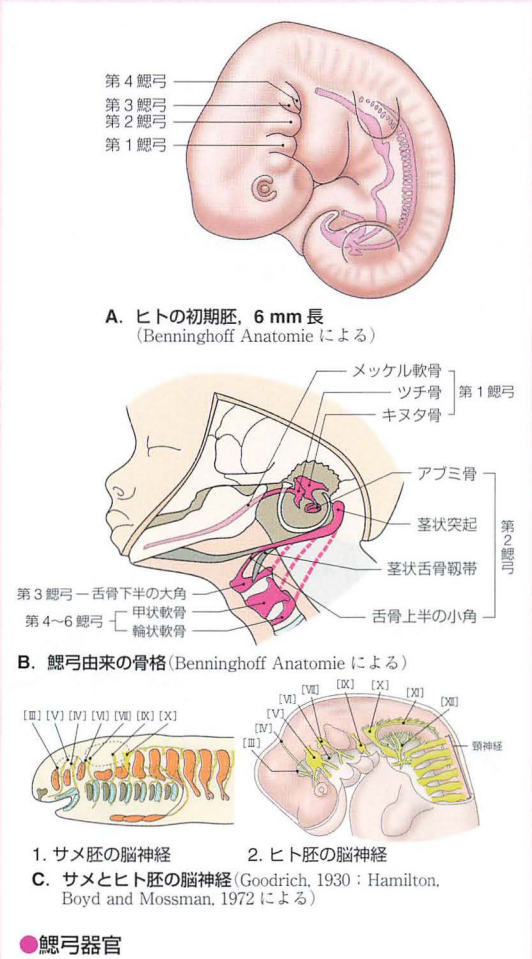

●鰓弓器官

(次頁につづく)

る．節前線維は顔面神経[Ⅶ]から大錐体神経と翼突管神経を経由して翼口蓋神経節に達する．節後線維は頬神経を通して運ばれ，交通枝を通して涙腺神経に入り，涙腺に進入する．涙腺からの液の分泌を促進する．

❹ **耳神経節** otic ganglion は，側頭下窩の卵円孔の直下で下顎神経[V_3]の裏に張り付いている．節前線維は舌咽神経[Ⅸ]から中耳の鼓室神経叢へ，小錐体神経を通って中頭蓋窩に入り，卵円孔から出て耳神経節に達する．節後線維は下顎神経[V_3]の枝の耳介側頭神経を通して耳下腺に進入する．耳下腺からの液の分泌を促進する．

(前頁よりつづき)

鰓弓由来の血管

- 第1鰓弓の血管はほぼ消失(残存した部分が顎動脈の一部を作る)，第2鰓弓の血管は消失し，第5鰓弓の血管は出現しない．
- 第3鰓弓の血管は内頸動脈の起始部になる．
- 第4鰓弓の血管は左では大動脈弓，右では鎖骨下動脈になる．
- 第6鰓弓の血管は肺動脈の起始部と動脈管になる．

鰓弓由来の血管の多くは胸部にあり，対応する鰓弓の骨格や筋から遠く離れている．これは鰓弓由来の大血管が発生の過程で移動するためである．この移動によって迷走神経[X]の枝の一部は引きずられて反回神経になり，胸部で右では鎖骨下動脈，左では大動脈弓の下を通って喉頭まで上行する．

鰓嚢由来の構造

- 第1鰓嚢からは耳管と鼓室が生じる．
- 第2鰓嚢からは口蓋扁桃が生じる．
- 第3鰓嚢以下は咽頭壁から分離して，第3鰓嚢からは胸腺と下副甲状腺，第4鰓嚢からは上副甲状腺，第5鰓嚢からは甲状腺の中に散在する傍濾胞細胞が生じる．

●鰓弓器官の分類

	鰓弓器官	
第1鰓弓	骨格	メッケル軟骨，ツチ骨，キヌタ骨
	筋	咀嚼筋(側頭筋，咬筋，外側・内側翼突筋)，顎舌骨筋，顎二腹筋前腹，鼓膜張筋，口蓋帆張筋
	神経	三叉神経[V]
	血管	(消失)
第2鰓弓	骨格	アブミ骨，茎状突起，茎突舌骨靱帯，舌骨上半
	筋	顔面筋，顎二腹筋後腹，茎突舌骨筋，アブミ骨筋
	神経	顔面神経[Ⅶ]
	血管	(消失)
第3鰓弓	骨格	舌骨下半
	筋	茎突咽頭筋
	神経	舌咽神経[Ⅸ]
	血管	内頸動脈の起始部
第4～6鰓弓	骨格	喉頭の軟骨
	筋	咽頭筋(茎突咽頭筋以外)，喉頭筋
	神経	迷走神経[X]
	血管	第4：鎖骨下動脈(右)，大動脈弓(左) 第5：(出現せず) 第6：肺動脈の起始部，動脈管

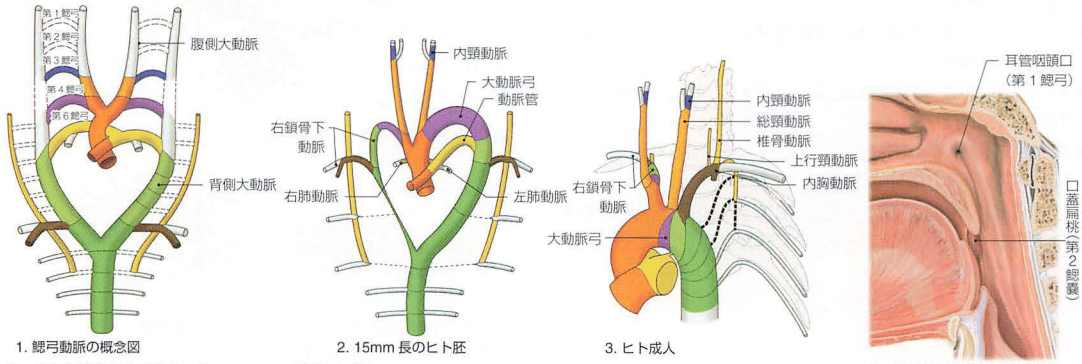

1. 鰓弓動脈の概念図　2. 15mm 長のヒト胚　3. ヒト成人

D. 鰓弓由来の動脈(Gray's anatomy, 1995 より)

E. 咽頭と口峡の正中断

●(つづき)　鰓弓器官

第 9 章

頸部

人体における「頸部」とは

頸部は，頭部と胸部をつなぐ細い領域で，しなやかに動いて頭の向きを変えることができる．頭部から胸腹部の内臓に向かう食物と空気の通路と，胸部(心臓)から頭部に向かう太い動静脈が，頸部を通過する．

頸部の外がわを囲む**体壁領域**では，頸椎が骨格を作り，前面の胸鎖乳突筋と舌骨下筋群のほかに，斜角筋群，椎前筋群などが筋膜によって分けられている．

頸部の中央の**内臓領域**には，消化器(咽頭，食道)，呼吸器(喉頭，気管)，内分泌腺(甲状腺，副甲状腺)がある．

頸部の左右の**脈管領域**では，頭部につながる重要な脈管(総頸動脈，内頸動脈)と神経(迷走神経)が，頸動脈鞘に包まれて通り，上方では咽頭の左右につながる．

頸部の下部は**頸根部**と呼ばれ，上肢に向かう重要な脈管(鎖骨下動静脈)と神経(腕神経叢)の通路になっている．

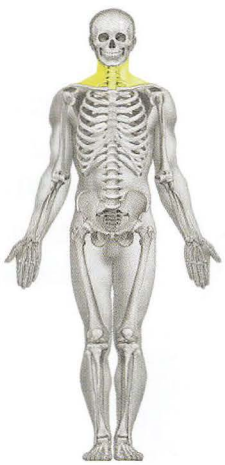

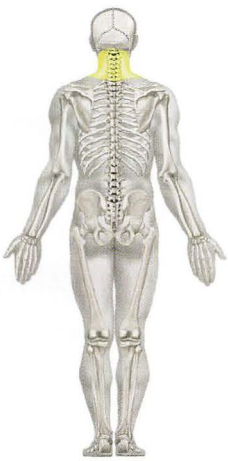

第9章　頸部の構成マップ

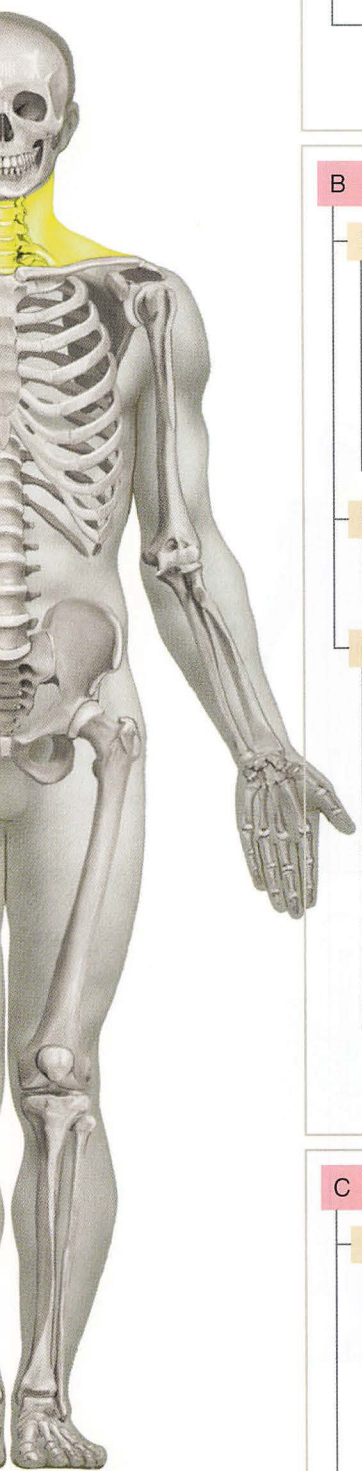

A　頸部の概観 ▶p468

- □ 体壁領域 ▶p468
- □ 内臓領域 ▶p468
- □ 脈管領域 ▶p468

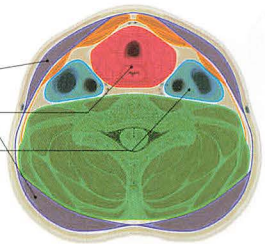

B　頸部の骨格と筋 ▶p468

- 頸部の骨格 ▶p468
  - □ 頸椎 ▶p468
    - □ 環椎
    - □ 軸椎
  - □ 舌骨 ▶p469
    - □ 舌骨体
    - □ 大角
    - □ 小角
  - □ 舌骨周囲の靱帯 ▶p469
- 頸部の筋膜 ▶p469
  - □ 広頸筋 ▶p470
  - □ 頸筋膜，頸動脈鞘 ▶p470
- 頸部の筋 ▶p471
  - □ 胸鎖乳突筋 ▶p471
  - □ 舌骨下筋群 ▶p471
    - □ 胸骨舌骨筋
    - □ 肩甲舌骨筋
    - □ 胸骨甲状筋
    - □ 甲状舌骨筋
  - □ 椎前筋群 ▶p472
    - □ 頸長筋
    - □ 頭長筋
    - □ 前頭直筋
    - □ 外側頭直筋
  - □ 斜角筋群 ▶p473
    - □ 前斜角筋
    - □ 中斜角筋
    - □ 後斜角筋

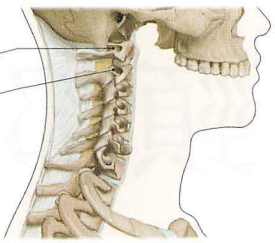



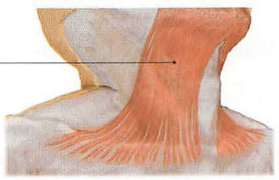

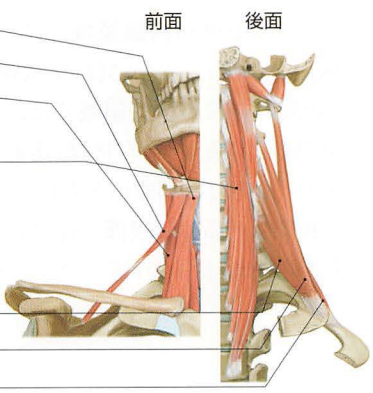

C　頸部の内臓 ▶p475

- 咽頭 ▶p475
  - □ 咽頭の内部 ▶p475
    - □ 咽頭鼻部
    - □ 咽頭口部
    - □ 咽頭喉頭部
  - □ 咽頭壁の筋と筋膜 ▶p475
  - □ 脈管と神経 ▶p479
    - □ 咽頭後リンパ節
    - □ 咽頭神経叢

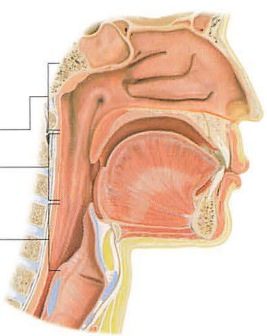

- 喉頭と気管 ▶p480
  - □喉頭の軟骨 ▶p480
    - □甲状軟骨
    - □輪状軟骨
    - □披裂軟骨
    - □喉頭蓋軟骨
    - □小角軟骨
    - □楔状軟骨
  - □喉頭軟骨の連結 ▶p481
    - □喉頭外との靱帯結合
    - □喉頭弾性膜
    - □輪状甲状関節・輪状披裂関節
  - □喉頭腔 ▶p483
    - □喉頭前庭
    - □喉頭室
    - □声門下腔
  - □喉頭の筋 ▶p484
    - □輪状甲状筋
    - □後輪状披裂筋
    - □外側輪状披裂筋
    - □横披裂筋
    - □斜披裂筋
    - □甲状披裂筋
    - □声帯筋
  - □脈管と神経 ▶p486
  - □気管 ▶p488
    - □気管軟骨
    - □輪状靱帯
- 頸部の内分泌腺 ▶p488
  - □甲状腺と副甲状腺 ▶p488
  - □脈管と神経 ▶p490


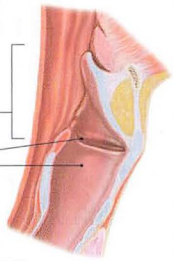
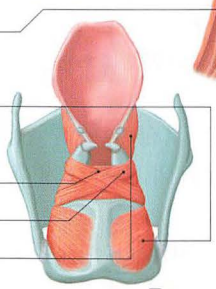
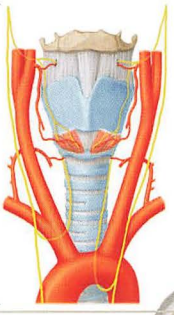
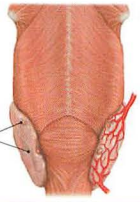

D 頸部の局所解剖 ▶p491

- 頸部の浅層 ▶p491
  - □前頸三角 ▶p491
    - □頸動脈三角
    - □顎下三角
    - □オトガイ下三角
    - □筋三角
  - □後頸三角 ▶p491
    - □後頭三角
    - □肩甲鎖骨三角
  - □頸神経叢の皮枝と副神経 ▶p491
  - □胸鎖乳突筋の深層 ▶p493
    - □頸神経ワナ
- 頸動脈鞘と咽頭側隙 ▶p493
  - □頸動脈鞘 ▶p493
  - □咽頭側隙 ▶p494
  - □頸部の交感神経幹 ▶p496
- 頸根部 ▶p497

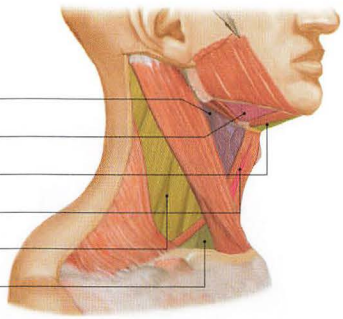
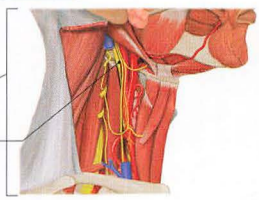
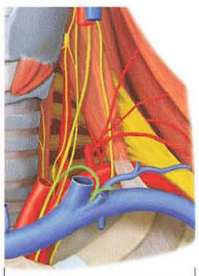

E 頸部の脈管と神経 ▶p500

A 頸部の概観（図 9-1）

A 頸部の概観

頸部 neck は，頭部と胸部に挟まれた体幹の細い領域で，上肢にもつながる部位である．頸部は，以下の3つの領域に区分される．

❶ **体壁領域**：頸椎と筋群からなる．浅部筋群（浅頸筋，前頸筋）が皮下組織の直下にあって頸部を囲み，深部筋群（後頸筋，固有背筋）が脊柱の周囲にあって支柱となる．

❷ **内臓領域**：頸部の中央にあり，消化器（咽頭，食道），呼吸器（喉頭，気管），内分泌腺（甲状腺，副甲状腺）が含まれる．

❸ **脈管領域**：頸部の左右にあり，頭頸部につながる重要な脈管と神経（総頸動脈，内頸静脈，迷走神経など）が頸動脈鞘に包まれて通り，上方で咽頭側隙に達する．頸部の下部では，頸根部が上肢に向かう重要な脈管と神経（鎖骨下動静脈，腕神経叢）の通路になっている．

B 頸部の骨格と筋

1 頸部の骨格

A 頸椎（図 9-2）

頸部の脊柱は，7個の**頸椎** cervical vertebra（C1～7）により作られる．頸椎は他の椎骨に比べて小さい．横突起には丸い**横突孔** foramen transversarium があり，先端が前後に分かれて前・後結節を作っている．横突孔には椎骨動静脈が通る．

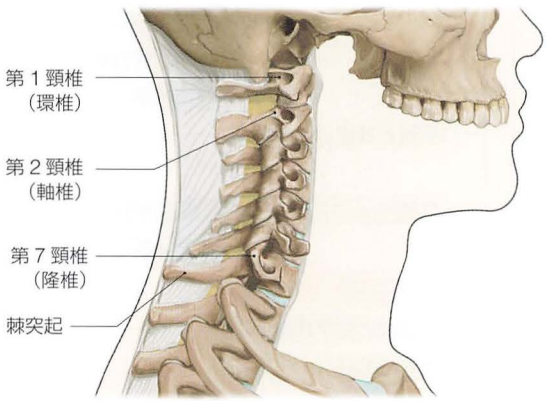

●図 9-2　頸椎，側面

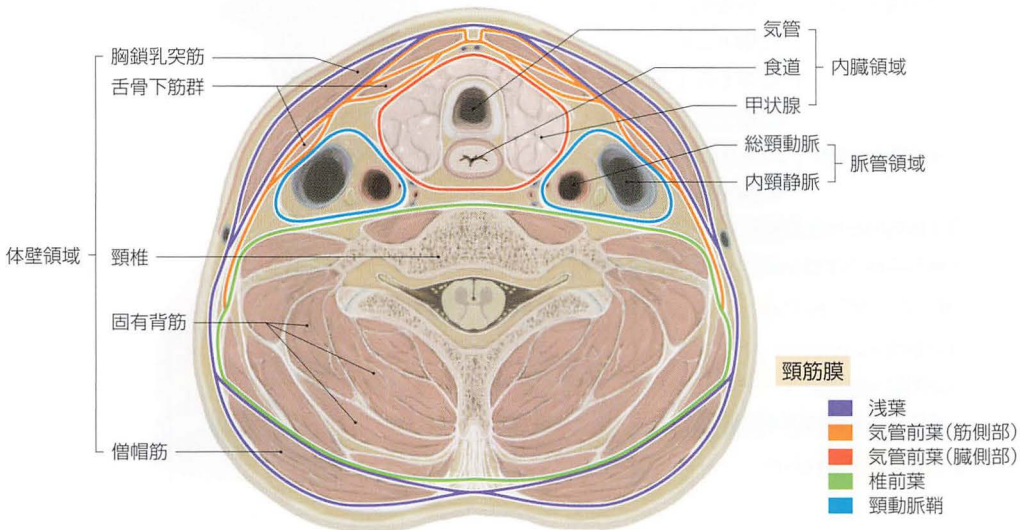

●図 9-1　頸部の領域と頸筋膜，水平断

● **頸椎の形状**(▶ 208 頁)

第 1 頸椎と第 2 頸椎は，他の椎骨と形状が大きく異なる．

第 1 頸椎(**環椎** atlas：C1)は，椎体がなく，左右の外側塊とこれをつなぐ前弓と後弓が椎孔を囲んでいる．

第 2 頸椎(**軸椎** axis：C2)は，椎体から上方に**歯突起** dens が突き出す．歯突起は第 1 頸椎の前弓と外側塊に囲まれ，椎孔の前半部に嵌まり込んで車軸状の関節を作る．

第 7 頸椎(C7)は，棘突起が著しく突き出し，**隆椎** vertebra prominens と呼ばれる．

B 舌骨(図 9-3)

舌骨 hyoid bone は U 字形の小さな骨で，第 3 頸椎の高さで下顎骨のやや下方に位置する．上方は舌根の筋につながり，下方では甲状軟骨につながっている．正中に**舌骨体** body of hyoid bone があり，左右の**大角** greater horn が後方でやや上方に突き出し，体と大角の境界から後上方に**小角** lesser horn が突き出す．

● **舌骨周囲の靭帯**

舌骨は靱帯によって周囲につながれている．

茎突舌骨靭帯 stylohyoid ligament は，側頭骨の茎状突起と舌骨の小角との間をつなぐ(▶ 図 9-10A)．

甲状舌骨膜 thyrohyoid membrane は，舌骨内側面の上縁と甲状軟骨の間をつなぐ弾性線維の豊富な膜である．その正中部と外側端は，**正中・外側甲状舌骨靭帯** median/lateral thyrohyoid ligament により補強されている(▶ 図 9-11)．

● **舌骨に付着する筋**

舌骨には多くの筋が付着する．

❶ **舌筋群**は，舌を動かす．舌骨舌筋，オトガイ舌筋が舌骨に付着する．

❷ **舌骨上筋群**は，舌骨の上方にあり，頭蓋との間をつなぐ．顎舌骨筋(下顎骨との間)，オトガイ舌骨筋(オトガイとの間)，顎二腹筋(前腹は下顎骨との間，後腹は乳様突起との間)，茎突舌骨筋(茎状突起との間)がある．

❸ **舌骨下筋群**は，舌骨の下方にある．胸骨舌骨筋，肩甲舌骨筋，甲状舌骨筋が舌骨に停止する(▶ 471 頁)．

2 頸部の筋膜

A 頸部の皮下組織(図 9-4，表 9-1)

頸部の皮下組織は，前面と外側面では薄く軟らかく，広頸筋があり，また皮神経，血管，リンパ管と浅リンパ節を含んでいる．

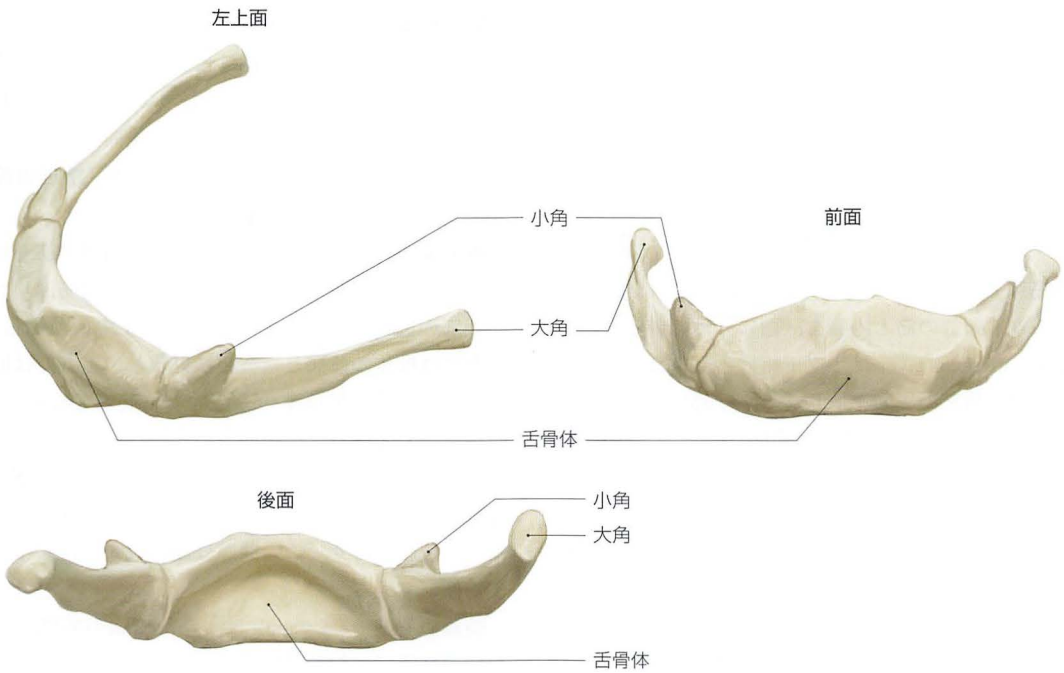

●図 9-3 舌骨

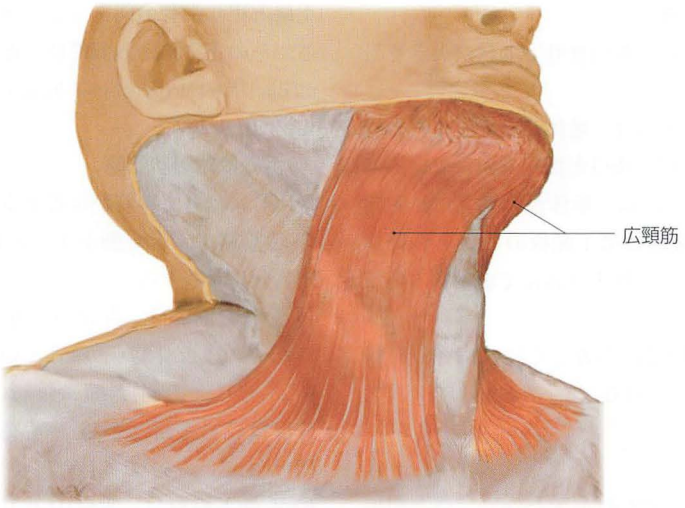

●図 9-4　広頸筋

●表 9-1　広頸筋

筋	起始	停止	神経支配	作用
広頸筋	頸部下部と胸部上部の皮膚	顔面下部の皮膚，口角，下顎骨の下縁	顔面神経[Ⅶ]	顔面下部の皮膚と口を引き下げる，頸部の皮膚を緊張させる

広頸筋 platysma は，頸部の前外側部で皮下組織内にある薄い筋で，顔面筋と同様の皮筋である．発達の程度により個体差が大きい．上方では下顎骨下縁に付着し，一部は口唇の筋に混ざる．下方では鎖骨を越えて胸部上部の皮下に放散する．

作用　頸部の皮膚を緊張させる．

神経　顔面神経[Ⅶ]により支配される．

B 頸部の筋膜(図 9-1, 5)

頸筋膜 cervical fascia は頸部の筋膜で，いくつかの葉があり，頸部の筋と内臓を区画に分けている*．

浅葉 superficial layer は，皮下組織の直下にある丈夫な筋膜で，頸部の周囲を取り巻く．一部で2層に分かれ，浅層の筋(胸鎖乳突筋，僧帽筋)を包む．骨格への付着は，上方では後頭骨の外後頭隆起と上項線に，外側では乳様突起と頬骨弓に，下方では肩甲棘，肩峰，鎖骨，胸骨柄に付着する．頸部前面で浅葉のすぐ深層に，舌骨下筋群を包む薄い筋膜がある．僧帽筋を包む筋膜は，**項筋膜**の浅葉に相当する．

気管前葉 pretracheal layer は，頸部前面で浅葉の深層にある薄い筋膜で，一部は舌骨下筋群を包み，また一部(臓側部)は頸部内臓を包む．気管前葉の臓側部は，上方では舌骨に付着し，咽頭の後面ではさらに上方に伸びて上咽頭収縮筋と頬筋の筋膜(**頬咽頭筋膜** buccopharyngeal fascia)に移行する．

椎前葉 prevertebral layer は，脊柱と周囲の筋を取り巻く円筒状の筋膜である．椎前筋群と斜角筋群，および頸部の固有背筋を包む．後方では正中の項靱帯に，前方では椎体の前面と横突起に付着し，上方では頭蓋底に付着する．椎前葉のうち固有背筋を包む部分は，胸腰筋膜の頸部および項筋膜の深葉に相当する．椎前葉と咽頭を包む筋膜(気管前葉臓側部)の間は，**咽頭後隙** retropharyngeal space と呼ばれる疎な結合組織領域で隔てられており，この間隙は頭蓋底から縦隔後部にまで伸びている．

頸動脈鞘 carotid sheath は，頸部内臓の両側にある鞘状の筋膜で，総頸動脈，内頸静脈，迷走神経[Ⅹ]を包む．

*英米系の解剖学では，皮下組織を**浅頸筋膜** superficial cervical fascia と呼び，それに対して頸筋膜を**深頸筋膜** deep cervical fascia と呼んでいる．

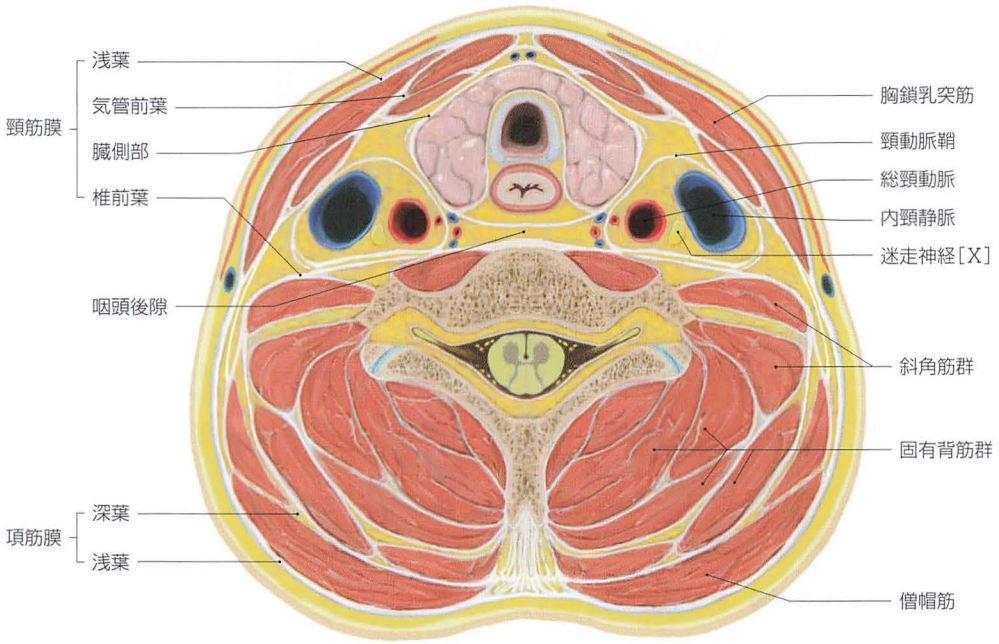

●図 9-5 頸部，水平断

3 頸部の筋

頸部の筋は，頸筋膜によっていくつかの筋群に分けられる．

- 浅葉に包まれるのは，胸鎖乳突筋，僧帽筋，肩甲挙筋．
- 気管前葉に包まれるのは，舌骨下筋群．
- 椎前葉に包まれるのは，斜角筋群，椎前筋群，固有背筋．

僧帽筋と肩甲挙筋については第 6 章「上肢」で(▶241 頁)，固有背筋については第 5 章「背部」で扱う(▶219 頁)．

A 胸鎖乳突筋(図 9-6，表 9-2)

胸鎖乳突筋 sternocleidomastoid は，側頸部にある強大な筋で，**胸骨頭**は胸骨柄上縁から，**鎖骨頭**は鎖骨の内側 1/3 から起こり，上外側に向かう．側頭骨の乳様突起から後頭骨の上項線外側部にかけて停止する．

作用 頭部を側屈して反対側に回旋する．

神経 副神経[XI]は運動性，頸神経(C2・3)は感覚性の支配をする．

B 舌骨下筋群(図 9-7，表 9-3)

舌骨下筋群 infrahyoid muscles は，前頸部において内臓(喉頭，気管，甲状腺)の前面で，舌骨の下方にある扁平で細長い 4 つの筋からなる．

作用 舌骨を下方に引き，舌骨上筋群と協力して下顎骨を下方に引く．

神経 頸神経ワナの枝により支配される．

① **胸骨舌骨筋** sternohyoid は，胸骨柄と胸鎖関節の後面から起こり，舌骨体に停止する．

神経 頸神経(C1～3)の前枝が，頸神経ワナ経由で支

Clinical scope

斜頸

斜頸 torticollis では，片側の胸鎖乳突筋の拘縮により，頭部が患側に傾いて健側に回旋した姿勢をとる．整形外科領域の先天異常として，股関節脱臼，内反足と並んでよくみられる．生後 1 週間くらいから胸鎖乳突筋に腫瘤が発生して大きくなるが，その後次第に縮小して自然に治癒することが多い．生後 6 カ月以上経っても胸鎖乳突筋が短縮して筋に硬い索状物を触れるような場合には，放置すると頭部の左右不均衡や脊柱側弯症を起こすため，手術によって胸鎖乳突筋の起始部を離断する．

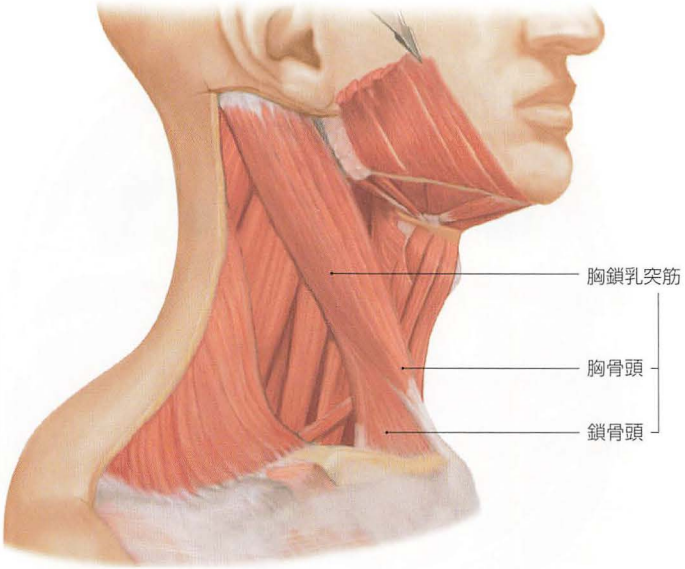

●図 9-6　胸鎖乳突筋

●表 9-2　胸鎖乳突筋

筋	起始	停止	神経支配	作用
胸鎖乳突筋	胸骨頭：胸骨柄上縁 鎖骨頭：鎖骨内側 1/3	頭蓋の乳様突起～上項線外側部	副神経[XI]：運動性 頸神経(C2・3)：感覚性	頭部を側屈，反対側に回旋

配する．

❷ **肩甲舌骨筋** omohyoid は，胸骨舌骨筋の外側にあり，中間腱により**上・下腹** superior/inferior belly に分かれる．肩甲骨上縁で肩甲切痕の内側から起こり，前上方に向かう．舌骨体で胸骨舌骨筋のすぐ外側に停止する．

神経 頸神経(C1～3)の前枝が頸神経ワナ経由で支配する．

❸ **胸骨甲状筋** sternothyroid は，胸骨舌骨筋と肩甲舌骨筋の上部の深層にある．甲状軟骨板の斜線から起こり，舌骨体の外側部と大角に停止する．

神経 頸神経(C1)の前枝が舌下神経[XII]を経由して支配する．

❹ **甲状舌骨筋** thyrohyoid は，胸骨舌骨筋の下部の深層にある．胸骨柄の後面から起こり，甲状軟骨板の斜線に停止する．

作用 喉頭を下に引き，胸骨甲状筋と協力して舌骨を下に引く．

神経 頸神経(C1～3)の前枝が頸神経ワナ経由で支配する．

C 椎前筋群(図 9-8，表 9-4)

椎前筋群 prevertebral muscles は，頸椎の前方に位置する 4 つの筋からなる．

❶ **頸長筋** longus colli は，第 5 頸椎～第 3 胸椎の範囲で椎体前面と横突起から起こり，上行して，第 1～6 頸椎の範囲で，椎体前面と横突起に停止する筋線維群の集合体である．内側部，下斜部，上斜部に分けられる．

作用 片側が働く場合は，頸椎を傾けて回旋する．両側が働く場合は，頸椎を前屈する．

神経 頸神経叢の枝(C2～4)の枝により支配される．

❷ **頭長筋** longus capitis は，第 2～7 頸椎の横突起から起こり，上方に向かう．後頭骨の底部に停止する．

作用 片側が働く場合は，頭部を側屈する．両側が働く場合は，頭部を前屈する．

神経 頸神経叢の枝(C1～4)の枝により支配される．

❸ **前頭直筋** rectus capitis anterior は，環椎(C1)の外側

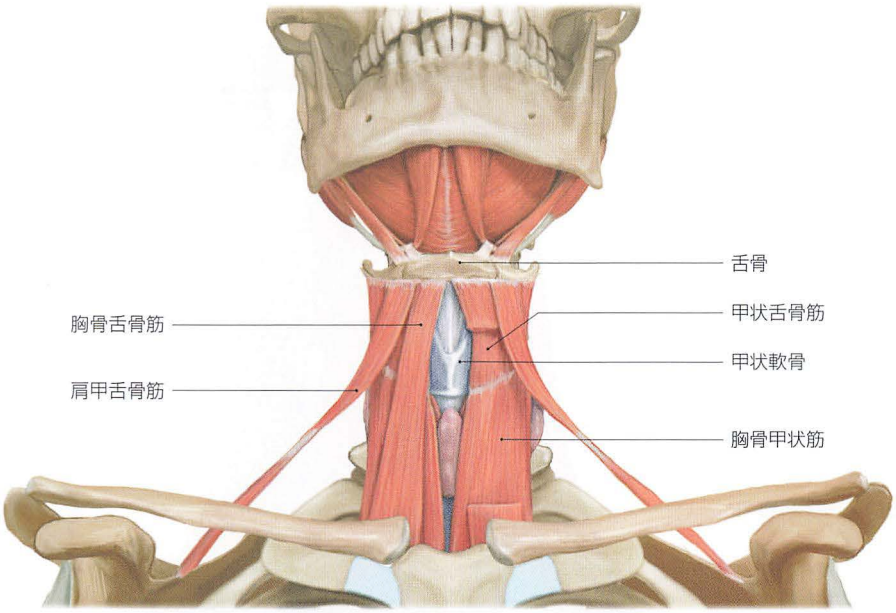

●図 9-7　舌骨下筋群

●表 9-3　舌骨下筋群

筋	起始	停止	神経支配	作用
胸骨舌骨筋	胸骨柄と胸鎖関節の後面	舌骨体	頸神経(C1～3)，頸神経ワナ経由	舌骨を下に引く
肩甲舌骨筋	肩甲骨上縁で肩甲切痕の内側	舌骨体	頸神経(C1～3)，頸神経ワナ経由	舌骨を下に引く
胸骨甲状筋	甲状軟骨板の斜線	舌骨体外側部と大角	頸神経(C1)，舌下神経経由	舌骨を下に引く
甲状舌骨筋	胸骨柄と胸鎖関節の後面	甲状軟骨板の斜線	頸神経(C1～3)，頸神経ワナ経由	喉頭を下に引く

塊から起こり，後頭骨の底部に停止する．

作用 片側が働く場合は，頭部を側屈する．両側が働く場合は，頭部を前屈する．

神経 頸神経(C1)の前枝により支配される．

④ **外側頭直筋** rectus capitis lateralis は，環椎(C1)の横突起から起こり，後頭骨の底部に停止する．

作用 片側が働く場合は，頭部を側屈する．両側が働く場合は，頭部を前屈する．

神経 頸神経(C1)の前枝により支配される．

D 斜角筋群(図 9-8，表 9-5)

斜角筋群 scalene muscles は，頸椎の横突起から起始して下方に向かい，上位の肋骨に停止する 3 つの筋からなる．

作用 呼吸時には上位の肋骨を挙上する．肋骨固定時には，片側の働きで頸椎を側屈し，両側の働きで頸椎を前屈する．

神経 頸神経(C3～8)の枝により支配される．

① **前斜角筋** scalenus anterior は，第 3～6 頸椎横突起の前結節から起こり，第 1 肋骨で鎖骨下動脈溝の前方の前斜角筋結節に停止する．

② **中斜角筋** scalenus medius は，第 3～7 頸椎横突起の後結節から起こり，第 1 肋骨で鎖骨下動脈溝の後方に停止する．

③ **後斜角筋** scalenus posterior は，第 5～7 頸椎横突起の後結節から起こり，第 2 肋骨の外側面に停止する．

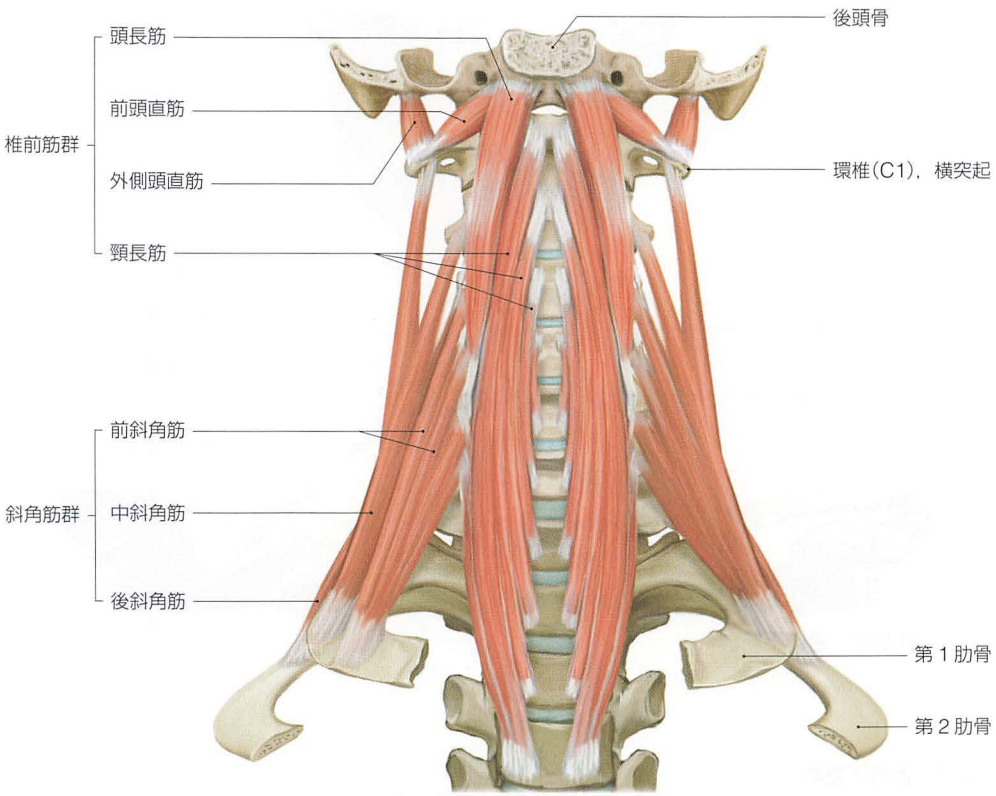

●図 9-8　椎前筋群と斜角筋群

●表 9-4　椎前筋群

筋		起始	停止	神経支配	作用
頸長筋	内側部	C5～T3 椎体前面	C2～4 椎体前面	頸神経叢(C2～4)の枝	片側：頸椎を傾け，回旋 両側：頸椎を前屈
	下斜部	T1～3 椎体前面	C5～6 横突起前結節		
	上斜部	C3～5 横突起前結節	C1 前結節		
頭長筋		C3～6 横突起前結節	後頭骨の底部	頸神経叢(C1～4)の枝	片側：頭を傾ける 両側：頭部を前屈
前頭直筋		C1 の外側塊	後頭骨の底部	C1 の前枝	片側：頭部を側屈 両側：頭部を前屈
外側頭直筋		C1 の横突起	後頭骨の底部	C1 の前枝	片側：頭部を側屈 両側：頭部を前屈

●表 9-5　斜角筋群

筋	起始	停止	神経支配	作用
前斜角筋	C3～6 横突起前結節	第 1 肋骨の前斜角筋結節	頸神経(C4～6)の枝	呼吸時：上位の肋骨を挙上 片側：頸椎を側屈 両側：頸椎を前屈
中斜角筋	C3～7 横突起後結節	第 1 肋骨，鎖骨下動脈溝の後方	頸神経(C3～8)の枝	
後斜角筋	C5～7 横突起後結節	第 2 肋骨外側面	頸神経(C6～8)の枝	

C 頸部の内臓

1 咽頭

咽頭 pharynx は，筋と筋膜によって囲まれた半円筒状の器官で，鼻腔と口腔からつながり，下方で喉頭と食道につながる．口腔から食道に至る食物の通路と，鼻腔と口腔から喉頭に入る空気の通路が咽頭で交叉する．咽頭の上端は頭蓋底に接し，下端は喉頭の下縁（第6頸椎あたり）の高さで食道に移行する．

A 咽頭の内部（図 9-9）

咽頭の前壁には鼻腔，口腔，喉頭の開口部があり，その位置関係をもとに咽頭の内部は3部に分けられる．

❶ **咽頭鼻部** nasopharynx は，軟口蓋より上の部分で，前方は**後鼻孔** choana を通して鼻腔につながる．上壁は**咽頭円蓋** vault of pharynx と呼ばれ，頭蓋底に接する．外側壁にある**耳管咽頭口** pharyngeal opening of auditory tube は耳管の開口部で，その周りには**耳管隆起** torus tubarius という耳管軟骨による盛り上がりがあり，その後方の深い窪みは**咽頭陥凹** pharyngeal recess と呼ばれる．耳管咽頭口の下方には，**挙筋隆起** torus levatorius という口蓋帆挙筋による盛り上がりがある．咽頭円蓋とその周囲の粘膜には大量のリンパ組織が集まって，**咽頭扁桃** pharyngeal tonsil を作っている．

❷ **咽頭口部** oropharynx は，軟口蓋から喉頭蓋上縁までの部分で，前方は**口峡** fauces を通して口腔につながる．口峡の側壁には2つの粘膜ヒダが突き出ており，**口蓋舌弓** palatoglossal arch は軟口蓋と舌根をつなぐ口蓋舌筋を含み，**口蓋咽頭弓** palatopharyngeal arch は軟口蓋と咽頭外側壁をつなぐ口蓋咽頭筋を含む．2つのアーチの間の窪みには，リンパ組織が集まって**口蓋扁桃** palatine tonsil を作っている．口峡の下方の咽頭前壁は，**舌根** root of tongue を形成しており，その粘膜にはリンパ組織が集まって**舌扁桃** lingual tonsil を作っている．

❸ **咽頭喉頭部** laryngopharynx は，喉頭蓋上縁から食道上端までの部分で，前壁には**喉頭口** laryngeal inlet があり，その上縁は**喉頭蓋** epiglottis となって突き出し，喉頭蓋と舌根の間の窪みは**喉頭蓋谷** epiglottic vallecula と呼ばれる．喉頭口の左右は**梨状陥凹** piriform fossa という溝になっており，食塊や液体が咽頭口の左右を通って食道に移動する通路になっている．

B 咽頭壁の筋と筋膜（図 9-10，表 9-6）

咽頭壁は，骨格筋と筋膜から構成されている．咽頭筋は，筋の走行により2種類が区別される．

❶ 収縮筋は，咽頭を輪状に取り巻き，上・中・下咽頭収縮筋の3つがある．

❷ 縦走筋は，上下に走り，口蓋咽頭筋，茎突咽頭筋，耳管咽頭筋の3つがある．

筋と筋の間の間隙は，血管や神経が咽頭に出入りする通路になっている．

● 収縮筋

上・中・下咽頭収縮筋は，起始の位置が異なるが，咽頭を輪状に取り巻いて咽頭後壁正中の**咽頭縫線** pharyngeal raphe に停止する．

上咽頭収縮筋 superior constrictor の起始は，蝶形骨の翼状突起内側板と翼突鉤，翼突下顎縫線，下顎骨の顎舌骨筋線の後端，舌内の筋群であり，上下に広がって咽頭縫線に停止する．停止の上端は頭蓋底の咽頭結節に達する．

中咽頭収縮筋 middle constrictor の起始は，舌骨の大角と小角，茎突舌骨靱帯の下部であり，上下に広がって咽頭縫線に停止する．上方で，上咽頭収縮筋の上に一部重なる．

下咽頭収縮筋 inferior constrictor の起始は，喉頭の甲状軟骨の斜線と輪状軟骨であり，上下に広がって咽頭縫線に停止する．上方で中咽頭収縮筋の上に一部重なり，下方で食道壁に一部進入する．

Clinical scope

アデノイド

咽頭扁桃が炎症により肥大した状態を，**アデノイド** adenoidism という．咽頭扁桃は5歳ごろをピークに小児期に肥大するが，この時期に炎症が加わってリンパ組織が増殖すると，咽頭鼻部を閉塞してさまざまな症状を起こす．鼻を通る通路が閉塞するため，口で呼吸し，激しいいびきや睡眠時無呼吸症を起こす．顔面筋の緊張が低下して唇溝が消え，特徴的なアデノイド顔貌になる．さらに中耳炎による難聴，気道炎症に併発する肺炎，胸郭の発育阻害による漏斗胸，精神的にも落ち着きがなく集中力が不足するなど，成長にも悪い影響を与える．手術で肥大した咽頭扁桃を切除すれば，予後は良好である．

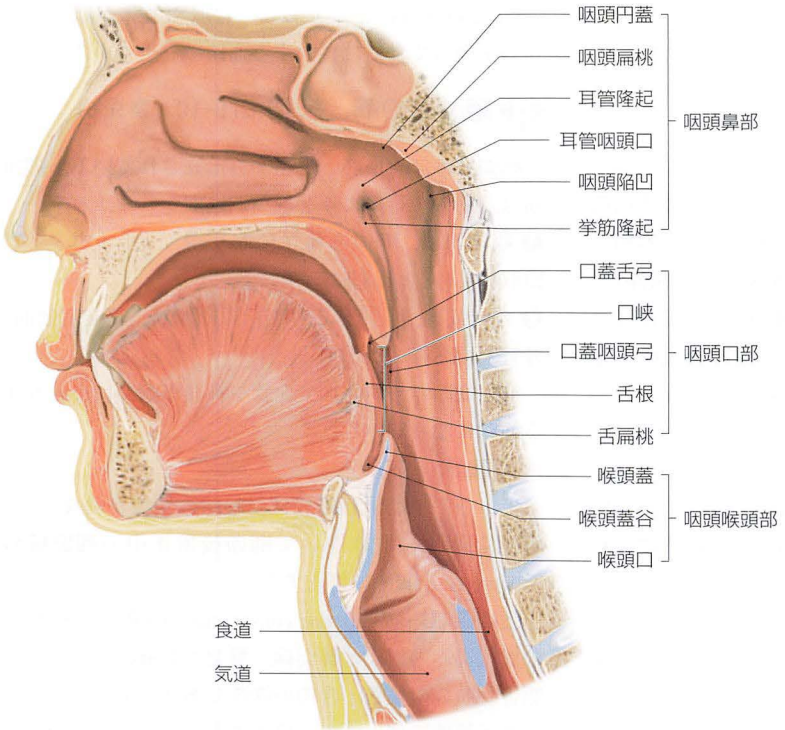

A．正中断，外側壁

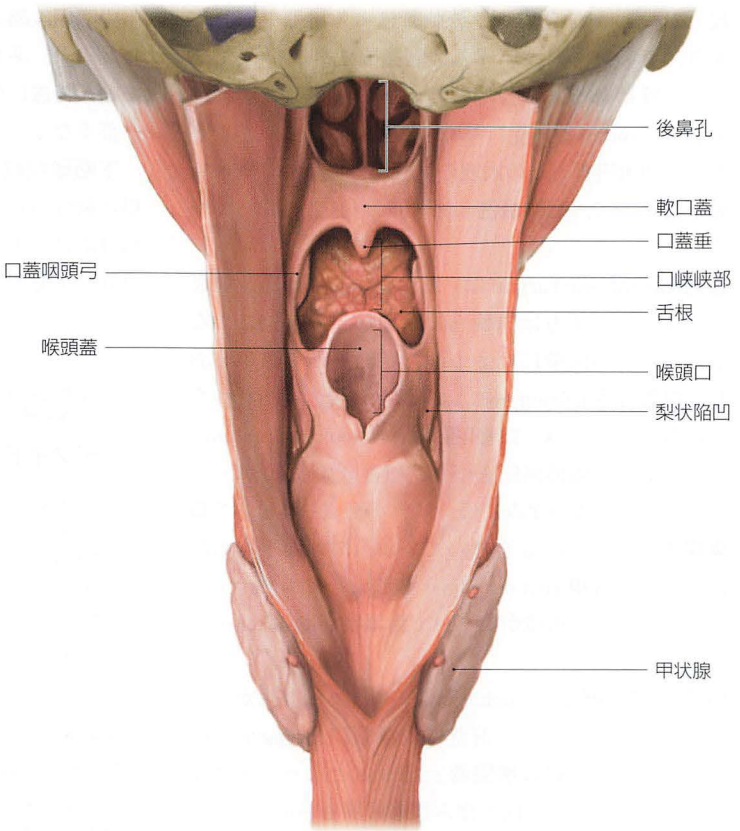

B．内腔，前壁

●図 9-9　咽頭の内腔

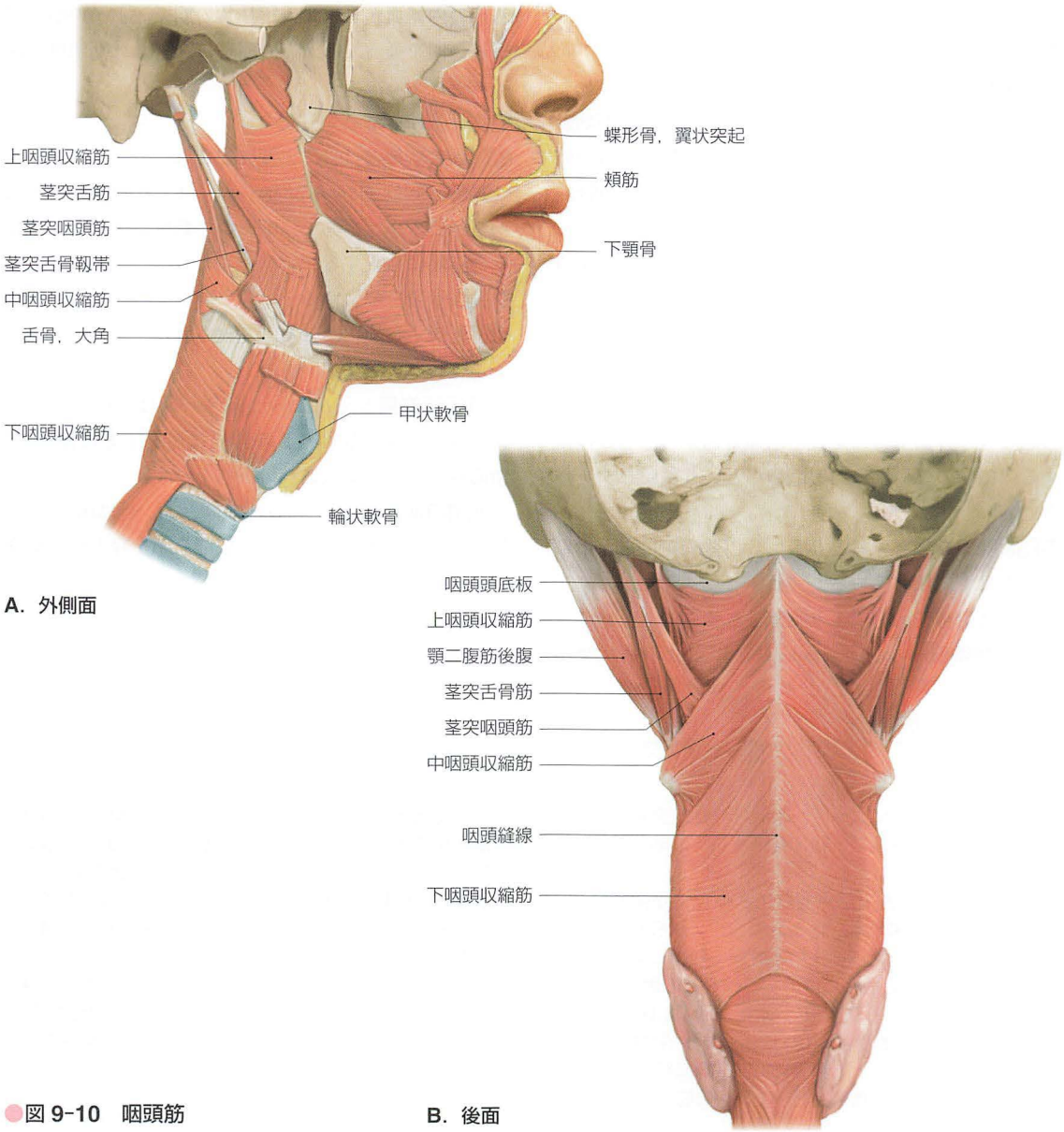

●図 9-10　咽頭筋

●表 9-6　咽頭筋

筋	起始	停止	神経支配	作用
上咽頭収縮筋	蝶形骨の翼状突起内側板と翼突鈎，翼突下顎縫線，下顎骨の顎舌骨筋線の後端，舌内の筋群	咽頭縫線の上部	迷走神経［X］	咽頭の収縮
中咽頭収縮筋	舌骨の大角と小角，茎突舌骨靱帯の下部	咽頭縫線の中部	迷走神経［X］	咽頭の収縮
下咽頭収縮筋	甲状軟骨の斜線，輪状軟骨	咽頭縫線の下部	迷走神経［X］	咽頭の収縮
口蓋咽頭筋	口蓋腱膜の上面	咽頭壁	迷走神経［X］	咽頭を挙上，口峡を閉じる
茎突咽頭筋	側頭骨の茎状突起の基部内側面	咽頭壁	舌咽神経［IX］	咽頭を挙上
耳管咽頭筋	耳管軟骨	咽頭壁	迷走神経［X］	咽頭を挙上

作用 咽頭を収縮する．

神経 迷走神経[X]により支配される．

● 筋間隙

上・中咽頭収縮筋の間の間隙は，茎突咽頭筋が咽頭壁に入る通路になっている．また，咽頭側隙から口腔内に向かう脈管(舌動静脈)，神経(舌神経，舌咽神経，舌下神経)の通路でもある．

中・下咽頭収縮筋の間の間隙は，喉頭に出入りする上喉頭神経の内枝と上喉頭動静脈の通路になっている．

● 縦走筋

口蓋咽頭筋 palatopharyngeus は，口蓋腱膜の上面から起こり，外側下方に走って咽頭外側壁の深層に停止する．口峡の外側壁に口蓋咽頭弓という粘膜ヒダを作る．

作用 咽頭を挙上するとともに，口蓋咽頭弓を正中に引き寄せて口峡を狭める．

神経 迷走神経[X]により支配される．

茎突咽頭筋 stylopharyngeus は，側頭骨の茎状突起基部の内側面から起こる円柱状の筋で，上・中咽頭収縮筋の間を通って咽頭の外側壁に進入し，咽頭壁の深層に停止する．

作用 咽頭を挙上する．

神経 舌咽神経[IX]により支配される．

耳管咽頭筋 salpingopharyngeus は，耳管軟骨の下部から起こる小さな筋で，咽頭の外側壁を下行し，咽頭壁の深層に停止する．

作用 咽頭を挙上する．

神経 迷走神経[X]により支配される．

● 筋膜

頬咽頭筋膜 buccopharyngeal fascia は，頬筋と上咽頭収縮筋を覆う筋膜で，咽頭の後面を下方に伸びる．頸筋膜の気管前葉臓側部の一部をなす．

咽頭頭底板 pharyngobasilar fascia は，咽頭壁の最上部を作る結合組織で，上咽頭収縮筋の上縁と頭蓋底をつなぐ．

Functional scope

嚥下

嚥下 swallowing によって，咀嚼された飲食物は，口腔から咽頭と食道を経て，胃に輸送される．嚥下は3つの相に分けられる．

❶ 口腔相では，舌の随意運動により食物が後方に送られ，茎突舌筋により舌が後上方に引き上げられ，口蓋舌筋が収縮して口峡を狭め，顎舌骨筋の収縮により舌骨が挙上して舌根部を持ち上げる．この一連の動きにより，咽頭から口腔への逆流を防ぎ，食物が咽頭に送られる．

❷ 咽頭相は，延髄の嚥下中枢により反射的に行われる．第1に軟口蓋が挙上・緊張し(口蓋帆挙筋，口蓋帆張筋)，咽頭の挙上(口蓋咽頭筋，茎突咽頭筋，耳管咽頭筋，上咽頭収縮筋)と後壁の前方移動(上咽頭収縮筋)により咽頭鼻部が狭まり，飲食物は鼻腔に入らない．第2に喉頭が挙上し(顎舌骨筋，甲状舌骨筋，オトガイ舌骨筋)，舌根が後方に移動して喉頭蓋が喉頭口に押しつけられて塞ぎ，前庭ヒダと声帯ヒダも閉じて気道を閉塞し，飲食物は気道に入らない．

❸ 食道相では，食道壁の筋の蠕動運動により，飲食物は速やかに胃に送られる．食道の筋は上部15%が骨格筋，下部60%が平滑筋でできており，上部では蠕動速度が速いが，下部では遅くなる．

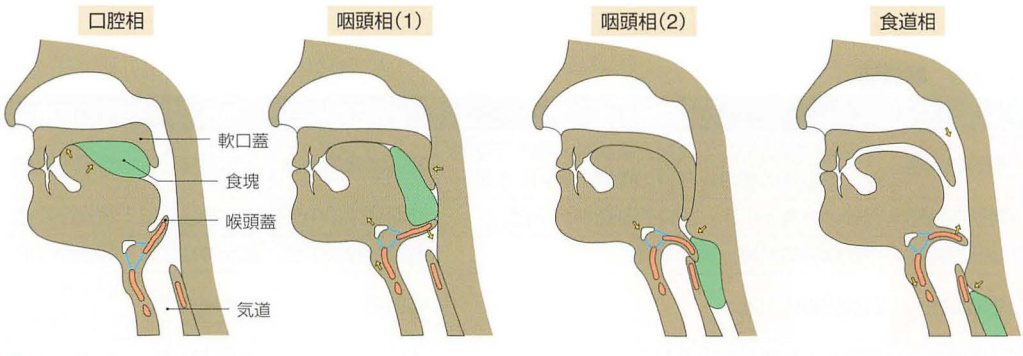

●嚥下

C 咽頭の脈管と神経

● 動脈

咽頭には，外頸動脈から分かれた多数の枝が分布する．上行咽頭動脈，顔面動脈の枝の上行口蓋動脈と扁桃枝，顎動脈からの小枝，舌動脈からの小枝である．

咽頭の下部には，下甲状腺動脈の咽頭枝が分布する．

● 静脈

上方では側頭下窩の翼突筋静脈叢に流入し，下方では顔面静脈と内頸静脈に流れ込む．

● リンパ管

一部は咽頭鼻部と椎体の間の**咽頭後リンパ節** retropharyngeal node を通って，一部は直接に深頸リンパ節に注ぐ．

● 神経

大部分は，舌咽神経[Ⅸ]と迷走神経[Ⅹ]に由来し，咽頭壁の筋膜内で**咽頭神経叢** pharyngeal plexus を形成する．

運動神経は，咽頭神経叢経由で，舌咽神経[Ⅸ]由来の線維が茎突咽頭筋に，迷走神経[Ⅹ]由来の線維がそれ以外の咽頭筋に分布する．

感覚神経では，上顎神経[V_2]の咽頭枝が咽頭鼻部の粘膜に，舌咽神経[Ⅸ]由来の線維が咽頭神経叢を経て咽頭口部に，迷走神経[Ⅹ]由来の線維が咽頭神経叢を経て咽頭喉頭部に分布する．

Developmental scope

咽頭の交差点型と立体交差型

イヌやネコ，ブタなどヒト以外の哺乳類では，喉頭は咽頭の中に高く突き出して後鼻口に入り込むのが一般的である．このタイプの咽頭では，口腔から食道への食物の経路と，鼻腔から喉頭・気管への空気の経路が構造的に分離されている．いわば２つの流れが立体交差になっており，食物が気道に入る誤嚥のような事故が起こらない．

これに対してヒトでは，喉頭の位置が低くなっている．このタイプでは，嚥下の際には後鼻口と喉頭口を閉じて食物が鼻腔や喉頭に入るのを防いでいる．いわば２つの流れが信号で交通整理をされた交差点になっており，食物を誤嚥して気道を詰まらせる事故が発生し，死亡する場合もある．しかし，人間の交差点型の咽頭では，鼻腔と口腔の両方を通して呼吸することができる．これにより喉頭で生じた声を口腔に導いて音声に仕立てることができる．人類は音声によるコミュニケーションで社会と文化を創り上げてきたが，それは誤嚥による事故のリスクと隣り合わせにあるともいえる．

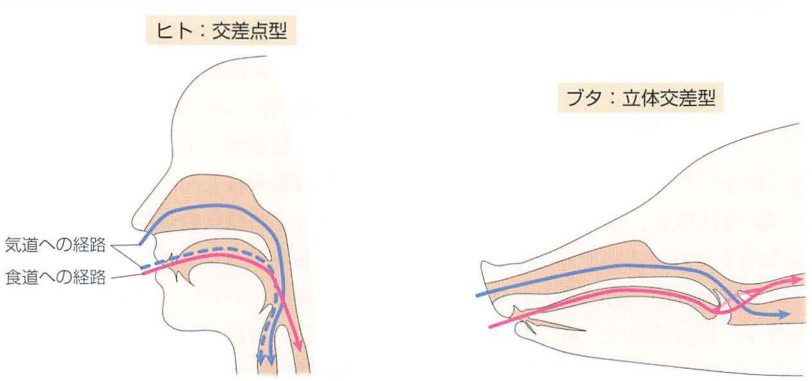

●咽頭の交差点型と立体交差型

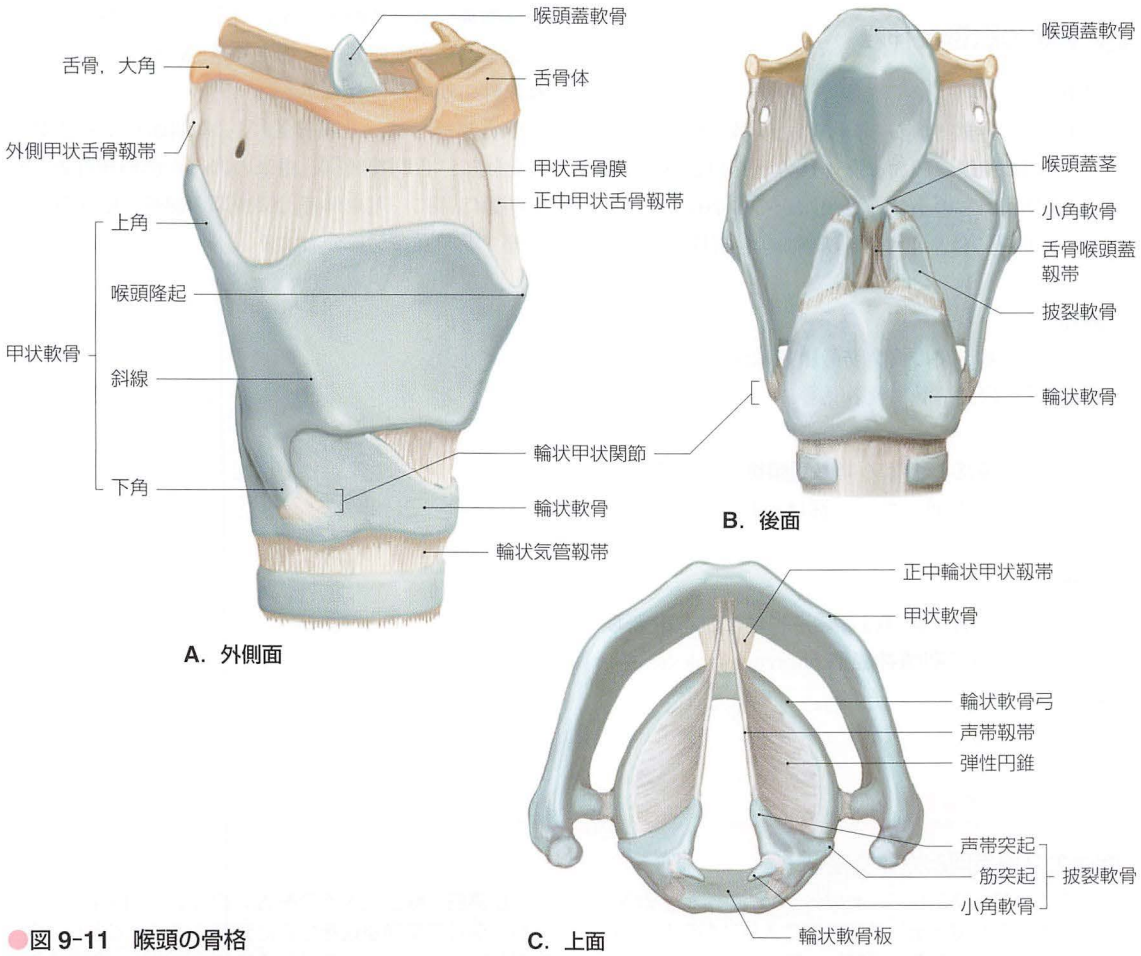

●図 9-11　喉頭の骨格

2 喉頭と気管

喉頭 larynx は，軟骨によって囲まれた中空器官で，前頸部正中の皮下にあり，咽頭の前面に接する．上方では咽頭に開口し，下方では気管につながる．内部のヒダによって気道を閉鎖し，音声を発声する．

A 喉頭の軟骨（図 9-11～14）

喉頭には6種類の軟骨があり，そのうち重要なものは，❶甲状軟骨，❷輪状軟骨，❸披裂軟骨（有対）であり，❹喉頭蓋軟骨もそれに次いで有用である．

❶ **甲状軟骨** thyroid cartilage は，喉頭最大の軟骨で，喉頭の前外側壁を作る．形は楯状で，**右・左板** right/left lamina が正中でつながる．正中の**喉頭隆起** laryngeal prominence は，とくに男性で前に突き出して皮下に触れる（喉仏（のどぼとけ））．右・左板の後縁は上下に伸びて，**上・下角** superior/inferior horn を作る．右・左板の外側面には**斜線** oblique line（胸骨甲状筋，甲状舌骨筋，下咽頭収縮筋が付着）という稜線があり，上角のつけ根から前下方に走っている．上角は外側甲状舌骨靱帯により舌骨大角の後端につながり，下角の内側面には輪状軟骨との関節面がある．

❷ **輪状軟骨** cricoid cartilage は，甲状軟骨の下方にある環状の軟骨で，下方で気管の軟骨につながる．後方部の**輪状軟骨板** lamina of cricoid cartilage は上下に幅広く，前方部の**輪状軟骨弓** arch of cricoid cartilage は幅が狭い．輪状軟骨板の上外側面には**披裂関節面**（披裂軟骨底と関節）があり，外側面下部には**甲状関節面**（甲状軟骨下角と関節）がある．

❸ **披裂軟骨** arytenoid cartilage は，輪状軟骨板の上に載る1対の小さな軟骨で，形は三角錐状である．上端を**披裂軟骨尖** apex of arytenoid cartilage，下面を**披裂**

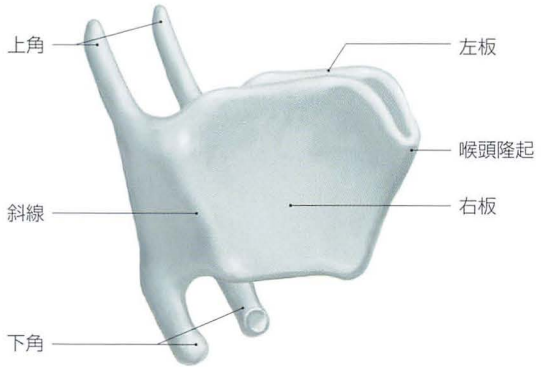

●図 9-12 甲状軟骨，外側面

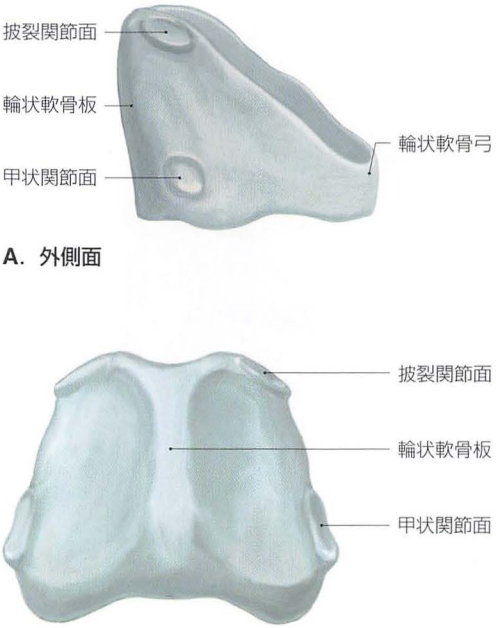

●図 9-13 輪状軟骨

軟骨底 base of arytenoid cartilage といい，そのほかに内側面，前外側面，後面の3つの面を有する．底には輪状軟骨板との関節面がある．下前端の**声帯突起** vocal process には声帯靱帯が付着し，下外側端の**筋突起** muscular process には後・外側輪状披裂筋が停止する．前外側面には声帯筋と前庭ヒダが付着する．

❹ **喉頭蓋軟骨** epiglottic cartilage は，舌根の後方にある葉状の軟骨である．下端の**喉頭蓋茎**が靱帯によって甲状軟骨の後面に付着している．前面の正中部は舌骨喉頭蓋靱帯によって舌骨につながる．

❺ **小角軟骨** corniculate cartilage は，披裂軟骨尖の上にある円錐状の小さな軟骨である．

❻ **楔状軟骨** cuneiform cartilage は，小角軟骨の前に位置する棒状の小さな軟骨で，喉頭弾性膜の中にある．

B 喉頭軟骨の連結

喉頭軟骨の連結には，❶ 喉頭外との靱帯結合，❷ 喉頭内の弾性膜，❸ 喉頭内の関節，の3種類がある．

● 喉頭外との靱帯結合（▶ 図 9-11A）

喉頭の軟骨は，上方の舌骨，下方の気管軟骨と靱帯によってつながれる．

甲状舌骨膜 thyrohyoid membrane は，甲状軟骨の上縁と舌骨下面との間に張る強靱な結合組織膜で，弾性線維を豊富に含む．この膜の正中部と外側端は，**正中・外側甲状舌骨靱帯** median/lateral thyrohyoid ligament により補強されている．

舌骨喉頭蓋靱帯 hyo-epiglottic ligament は，喉頭蓋の正中部と舌骨体をつなぐ靱帯である（**図 9-15A**）．

輪状気管靱帯 cricotracheal cartilage は，輪状軟骨の下縁と第1気管軟骨の上縁との間に張る弾性膜である．

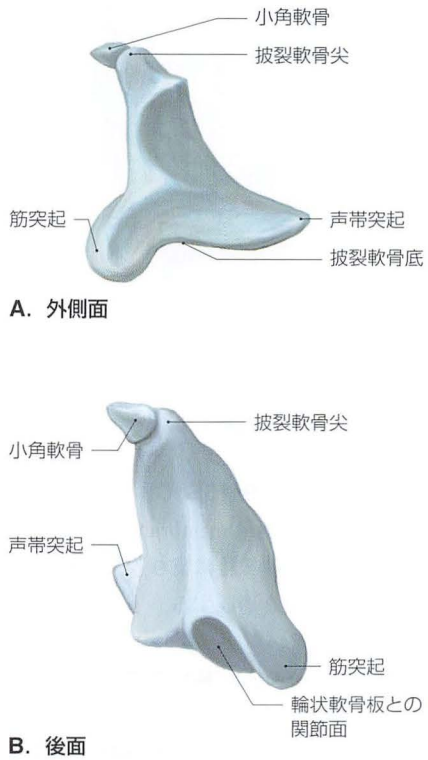

●図 9-14 披裂軟骨

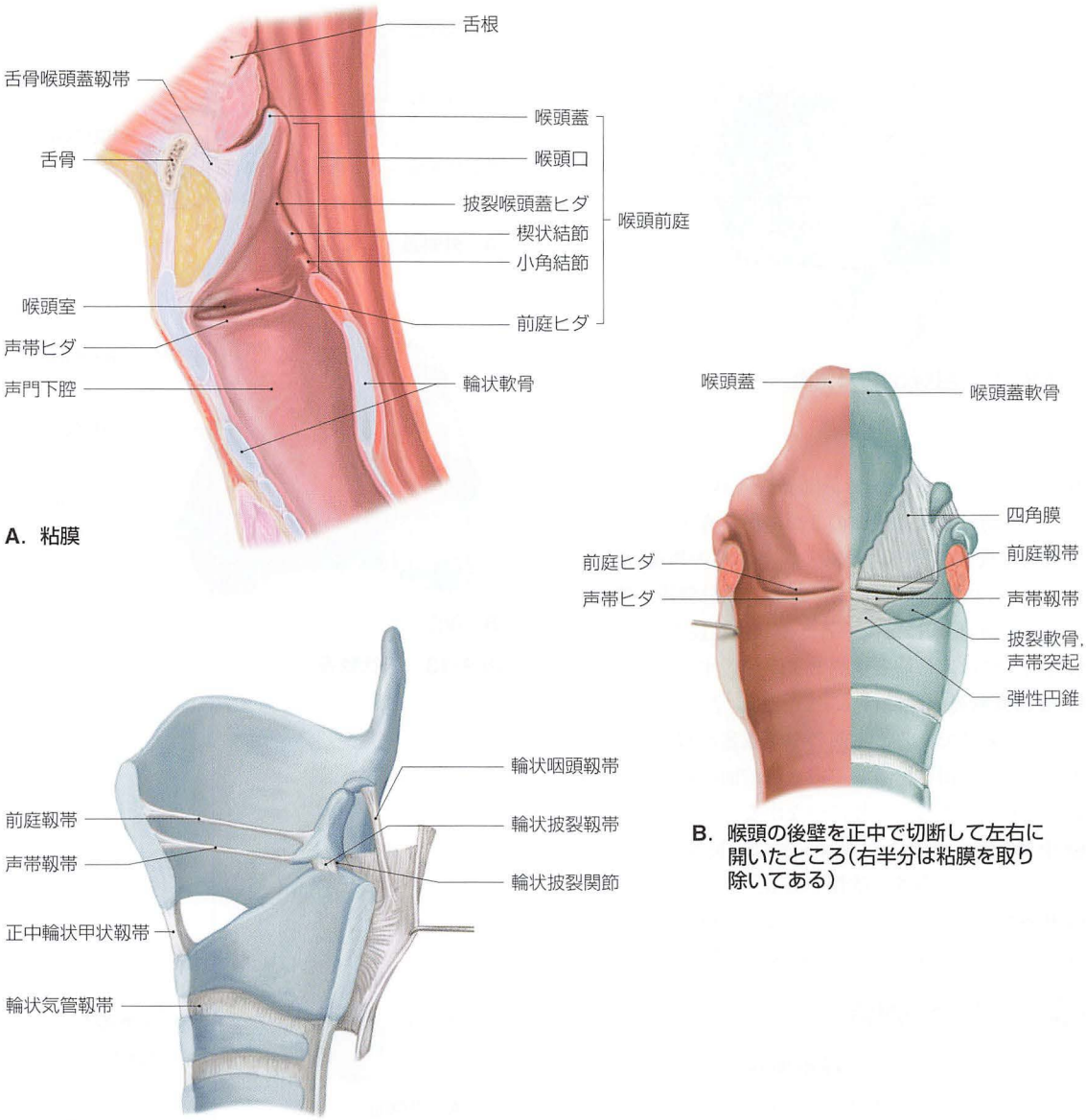

●図 9-15　喉頭腔，外側壁

● 喉頭内の弾性膜（図 9-15B, C）

喉頭弾性膜 fibro-elastic membrane of larynx は，喉頭軟骨の内面にある弾性線維に富む膜で，喉頭軟骨の間に張っていて喉頭腔を形成する．下方の弾性円錐と上方の四角膜からなる．

弾性円錐 conus elasticus（**輪状声帯膜** cricovocal membrane）は，輪状軟骨弓から上方に伸び，上縁は肥厚して声帯靱帯になって終わる（**図 9-16B**）．**声帯靱帯** vocal ligament は，前方では甲状軟骨の正中内面に付着し，後方では披裂軟骨の声帯突起に付着する．声帯靱帯は喉頭の粘膜に覆われて**声帯ヒダ** vocal fold を形成する．弾性円錐は，前方の正中部で肥厚して，**正中輪状甲状靱帯** median cricothyroid ligament を作る．

四角膜 quadrangular membrane は，喉頭蓋軟骨の外側縁と披裂軟骨の前外側面の間に張る．後上縁は自由縁となり，粘膜に覆われて喉頭口の外側縁を作る．下縁は肥厚して**前庭靱帯** vestibular ligament を形成する．前庭靱帯は，粘膜によって覆われて**前庭ヒダ** vestibu-

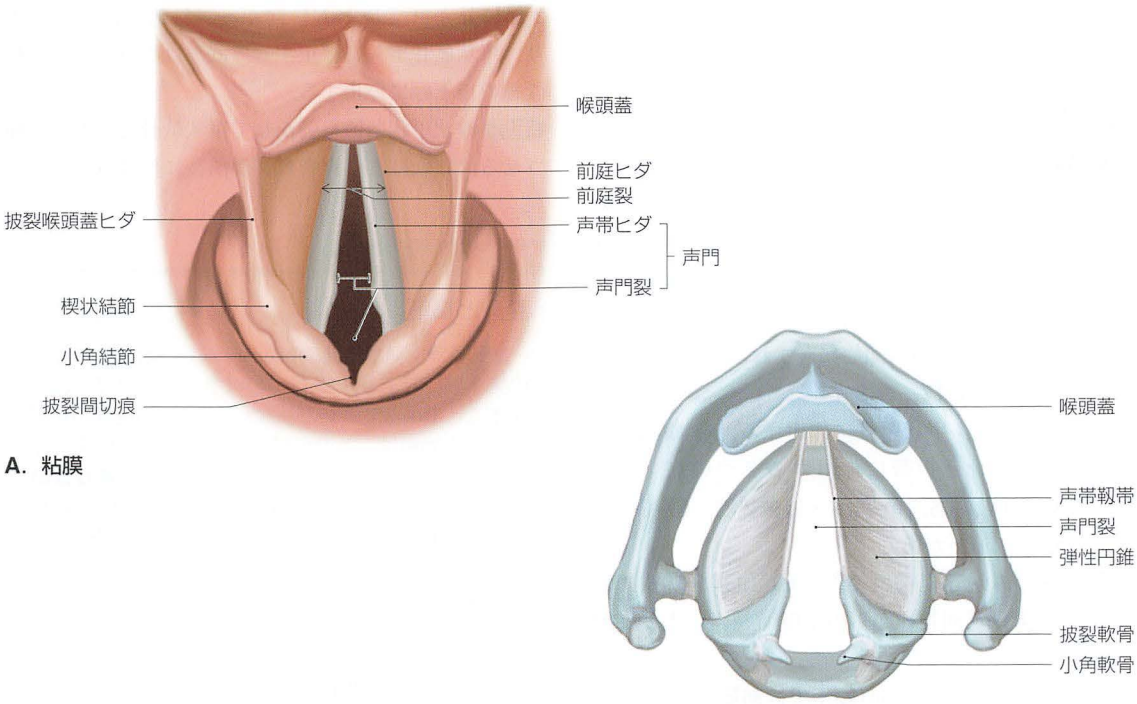

●図 9-16 喉頭腔，上面

lar fold になる．

● **喉頭内の関節**

喉頭内には，甲状軟骨と輪状軟骨の間，輪状軟骨と披裂軟骨の間に関節がある．

輪状甲状関節 cricothyroid joint は，輪状軟骨弓の外側面と甲状軟骨下角の内側面との間の滑膜性の関節である．この関節において甲状軟骨が前方に傾くと，声帯靱帯が引き伸ばされて張力を増す(▶ 図 9-11)．

輪状披裂関節 crico-arytenoid joint は，輪状軟骨板の上外側面と披裂軟骨底の間の滑膜性の関節である．披裂軟骨を横方向に滑らせ，回旋させることにより，声帯突起を正中線に近づけたり遠ざけたりして，声帯ヒダの間隙を狭めたり広げたりする．

C 喉頭腔(図 9-15, 16)

喉頭口 laryngeal inlet は，舌根下部の高さで咽頭の前壁に開く．喉頭口の上前縁は**喉頭蓋** epiglottis の上縁である．外側縁は**披裂喉頭蓋ヒダ** ary-epiglottic fold で，四角膜の上縁を覆う粘膜ヒダである．このヒダの下部には，楔状軟骨と小角軟骨によって生じる**楔状結節** cuneiform tubercle と**小角結節** corniculate tubercle がある．下後縁の正中には**披裂間切痕** interarytenoid notch という溝があり，左右の披裂軟骨の間に位置している．

喉頭腔 laryngeal cavity は，喉頭口から始まり，下端は輪状軟骨の下縁である．内部には前庭ヒダ，声帯ヒダという 2 つの粘膜ヒダが突き出して，内腔を狭めている．2 つの粘膜ヒダによって喉頭腔は，❶ 喉頭前庭，❷ 喉頭室，❸ 声門下腔の 3 つの領域に分かれる．

❶ **喉頭前庭** laryngeal vestibule は，喉頭口から前庭ヒダまでの範囲である．**前庭ヒダ** vestibular fold により喉頭腔は狭められ，その間隙は**前庭裂** rima vestibuli と呼ばれ，三角形で前方が狭く後方が広い．前庭ヒダの縁には四角膜の下縁の前庭靱帯が走っている．

❷ **喉頭室** laryngeal ventricle は，前庭ヒダと声帯ヒダの間で外側に膨隆した部分である．

❸ **声門下腔** infraglottic cavity は，声帯ヒダより下方の部分である．**声帯ヒダ** vocal fold により喉頭腔は狭められ，その間隙は**声門裂** rima glottidis と呼ばれ，前庭裂より狭い三角形で後方が広くなっている．声帯ヒダの縁には弾性円錐の上縁の声帯靱帯が走っている．声帯ヒダと声門裂を合わせて**声門** glottis と呼び，ここで音声が発生する．前庭裂と声門裂は，披裂軟骨と

喉頭弾性膜(弾性円錐と四角膜)の動きによって開閉できる.

D 喉頭の筋

喉頭筋 laryngeal muscles は，喉頭内にある固有の筋である．喉頭の位置を動かす外喉頭筋に対して，内喉頭筋と呼ばれることがある．外喉頭筋としては，舌骨下筋群が通常挙げられる．このほか，舌骨上筋群や咽頭壁の筋も舌骨を動かして間接的に喉頭の位置を変えるので，広い意味で外喉頭筋に含まれる．

● 内喉頭筋(図 9-17，表 9-7)

内喉頭筋には，甲状軟骨に作用する，❶ 輪状甲状筋と，披裂軟骨と声帯に作用する 6 つの筋，❷❸ 後・外側輪状披裂筋，❹❺ 横・斜披裂筋，❻ 甲状披裂筋，❼ 声帯筋，がある．

神経 ❶ のみが迷走神経[X]の上喉頭神経外枝により，❷～❼ は反回神経からの下喉頭神経により支配される．

❶ **輪状甲状筋** cricothyroid(臨床では**前筋**)は，喉頭の外面にある扇形の筋で，輪状軟骨弓の前外側面から，2 部に分かれて後上方に向かう．斜部は後上方に走り，甲状軟骨下角に停止する．直部は上行して甲状軟骨板の後下縁に停止する．

作用 輪状甲状関節を動かして甲状軟骨を前進・前屈させる．これにより声帯ヒダが前後に伸ばされる．

Functional scope

発声と構音

喉頭で声を発する**発声** phonation は，音声を作る活動の第 1 段階である．狭まった声門に加圧された吸気を通すことによって声帯が振動し，声が生成される．声の高さの調節は，声帯の前後長と張力により決まる．男性の喉頭は前後に長く，声帯も長いので，声が低い．声の高さは男性で 80～400 Hz，女性で 120～800 Hz である．また，輪状甲状筋の働きで甲状軟骨を前方に傾けて声帯を引き伸ばすと，声帯の張力が増して声が高くなる．逆に，甲状披裂筋の働きで声帯の長さを縮めると，声帯の張力が低下して声が低くなる．

声帯で作られた声を，会話に使う音声に作り上げるのは，第 2 段階の**構音** articulation で，おもに口腔の舌，上顎と下顎の歯列，口唇，軟口蓋を用いて行われる．

Clinical scope

喉頭鏡

喉頭鏡 laryngoscope では，小さな鏡に柄のついた間接喉頭鏡が，簡便で広い視野が得られるのでよく用いられる．間接喉頭鏡のほかに，光源，額帯反射鏡を用意する．患者の舌をガーゼで包んで軽く引き出し，鏡面を下にして喉頭鏡を口腔から咽頭に水平に挿入する．光源からの光を額帯鏡で反射させて送り，額帯鏡の孔から覗くと，喉頭を上方から観察できる．前庭ヒダと声帯ヒダ，披裂軟骨など喉頭腔の構造，および周囲の喉頭蓋，喉頭蓋谷，舌根部，梨状陥凹などを観察できる．

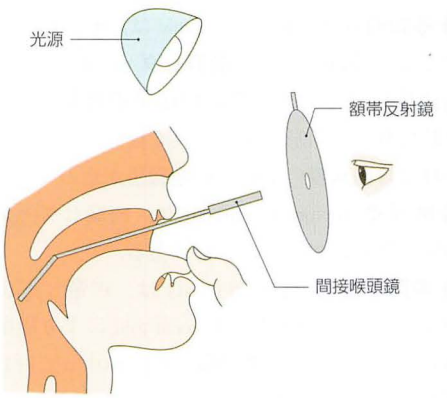

A．使用法
●間接喉頭鏡

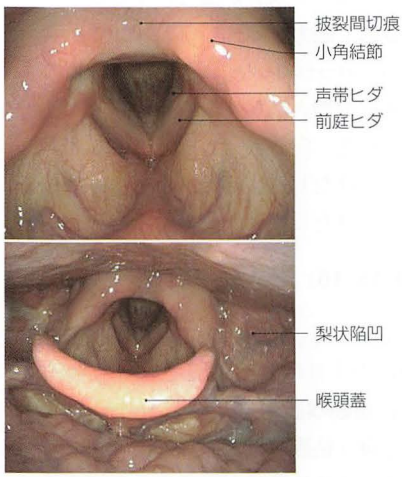

B．喉頭鏡像
(順天堂大学医学部耳鼻咽喉科学講座　小島雅貴氏のご厚意による)

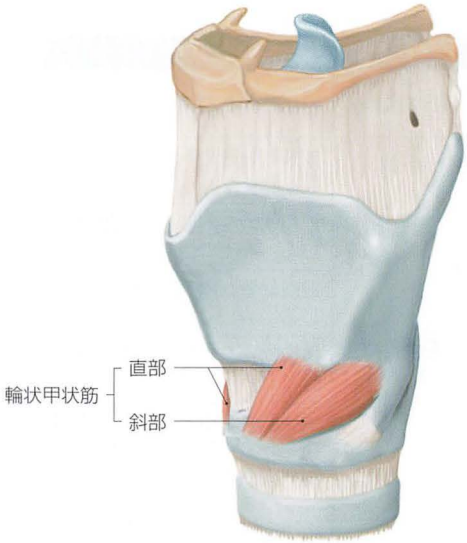

A. 輪状甲状筋

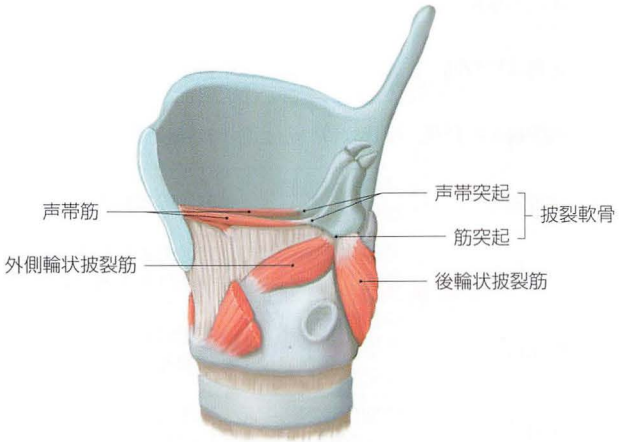

B. 内喉頭筋，外側面

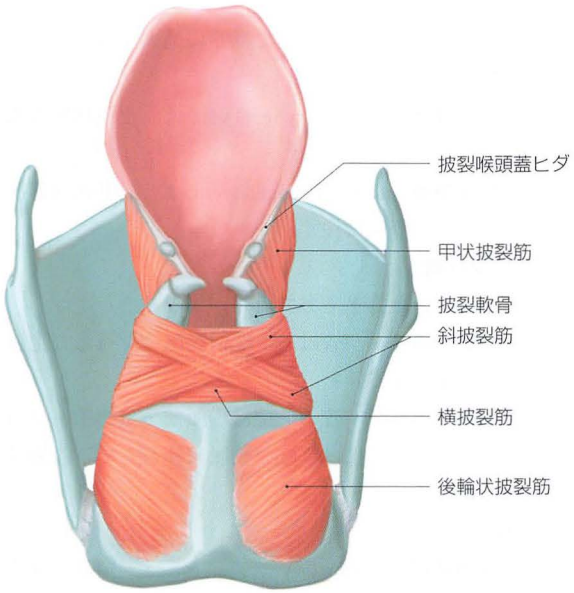

C. 内喉頭筋，後面

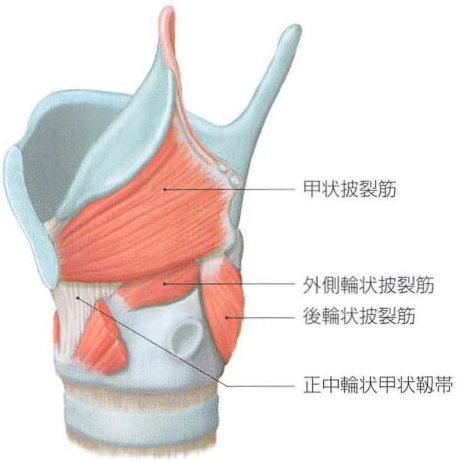

D. 甲状披裂筋

●図 9-17 内喉頭筋

❷ **後輪状披裂筋** posterior crico-arytenoid（臨床では**後筋**）は，輪状軟骨板の後面から起こって外側上方に向かい，披裂軟骨の筋突起に停止する．

作用 披裂軟骨を外転・外旋し，これによって声門裂を開く．

❸ **外側輪状披裂筋** lateral crico-arytenoid（臨床では**側筋**）は，輪状軟骨弓の上面から起こって後上方に向かい，披裂軟骨の筋突起に停止する．

作用 披裂軟骨を内旋し，これによって声門裂を閉じる．

❹❺ **横・斜披裂筋** transverse/oblique arytenoid（臨床では**横筋**）は左右の披裂軟骨をつなぐ．横披裂筋は披裂軟骨の外側縁から横走して対側の外側縁に停止する．斜披裂筋は披裂軟骨筋突起の後面から内側上方に

●表 9-7　内喉頭筋

筋	起始	停止	神経支配	作用
輪状甲状筋	輪状軟骨弓の前外側面	斜部：甲状軟骨下角 直部：甲状軟骨後下縁	上喉頭神経	甲状軟骨を前進，前屈
後輪状披裂筋	輪状軟骨板後面の陥凹	披裂軟骨の筋突起後面	下喉頭神経	披裂軟骨を外転・外旋，声門裂を開く
外側輪状披裂筋	輪状軟骨弓の上面	披裂軟骨の筋突起前面		披裂軟骨を内旋，声門裂を閉じる
横披裂筋	披裂軟骨後面の外側縁	対側の披裂軟骨後面の外側縁		披裂軟骨を内転，声門裂を閉じる
斜披裂筋	披裂軟骨筋突起の後面	対側の披裂軟骨尖の後面，一部は披裂喉頭蓋ヒダ		披裂軟骨を内転，声門裂を閉じる
甲状披裂筋	甲状軟骨後面正中下部，正中輪状甲状靱帯	披裂軟骨の前外側面，一部は披裂喉頭蓋ヒダ		甲状軟骨を後ろに引き，声帯靱帯を弛緩，披裂軟骨を内転，声門裂を閉じる
声帯筋	披裂軟骨声帯突起の外側面	声帯靱帯，甲状軟骨後面正中部		声帯靱帯の緊張を調節

向かい，対側の披裂軟骨尖(一部は披裂喉頭蓋ヒダ)に停止する．

作用 披裂軟骨を内転し，これによって声門裂を閉じる．

⑥ **甲状披裂筋** thyro-arytenoid(臨床では**内筋**)は，弾性円板と喉頭室の外側を囲む幅の広い筋で，甲状軟骨の後面正中下部と正中輪状甲状靱帯から起こって後方に向かい，披裂軟骨の前外側面(一部は披裂喉頭蓋ヒダ)に停止する．

作用 甲状軟骨を後方に引いて声帯靱帯の緊張を緩め，披裂軟骨を内転して声門裂を閉じる．

⑦ **声帯筋** vocalis は，甲状披裂筋の下部内側にある明確な筋線維束で，声帯靱帯の外側に沿って走る．披裂軟骨声帯突起の外側面から起こって前方に向かい，声帯靱帯と甲状軟骨後面正中部に停止する．

作用 声帯靱帯の緊張を部分的に変えて，声の高さを調節する．

E 喉頭の脈管と神経(図 9-18)

● 動脈

上喉頭動脈 superior laryngeal artery は，外頸動脈の枝の上甲状腺動脈から，甲状軟骨上端の高さで分枝し，上喉頭神経の内枝とともに，甲状舌骨膜を貫いて喉頭に進入する．

下喉頭動脈 inferior laryngeal artery は，鎖骨下動脈の枝の甲状頸動脈から起こる下甲状腺動脈から分枝し，反回神経とともに気管と食道の間の溝を上行し，下咽頭収縮筋の深部を通って喉頭に進入する．

● 静脈

上喉頭静脈 superior laryngeal vein は，上甲状腺静脈を経て内頸静脈に注ぐ．

下喉頭静脈 inferior laryngeal vein は，下甲状腺静脈を経て左腕頭静脈に注ぐ．

● リンパ管

声帯ヒダの上方と下方で流路が異なる．

上部からのリンパ管は，上喉頭動脈に伴行して上深頸リンパ節に注ぐ．

下部からのリンパ管の一部は喉頭前・気管前・気管傍リンパ節に，一部は下喉頭動脈に伴行して下深頸リンパ節に注ぐ．

● 神経

上喉頭神経 superior laryngeal nerve は，頸部の迷走神経[X]の下神経節から分枝し，内頸動脈の内側を下行して，舌骨大角のすぐ上方で内枝と外枝に分かれる．外枝は咽頭側壁を下方に進み，下咽頭収縮筋を貫いてこれに枝を送り，喉頭に達して輪状甲状筋に分布する．内枝は前下方に走り，甲状舌骨膜を貫いて喉頭に進入する．おもに感覚性で声帯ヒダより上の粘膜に分布する．

反回神経は胸部から気管と食道の間の溝を上行し，**下喉頭神経** inferior laryngeal nerve となって下咽頭収縮筋の深部から喉頭に入る．感覚枝は声帯ヒダより下の粘膜に分布し，運動枝は輪状甲状筋を除くすべての内喉頭筋に分布する．

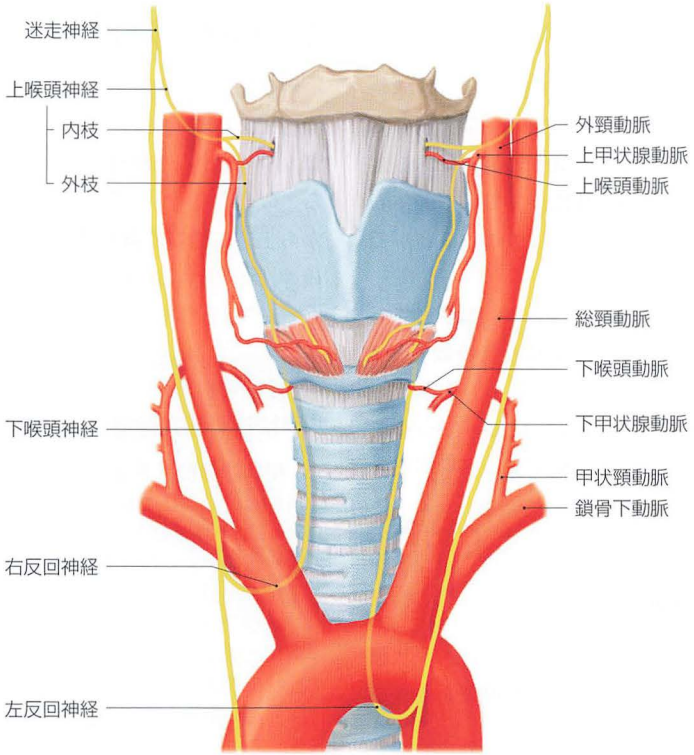

●図 9-18 喉頭の動脈と神経

Clinical scope

気管切開

気管切開 tracheotomy は，気道を確保するための重要な方法で，上気道が閉塞している患者や長期間にわたって人工呼吸器を用いる場合に行われる．通常はまず気管内挿管を行って気道を確保し，あらかじめ局所麻酔をする．前頸部の皮膚を横に切開し，甲状腺の下から気管にアプローチし，第 3〜4 気管軟骨を縦に切開する（下気管切開）．切開後にカニューレを挿入する．甲状腺の上方で，あるいは甲状腺峡部を正中切開してから気管切開を行うこともある（上気管切開）．緊急時には，甲状軟骨と輪状軟骨の間を横に切開することがある（喉頭切開）．

気管の前面にはしばしば下甲状腺静脈が下行しており，また人口の 10% ほどで最下甲状腺動脈がみられ，腕頭動脈ないし大動脈弓から甲状腺峡部まで上行するので，注意が必要である．

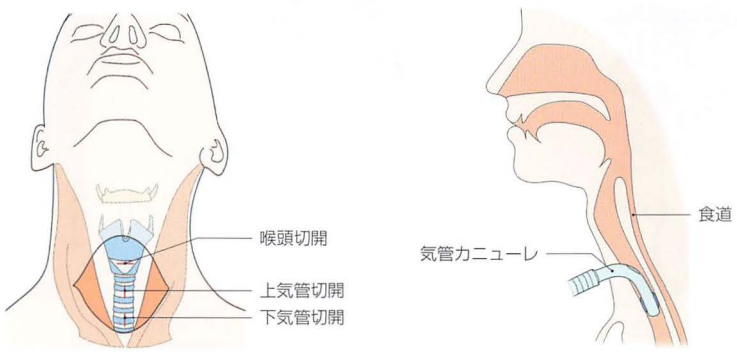

●気管切開　A．術式　　B．気管カニューレ

F 気管

気管 trachea は，喉頭に続いて第6頸椎の高さで始まって正中を下行し，胸郭に入って第4・5胸椎の高さで左右の主気管支に分かれる．気管は後方にある食道に接し，食道はその後方の脊柱に接している．体表からは，胸骨柄上縁の頸切痕で気管に触れることができる．

気管は長さが約10 cm，径約2 cmの管腔器官である．気管の壁には15～20個の馬蹄形の**気管軟骨** tracheal cartilage があって壁を支えている．上下の気管軟骨の間は**輪状靱帯** annular ligament によってつながれ，気管の後壁には軟骨がなく，横走する平滑筋を含む**膜性壁** membranous wall になっている．

3 頸部の内分泌腺

喉頭と気管上部の前面には，甲状腺および副甲状腺という内分泌腺があり，生命の維持に不可欠な働きをしている．

A 甲状腺と副甲状腺(図9-19)

甲状腺 thyroid gland は，胸骨甲状筋と胸骨舌骨筋の深層で，甲状軟骨の外側下方に位置している．左右の**葉** lobe が正中の**峡部** isthmus によってつながれている．峡部は第2・3気管軟骨の前面に位置する．峡部から上方に伸びる**錐体葉** pyramidal lobe は，約80%の確率で存在する．甲状腺の重量は成人男性で17 g，女性で15 gである．甲状腺は薄い線維性の被膜で覆

Clinical scope

甲状腺機能亢進症

甲状腺機能亢進症 hyperparathyroidism では，甲状腺ホルモンの産生が高まって，動悸，発汗過多，体重減少，疲れやすさなどの症状を示す．**グレーヴス病** Graves disease(**バセドウ病** Basedow disease)によるものが大部分で，甲状腺に対する抗体が原因である．グレーヴス病では，甲状腺機能亢進による甲状腺腫大，興奮と不安，発汗，動悸，食欲亢進と体重減少などの症状に加えて，外眼筋が腫脹して眼窩内の脂肪が増殖するため眼球が突出し，特徴的な顔貌になる．

Developmental scope

甲状腺と副甲状腺の発生

甲状腺は，胎児の咽頭の床の上皮が落ち込んだものである．落ち込む場所は，舌体と舌根の間の正中で，舌盲孔のある部位である．甲状腺の原基はここから甲状舌管となって下行し，頸の前面で左右に広がって葉を生じる．甲状腺の錐体葉は，胎児期の甲状舌管の遺残である．

副甲状腺は，胎児期の咽頭の側壁の窪みである鰓嚢から由来する．第3鰓嚢からは下副甲状腺，第4鰓嚢からは上副甲状腺が生じる．第5鰓嚢の細胞は甲状腺の中に進入して傍濾胞細胞になる．

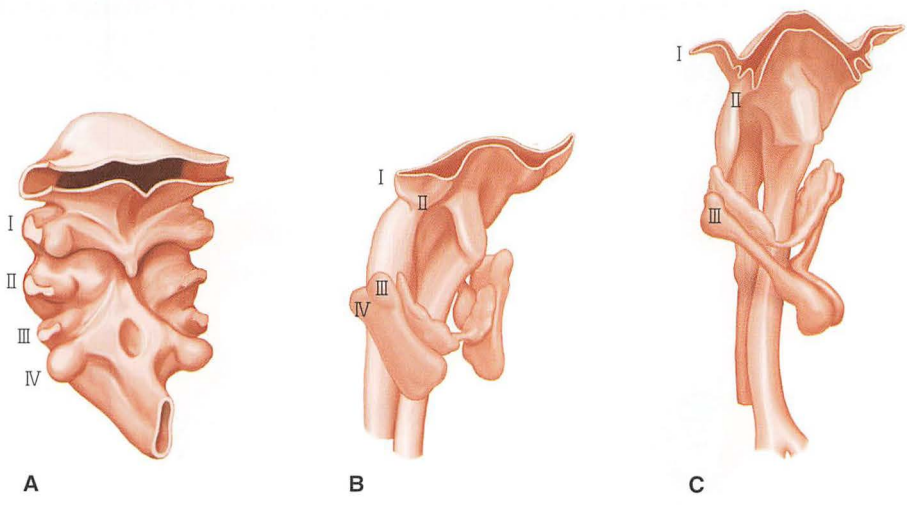

●甲状腺と副甲状腺の発生

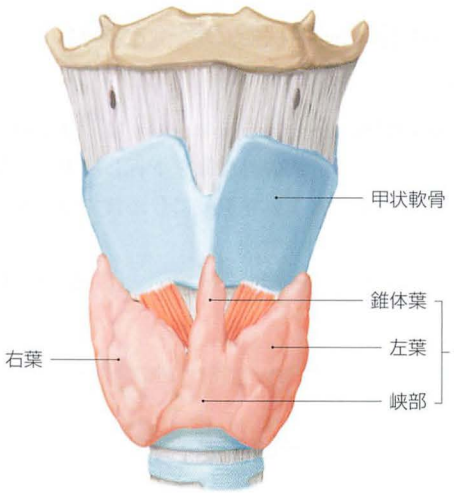

A. 前面

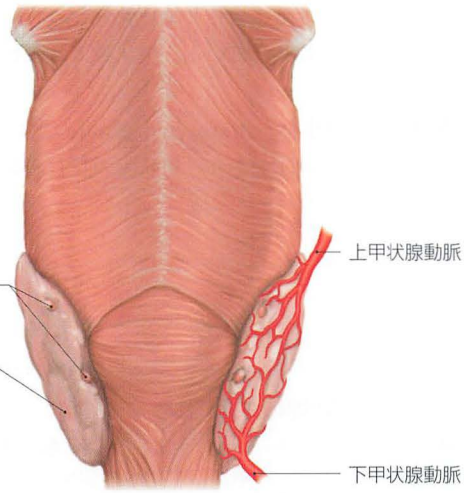

B. 後面

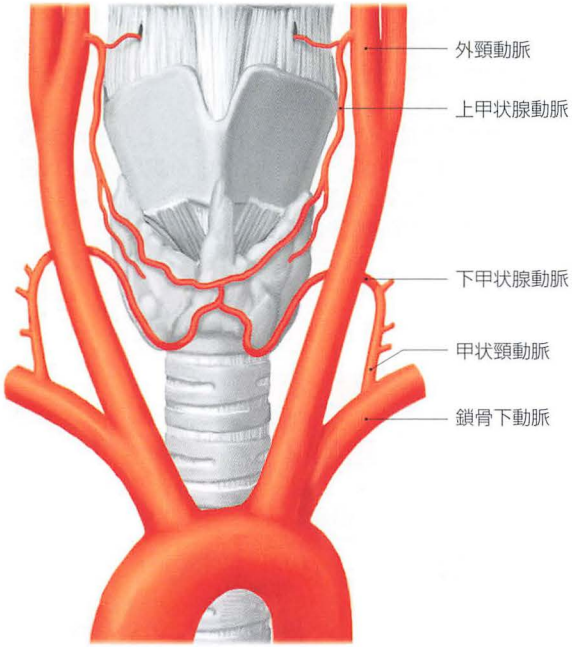

C. 甲状腺の動脈

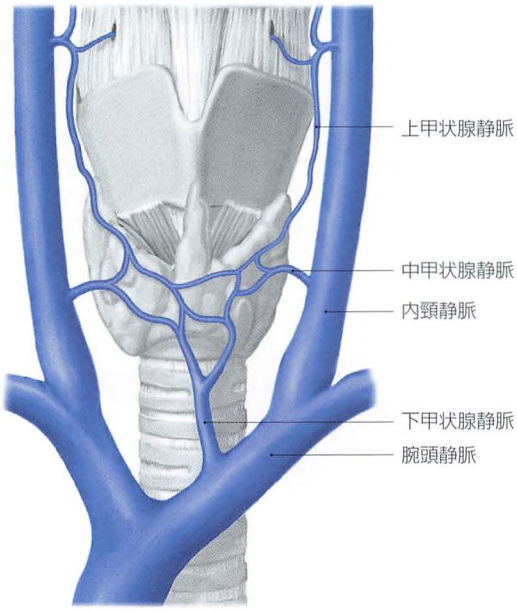

D. 甲状腺の静脈

●図 9-19 甲状腺と副甲状腺

われており，深層の輪状軟骨と気管軟骨との間は厚い結合組織により結合されている．甲状腺には血管が豊富に分布する．

副甲状腺（**上皮小体**）parathyroid gland は，ほぼ米粒大で上下2対，計4個あり，甲状腺の左右の葉の後縁に密着する．

B 甲状腺・副甲状腺の脈管と神経

動脈

上甲状腺動脈 superior thyroid artery は，外頸動脈の第1枝で，甲状舌骨筋の外側縁を下行し，甲状腺葉の上極に達して前・後・外側腺枝に分かれて甲状腺に分布する．

下甲状腺動脈 inferior thyroid artery は，鎖骨下動脈

Functional scope

甲状腺と副甲状腺のホルモン

甲状腺ホルモン thyroid hormone は，アミノ酸のチロシン2個を骨格にしてヨウ素が3ないし4個結合した疎水性の分子である．甲状腺にある小さな濾胞の中に，サイログロブリンという前駆タンパク質として蓄えられ，濾胞上皮細胞がそれを取り込み，分解して甲状腺ホルモンとして分泌する．

甲状腺ホルモンの作用は2つのタイプがある．

❶ 成長を調節する作用は，特定の時期に中枢神経および全身に作用する．先天性の甲状腺機能低下症ではこの作用が妨げられ，骨や肺の成熟，脳の発達が障害される．

❷ 代謝を調節する作用は，全身のほとんどの細胞の代謝を活発にして酸素消費量を増加させる．

甲状腺ホルモンの分泌は，下垂体からの甲状腺刺激ホルモン（TSH），さらにその上流の視床下部からの甲状腺刺激ホルモン放出ホルモン（TRH）により刺激される．さらに甲状腺ホルモンレベルが下がると，視床下部，下垂体，甲状腺からのホルモンが増加するフィードバックによる調節も受けている．

副甲状腺ホルモン parathyroid hormone（PTH）はペプチドホルモンで，血中のカルシウム濃度を増加させる．骨では破骨細胞による骨吸収を活発にし，腎臓では遠位尿細管に作用してカルシウムの再吸収を促進し，近位尿細管に作用してリン酸の分泌を促進する．

カルシトニンとビタミンD

甲状腺の濾胞の周囲にある傍濾胞細胞からは**カルシトニン** calcitonin が分泌される．これはペプチドホルモンで骨と腎臓に作用して血中のカルシウム濃度を下げるが，その作用はきわめて弱い．

血液中のカルシウム濃度は，ビタミンD vitamine D の調節も受けている．ビタミンDは，肝臓と腎臓で代謝されて活性型になり，腸でのカルシウム吸収を促進して，血中のカルシウム濃度を増加させる働きをする．

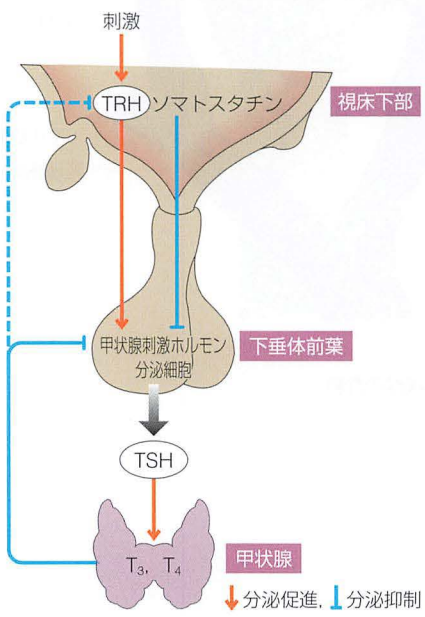

●甲状腺ホルモンの分泌調節

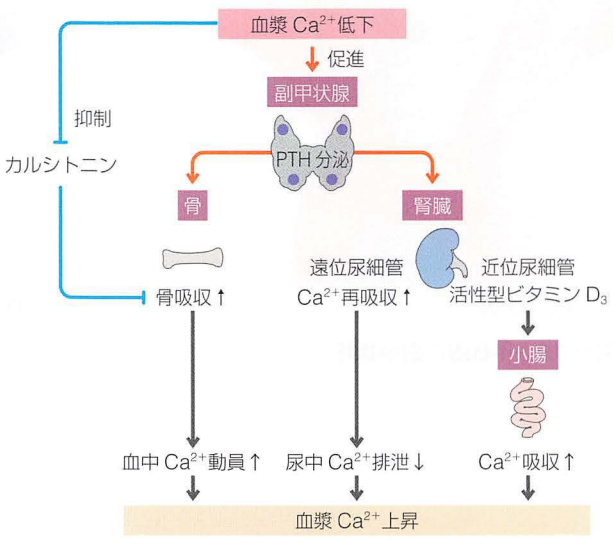

●カルシウム代謝の調節

の枝の甲状頸動脈から分枝し，頸動脈鞘の後方を回って甲状腺葉の下極に達し，甲状腺の後下面に分布する．

● **静脈**

上甲状腺静脈 superior thyroid vein は，同名の動脈の分布域から血液を集め，内頸静脈に注ぐ．

中・下甲状腺静脈 middle/inferior thyroid vein は，それ以外の部分から血液を集め，中甲状腺静脈は内頸静脈に，下甲状腺静脈は左右の腕頭静脈に注ぐ．

● **リンパ管**

甲状腺と副甲状腺のリンパは，近傍の喉頭前・気管前・気管傍リンパ節に注ぎ，また一部は上甲状腺静脈に沿って流れて深頸リンパ節に注ぐ．

● **神経**

血管作動性の交感神経のみで，動脈に沿って分布する．甲状腺ホルモンの分泌調節は下垂体前葉ホルモンにより，副甲状腺ホルモンの分泌調節は血中のカルシウム濃度により行われる．

D 頸部の局所解剖

1 頸部の浅層

頸部の浅層は，胸鎖乳突筋によって2つの三角形の領域に分けられる．前頸三角と後頸三角である．皮下組織と広頸筋を取り除くと，これらの領域に頸部浅層の構造が同定できる．さらに胸鎖乳突筋を取り除くと，頸筋膜の気管前葉の浅層に舌骨下筋群とその支配神経が見いだされる．

A 前頸三角(図 9-20)

前頸三角 anterior triangle(**前頸部** anterior cervical region)は頸部前面の三角形の領域で，前縁は頸の正中線，後縁は胸鎖乳突筋の前縁，上縁は下顎骨の下縁で，下端には胸骨柄の頸静脈切痕がある．

前頸三角は，顎二腹筋と肩甲舌骨筋を基準に4つの小領域に分けられる．

❶ **頸動脈三角** carotid triangle は，胸鎖乳突筋の前縁，顎二腹筋後腹，肩甲舌骨筋上腹によって囲まれる．この深層には頸動脈鞘に包まれて総頸動脈，内頸静脈，迷走神経がある．ここで総頸動脈は分岐して内頸動脈と外頸動脈になり，さらに外頸動脈からいくつかの枝が分枝する．

❷ **顎下三角** submandibular triangle は，下顎骨の下縁と顎二腹筋の前・後腹によって囲まれる．ここには顎下腺と顎下リンパ節があり，顔面動静脈，舌下神経，舌神経が通過する．

❸ **オトガイ下三角** submental triangle は，舌骨の上方で，顎二腹筋の前腹と正中線によって囲まれる．オトガイ下リンパ節がある．

❹ **筋三角** muscular triangle は，舌骨の下方で，肩甲舌骨筋の上腹と胸鎖乳突筋の前縁，正中線によって囲まれる．浅層には前頸静脈が通り，舌骨下筋群がある．その深層に甲状腺，喉頭と気管，食道がある．

B 後頸三角(図 9-20)

後頸三角 posterior triangle(**外側頸三角部** lateral cervical region)は頸部外側面の三角形の領域で，前縁は胸鎖乳突筋の後縁，後縁は僧帽筋の前縁，下縁は鎖骨の中央 1/3 である．

後頸三角は，肩甲舌骨筋の下腹によって上下に分けられる．

❶ **後頭三角** occipital triangle は，肩甲舌骨筋下腹よりも上方の領域で，浅層を外頸静脈が通り，深層には胸管(左のみ)，深頸リンパ節があり，頸神経叢の皮枝，副神経[XI]が通る．

❷ **肩甲鎖骨三角** omoclavicular triangle は，肩甲舌骨筋下腹よりも下方の領域で，体表の**大鎖骨上窩**に相当し，深層には鎖骨下動脈が走る．

C 頸部浅層の神経(図 9-21)

頸神経叢の皮枝は，胸鎖乳突筋の後縁から後頸三角に現れて，頸部と周辺の皮膚に分布する．

❶ **鎖骨上神経** supraclavicular nerve(C3・4)は，胸鎖乳突筋の後縁から3本(内側・中間・外側鎖骨上神経)に分かれて下方に広がり，鎖骨部および肩から第2肋骨の高さまでの皮膚に分布する．

❷ **頸横神経** transverse cervical nerve(C2・3)は，胸鎖乳突筋の浅層を前方に向かい，上下の2枝に分かれて前頸部と側頸部の皮膚に分布する．顔面神経の頸枝と吻合する．

❸ **大耳介神経** great auricular nerve(C2・3)は，胸鎖乳突筋の浅層を上行して耳下腺の下端に達し，耳下腺の被膜，下顎角，乳様突起付近の皮膚に分布する．

❹ **小後頭神経** lesser occipital nerve(C2)は，胸鎖乳突筋の後縁に沿って上行し，耳より後方の頭頸部の皮膚に分布する．

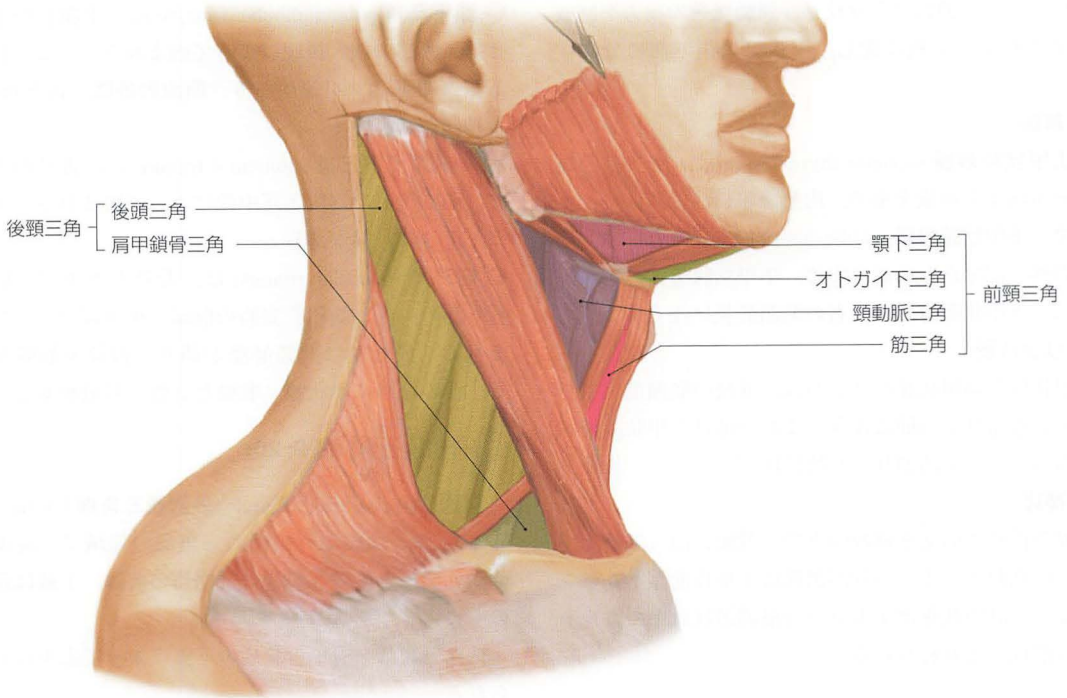

●図 9-20　頸部の三角

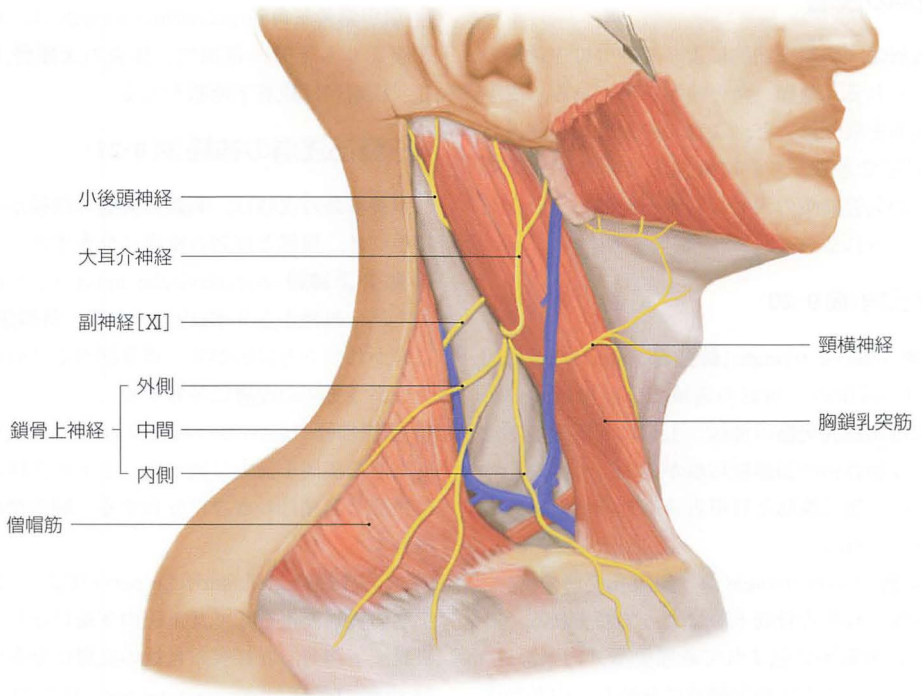

●図 9-21　頸神経叢の皮枝と副神経

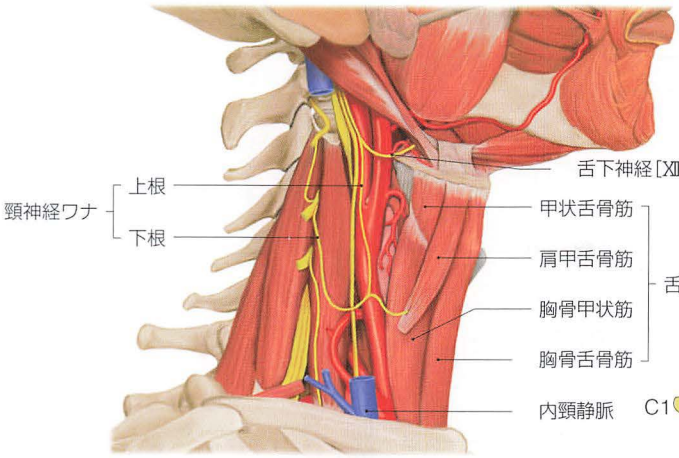

A. 外側面

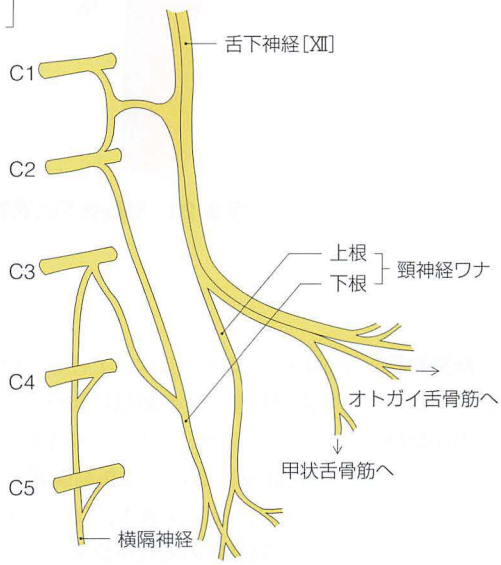

B. 模式図

●図 9-22 頸神経ワナ

副神経[XI]accessory nerve は，胸鎖乳突筋に枝を出して貫通し，後頸三角を後下方に向かい，僧帽筋の深層に進入する．

D 胸鎖乳突筋の深層(図 9-22)

胸鎖乳突筋の深層には，頸筋膜の気管前葉に包まれて舌骨下筋群があり，頸神経の枝が頸神経ワナまたは舌下神経を経由してこれらの筋に分布する．

頸神経ワナ ansa cervicalis は，C1・2 の前枝からなる**上根** superior root と，C3 の前枝からなる**下根** inferior root が作るループである．上根は，後頸三角で一時的に舌下神経[XII]と癒合する．下根が内頸静脈の外側を通る外側型の場合は，ループが浅層にできて目立つが，内側を通る場合は，ループが深層にできて見つけにくい．欧米人では外側型が多いが，日本人では 40% ほどである．頸神経ワナからは，肩甲舌骨筋，胸骨甲状筋，胸骨舌骨筋への筋枝が出る．甲状舌骨筋への筋枝は，上根の遠位で舌下神経から分かれる．

2 頸動脈鞘と咽頭側隙

頭部に出入りする脈管と神経は，頸部において咽頭の両側を通る．

頸部の中部から上部においては，頸動脈鞘が総頸動脈～内頸動脈，内頸静脈，迷走神経を包んでいる．

頭蓋底の直下から頸部の最上部においては，咽頭の両側にある咽頭側隙に，内・外頸動脈，内頸静脈，脳神経[IX～XII]が集まっている．

A 頸動脈鞘(図 9-23)

前頸部の頸動脈三角の深層では，総頸動脈，内頸静脈，迷走神経が**頸動脈鞘** carotid sheath に包まれて，気管・喉頭の外側に存在する．頸動脈鞘内では，総頸動脈は内側に，内頸静脈は外側に，迷走神経は後ろに

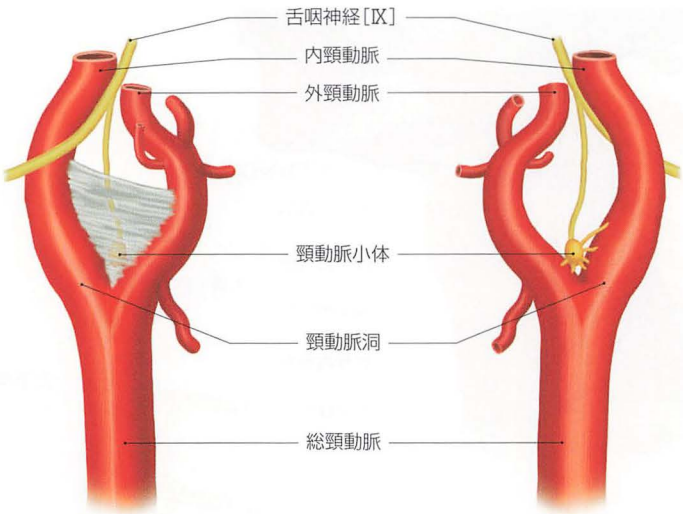

●図 9-23　頸動脈洞と頸動脈小体

位置する．

総頸動脈 common carotid artery は，上行して甲状軟骨の上縁の高さで内頸動脈と外頸動脈に分岐する．

内頸動脈 internal carotid artery は，総頸動脈の延長上を上行する．分岐直後に膨らんで**頸動脈洞** carotid sinus となる．頸動脈洞には，舌咽神経[Ⅸ]と迷走神経[Ⅹ]の枝が分布し，動脈圧の変化を感知する圧受容器として働く．また分岐部の内側には**頸動脈小体** carotid body という小さな赤褐色の組織塊が付着しており，舌咽神経[Ⅸ]と迷走神経[Ⅹ]の枝が分布して，血中の酸素分圧を感知する化学受容器として働いている．内頸動脈は頸動脈管を通って頭蓋腔に進入する．

Functional scope

頸動脈洞と頸動脈小体の機能

頸動脈洞の壁には，張力を感知する受容器がある．動脈圧が高くなると，壁が伸展されて信号を発するので，頸動脈洞は圧受容器の働きをしているといえる．血圧が低下すると，圧受容器から迷走神経と舌咽神経を通して送られる信号が減少し，延髄の心臓血管中枢を経て反射的に交感神経活動が増加し，副腎髄質からのカテコールアミン分泌が増加し，迷走神経活動が減少する．その結果，心拍数と心拍出量が増加して，血圧が上昇する．

頸動脈小体の化学受容器は，おもに血液中の酸素分圧(PaO_2)を感知し，舌咽神経を通して延髄の孤束核にある呼吸中枢に伝える．酸素分圧が低下すると，反射的に呼吸を促進し，血液中に酸素を取り込んで酸素分圧を正常に戻す働きをする．

外頸動脈 external carotid artery は，内頸動脈の前方を上行し，頸部と顔面に分布する多数の枝を分枝する．

B 咽頭側隙(図 9-24)

頭蓋底から頸の最上部にかけて，咽頭の両側に**咽頭側隙** parapharyngeal space がある．咽頭側隙には，頸静脈孔を通り抜けてきた内頸静脈，舌咽神経[Ⅸ]，迷走神経[Ⅹ]，副神経[Ⅺ]，舌下神経管を通ってきた舌下神経[Ⅻ]，交感神経幹が，内頸/外頸動脈とともに集まっている．

咽頭側隙の前方では，上・中咽頭収縮筋の間隙を通って，舌神経，舌下神経，舌動静脈が口腔底に出入りする．

● 咽頭側隙を通る神経

舌咽神経[Ⅸ]glossopharyngeal nerve は，頸静脈孔の前部を通って頭蓋から出る．上・下神経節を有する．**上神経節** superior ganglion は小型で頸静脈孔の上部にある．**下神経節** inferior ganglion は大型で頸静脈孔の下縁にあり，交通枝が出て交感神経幹の上頸神経節，迷走神経の耳介枝と上神経節につながる．舌咽神経は，茎状突起とそこに付着する筋の深層で内頸動脈と内頸静脈の間を下行し，前下方に向きを変えて外頸動脈と内頸動脈の間を抜け，上・中咽頭収縮筋の間から舌骨舌筋の深層を通って，舌根と咽頭に分布する．

迷走神経[Ⅹ]vagus nerve は，頸静脈孔を通り，舌咽神経[Ⅸ]と副神経[Ⅺ]に前後を挟まれて頭蓋から出

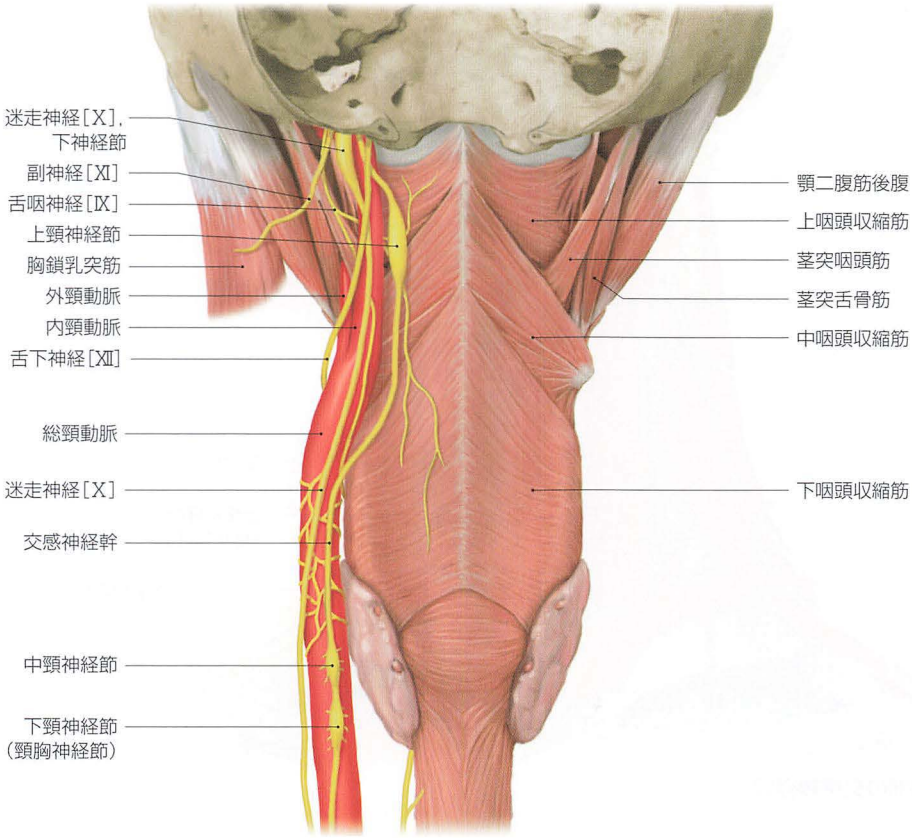

A．後面

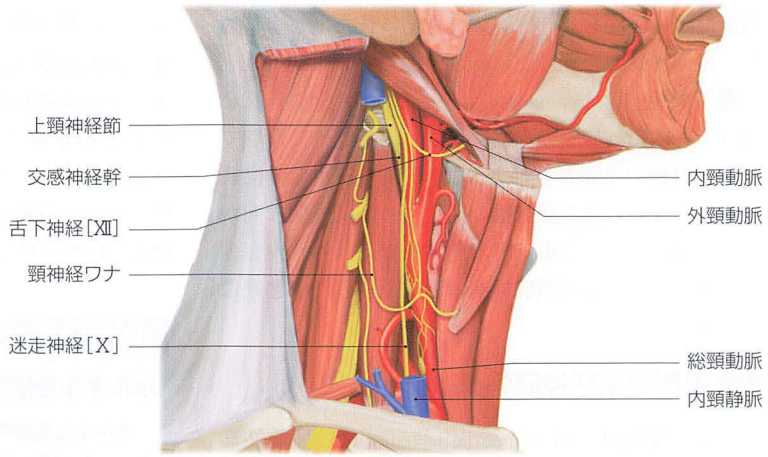

B．外側面

●図 9-24　咽頭側隙

る．上・下神経節を有する．**上神経節**は小型で頸静脈孔の中にあり，副神経の延髄根，舌咽神経[IX]の下神経節との交通枝，交感神経幹の上頸神経節との交通枝が出入りする．**下神経節**は大型の紡錘状で頭蓋底の直下にあり，舌下神経，第1・2頸神経，交感神経幹の上頸神経節との交通枝が出る．迷走神経は，内頸動脈と総頸動脈の後面に沿って頸動脈鞘内を下行する．

副神経[XI]accessory nerveは，舌咽神経[XI]と迷走神経[X]の後方を通って頸静脈孔を出る．内頸動静脈の間を通って下外側に向かい，後下方に向きを変えて

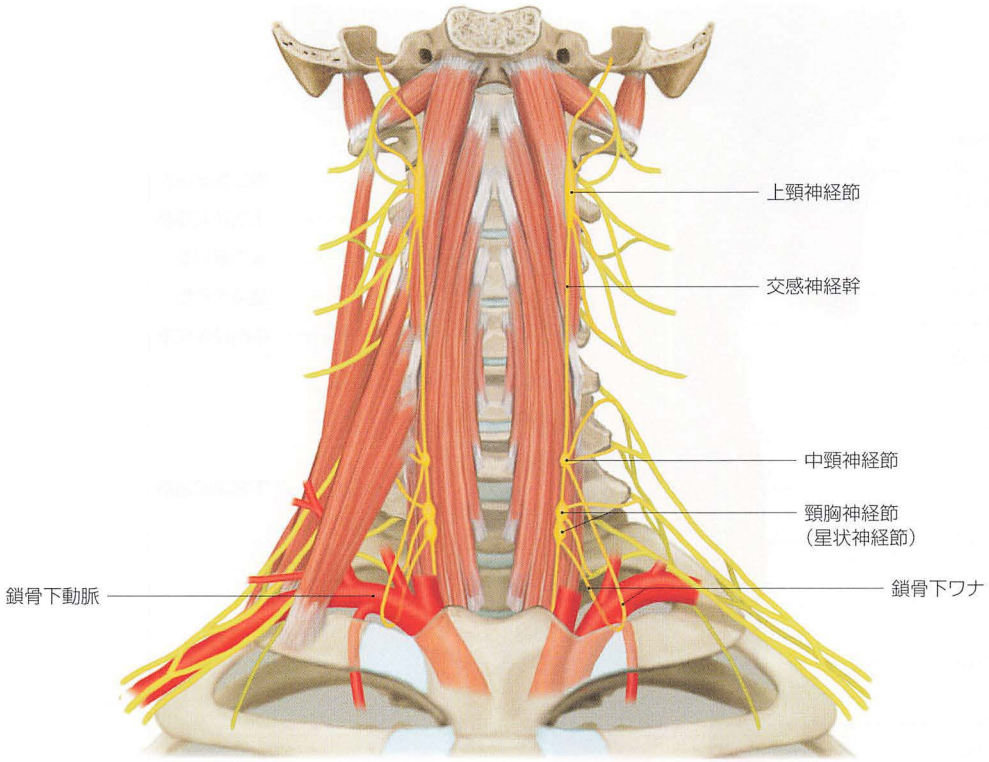

●図 9-25　頸部の交感神経幹

内頸静脈の浅層を通り，胸鎖乳突筋に枝を出して貫通し，僧帽筋に向かう．

舌下神経［XII］hypoglossal nerve は，舌下神経管を通って，内頸動静脈の内側に現れ，第1頸椎の高さで交感神経幹の上頸神経節と第1・2頸神経からの交通枝を受け取る．内頸動静脈の間を通って下外側に向かい，下顎角の高さで前下方に向きを変え，外・内頸動脈の浅層，上・中咽頭収縮筋の間隙を通り，口腔底に進入する．

C 頸部の交感神経幹（図 9-25）

頸部の**交感神経幹** sympathetic trunk は，椎前筋群の前面を縦走し，下方では胸郭上口を通って胸部交感神経幹につながり，上方では第1頸椎ないし頭蓋底にまで伸びる．頸部の交感神経幹には3つの神経節があり，上部頸髄から出た節前線維がニューロンを乗り換えて節後線維となり，動脈周囲の神経叢（頭頸部の内臓領域へ），灰白交通枝と脊髄神経（体壁へ），心臓神経（心臓へ）を通って末梢に分布する．

❶ **頸胸神経節** cervicothoracic ganglion（**星状神経節** stellate ganglion）は，下頸神経節と第1胸神経節が癒合した大型の神経節で，第7頸椎～第1胸椎の高さで椎骨動脈基部の後面にある．ここから中頸神経節に向かう交感神経幹は複数に分かれ，そのうち鎖骨下動脈の下から前面を回る枝は**鎖骨下ワナ** ansa subclavia（Vieussens'ansa）と呼ばれる．頸胸神経節は灰白交通枝によって脊髄神経（C7～T1）と交通し，椎骨動脈神経叢に向かう枝と**下頸心臓神経** inferior cervical cardiac

Clinical scope

ホルネル症候群

ホルネル症候群 Horner syndrome は頭部の交感神経障害で，軽度の眼瞼下垂，中等度の縮瞳，顔面の発汗低下と紅潮がみられる．頭部に向かう交感神経の経路は，❶ 視床下部から第1胸髄の節前ニューロンに達し，❷ 節前線維が第1胸神経と胸部交感神経幹を通って上頸神経節の節後ニューロンに達し，❸ 節後線維が外頸・内頸動脈神経叢を通って効果器に達しており，この経路のいずれかが障害されて生じる．ホルネル症候群では，上眼瞼挙筋の下面に付着する平滑筋性の上瞼板筋が弛緩して，眼瞼が下垂する．瞳孔散大筋が弛緩して縮瞳が起こる．顔面の皮膚の汗腺からの分泌が低下し，血管が拡張して紅潮する．

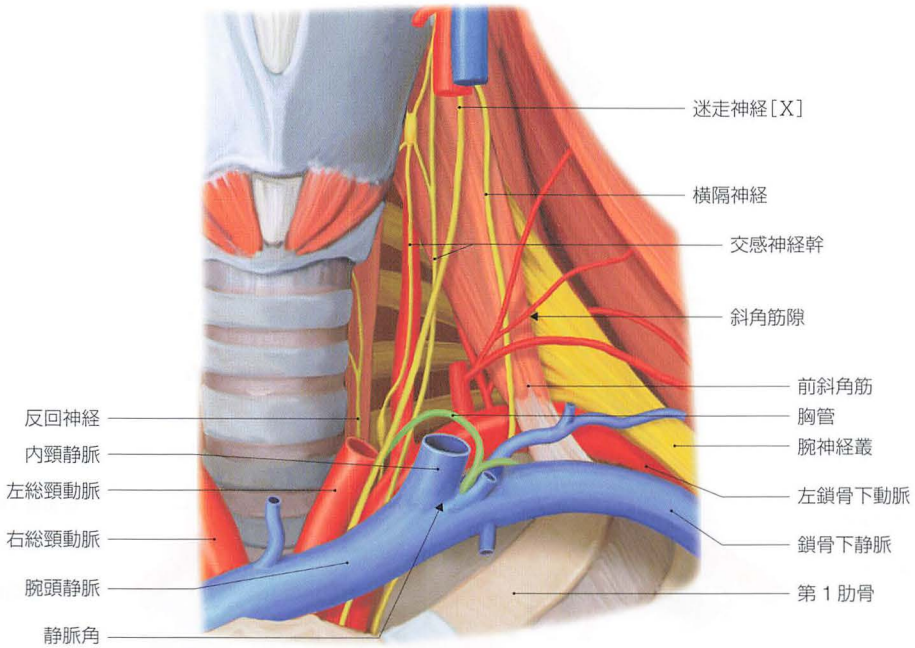

●図 9-26　頸根部，前面

nerve を出す．

❷ **中頸神経節** middle cervical ganglion は，小型の神経節で，第 6 頸椎の高さで下甲状腺動脈の前面にあるが，時に欠如する．中頸神経節は灰白交通枝で頸神経(C5・6)につながり，**中頸心臓神経** middle cervical cardiac nerve を出す．

❸ **上頸神経節** superior cervical ganglion は，第 1・2 頸椎の高さにある大型の神経節で，交感神経幹を識別する目印になる．上頸神経節は灰白交通枝で頸神経(C1〜4)につながり，内・外頸動脈神経叢に向かう枝，咽頭枝，**上頸心臓神経** superior cervical cardiac nerve を出す．

3 頸根部(図 9-26)

頸根部 root of neck は，**胸郭上口** superior thoracic aperture の直上の部位で，外側縁は第 1 肋骨，前縁は胸骨柄，後縁は第 1 胸椎体である．頸部内臓(食道，気管)と動静脈，神経がここを通る．第 1 肋骨よりも外側で**腋窩上口** axillary inlet の上方の部位は頸根部と腋窩の接続部で，広い意味で頸根部に含まれる．

上肢に向かう鎖骨下動静脈は，胸郭上口を出てまず頸根部に入る．鎖骨下動脈と腕神経叢は前斜角筋の後方の斜角筋隙を通って，鎖骨下静脈はその前方を通って腋窩に入る．

大動脈弓からは 3 本の枝が分かれて胸郭上口を通って頸根部に達する．❶ **腕頭動脈** brachiocephalic trunk は右上方に走り，胸鎖関節の後ろで右総頸動脈と右鎖骨下動脈とに分かれる．❷ **左総頸動脈** left common carotid artery が第 2 の枝，❸ **左鎖骨下動脈** left subclavian artery が第 3 の枝である．頸根部から左右の総頸動脈は上行して頭部に向かい，左右の鎖骨下動脈は上肢に向かう．

A 鎖骨下動脈の分岐(図 9-27)

鎖骨下動脈 subclavian artery は，胸鎖関節の後ろから上外側に向かい，前斜角筋の後方の斜角筋隙を通り，第 1 肋骨の上面を越え，その外側縁で**腋窩動脈** axillary artery に名前を変えて，腋窩を外下方に進む．鎖骨下動脈は前斜角筋との位置関係により 3 部に分けられ，第 1 部は前斜角筋より内側，第 2 部は前斜角筋の後面，第 3 部は前斜角筋より外側で第 1 肋骨の外側縁までに位置する．

● 鎖骨下動脈第 1 部

椎骨動脈，内胸動脈，甲状頸動脈が分枝する．

椎骨動脈 vertebral artery は，鎖骨下動脈第 1 部の後上面から起こり，前斜角筋の深層で頸長筋の前面を上行し，第 6 頸椎の横突孔に入る．第 6 から第 1 頸椎

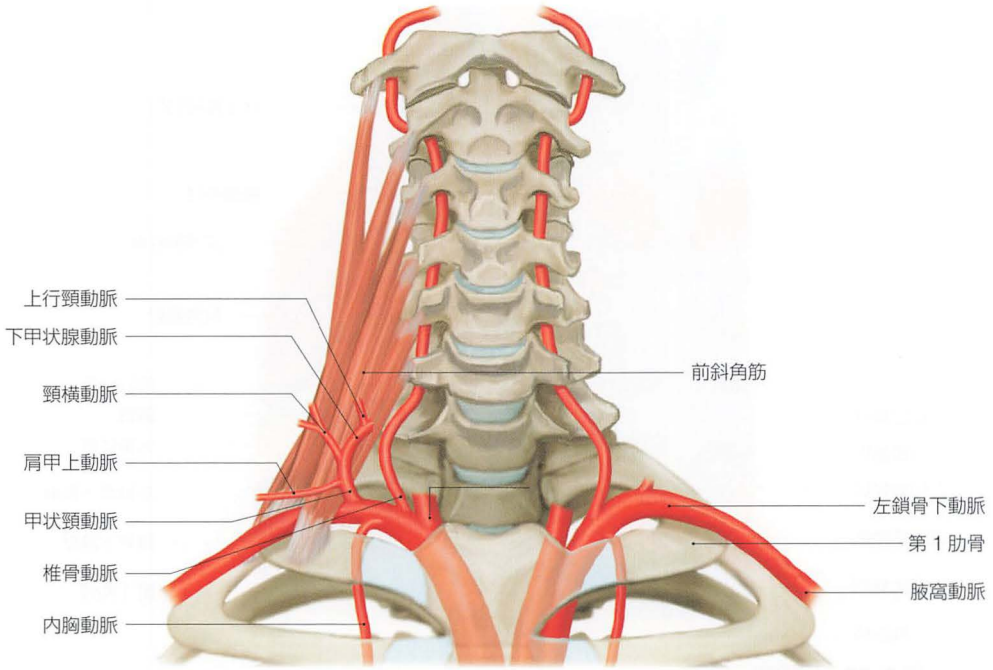

A. 前面

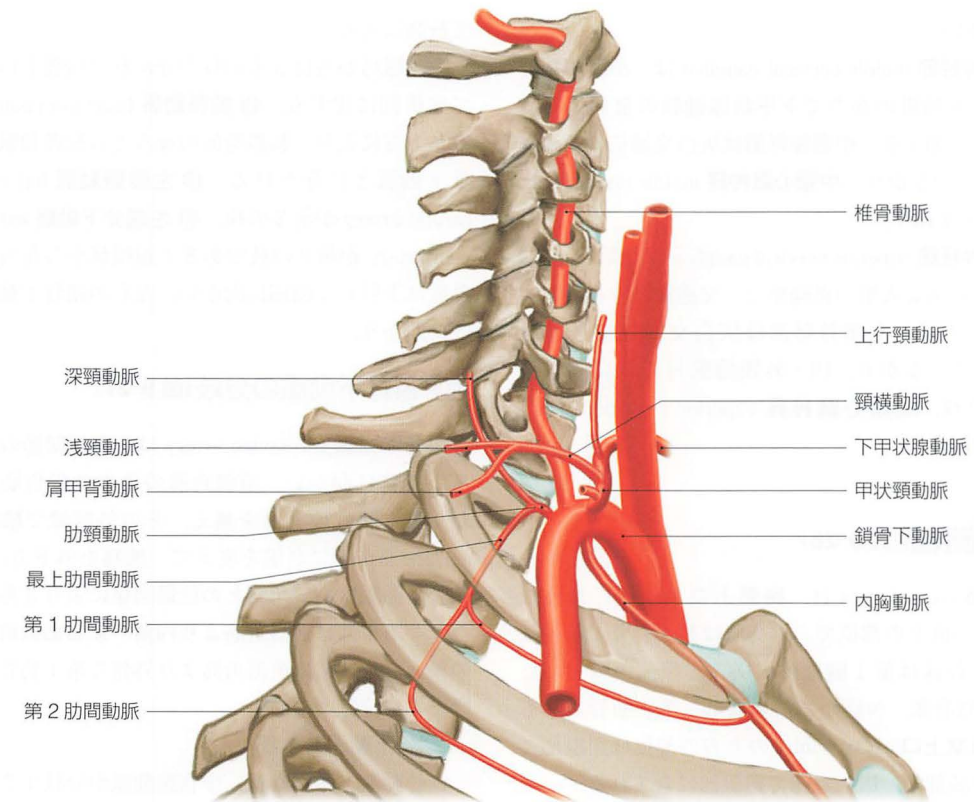

B. 外側面

●図 9-27　鎖骨下動脈

の横突孔を通って上行する．第1頸椎の上縁で内側に向きを変え，第1頸椎後弓の上面を横走し，大後頭孔から頭蓋腔に入る．脳幹の橋の下縁で左右が合流して脳底動脈になり，大脳動脈輪を形成する．

内胸動脈 internal thoracic artery は，鎖骨下動脈第1部の前下面から起こり，下内方に向かう．鎖骨と鎖骨下静脈の後面を通り，胸郭の内面で胸骨の外側を下行して腹壁に達する．経過中に胸壁や横隔膜に多数の枝を出す．

甲状頸動脈 thyrocervical trunk は，前斜角筋の内側縁の近くで鎖骨下動脈第1部の前上面から起こり，ただちに3本に分かれる．

❶ **下甲状腺動脈** inferior thyroid artery は甲状頸動脈から起こり，前斜角筋の前面に出て上行し，内側に向きを変えて頸動脈鞘の深層を横切って甲状腺下部の後面に進入する．その分枝の**上行頸動脈** ascending cervical artery は，下甲状腺動脈が内側に向きを変えるところで始まり，椎前筋の前面を上行して椎前筋に分布し，脊髄にも血液を送る．

❷ **頸横動脈** transverse cervical artery は，甲状頸動脈から起こる浅頸動脈と肩甲背動脈の共通幹である．**浅頸動脈** superficial cervical artery は，前斜角筋の前方を横切り，副神経とともに僧帽筋の深層に向かい，僧帽筋に分布する．**肩甲背動脈** dorsal scapular artery は，肩甲背神経とともに肩甲挙筋と菱形筋の深層に向かい，これらの筋に分布する．肩甲背動脈はしばしば(約40%)単独で鎖骨下動脈の第2・3部から起こる．

❸ **肩甲上動脈** suprascapular artery は，甲状頸動脈から分かれて外側に向かい，前斜角筋，鎖骨下動脈第3部，腕神経叢の神経幹の前方を横切って肩甲骨上縁の肩甲切痕に達する．ここで上肩甲横靱帯の上を通って棘上窩に進入する．肩甲上動脈はしばしば(約25%)単独で鎖骨下動脈の第1・3部から起こる．

● **鎖骨下動脈第2部**

肋頸動脈が分枝する．**肋頸動脈** costocervical trunk は，左では前斜角筋の内側縁から，右では後面から起こり，胸膜頂を越えて後上方に向かい，2枝に分かれる．

❶ **深頸動脈** deep cervical artery は，第7頸椎と第1胸椎の横突起間を背側に抜けて半棘筋の腹側を上行し，後頸部深部の筋に分布する．

❷ **最上肋間動脈** supreme intercostal artery は，第1肋骨後部の前面を下行し，分岐して第1・2肋間動脈になる．

● **鎖骨下動脈第3部**

肩甲背動脈と肩甲上動脈が分枝する場合がある．

B 頸根部から腋窩への通路(▶図9-26)

斜角筋隙 scalene hiatus は第1肋骨の上方で前斜角筋と中斜角筋に挟まれた裂隙で，鎖骨下動脈と腕神経叢が腋窩に向かう通路になっている．斜角筋群を包む頸筋膜の椎前葉は，外側に伸び出して鎖骨下動脈と腕神経叢を鞘状に取り巻き，腋窩の筋膜につながる．

鎖骨下静脈 subclavian vein は，第1肋骨外側縁で腋窩静脈から移行し，前斜角筋の前(斜角筋隙ではなく)で第1肋骨の上面を通過し，外頸静脈が流入する．鎖骨内側端の後方で鎖骨下静脈は**内頸静脈** internal jugular vein と合流して**腕頭静脈** brachiocephalic vein になる．この合流点は**静脈角** venous angle と呼ばれ，左の静脈角には**胸管** thoracic duct が，右の静脈角には**右リンパ本幹** right lymphatic duct が流入する．

腕神経叢 brachial plexus を構成する根(C5～T1)は，前斜角筋と中斜角筋の間を通り抜け，斜角筋隙を出てから3本の神経根を形成する．

Clinical scope

鎖骨下静脈穿刺

鎖骨下静脈穿刺 subclavian venous puncture は，心臓に近い中心静脈にカテーテルを挿入するために広く用いられている．高濃度のブドウ糖液にアミノ酸などを配合して輸液する中心静脈栄養法のために広く用いられ，このほかにカテーテルを用いて中心静脈圧を測定したり，右心の検査をしたりすることがある．鎖骨の中央から外側1/3あたりの下方から，胸骨柄上縁の頸切痕を目標に，鎖骨の後面を這わせて針を鎖骨下静脈に刺入する．針先が上方にずれると鎖骨下動脈を，下方にずれると胸膜腔を刺すおそれがある．

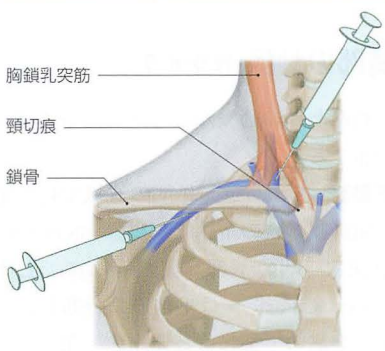

●鎖骨下静脈穿刺

●表 9-8　頸部内臓の動脈

動脈	起始	走行	分布・分枝
上甲状腺動脈	外頸動脈，前方へ第 1 の枝	咽頭の側壁を下行	甲状腺，舌骨下筋群 枝：上喉頭動脈，胸鎖乳突筋枝
下甲状腺動脈	甲状頸動脈(鎖骨下動脈第 1 部)	前斜角筋の前面で総頸動脈の後方を上内方へ	甲状腺，咽頭下部 枝：下喉頭動脈
上喉頭動脈	上甲状腺動脈	甲状舌骨膜を貫く	喉頭上部の粘膜，内喉頭筋
下喉頭動脈	下甲状腺動脈	気管の後方を上行，下咽頭収縮筋を貫く	喉頭下部の粘膜
上行咽頭動脈	外頸動脈，内側への枝	咽頭の側壁を上行	咽頭，内耳，後頭蓋窩の硬膜
上行口蓋動脈	顔面動脈(外頸動脈の枝)	咽頭の側壁を上行	口峡，軟口蓋

C 頸根部を通る神経(▶ 図 9-26)

横隔神経 phrenic nerve は，頸神経叢の C3～5 の前枝が合して始まり，前斜角筋の前面で筋膜下を下行し，鎖骨下動静脈の間を通って胸腔内に入る．さらに下行して横隔膜に達する．

迷走神経[X] vagus nerve は，頸動脈鞘の中で総頸動脈と内頸静脈の後方を下行する．頸根部における右の迷走神経は，鎖骨下動脈の外側で腕頭静脈の後方を通って胸郭に入る．左の迷走神経は，総頸動脈と鎖骨下動脈の間で腕頭静脈の後方を通って胸郭に入る．

反回神経 recurrent laryngeal nerve は，気管と食道の間の溝を上行し，気管と食道に枝を出し，喉頭のほとんどの筋(輪状甲状筋を除く)に分布する．右の反回神経は，第 1・2 胸椎の高さで鎖骨下動脈の下を回って上行する．左の反回神経は，第 4・5 胸椎の高さで大動脈弓の下を回って上行する(▶ 図 9-18)．

E 頸部の脈管と神経

1 頸部の動脈(表 9-8, 9)

鎖骨下動脈と外頸動脈から分かれたさまざまな枝が頸部に分布する．

鎖骨下動脈 subclavian artery の流域では，第 1 部の枝の甲状頸動脈の枝の**下甲状腺動脈** inferior thyroid artery は甲状腺，咽頭下部，喉頭下部に，**上行頸動脈** ascending cervical artery は椎前筋に分布し，肩甲上動脈は胸鎖乳突筋の下部にも枝を出す．第 2 部から分かれた肋頸動脈の枝の**深頸動脈** deep cervical artery は後頸部深部の筋に分布する(▶ 図 9-27)．

外頸動脈 external carotid artery から分かれた**上甲状腺動脈** superior thyroid artery は，甲状腺，喉頭，胸鎖乳突筋の中部，舌骨下筋群に(▶ 図 9-18)，**上行咽頭動脈** ascending pharyngeal artery と顔面動脈の枝の**上行口蓋動脈** ascending palatine artery は咽頭に，舌動脈の枝が舌骨下筋群に，後頭動脈と後耳介動脈の枝が胸鎖乳突筋の上部に分布する．

2 頸部の静脈(▶ 図 9-26)

深部の静脈はおおむね動脈に伴行し，**内頸静脈** internal jugular vein もしくは**鎖骨下静脈** subclavian vein に注ぐ．

皮下の静脈では，**外頸静脈** external jugular vein は後頭動脈の続きとして下顎角の高さで始まり，側頸部で胸鎖乳突筋の浅層を下行して鎖骨下静脈に注ぐ．**前頸静脈** anterior jugular vein は舌骨の下で始まり，前頸部を下行して外頸静脈に注ぐ．

3 頸部のリンパ管(▶ 図 9-26)

頸部のリンパ節には，頭部からのリンパが流れ込む．

浅頸リンパ節は，前頸静脈と外頸静脈に沿って分布し，後頭リンパ節と乳突リンパ節からのリンパが流入する．

深頸リンパ節の多くは内頸静脈に沿って分布し，頭部および頸部からのリンパが流入する．これらのリンパ節からのリンパは頸リンパ本幹に集まり，静脈角に流入する．

●表 9-9　頸部の筋の動脈

動脈	起始	走行	分布・分枝
胸鎖乳突筋枝	肩甲上動脈(← 甲状頸動脈の枝 ← 鎖骨下動脈第 1 部)	—	胸鎖乳突筋の下部
	上甲状腺動脈(← 顔面動脈の枝 ← 外頸動脈)	—	胸鎖乳突筋の中部
	後頭動脈，後耳介動脈(外頸動脈の枝)	—	胸鎖乳突筋の上部
上行頸動脈	甲状頸動脈(鎖骨下動脈第 1 部)	前斜角筋の前面で横隔動脈の内側を上行	椎前筋
浅頸動脈	甲状頸動脈(鎖骨下動脈第 1 部)または頸横動脈(肩甲背動脈との共通幹)	斜角筋群の外側を後方に向かう	**上行枝**：肩甲挙筋，板状筋 **下行枝**：僧帽筋
深頸動脈	肋頸動脈(鎖骨下動脈第 2 部)	半棘筋の腹側を上行	後頸部深部の筋

4 頸部の神経

頸部に分布する神経は，頸神経叢の枝と脳神経の一部である．

頸神経叢 cervical plexus は，C1～4 の前枝によって構成され，頸筋膜の椎前葉に包まれて斜角筋群の中で形成される．頸神経叢からは筋枝(深枝)と皮枝(浅枝)が出る(▶ 401 頁)．

● **筋枝**

❶ **横隔神経** phrenic nerve は，C3～5 の前枝から起こり，前斜角筋の前面から胸郭内を下行して横隔膜に分布する(▶ 図 9-26)．

❷ **頸神経ワナ** ansa cervicalis と舌下神経を経由する枝は，舌骨下筋群を支配する(▶ 図 9-22)．

● **皮枝**(▶ 図 9-21)

4 本が，胸鎖乳突筋の後縁から後頸三角に現れる．

❶ **鎖骨上神経** supraclavicular nerve は，頸部の下部から胸部の上部の皮膚に分布する．

❷ **頸横神経** transverse cervical nerve は，前頸部と側頸部の皮膚に分布する．

❸ **大耳介神経** great auricular nerve は，耳下腺部と乳様突起付近の皮膚に分布する．

❹ **小後頭神経** lesser occipital nerve は，耳の後方の皮膚に分布する．

顔面神経[Ⅶ]facial nerve からは，頸枝が広頸筋に分布する．

舌咽神経[Ⅸ]glossopharyngeal nerve からは，咽頭神経叢を経由して茎突咽頭筋と咽頭の粘膜に分布する．

迷走神経[Ⅹ]vagus nerve からは，咽頭神経叢を経由して咽頭筋の大部分に，上喉頭神経と下喉頭神経を経由して喉頭の筋と粘膜に分布する．

副神経[Ⅺ]accessory nerve からは，胸鎖乳突筋と僧帽筋に分布する．

第10章

中枢神経

人体における「中枢神経」とは

中枢神経は，頭蓋に収まる脳と脊柱に収まる脊髄からなる．末梢神経を通して，全身から感覚情報を取り入れて処理をし，運動指令を全身に送り出す．

脳の主要部分を占める**大脳**は左右の大脳半球に分かれ，その後下方に小脳があり，中心部分は間脳と脳幹からなり，下方で脊髄につながる．

脊髄では，脊髄神経を通して頸以下の全身への入出力と，反射など簡単な情報処理を行う．

脳幹は延髄・橋・中脳からなり，脳神経を通して頭頸部への入出力を行う．その内部には網様体が広がっており，生命維持に不可欠な機能を営む．

間脳は大脳の基部で視床と視床下部に分けられる．視床は下位脳からの入力を中継して大脳皮質に伝え，視床下部は自律神経の高次中枢として働く．

嗅脳と**辺縁葉**は，大脳の基底部に位置し発生学的に起源の古い部分で，感情と欲求および記憶に関与する．

小脳は，小脳皮質と小脳核を有し，身体のバランスや筋活動の調節を行い，大脳皮質と連絡して運動学習を行う．

大脳基底核は，大脳皮質と連絡して筋緊張や運動の調節を行う．

大脳皮質の大部分は新皮質と呼ばれ，感覚情報と運動指令の最高位の中枢で，思考・判断などの高次の脳機能を営む．

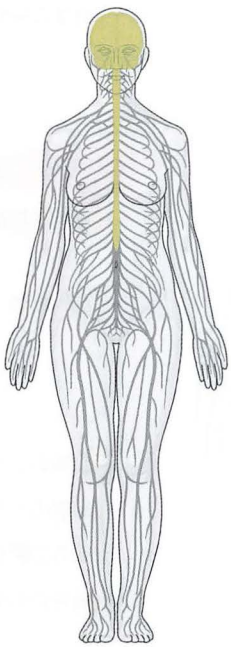

第 10 章　中枢神経の構成マップ

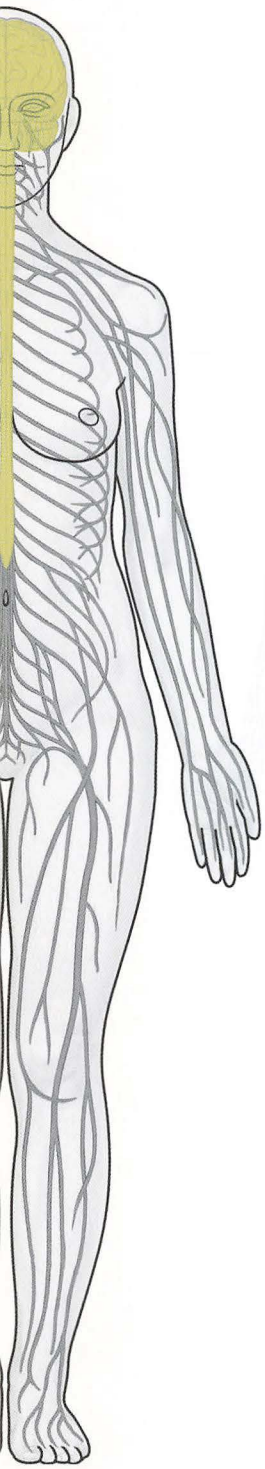

A　中枢神経の概観 ▶p506

- 神経系の組織 ▶p506
  - □ ニューロン・グリア細胞 ▶p506
  - □ 灰白質と白質 ▶p508
- 中枢神経の発生 ▶p508
  - □ 神経管と神経堤 ▶p508
  - □ 脳の発生 ▶p509
- 中枢神経の外形と区分 ▶p510

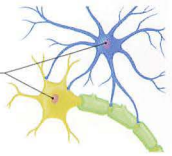



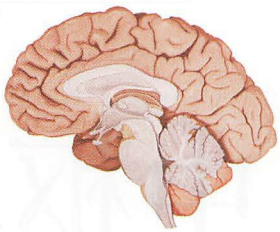

B　脊髄 ▶p512

- 脊髄の構造 ▶p512
- 脊髄の伝導路 ▶p513
  - □ 上行路 ▶p513
  - □ 下行路 ▶p515
- 脊髄の中枢機能 ▶p515
  - □ 脊髄反射 ▶p515
  - □ 歩行発現 ▶p515

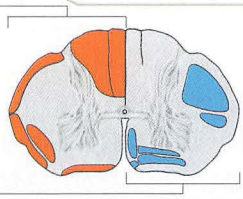

C　脳幹：延髄，橋，中脳 ▶p515

- 脳幹の構造 ▶p515
  - □ 延髄・橋・中脳 ▶p515
  - □ 第四脳室と菱形窩 ▶p519
- 脳神経核 ▶p521
  - □ 舌下神経核 ▶p521
  - □ 副神経・迷走神経・舌咽神経の核 ▶p521
  - □ 内耳神経・顔面神経・三叉神経の核 ▶p522
  - □ 眼球運動に関わる脳神経核 ▶p523
- 脳幹の上行路と中継核 ▶p523
- 脳幹の下行路と中継核 ▶p524
- 脳幹の網様体 ▶p524
- 脳幹の中枢機能 ▶p526

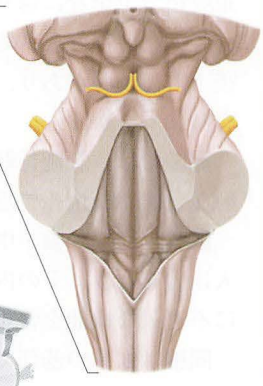



D　視床と視床上部：間脳（1）▶p526

- 視床の構造 ▶p526
  - □ 視床核の解剖学的区分 ▶p526
  - □ 特殊核・連合核・非特殊核 ▶p529
- 視床の中枢機能 ▶p529
- 視床上部 ▶p531
  - □ 手綱三角 ▶p531
  - □ 松果体 ▶p531



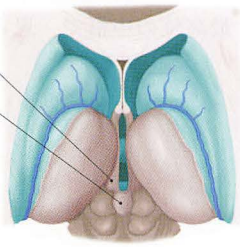

E　視床下部と下垂体：間脳（2）▶p531

- 視床下部の構造 ▶p531
  - □ 神経核 ▶p531
  - □ 線維連絡 ▶p532

- 下垂体 ▶p534
  - □ 下垂体前葉ホルモン ▶p534
  - □ 下垂体後葉ホルモン ▶p536
- 第三脳室 ▶p536
- 視床下部の中枢機能 ▶p538

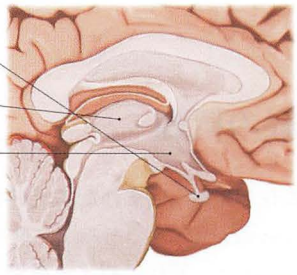

F 大脳：嗅脳と辺縁葉 ▶p539

- 嗅脳と辺縁葉の構造 ▶p539
- 嗅脳 ▶p539
- 辺縁葉と関連構造 ▶p540
  - □ 辺縁葉 ▶p540
  - □ 海馬 ▶p541
  - □ 中隔核 ▶p542
  - □ 扁桃体 ▶p542
  - □ 脳弓 ▶p542
- 嗅脳と辺縁葉の中枢機能 ▶p543

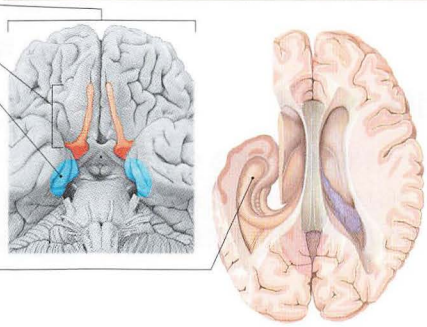

G 小脳 ▶p545

- 小脳の構造 ▶p545
  - □ 外形 ▶p545
  - □ 小脳核 ▶p546
  - □ 入出力経路 ▶p547
- 小脳の中枢機能 ▶p548

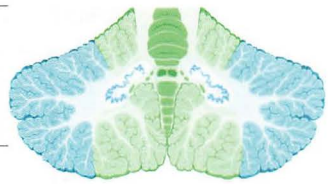

H 大脳基底核 ▶p549

- 大脳基底核の構造 ▶p549
- 大脳基底核の中枢機能 ▶p551
- 側脳室の局所解剖 ▶p551

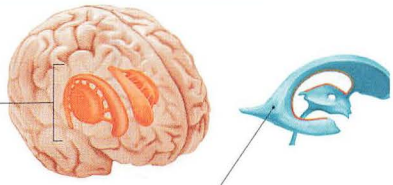

I 大脳の皮質と大脳髄質 ▶p552

- 大脳皮質の構成 ▶p552
  - □ 形状，分類 ▶p552
  - □ ブロードマンの領野 ▶p555
- 大脳皮質の機能 ▶p556
  - □ 機能区分 ▶p556
  - □ 前頭葉・頭頂葉 ▶p556
  - □ 側頭葉・後頭葉 ▶p557
  - □ 島 ▶p558
- 大脳髄質 ▶p558
  - □ 連合線維 ▶p559
  - □ 交連線維 ▶p559
  - □ 投射線維 ▶p560

J 中枢神経の伝導路 ▶p561

- 体性感覚の上行路 ▶p562
  - □ 識別的感覚 ▶p562
  - □ 原始感覚 ▶p563
  - □ 固有感覚 ▶p563
  - □ 体性感覚 ▶p563
- 特殊感覚の上行路 ▶p564
  - □ 視覚，聴覚，嗅覚，味覚 ▶p564
- 運動性の下行路 ▶p567
  - □ 皮質核線維・皮質脊髄線維 ▶p567
  - □ 脊髄への補助的な下行路 ▶p567
  - □ 眼球運動の制御 ▶p568
  - □ 基底核と小脳による運動の制御 ▶p568

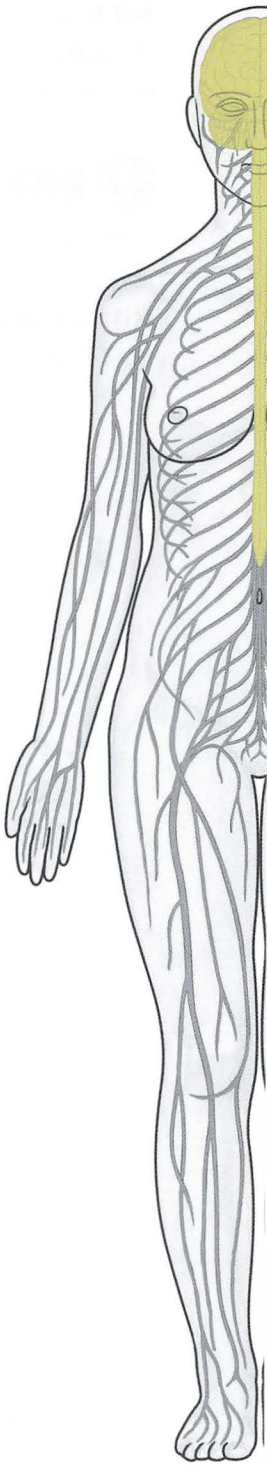

A 中枢神経の概観

神経系のうち，頭蓋骨と脊柱に囲まれた部分が**中枢神経系** central nervous system (CNS) である．中枢神経は，頭蓋に収まる**脳** brain と，脊柱に収まる**脊髄** spinal cord からなる．

1 神経系の組織

中枢神経と末梢神経で情報を伝える働きをする神経細胞は，ニューロンと呼ばれる．それを支える支持細胞は，中枢神経系ではグリア細胞で，末梢神経系ではシュワン細胞である．

A ニューロン(図 10-1)

ニューロン neuron は核を囲む細胞体と，そこから突き出す 2 種類の突起を有している．

❶ **樹状突起** dendrite は，細胞体から周囲に突き出して多数に枝分かれし，他のニューロンから伝えられた刺激を細胞体に向かって伝える．

❷ **軸索** axon は，遠方に向かって伸びる突起で，他のニューロンに刺激を電気的な興奮として運ぶ(**伝導** conduction)．軸索の先端は枝分かれして，他のニューロンや骨格筋細胞などとの間に**シナプス** synapse という接触部を作り，刺激を化学物質により伝える(**伝達** transmission)．

ニューロンの大部分は**多極性** multipolar で，細胞体

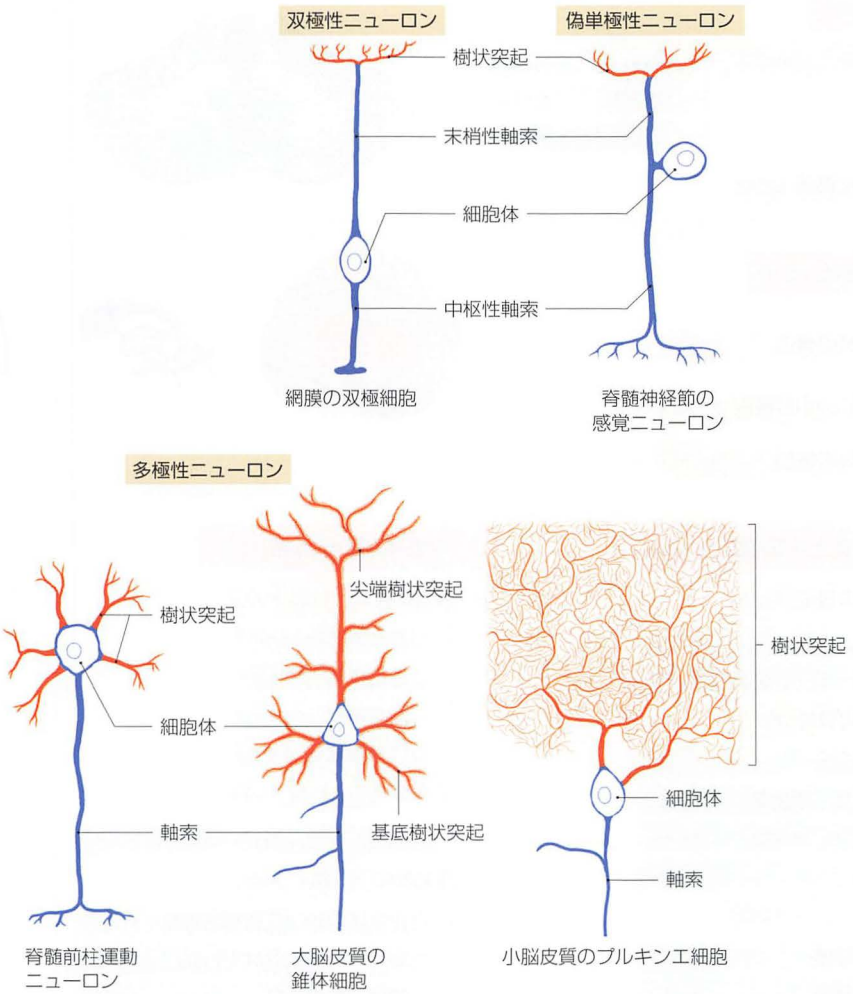

●図 10-1　ニューロンのさまざまな形

から軸索と多数の樹状突起が突き出す．細胞の形状と突起の出方はさまざまで，細胞体からあらゆる方向に樹状突起が伸びるもの(脊髄前柱運動ニューロン)，三角形の細胞体の先端部と基底部から樹状突起が出るもの(大脳皮質の錐体細胞)，細胞体の1カ所から高度に分岐した樹状突起が出るもの(小脳皮質のプルキンエ細胞)などがある．

双極性 bipolar のニューロン(網膜の双極細胞，内耳神経の感覚ニューロン)では，細胞体から双方向に末梢性と中枢性の軸索が出て，末梢性軸索の末端が樹状突起になる．

偽単極性 pseudounipolar のニューロン(脊髄神経節と三叉神経節の感覚ニューロン)では，細胞体から出た1本の軸索がT字形に分岐して末梢性と中枢性の軸索になり，末梢性軸索の末端が樹状突起になる．

Functional scope

軸索輸送

ニューロンの軸索は，長いもので1m以上の長さがある．その先端では神経伝達物質が合成され，軸索の全長にわたって能動輸送が行われ，それに伴いATPが産生される．軸索での代謝活動に必要な分子は，**軸索輸送** axonal transport によって軸索内を運ばれる．おもに順行性に，細胞体で合成されたタンパク質が軸索の先端(末梢)に向かって輸送される．一方で逆行性の輸送もあり，軸索の終末で不要になった物質や取り込まれた物質が細胞体に運ばれて処理される．

B グリア細胞(図10-2)

グリア細胞 glial cell(**神経膠細胞** neuroglia)は中枢神経系の支持細胞であり，いくつか種類がある．

❶ **星状膠細胞** astrocyte は，突起を出して毛細血管壁を囲み，血液とニューロンの間の物質交換を仲介する．シナプスを包み込んで興奮伝達の効率を高めたり，過剰な伝達物質を処理したりする．また脳表面で軟膜を裏打ちして，脳の内部を保護する．

星状膠細胞の形状は脳の部位によって異なる．灰白質にみられる原形質性星状膠細胞は短く屈曲する突起を有し，白質にみられる線維性星状膠細胞は細長く伸びた突起を有する．

❷ **稀突起膠細胞** oligodendrocyte は，突起を伸ばして，複数の神経線維の周りに髄鞘を作る．**髄鞘**(**ミエリン鞘**)myelin sheath は，支持細胞の薄い細胞質シートが軸索の周りを何重にも取り巻いてできた絶縁性の被覆である．髄鞘を有する**有髄神経** myelinated nerve では，伝導速度が著しく高まる．

❸ **小膠細胞** microglia は，貪食性の細胞で，脳が損傷したときに増殖・移動し，死んだ細胞や断片を処理する．

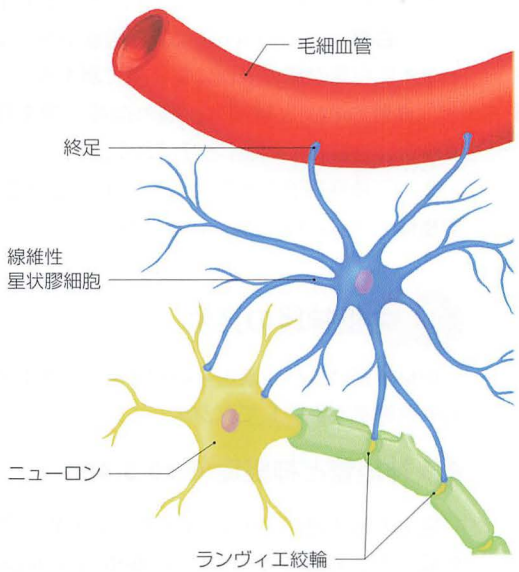

A. 星状膠細胞

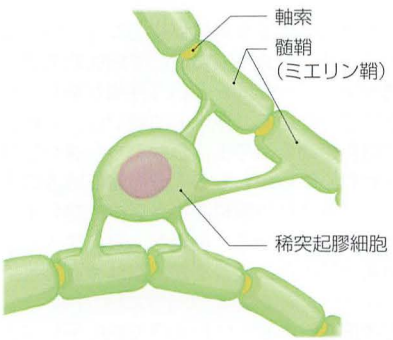

B. 稀突起膠細胞

●図10-2 グリア細胞の種類

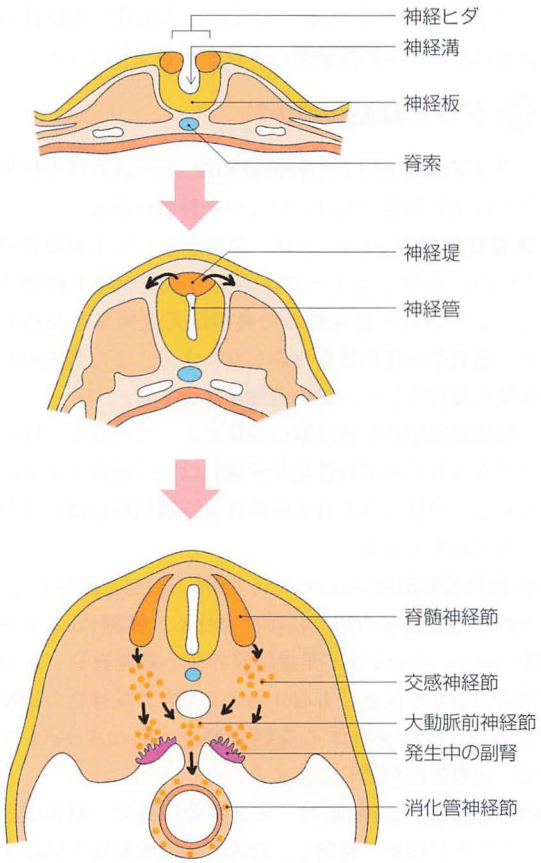

●図 10-3　神経管の発生

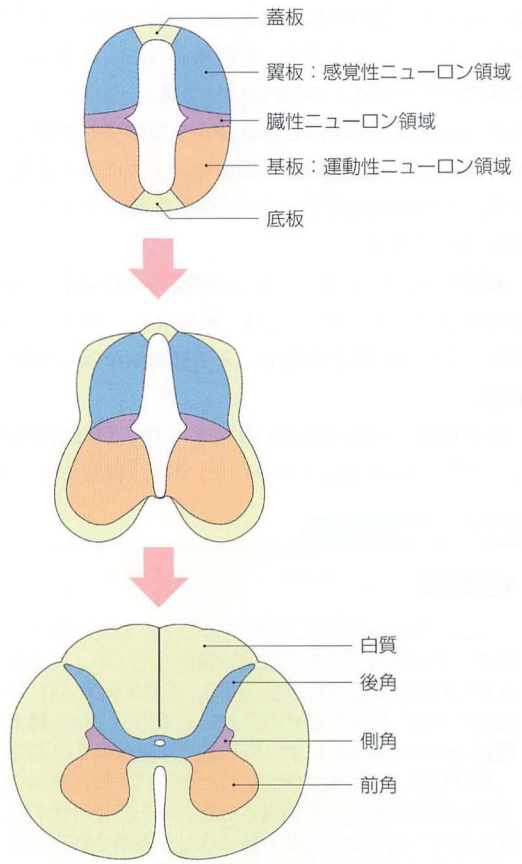

●図 10-4　神経管の翼板と基板

C 灰白質と白質（▶ 図 10-9）

脳と脊髄の断面を見ると，灰色がかって見える灰白質と，白く輝いて見える白質が区別できる．**灰白質** gray matter にはニューロンの細胞体が多く集まっており，**白質** white matter には神経線維が多く集まっている．灰白質が脳の表面に集まって層を作っている場合は**皮質** cortex と呼ばれ，脳の深部で塊を作っている場合は**神経核** nucleus と呼ばれる．

また，神経細胞と神経線維が混在している部位は，**網様体** reticular formation と呼ばれる．

Functional scope

血液脳関門

血液中のさまざまな物質が脳のニューロンに影響を与えるのを防ぐため，脳実質と毛細血管の間には**血液脳関門** blood-brain barrier という機構があり，物質の移動が制限されている．通常の血管では，毛細血管と周囲の間質腔の間で液の出入りがあり，速やかな物質交換が行われる．しかし脳の毛細血管では液の出入りが乏しく，ブドウ糖や尿素のような小さな分子の移動に何十倍も時間がかかる．色素を血液に注入すると，全身の組織はその色に染まるが，脳はほとんど染まらないことからも，血液脳関門の特性がわかる．

脳の毛細血管の表面は星状膠細胞の細かな突起により覆われているが，血液脳関門の主役は毛細血管の内皮細胞にあると考えられている．

2 中枢神経の発生

中枢神経は，外胚葉由来の神経管から生じる．神経管の前端部が膨隆して脳が生じる．

A 神経管と神経堤（図 10-3, 4）

発生の第 3 週に 3 胚葉（外胚葉，中胚葉，内胚葉）が形成され，中胚葉の正中には**脊索** notochord ができる．脊索の誘導により外胚葉の正中部が肥厚して**神経板** neural plate となる．神経板の外側縁が持ち上がっ

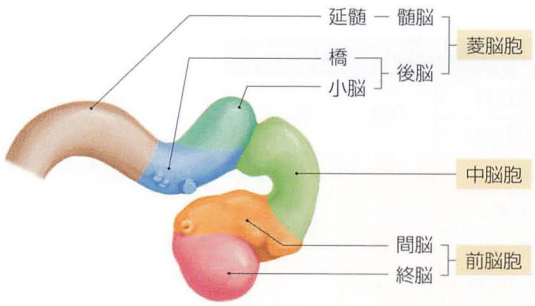

A. 8 mm 長の胚子

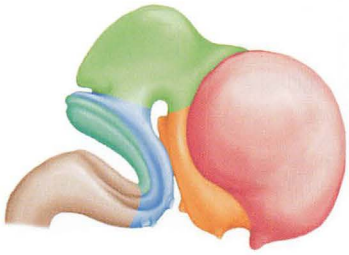

B. 27 mm 長の胚子

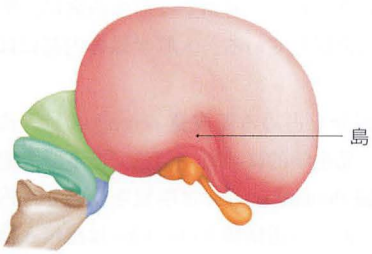

C. 53 mm 長の胚子

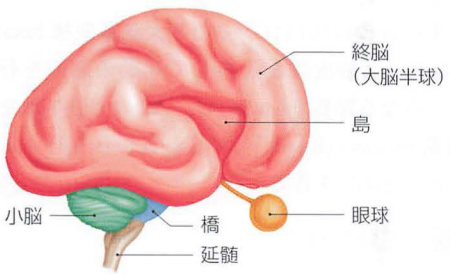

D. 33 mm 長の胚子

●図 10-5 脳の発生，外側面

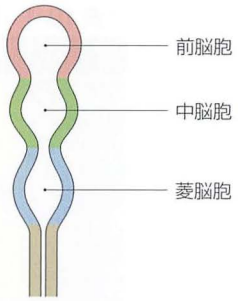

A. 3 脳胞段階

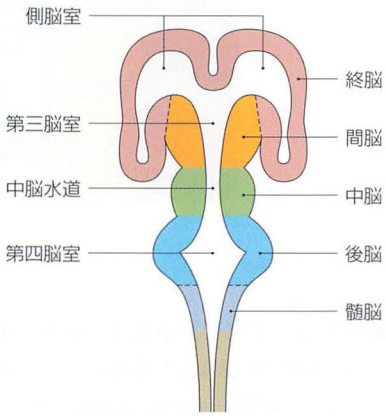

B. 脳室の形成

●図 10-6 脳室の発生，水平断模式図

てヒダを作り(神経ヒダ)，中央部は凹んで溝を作り(神経溝)，ヒダがさらに持ち上がって正中線で癒合して**神経管** neural tube を作る．この間にヒダの外側に隣接する部分からは**神経堤** neural crest の細胞が遊走して中胚葉に入り込み，神経節(脳神経節，脊髄神経節，自律神経節)のニューロン，末梢神経のシュワン細胞のほか，頭部と顔面の骨格や真皮，グリア細胞，脳軟膜とクモ膜などを生じる．

神経管の両側壁は肥厚し，背側の**翼板** alar plate からは感覚性ニューロンが生じ，腹側の**基板** basal plate からは運動性ニューロンが生じる．両者の境界領域からは臓性ニューロンが生じる．天井の**蓋板** roof plate と床の**底板** floor plate はニューロンを生じない．脊髄の灰白質ではこの配置が保持されており，脳幹における脳神経核の正中から外側への配置と対応している．

B 脳の発生(図 10-5, 6，表 10-1)

神経管の前端部にまず 3 個の膨隆部(前脳胞，中脳胞，菱脳胞)ができる．

❶ **前脳胞**は，両側に向かって大きく発達し，左右に半球状に広がって**終脳** telencephalon(大脳)になり，中央部は**間脳** diencephalon になる．

❷ **中脳胞**はあまり発達せず，**中脳** mesencephalon になる．

●表 10-1　脳の発生学的分類

	3 脳胞	中枢神経	灰白質	白質	脳室系
神経管	前脳胞	終脳	大脳皮質	髄質	側脳室
			大脳基底核		
		間脳	視床上部	—	第三脳室
			視床		
			腹側視床		
			視床下部		
	中脳胞	中脳	中脳蓋（視蓋）	大脳脚	中脳水道
			中脳被蓋		
	菱脳胞	橋	神経核	神経路	第四脳室
		小脳	小脳皮質	髄質	
			小脳核	小脳脚	
		延髄	神経核	神経路	
	—	脊髄	灰白質	白質	中心管

❸ **菱脳胞**は前後の 2 部に分かれる．前方の**後脳** metencephalon は背側部が膨隆して小脳になり，腹側部が橋になる．後方の**髄脳** myelencephalon は延髄になる．脊髄では，発生期の神経管の状態が維持される．

● **脳室の発生**

神経管の中心部は発達する脳の中で広がって脳室系になる．終脳の中には左右の側脳室，間脳には第三脳室ができる．中脳は細いままで，中脳水道となる．菱脳胞では，橋と延髄の背側に第四脳室ができる．

3 中枢神経の外形と区分（図 10-7）

人間の脳を外から眺めて見えるのは，大脳と小脳である．大脳に挟まれた部分が間脳であり，ここから下に続く部分は，脳の中軸部をなすので脳幹と呼ばれる．脳幹は下方で脊髄につながる．

A 大脳

大脳 cerebrum は，左右の大脳半球からなり，正中の大脳縦裂により隔てられている．大脳の表面は，灰白質からなる**大脳皮質** cerebral cortex に覆われており，不規則な**溝** sulcus とうね状の**回転** gyrus により表面積を広くしている．

大脳半球 cerebral hemisphere は，外側溝，中心溝，頭頂後頭溝によって，❶ **前頭葉** frontal lobe，❷ **頭頂葉** parietal lobe，❸ **後頭葉** occipital lobe，❹ **側頭葉** temporal lobe に分けられる．前頭葉は前頭蓋窩に，側頭葉は中頭蓋窩に位置している．大脳半球の内部には側脳室がある．

大脳皮質の大部分を占める**新皮質** neocortex は，高次脳機能を営み，発生学的に新しい部位である．大脳の下面にある**嗅脳** rhinencephalon は嗅覚を受容し，内側面で大脳縦裂に面する**辺縁葉** limbic lobe は感情と欲求および記憶に関与し，ともに発生学的に起源の古い部位である．

大脳の中心部には灰白質からなる**大脳基底核** basal nuclei があり，大脳皮質と連絡して運動の調節を行う．白質からなる**髄質** medulla は，左右の大脳半球をつなぐ**脳梁** corpus callosum や大脳皮質から下行する**内包** internal capsule を作る．

B 小脳（▶ 図 10-33）

小脳 cerebellum は，大脳の後下方で延髄の背側にあり，頭蓋腔では後頭蓋窩に位置する．小脳の表面は灰白質からなる**小脳皮質** cerebellar cortex によって覆われており，表面の**溝**と**回転** folium は大脳よりも細かく，ほぼ並行して横方向に走っている．

小脳の中心部には灰白質からなる**小脳核** cerebellar nucleus がある．白質からなる**髄質**は，**小脳脚** cerebellar peduncle を通して脳幹に連絡する．

小脳は身体のバランスや筋活動を調節するとともに，大脳皮質と連絡して運動学習を行う．

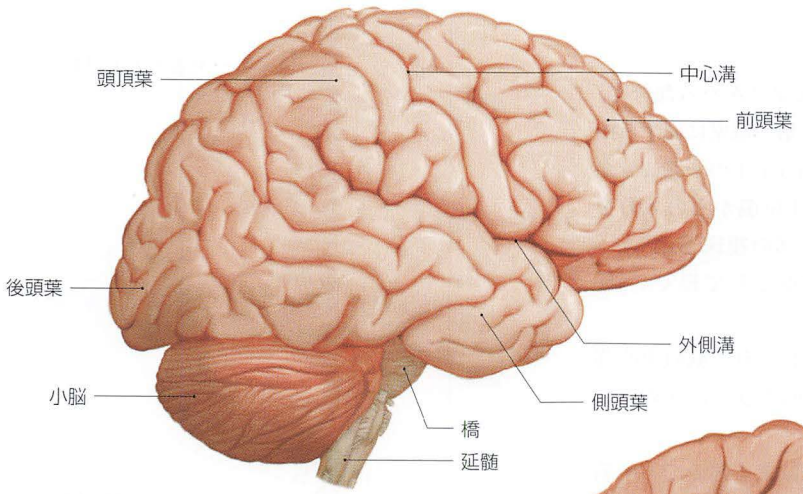

A. 外側面

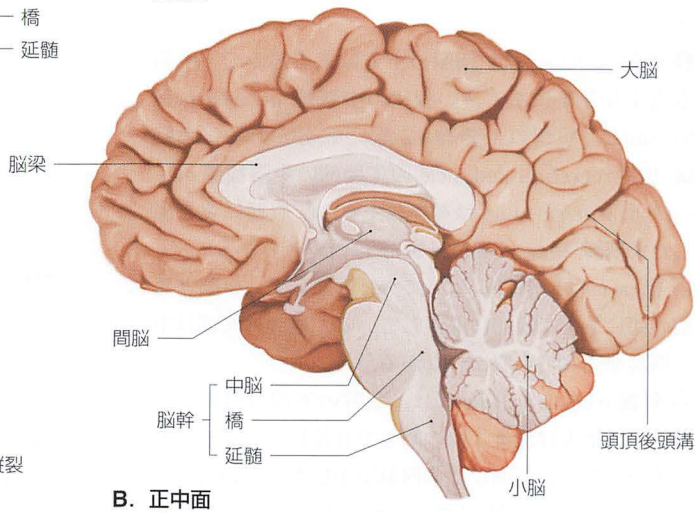

B. 正中面

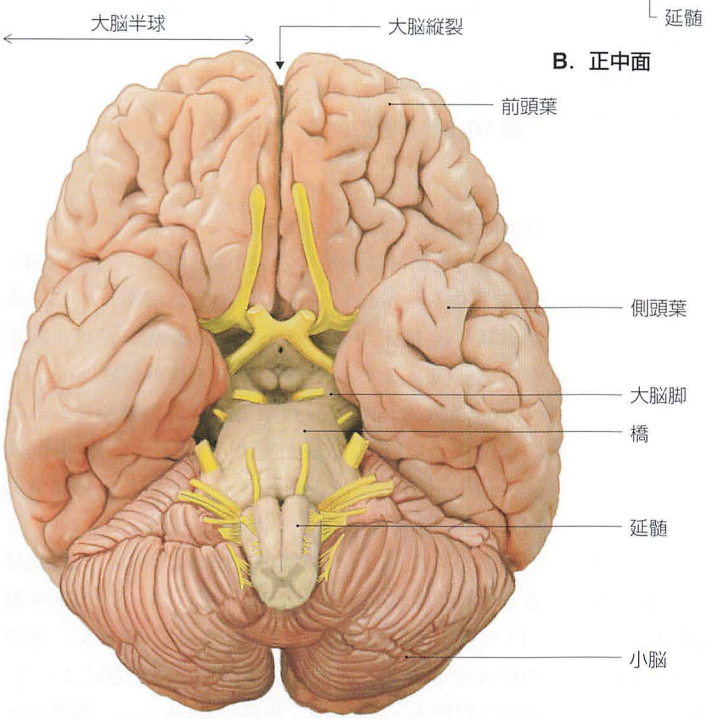

C. 底面

図 10-7 脳の外形

C 間脳，脳幹，脊髄

間脳 diencephalon は，大脳の基部にあたる部分で，第三脳室により左右に分かれる．第三脳室に面する内側壁にある視床下溝により，間脳は上下の 2 部に分かれる．上部の**視床** thalamus は，下位脳からの入力を中継して大脳皮質に伝える．下部の**視床下部** hypothalamus は，自律神経の高次中枢として働く（▶ 図 10-18）．

脳幹 brainstem は，大脳と小脳に隠れた脳の中心部分で，3 つの部位に分かれる（間脳を脳幹に含めることもある）（▶ 図 10-11）．

❶ **中脳** midbrain は，間脳の下方に続く部分で，中脳水道より背側にある薄い板状の**中脳蓋** mesencephalic tectum と，腹側の大脳脚（広義）とに分かれる．**大脳脚**（広義）cerebral peduncle の主要部の**中脳被蓋** mesencephalic tegmentum は神経核を含み，腹側に突き出した**大脳脚**（狭義）cerebral crus は白質からなる．

❷ **橋** pons は，小脳の基部にあたる部分で，中脳と延髄の間にあって腹側に膨隆している．橋の外側部は中小脳脚を通して小脳につながる．

❸ **延髄** medulla oblongata は，脳幹の下端の円錐状の部分で，下方は環椎上縁の高さで脊髄につながる．橋と延髄上部の背側面には第四脳室が広がっている．

脳幹には第Ⅲ～Ⅻ脳神経の核が存在し，また神経細胞体と神経線維が混在する**網様体** reticular formation が広がり，生命維持に不可欠な機能を営む．

脊髄 spinal cord は，円柱状で脊柱管の中に収まる．深部の灰白質と表層の白質からなる．

B 脊髄

1 脊髄の構造

A 脊髄の外形（図 10-8）

脊髄 spinal cord は径 1 cm ほどの円柱状で，長さは約 42～45 cm である．上肢と下肢に分布する神経のために，頸部と腰部で太くなっており，**頸膨大** cervical enlargement（C4～T1），**腰膨大** lumbar enlargement（T12～S2）と呼ばれる．脊髄の下端は円錐形になっており，**脊髄円錐** conus medullaris（S3～）と呼ばれる．脊髄円錐より下方では 1 本の細い**脊髄終糸** filum terminale となって尾骨に達する．

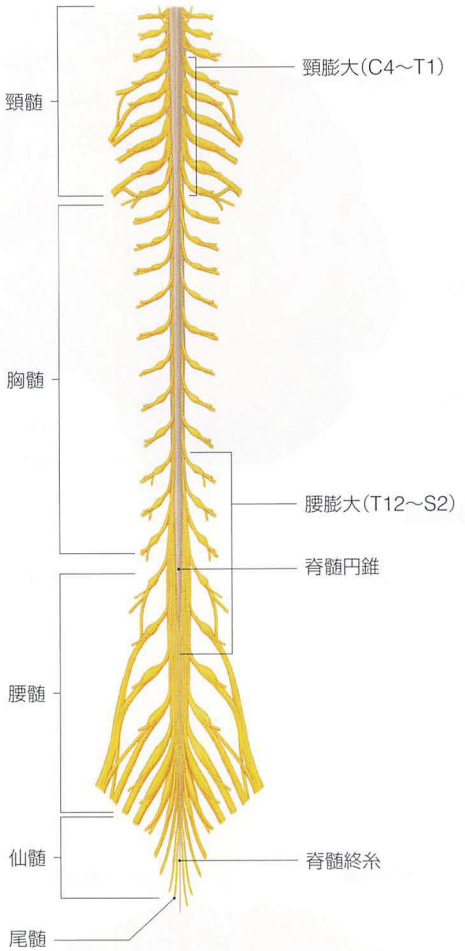

●図 10-8　脊髄の全景，背面

脊髄の表面には縦走する裂と溝がある（▶ 図 10-9）．❶ **前正中裂** anterior median fissure は前面正中にある深い裂，❷ **後正中溝** posterior median sulcus は後面正中にある浅い溝である．❸❹ **前・後外側溝** anterolateral/posterolateral sulcus は前面と後面の外側にある浅い溝で，ここから前根と後根が出る．❺ **後中間溝** posterior intermediate sulcus は後正中溝と後外側溝の間にあり，後索を薄束と楔状束に分ける．

脊髄からは 31 対の脊髄神経が出ており，通り抜ける椎間孔の高さにより頸神経（C1～8），胸神経（T1～12），腰神経（L1～5），仙骨神経（S1～5），尾骨神経（Co）がある．脊髄神経が出ていく高さによって，脊髄は**頸髄** cervical part，**胸髄** thoracic part，**腰髄** lumbar part，**仙髄** sacral part，**尾髄** coccygeal part に区分される．

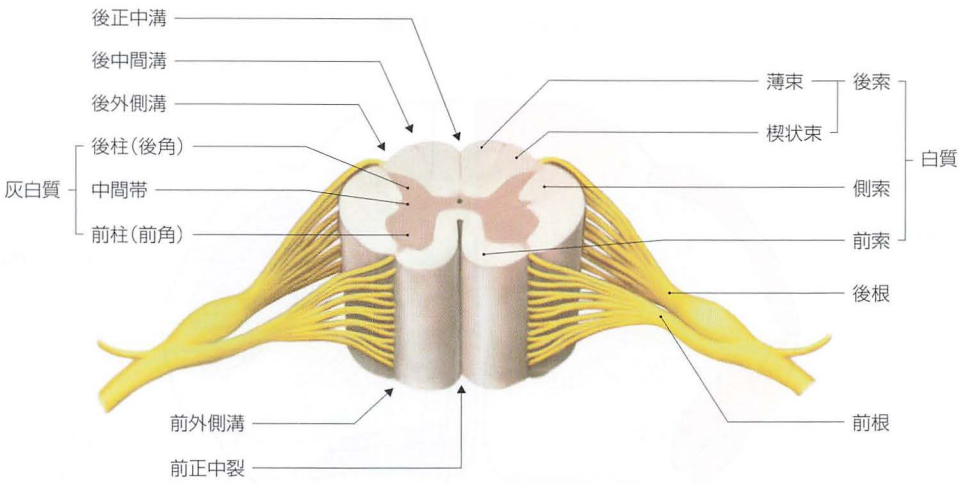

●図 10-9　脊髄の外形と内部構造

B 脊髄の内部構造(図 10-9)

脊髄は，深部の灰白質と表層の白質からなる．

● 灰白質

灰白質 gray matter は前柱，後柱，中間帯の 3 部からなる．

前柱 anterior column(断面では**前角** anterior horn)には，2 種類の運動ニューロンが存在する．

❶ **α 運動ニューロン**は，大型の多極性ニューロンで，骨格筋線維を支配する．1 つの筋を支配する一群の α 運動ニューロンの分布する領域は縦方向に伸び，2〜4 髄節にわたる細胞柱を作る．また α 運動ニューロンの前柱での分布は体部位と相関する局在性があり，内側部のニューロンは体幹ないし四肢の近位部の筋を，外側部のニューロンは四肢の遠位部の筋を支配する．中心部のニューロンは屈筋を支配し，周縁部のニューロンは伸筋を支配する．

❷ **γ 運動ニューロン**は，中型ないし小型のニューロンで，筋紡錘の筋(錘内筋)を支配し，筋緊張を調節する．

後柱 posterior column(断面では**後角** posterior horn)は，後根から感覚ニューロンの入力を受け取る．感覚ニューロンは後根の脊髄神経節にある偽単極性ニューロンで，その軸索が後根から脊髄に入り，上下の髄節に側枝を出してから後柱に入り，後柱の介在ニューロンにシナプスを作る．

中間帯 intermediate zone は，胸髄と腰髄上部で側方に突き出て側柱を作る．**側柱** lateral column には交感神経節前ニューロンが存在し，その軸索は前根から出たのち，交通枝を通って交感神経幹に入り，交感神経節で節後ニューロンに接続する．節後ニューロンの軸索が内臓と血管に分布する．仙髄の中間帯には副交感神経節前ニューロンが存在するが，側柱と呼べるほどの突出は作らない．

● 白質

白質 white matter は上行・下行する線維束からなり，灰白質の前柱と後柱によって，❶ **前索** anterior funiculus，❷ **側索** lateral funiculus，❸ **後索** posterior funiculus の 3 部に分かれる．前索と側索の境界は不明確で連続することがあるので，合わせて**前側索** anterolateral funiculus と呼ばれることがある．

2 脊髄の伝導路(図 10-10)

脊髄白質には，脊髄と脳とをつなぐ神経線維が縦走している．上行路は脊髄神経を通して入った感覚情報を脳に伝え，下行路は脳からの運動指令を脊髄の運動ニューロンに伝える．

A 脊髄の上行路

脊髄の**上行路** ascending tract には次の 3 種類がある．

❶ **後索** posterior funiculus は，繊細な触覚と意識に上る固有感覚を伝える．後中間溝により 2 分され，内側の**薄束** gracile fasciculus は下半身からの，外側の**楔状束** cuneate fasciculus は上半身からの感覚を運ぶ．同側

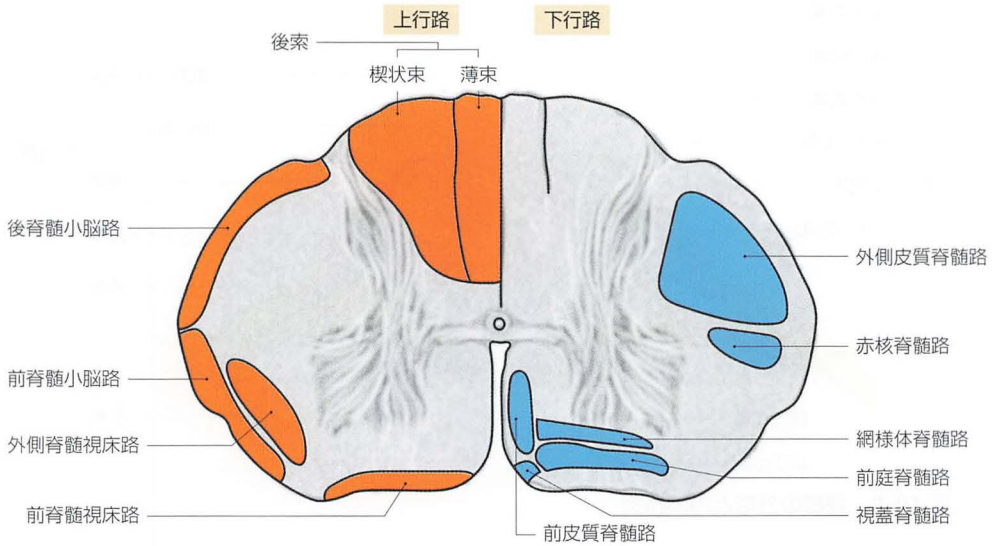

●図 10-10　脊髄の伝導路．上行伝導路（左側）と下行伝導路（右側）

を上行して延髄下部の薄束核と楔状束核に達する．

❷ **外側・前脊髄視床路** lateral/anterior spinothalamic tract は，原始感覚（温痛覚，粗い触圧覚）を伝える．脊髄内で交叉して対側に移って上行し，視床に達する．伝統的に，外側脊髄視床路と前脊髄視床路に区別されるが，最近の知見では両者は連続しており，機能的にも共通している．

❸ **前・後・吻側脊髄小脳路** anterior/posterior/rostral spinocerebellar tract は，意識に上らない固有感覚を小脳に伝える．下半身からの感覚は側索の前・後脊髄小脳路を，上半身からの感覚は側索の前部の吻側脊髄小脳路を上行し，下小脳脚を通って同側の小脳皮質に達する．

Functional scope

細胞構築による層区分

脊髄灰白質は，細胞構築によって 10 層に区分されている．後柱が 5 層（Ⅰ～Ⅵ層）に，中間帯が 2 層（Ⅶ，Ⅹ層），前柱が 2 層（Ⅷ～Ⅸ層）に分かれる．後根からの感覚神経線維はⅠ～Ⅳ層に入力し，前根から出る骨格筋支配の運動神経線維はⅨ層の運動ニューロンから起こる．脊髄の細胞構築層はスウェーデンのレキシード（Bror Rexed）が 1952 年に提案したもので，現在でもよく用いられる．

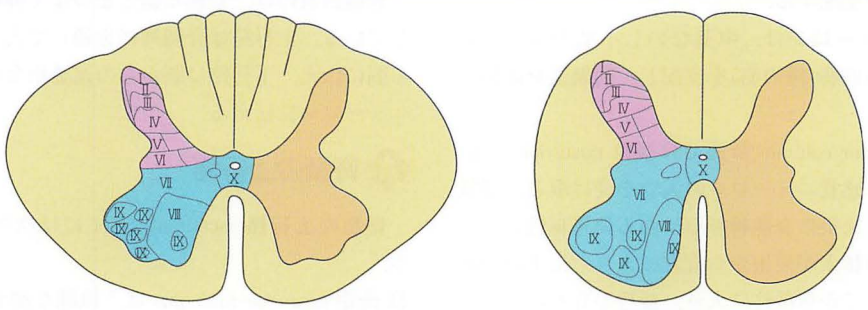

●レキシードによる脊髄灰白質の層区分

B 脊髄の下行路

脊髄の**下行路** descending tract は，機能により 2 群に分けられる．

第 1 は主要で，大脳皮質の一次運動野から起こり，脊髄前柱の α 運動ニューロンに接続する**皮質脊髄線維** corticospinal tract である．75～90% の線維は延髄で交叉して側索を**外側皮質脊髄路** lateral corticospinal tract として下行し，10～25% の線維は前索を**前皮質脊髄路** anterior corticospinal tract として下行してから交叉する．

第 2 は補助的で，中脳と橋から起こって γ 運動ニューロンに接続するもので，いくつかの経路がある．

❶ **視蓋脊髄路** tectospinal fiber は，中脳の上丘から起こり，交叉してから前索を下行し，頸髄の運動ニューロンに終わる．

❷ **赤核脊髄路** rubrospinal tract は，中脳で交叉してから前索を下行し，四肢の遠位部の筋の運動を指令する．

❸ **網様体脊髄路** reticulospinal tract は，橋と延髄の網様体から両側性に前索（ないし側索の前部）を下行し，体幹と四肢の近位部の筋の運動を指令する．

❹ **前庭脊髄路** vestibulospinal tract には 2 つの経路がある．内側前庭脊髄路は前庭神経内側核から起こり，前索の内側縦束を下行して頸髄の運動ニューロンを支配する．外側前庭脊髄路は前庭神経外側核から起こり，側索の前部（ないし前索）を下行して体幹と下肢の伸筋を支配する．

3 脊髄の中枢機能

脊髄は，感覚情報と運動指令を脳との間でやりとりするだけでなく，脊髄反射により感覚情報を運動指令につなげ，歩行発現のような簡単な中枢機能を営む．

A 脊髄反射

脊髄神経を通して伝えられる触覚，温痛覚，固有感覚は，上行路を通して脳に伝えられるだけでなく，脊髄内の回路を通して素早い運動を引き起こす．中枢での感覚入力から運動出力への変換は**反射** reflex と呼ばれる．重要な脊髄反射に伸張反射と屈曲反射がある．

伸張反射 stretch reflex は，筋が引き伸ばされるとその筋と協力筋が収縮する反射である．筋紡錘の伸展受容器からの情報を運ぶ感覚ニューロンが，前柱の運動ニューロンに直接にインパルス（刺激）を伝えて興奮させる．同時に，介在ニューロンを通して拮抗筋の運動ニューロンを抑制し弛緩させる拮抗抑制を引き起こす．例として膝蓋腱反射がある．

屈曲反射 flexion reflex は，皮膚や粘膜に不意に痛みを感じたときに，触れた腕や脚全体をただちに屈曲して刺激を避ける反射である．脊髄内で複数の介在ニューロンを経由して，腕や脚の屈筋の運動ニューロンが興奮し，伸筋の運動ニューロンが抑制される．

B 歩行発現

歩行 gait では，脚の伸展と屈曲を交互に繰り返して身体全体を前進させる．移動する速さにより**並足** walk，**速歩** trot，**駆け足** gallop と変化しても，運動の基本的なパターンは変わらない．

歩行を発現させる神経回路は脊髄灰白質の中間帯と前柱に存在し，❶ 歩行リズムの生成，❷ 各関節を動かす筋の収縮パターンの形成，❸ 運動ニューロンによる筋への指令，と階層的に構成されている．

実際の歩行の際には，皮膚からの触覚と固有感覚の入力，大脳皮質と脳幹からの指令がこれらの神経回路に加わって，歩行運動が調整される．

C 脳幹：延髄，橋，中脳

1 脳幹の構造（図 10-11）

脳幹 brainstem は，間脳から下方に続く脳の中心部分で，❶ 延髄，❷ 橋，❸ 中脳からなる．延髄上部と橋の背側に第四脳室がある．間脳を脳幹に含めることもある．

A 延髄

延髄 medulla oblongata は，脳幹の下端の円錐状の部分で，下方は環椎上縁の高さで脊髄につながる．頭蓋腔では大後頭孔の上方で斜台の後部に載っている．

● 腹側面（図 10-11A）

脊髄から続く前正中裂と前外側溝がある．両者の間の前索は延髄で発達して**錐体** pyramid という細長い隆起を作り，ここを皮質脊髄線維（随意運動の下行路）が通る．延髄と脊髄の境界の高さで左右の前索の間を，**錐体交叉** pyramidal decussation という皮質脊髄線維の

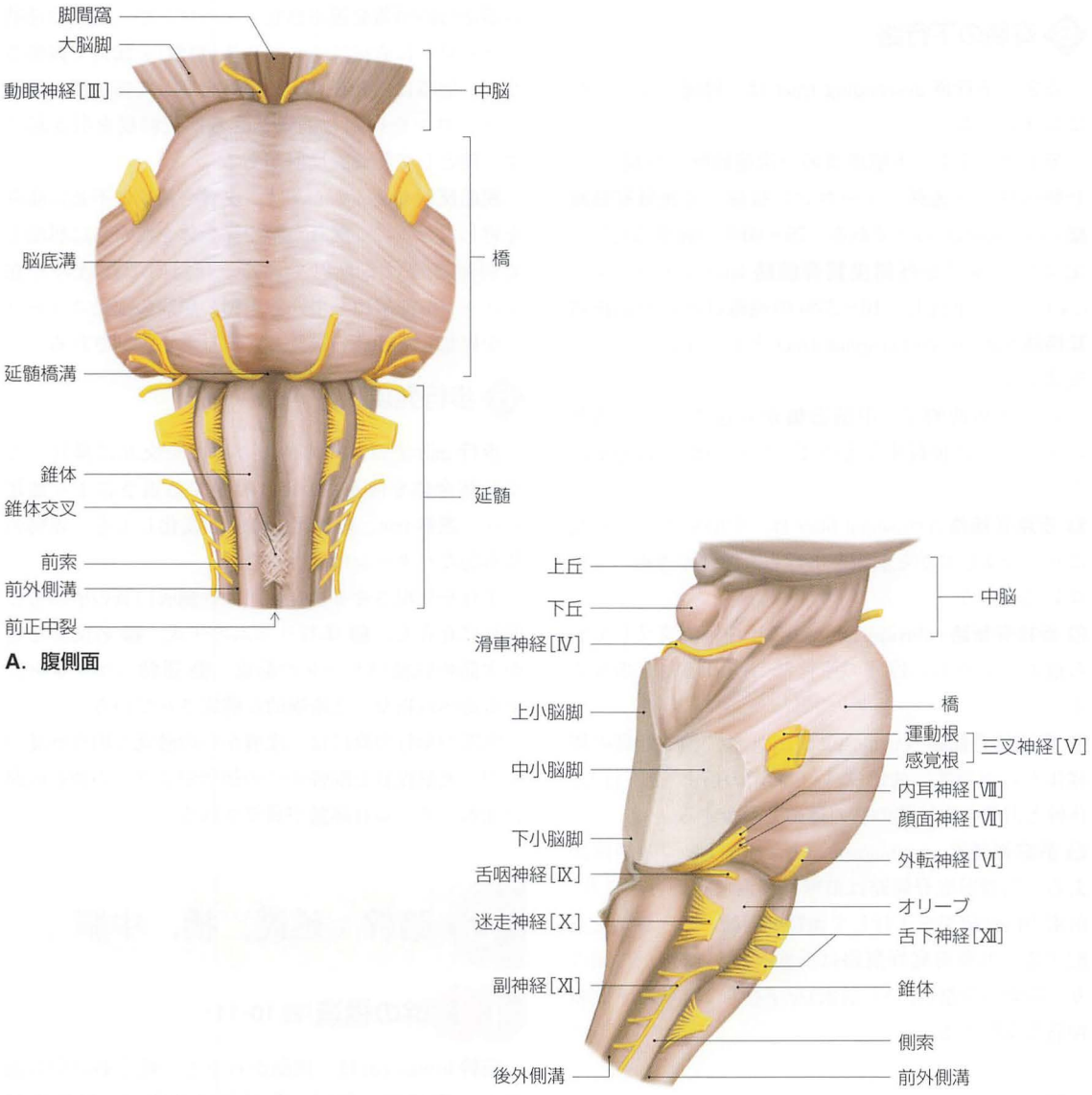

●図 10-11　脳幹の外形

交叉線維がつないでいる．

● **外側面(図 10-11B)**

側索の上部で錐体の外側に，**オリーブ** oliva という楕円形の小隆起があり，下オリーブ核(小脳との中継核)を含む(▶ 図 10-16B)．側索の線維の一部は**下小脳脚** inferior cerebellar peduncle を通って小脳に向かう．錐体とオリーブの間の前外側溝から**舌下神経**[Ⅻ]の根が，オリーブの外側後方の後外側溝から**副神経**[Ⅺ]，**迷走神経**[Ⅹ]，**舌咽神経**[Ⅸ]の根が出る．

● **延髄下部(図 10-12A)**

背側面には，頸髄からつながる薄束と楔状束が小高い隆起となって**薄束結節** gracile tubercle と**楔状束結節** cuneate tubercle を作り，薄束核と楔状束核(識別的感覚の中継核)を含む(▶ 図 10-15)．延髄の下部は，脊髄と同様に中心管の天井が延髄の背側壁により覆われている．

● **延髄上部(図 10-12B)**

中心管の延長は拡張して第四脳室になり，その天井は開いている．延髄上部と橋の背側面には，**菱形窩**

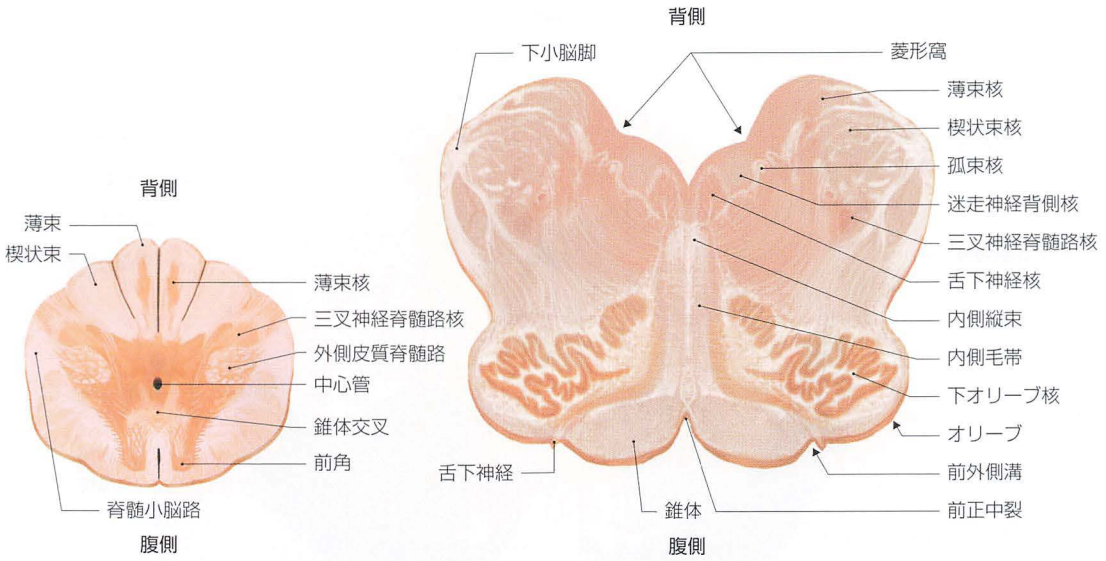

●図 10-12 延髄の横断面

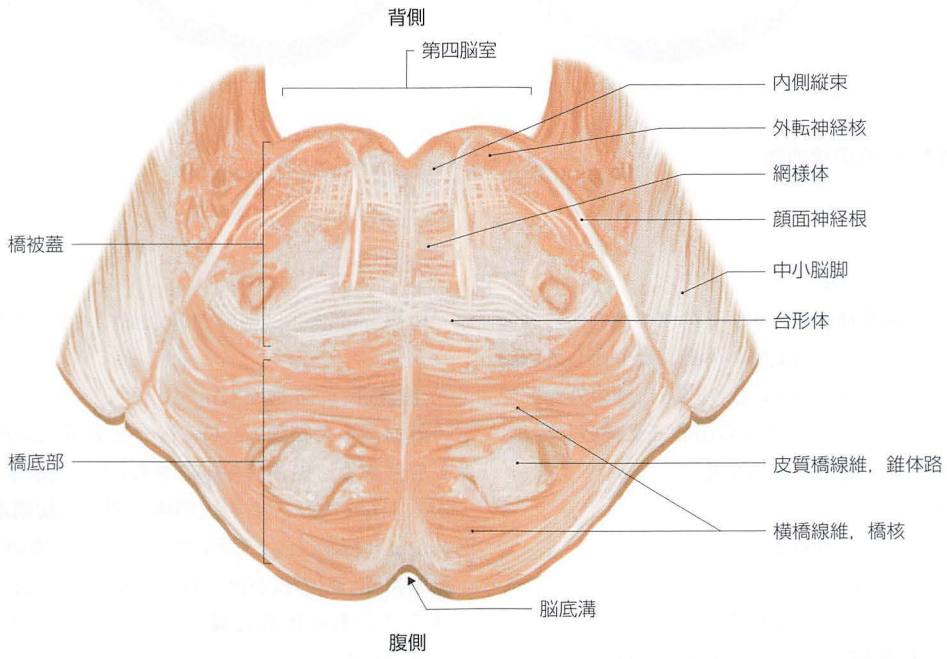

●図 10-13 橋の横断面

rhomboid fossa という窪みがあり，第四脳室の床を作っている．

B 橋(図 10-11, 13)

橋 pons は，中脳と延髄の間にあって腹側に膨隆し，小脳の基部にあたる．

● 腹側面(図 10-11A)

膨隆しており，下端の**延髄橋溝** medullopontine sulcus によって延髄から境される．橋の両側は，**中小脳脚** middle cerebellar peduncle によって小脳につながる．橋の表面には横走する線条が多数みられる．腹側面の正中には浅い**脳底溝** basilar sulcus があり，ここを脳底

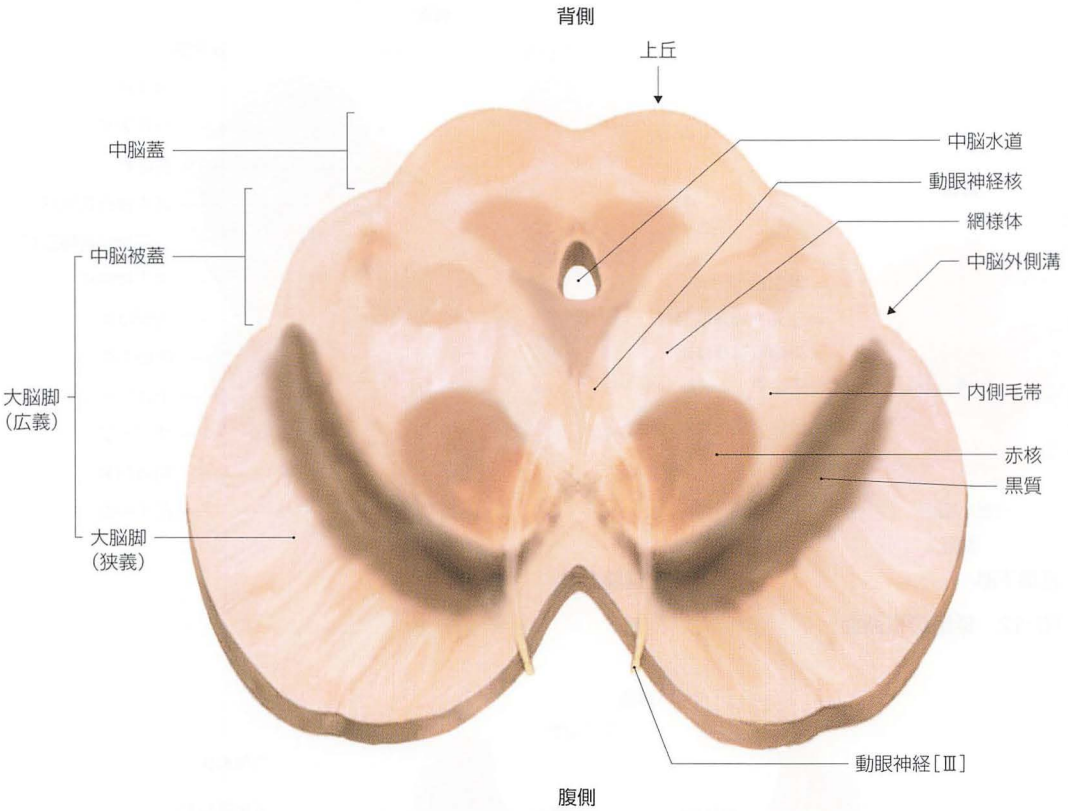

●図 10-14　中脳の横断面

動脈が通る.

● **下縁**(▶ 図 10-11B)

外側端から**内耳神経**[Ⅷ]が，そのすぐ内側から**顔面神経**[Ⅶ]の根が出る．脳底溝の外側あたりから**外転神経**[Ⅵ]abducens nerve の細い根が出る．橋の外側部で中小脳脚への移行部あたりから出る**三叉神経**[Ⅴ]は，太い感覚根と細い運動根からなる.

● **背側面**

菱形窩の上半部を占める.

● **内部**(▶ 図 10-13)

橋の内部は，橋底部と橋被蓋に分けられる.

❶ 腹側部は**橋底部** basilar part of pons と呼ばれ，大脳皮質から下行する縦走線維(皮質脊髄線維，皮質橋線維)と，中小脳脚を通って小脳につながる横走線維(横橋線維)と，大脳皮質から小脳への中継核の橋核(皮質橋線維と横橋線維をつなぐ)が含まれる.

❷ 背側部は**橋被蓋** tegmentum of pons で，脳神経核，網様体，上行伝導路などが含まれる.

C 中脳

中脳 midbrain は脳幹の最上部で，上方で間脳につながる.

● **腹側面**(▶ 図 10-11A)

外側部を**大脳脚** cerebral crus という太い線維束(皮質脊髄線維，皮質核線維を含む)が，大脳半球の深部から下行する．左右の大脳脚の間には**脚間窩** interpeduncular fossa という深い窪みがある．脚間窩からは**動眼神経**[Ⅲ]の根が出ており，脚間窩の床には血管が通る孔があり**後有孔質** posterior perforated substance と呼ばれる.

● **背側面**(▶ 図 10-11B)

上・下丘 superior/inferior colliculus という上下 2 対の隆起があり，内部に神経核を有している．上丘は上丘腕を介して間脳の外側膝状体につながり，視索からの線維が入力して視覚の反射に関する機能を担う．下丘は下丘腕を介して内側膝状体につながり，聴覚の中継核として働く．下丘のすぐ下方から**滑車神経**[Ⅳ] trochlear nerve の根が出て，前方へ回り，橋との境で

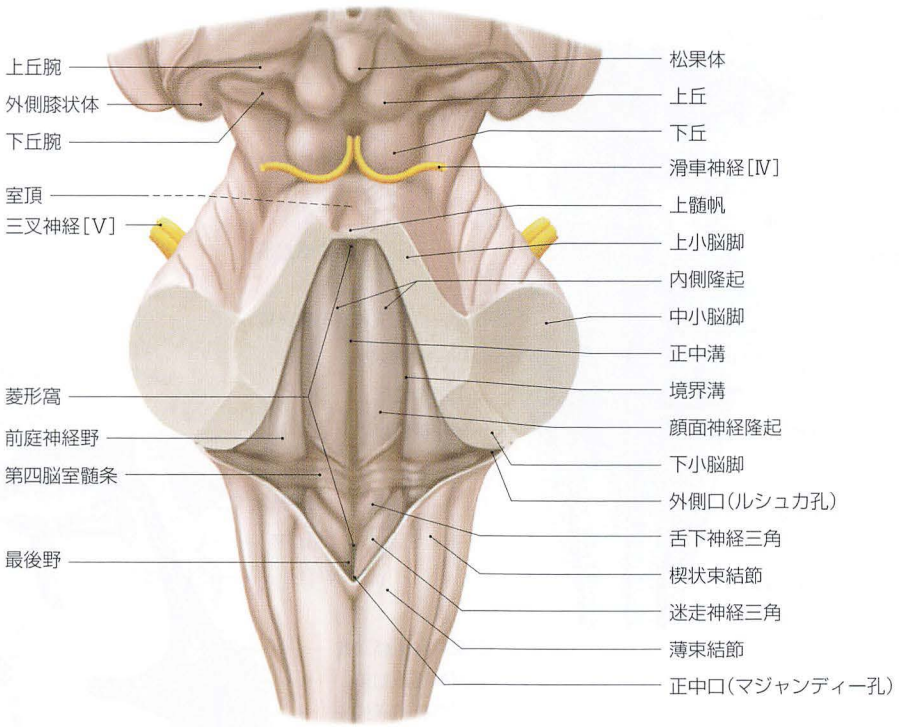

●図 10-15 脳幹と第四脳室，背側面

腹側面に現れる．

● **内部(図 10-14)**

中脳水道 cerebral aqueduct があり，間脳の第三脳室と橋・延髄上部の第四脳室との間をつないでいる．中脳は 3 部に分かれる．

❶ **中脳蓋** tectum of midbrain は，中脳水道より背側の部分で上丘と下丘の核がある．

❷ **中脳被蓋** tegmentum of midbrain は，中脳水道と中脳外側溝の間の部分で，神経核，網様体，上行伝導路などを含む．

❸ **大脳脚**(狭義) cerebral crus は，中脳外側溝より腹側の部分で，大脳皮質から下行する錐体路の線維を含む．❷と❸は合わせて**大脳脚**(広義) cerebral peduncle と呼ばれる．

D 第四脳室と菱形窩(図 10-15)

脳幹の脳室系は，延髄下部では脊髄と同様の細い**中心管** central canal である．延髄上部と橋では，広がって第四脳室を作る．中脳では狭くなり，**中脳水道**になる．

第四脳室 fourth ventricle は，橋と延髄上部の背面にある脳室で，上方では中脳水道を通って第三脳室につながり，下方では中心管につながる．前壁(腹側面)は第四脳室底で，後壁(背側面)は第四脳室蓋である．

● **第四脳室底**

菱形窩 rhomboid fossa は，橋から延髄上部の背面にできた菱形の窪みである．菱形窩の正中には**正中溝** median sulcus が縦走し，その左右両側に**内側隆起** medial eminence という隆起部があり，その外側縁は浅い**境界溝** sulcus limitans になっている．第四脳室のやや下方で，正中溝から両側に**第四脳室髄条** medullary striae of fourth ventricle という数本の線維束が横走するが，個体差が著しい．

内側隆起の下端部は次第に細くなって**舌下神経三角** hypoglossal trigone となり，ここに舌下神経核が位置する．舌下神経三角の外側には**迷走神経三角** vagal trigone という三角形の領域が接し，ここに迷走神経背側核がある．内側隆起は，髄条のやや上方で**顔面神経隆起** facial colliculus という丸みを帯びた高まりを作る．ここに外転神経核があり，それを囲むように顔面神経線維束が走る(▶ 図 10-13)．

第四脳室の最下部で中心管に移行する手前の三角形の領域は，**最後野** area postrema と呼ばれ，血液脳関門がなく血管に富む特殊な領域で，脳室周囲器官の 1

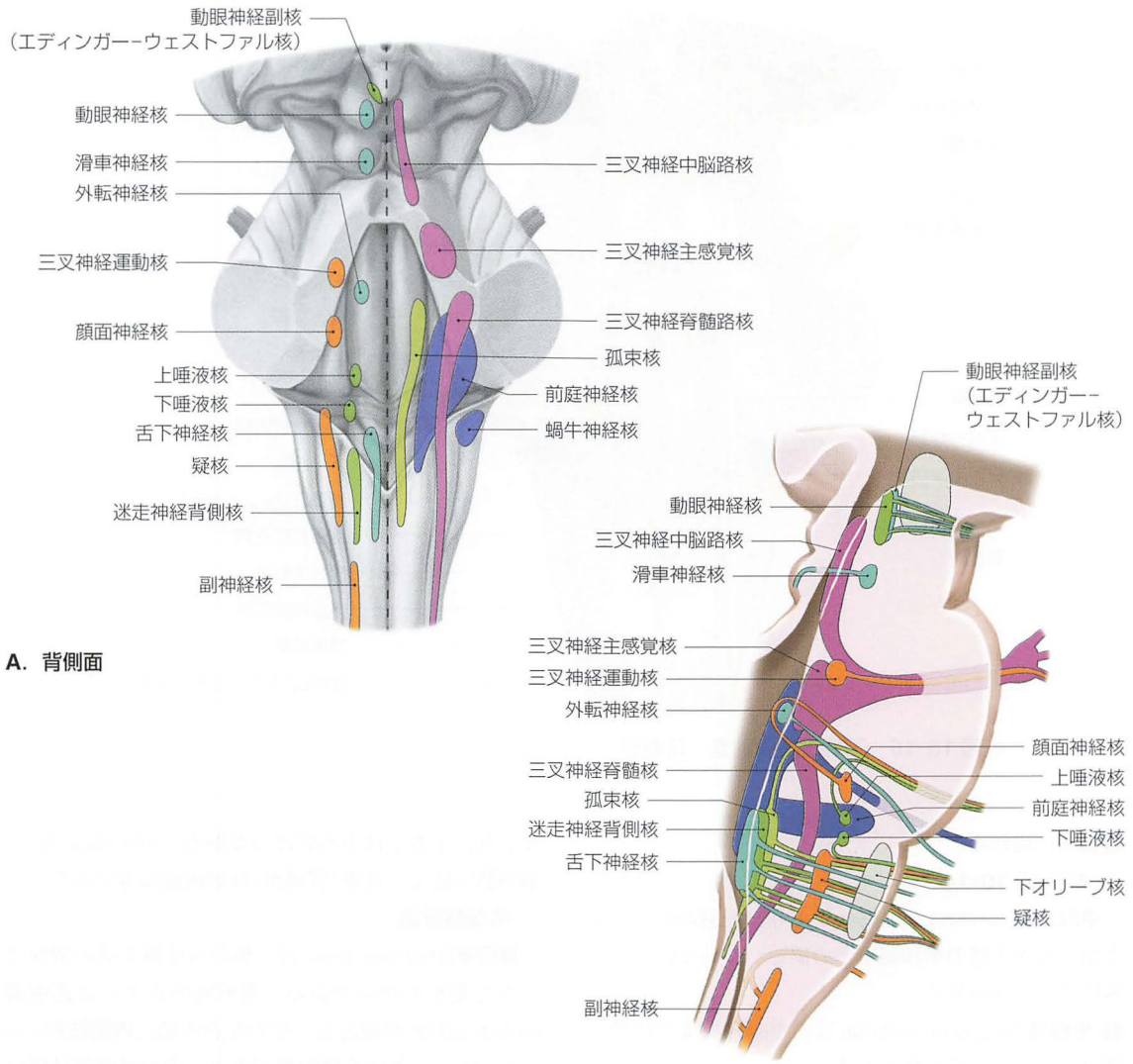

●図 10-16　脳幹の脳神経核（正中断）

つである．

境界溝外側の髄条あたりの高さは**前庭神経野** vestibular area と呼ばれ，ここに前庭神経核が広がる（▶ 図 10-16）．第四脳室上部の外側壁には**青斑** locus coeruleus という青みがかった領域があり，ここに位置する青斑核はメラニン色素を含んでいる．

● 第四脳室蓋

第四脳室蓋は，橋と延髄の境界部で後方に高く盛り上がり，その頂点は**室頂** fastigium と呼ばれる．上半部は，外側部が上小脳脚からできており，中央は三角形の薄い膜状部で**上髄帆** superior medullary velum と呼ばれ，薄い白質層からできている．下半部は全体に薄い膜状で下に狭い三角形であるが，その上部は薄い白質層からなり，**下髄帆** inferior medullary velum と呼ばれる．下部は**脈絡組織** choroid membrane からなり脳室面の上衣と脳表面の軟膜が密着している．菱形窩の下角には**正中口** median aperture（**マジャンディー孔** foramen of Magendie）があり，外側角には**外側口** lateral aperture（**ルシュカ孔** foramen of Luschka）があり，第四脳室とクモ膜下腔をつなぐ通路になっている．上・下髄帆の背面はクモ膜下腔を隔てて小脳に接するが，室頂は小脳内に入り込む．

第四脳室蓋の脈絡組織の一部は，血管を含む**脈絡叢** choroid plexus となって第四脳室内に突き出している．第四脳室の脈絡叢は左右 1 対あり，正中口の付近から上行し，室頂付近で外側に曲がり外側口付近に達する．

●表 10-2 脳神経の神経線維の種類と支配対策（表 8-27 再掲）

線維の機能	運動性			感覚性		
	❶ 体性運動性	❷ 鰓弓運動性	❸ 臓性運動性	❹ 特殊感覚性	❺ 体性感覚性	❻ 臓性感覚性
支配対象	体節由来骨格筋	鰓弓由来骨格筋	平滑筋・腺	特殊感覚器	皮膚・粘膜・運動器	内臓・血管・味覚
Ⅰ 嗅神経				●		
Ⅱ 視神経				●		
Ⅲ 動眼神経	●		●			
Ⅳ 滑車神経	●					
Ⅴ 三叉神経		●			●	
Ⅵ 外転神経	●					
Ⅶ 顔面神経		●	●			●
Ⅷ 内耳神経				●		
Ⅸ 舌咽神経		●	●			●
Ⅹ 迷走神経		●	●		●	●
Ⅺ 副神経	●					
Ⅻ 舌下神経	●					

2 脳神経核（図 10-16，表 10-2）

脳幹には第Ⅲ～Ⅻ脳神経の核が存在する．脳神経のニューロンは，その機能と由来とによって 6 種類に分類できる．

❶ **体性運動性** somatic motor：体節由来の骨格筋を支配する．

❷ **鰓弓運動性** branchial motor：鰓弓由来の骨格筋を支配する．

❸ **臓性運動性** visceral motor：自律神経の成分であり，平滑筋・心筋と腺を支配する．

❹ **特殊感覚性** special sensory：頭部の特殊感覚（視覚，聴覚，嗅覚）の感覚器を支配する．

❺ **体性感覚性** somatic sensory：皮膚と粘膜，および運動器の骨格，筋，靱帯などを支配する．

❻ **臓性感覚性** visceral sensory：2 種類あり，一般臓性感覚性は内臓領域と血管の感覚を支配し，特殊臓性感覚性は味覚を支配する．

A 舌下神経核

舌下神経［Ⅻ］は，体性運動性で舌筋を支配する．**舌下神経核** nucleus of hypoglossal nerve は，菱形窩の下半で正中線の両側の舌下神経三角にある．

B 副神経・迷走神経・舌咽神経の核

これら 3 つの神経は，中枢神経の中で共通の核から起こり，末梢で分かれている．

● 副神経［Ⅺ］

2 種類の根がある．

❶ 延髄根：喉頭筋への鰓弓運動性の線維と心臓への副交感性節前線維を含み，迷走神経に合流する．

❷ 脊髄根：胸鎖乳突筋と僧帽筋を支配する．

副神経核 nucleus of accessory nerve は脊髄根の起始核で，脊髄前柱の延長上で延髄下部に位置する．

● 迷走神経［Ⅹ］と舌咽神経［Ⅸ］

5 種類の神経線維を含む．

❶ 鰓弓運動性：喉頭筋［Ⅹ］と咽頭筋［Ⅹ，Ⅸ］を支配する運動線維からなる．

❷ 臓性運動性：副交感性節前線維からなる．

❸ 体性感覚性：外耳の一部からの体性感覚線維からなる．

❹ 一般臓性感覚性：咽頭と喉頭，胸腹部内臓や大血管からの感覚線維からなる．

❺ 特殊臓性感覚性：舌の後 1/3 分と咽頭・喉頭の味覚の感覚線維からなる．

● 共通の核

疑核 nucleus ambiguus は，延髄の深部で網様体の中を縦に伸びる．副神経［Ⅺ］の延髄根，迷走神経［Ⅹ］・

舌咽神経[Ⅸ]の鰓弓運動性の起始核である．

迷走神経背側核 dorsal nucleus of vagus nerve は，菱形窩の下端近くの迷走神経三角の直下にある．迷走神経[Ⅹ]の副交感性起始核だが，外側部には迷走神経[Ⅹ]の体性感覚性線維が終止する．

下唾液核 inferior salivatory nucleus は，舌咽神経[Ⅸ]の副交感性起始核で，迷走神経背側核の上方に連なる位置にある．

孤束核 solitary nuclei は，臓性感覚性の終止核で，延髄のほぼ全長にわたって柱状に伸びる．孤束核の下部には迷走神経[Ⅹ]と舌咽神経[Ⅸ]からの一般臓性感覚性線維が終止し，上部には迷走神経[Ⅹ]・舌咽神経[Ⅸ]・顔面神経[Ⅶ]からの味覚の特殊臓性感覚性線維が終止する．

C 内耳神経の核

内耳神経[Ⅷ]は 2 部に分かれ，蝸牛神経は聴覚を，前庭神経は平衡覚を担当する．

蝸牛神経核 cochlear nuclei は蝸牛神経の終止核で，菱形窩の外側隅で下小脳脚の近くにあり，背側核と腹側核の 2 核に分かれる．

前庭神経核 vestibular nuclei は前庭神経の終止核で，菱形窩の外側部で蝸牛神経核より内側にあり，延髄上部から橋下部まで広がっている．下核・内側核・外側核・上核の 4 核に分かれる．前庭神経外側核は**ダイテルス核** Deiters nucleus の別名がある．

D 顔面神経の核

顔面神経[Ⅶ]は，3 種類の神経線維を含む．

❶ 鰓弓運動性：顔面筋など第 2 鰓弓由来の筋を支配する．

❷ 臓性運動性：副交感性節前線維からなる．

❸ 特殊臓性感覚性：舌の前 2/3 の味覚の感覚線維からなる．

❷と❸の線維は神経根の部分で他の線維と独立して走行し，**中間神経** intermediate nerve と呼ばれる．

顔面神経核 motor nucleus of facial nerve は，延髄と橋の境界で菱形窩の奥深くにあり，顔面神経の鰓弓運

Functional scope

脳神経核の配置

脳神経核は，しばしば脳幹において縦方向に伸びた柱を形成する．また，類似する機能をもつ核は，縦方向に並んでいる．

つまり，脳神経核は，脳幹において機能ごとに縦方向のコラム(円柱)を作っており，その機能は正中から外側に向かって，

❶ 体性運動
❷ 鰓弓運動
❸ 臓性運動
❹ 臓性感覚
❺ 体性感覚
❻ 特殊感覚

の順に配列されている．

同様の配列は発生期の神経管にも存在する．ただし神経管における配列は，腹側から背側に向かって，

❶ 体性運動
❷ 臓性運動
❸ 内臓感覚
❹ 体性感覚

の順で，脊髄ではそのまま維持されている．

脳幹の配列では，これに鰓弓運動と特殊感覚の神経核が加わっている．さらに腹側から背側への配列が，正中から外側への配列に変わっている．この配列方向の変化は，神経管の蓋板が引き伸ばされて，神経管の垂直な側壁が外側に倒れて水平になったためだと考えられている．

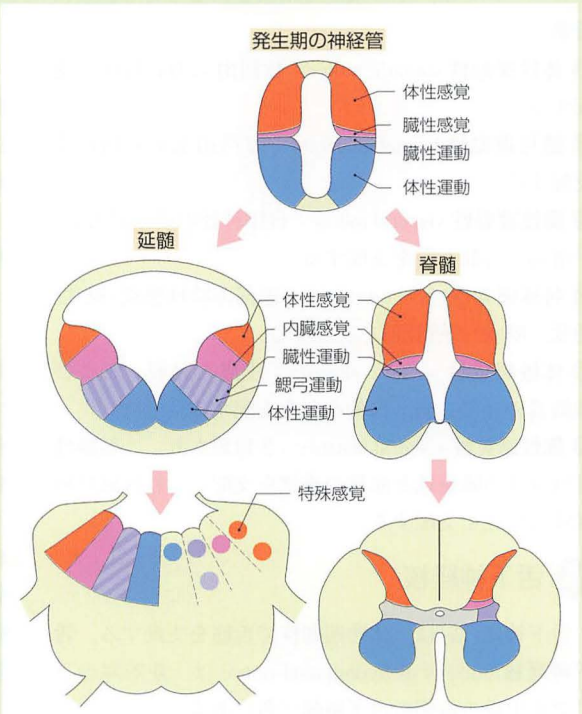

●脊髄と延髄における脳神経核の配置

動性線維の起始核である．ここから出た神経根は背内側に向かい，外転神経核の背側を回って腹外側に向かい，延髄と橋の境界から脳外に出る．

上唾液核 superior salivatory nucleus は，顔面神経の副交感性線維の起始核で，顔面神経核の背側の網様体の中にあり，迷走神経背側核と下唾液核の延長上に位置する．

味覚の線維は孤束核に終止する．

E 三叉神経の核

三叉神経[Ⅴ]は，2種類の神経線維を含む．

❶ 鰓弓運動性：運動根を形成し，咀嚼筋など第1鰓弓の筋を支配する．

❷ 体性感覚性：顔面の皮膚と粘膜の体性感覚を担当する．

運動性の1つの核と，感覚性の3つの核がある．

三叉神経運動核 motor nucleus of trigeminal nerve は，橋の網様体の背外側部で，外転神経核の上外側方向にある．鰓弓運動性線維の起始核である．

三叉神経中脳路核 mesencephalic nucleus of trigeminal nerve は，三叉神経運動核から上方の中脳まで伸びる．咀嚼筋に分布する固有感覚線維の終止核である．偽単極性の一次感覚ニューロンを含み，神経節細胞が中枢内に移動したものと考えられる．

三叉神経主感覚核 principal sensory nucleus of trigeminal nerve は，三叉神経運動核の外側に位置する．体性感覚のうち識別的感覚(精細な触圧覚)の線維の終止核である．

三叉神経脊髄路核 spinal nucleus of trigeminal nerve は，三叉神経主感覚核から下方に向かって伸び，延髄を縦走して頸髄の後柱につながる．体性感覚のうち原始感覚(温痛覚，粗大な触圧覚)の線維の終止核である．

F 眼球運動に関わる脳神経核

外転神経[Ⅵ]，滑車神経[Ⅳ]，動眼神経[Ⅲ]は外眼筋を支配する体性運動性神経を含む．動眼神経[Ⅲ]はさらに臓性運動性(副交感性)の神経線維を含む．

外転神経核 nucleus of abducens nerve は，橋の高さで正中線に近い菱形窩底の顔面神経隆起の中にある．外転神経の体性運動性線維の起始核である．

滑車神経核 nucleus of trochlear nerve は，中脳の上丘と下丘の境の高さで，中脳水道の腹側にある．滑車神経の体性運動性線維の起始核である．滑車神経根はここから背側に向かい，中脳水道の背側で左右が交叉して，下丘のすぐ下方から脳外に出る．

動眼神経核 nucleus of oculomotor nerve は，滑車神経核の上方で縦に伸びる細長い核である．動眼神経の体性運動性線維の起始核である．動眼神経根はここから腹側に向かい，赤核を貫いて大脳脚の間から脳外に出る．

動眼神経副核 accessory nuclei of oculomotor nerve(**エディンガー-ウェストファル核** Edinger-Westphal nucleus)は，動眼神経核のすぐ内側にある．動眼神経の副交感性節前線維の起始核である．

3 脳幹の上行路と中継核

脊髄からの上行路は，脳幹を通過して，あるいは脳幹の核で中継されて，大脳や小脳などの上位脳に向かう．また，脳幹の感覚性の脳神経核からも，上行路が上位脳に向かう．

A 脊髄からの上行路

脳幹には，脊髄から上行する3種類の伝導路が含まれる．

● 識別的感覚(精細な触圧覚)を伝える経路

脊髄の後索と，脳幹の内側毛帯を通って上行し，大脳皮質に達する．脊髄と延髄で**後索** posterior funiculus の薄束と楔状束を通って上行し，延髄上端の**薄束核** gracile nucleus と**楔状束核** cuneate nucleus に達する．薄束核と楔状束核から出た軸索は毛帯交叉で対側に移り，内側毛帯となって上行する．**内側毛帯** medial lemniscus は，延髄上部では正中の両側で下オリーブ核の間，橋では横橋線維の背側で内側部，中脳では赤核の腹外側を通って上行する．

● 原始感覚(温痛覚と粗大な触圧覚)を伝える経路

脊髄視床路を通って上行し，大脳皮質に達する．脊髄後柱から出た線維が反対側に移り，**前・外側脊髄視床路** anterior/lateral spinothalamic tract となる．脊髄では前索～側索前部を上行し，延髄では下オリーブ核の背外側，橋では内側毛帯の背外側，中脳では赤核の背外側を通って上行する．

● 固有感覚(深部感覚)を伝える経路

前・後・吻側脊髄小脳路 anterior/posterior/rostral spinocerebellar tract を通って上行し，小脳に達する．下半身からは，後脊髄小脳路が同側の脊髄側索の後部を上行し，前脊髄視床路が対側の脊髄側索の前部を上

行して同側に戻り，小脳に達する．上半身の深部感覚は，副楔状束核の二次ニューロンから上行する楔状束核小脳路と，同側の脊髄後角の二次ニューロンから上行する吻側脊髄小脳路を通って小脳に達する．

B 脳幹からの上行路と中継核

頭部の体性感覚は，三叉神経[V]から 3 つのニューロンを経て大脳皮質に伝えられる．

❶ **一次ニューロン**：三叉神経節にある偽単極性ニューロンで，中枢枝は三叉神経感覚根を経て橋に入る．識別的感覚(精細な触圧覚)を伝える線維は，上行して三叉神経主感覚核に終わる．原始感覚(温痛覚と粗大な触圧覚)を伝える線維は，下行して脊髄路核に終わる．

❷ **二次ニューロン**：主感覚核/脊髄路核から出て交叉し，三叉神経毛帯として上行し，視床の後内側腹側核(VPM)に達する．

❸ **三次ニューロン**：VPM 核から上行して，大脳皮質の一次体性感覚野に終わる．

下丘 inferior colliculus は，中脳の視蓋にあり，下丘核を有する．外側毛帯を通して聴覚の入力を受け，視床の内側膝状体に投射する．大脳皮質に至る聴覚の中継所である．

上丘 superior colliculus は，中脳の視蓋にあり，灰白質と白質の層が交互に重なった 7 層構造をもつ．上丘の浅層には，網膜の視覚の入力と大脳皮質の視覚野からの入力がある．上丘の深層には，下丘からの聴覚，脊髄と三叉神経からの体性感覚が入力する．上丘から出た線維は，上部頸髄の前柱運動ニューロンに出力し，視覚を介する頭部の運動反射を司る．また，同側の橋核に達して小脳に視覚情報を伝達する．

4 脳幹の下行路と中継核

大脳皮質からの下行路は，脳幹の脳神経核に送られ，あるいは脳幹を通過して脊髄に達する．また，脳幹の核で中継されて小脳に送られる．

A 脳幹の下行路

大脳皮質の運動性皮質(一次運動野，運動前野，補足運動野)から下行する線維は脳幹を下行し，以下の 3 つのニューロンに接続する．

❶ 脊髄前柱の運動ニューロン(皮質脊髄線維)．

❷ 脳幹の脳神経核の運動ニューロン(皮質核線維)．

❸ 橋核のニューロン(皮質橋線維)．

皮質橋線維には，運動性皮質以外に後頭葉の連合野からの下行線維が含まれる．これらの下行線維は，中脳では大脳脚，橋では橋底部，延髄では錐体を通り，延髄と脊髄の境界で交叉(錐体交叉)する．

B 脳幹の運動性中継核(▶ 図 10-13, 14)

橋核 pontine nuclei は，橋底部にある神経細胞群で，大脳皮質からの縦走線維と左右の中小脳脚からの横走線維の間に散在する．おもに大脳皮質運動野からの入力線維を受けて，対側の小脳皮質外側部に投射する．小脳皮質外側部からは，小脳外側核と対側の視床外側腹側核(VL)を経由して大脳皮質運動野に投射し，ループを形成する．運動野から脊髄に伝えられる運動指令のコピーを小脳に送り，随意運動を円滑に行う働きをする．

下オリーブ核群 inferior olivary complex は，延髄のオリーブの中にある核群である．主オリーブ核と背側・内側副オリーブ核からなる．大脳皮質と赤核からの入力線維を受けて，対側の小脳皮質に投射する．小脳皮質からは，小脳核を経て対側の赤核に投射し，ループを形成する．小脳を介した運動の調節を行う．

赤核 red nucleus は，中脳被蓋で上丘の高さにある卵円形の赤みを帯びた神経核である．小脳核と大脳皮質からの入力線維を受けて，下オリーブ核と脊髄に投射する．小脳と共同して運動の調節を行い，姿勢と歩行運動を調節する．

黒質 substantia nigra は，中脳被蓋の腹側で大脳脚にある神経核で，メラニン色素を含んで黒く見える．黒質は線条体と双方向性の線維結合をもち，機能的には大脳基底核の一部と見なされる．黒質の緻密部はドーパミン性のニューロンからなり，その変性により手足の振戦，筋の固縮，動作緩慢などパーキンソン病の症状が生じる．

5 脳幹の網様体(図 10-17)

A 網様体の構造

網様体 reticular formation は，さまざまな方向に走行する神経線維の間に神経核や神経細胞体が散在する構造で，中脳から延髄までの脳幹に広がり，脳神経核の間の領域を占めている．網様体は上方では視床の髄板内核につながり，下方では脊髄灰白質の中間帯とそ

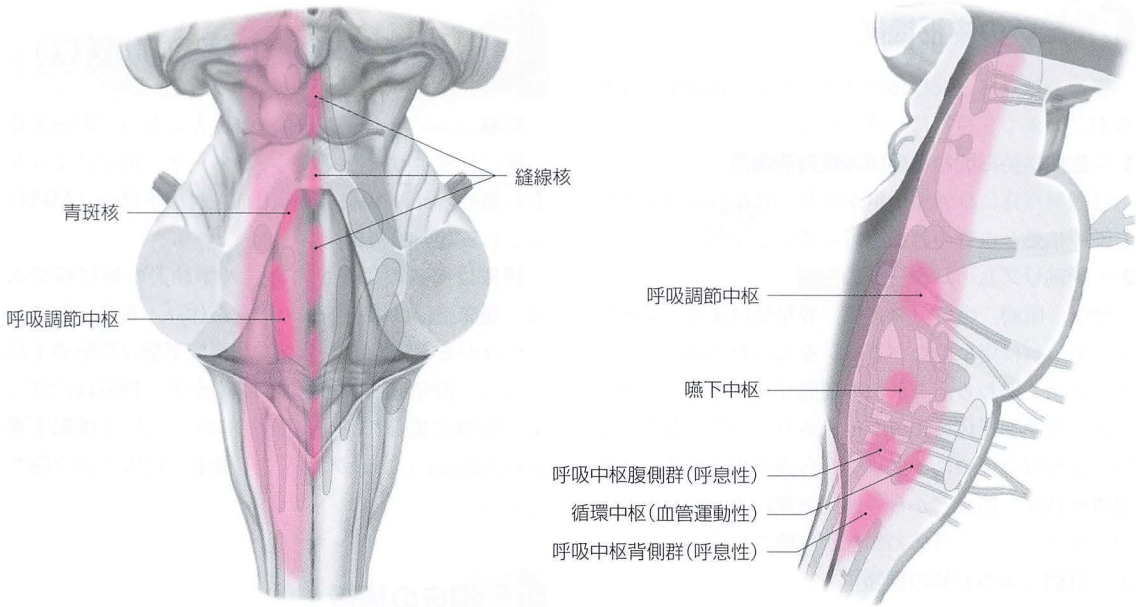

A. 背側面　　B. 正中断

●図 10-17　脳幹における網様体の広がり

の周囲(Ⅴ～Ⅷ層)につながる．

網様体のニューロンは外側と内側の2群に分かれる．

❶ 外側群のニューロン：小型で，脳幹の脳神経核の運動ニューロンに接続して，筋運動や自律神経の反応を調節する．

❷ 内側群のニューロン：大型で投射線維を出し，上方では脳の広範な領域に，下方では脊髄に軸索を伸ばす．

網様体をはじめ脳幹のニューロンにはモノアミンを伝達物質とするものが多い．網様体の最内側部は**縫線核** raphe nuclei と呼ばれ，セロトニン作動性の線維を上行性と下行性に投射する．第四脳室上部の側壁にある**青斑核** caerulean nucleus は，細胞体がメラニンを含むため青黒く見え，ノルアドレナリン作動性の線維を上行性と下行性に投射する．

B 網様体の機能

脳幹の網様体では，循環機能を調節するほかに，内臓領域の運動機能を支配する．

● 循環中枢

延髄にあり，心臓と血管の機能を常時調節する．3部からなり，❶ 昇圧中枢(交感神経興奮性)が延髄網様体外側部に，❷ 降圧中枢(交感神経抑制性)が延髄網様体内側部に，❸ 心臓抑制中枢(迷走神経性)が迷走神経背側核と疑核にあって，これらがたがいに干渉しながら働く．

● 呼吸中枢

延髄にあり，呼吸のリズムを形成する．2部からなり，❶ 背側群は孤束核の周囲にあって吸息性ニューロンを含み，❷ 腹側群は疑核の周囲にあって部位により吸息性ないし呼息性のニューロンを含む．

また橋には呼吸調節中枢があって，呼吸中枢の背側群に作用し，1回換気量を減らし，呼吸数を増す．

● 嘔吐中枢

延髄の孤束核の周囲にある．消化管粘膜の刺激や延髄の化学受容器からの情報が嘔吐中枢に伝えられると，迷走神経，交感神経，体性運動神経を介して嘔吐を引き起こす．

● 嚥下中枢

延髄の第四脳室底にある．咽頭，口蓋，舌からの感覚入力を受け，体性運動神経を介して舌，軟口蓋，咽頭，喉頭を動かして嚥下を引き起こす．

● 排尿中枢

橋の上端部にあり，仙髄の排尿中枢を調節して，排尿をうながす．

6 脳幹の中枢機能

脳幹の神経核と網様体ではさまざまな機能が営まれるが，大きく 5 種類に分けられる．

1 ● 生命維持に関わる自律神経機能調節

延髄網様体には循環中枢があり，自律神経を通して心臓の拍動と血管の調節を行っている．

2 ● 運動リズム・パターンの生成

呼吸，咀嚼，嚥下，発声は，骨格筋による一定のリズムあるいは定型的なパターンをもった運動で，生命維持に深く関わる．これらの運動リズムないしパターンは，延髄網様体によって生成され，近傍の脳神経ないし頸神経の運動ニューロンから送り出される．また皮膚や粘膜，筋などからの感覚情報によって，リズムやパターンの発生機構の働きが調節される．

3 ● 反射による姿勢の調節

ヒトの活動において，頭部を一定の位置で垂直に保持することは重要であり，そうなるように姿勢調節が行われている．頭部の動きや傾きは，第 1 に内耳の前庭器官によって，第 2 に頸の深部感覚装置によって感知される．それによって全身，頸，さらに眼球を動かすことで視線が一定に保たれる．

前庭器官の入力により四肢の筋を動かす**前庭脊髄反射**，頸の筋を動かす**前庭頸反射**，外眼筋を動かす**前庭動眼反射**がよく知られている．また頸の深部感覚により生じる四肢の姿勢反射は，**頸反射**と呼ばれる．

4 ● 動作の発現

歩行の運動パターンは脊髄の回路によって生成されるが，脳幹の網様体では網様体脊髄路を通して指令を与え，歩行のパターン発生機構を駆動する．

5 ● 脳活動レベルの調節

脳幹網様体からの上行性の出力は，大脳の働きを活発にして意識レベルを保つので**上行性賦活系**と呼ばれる．網様体のモノアミン性ニューロン（とくに青斑核のノルアドレナリン性ニューロンや縫線核のセロトニン性ニューロン）は大脳全体に枝を広げて広範に作用し，重要な働きをしている．

＊

脳幹は睡眠と覚醒を制御し，脳の高次機能（注意，思考，運動の準備など）にも大きな影響を与える．

D 視床と視床上部：間脳（1）

間脳 diencephalon は，中脳の上方にあって大脳半球の間に位置する灰白質の塊である．第三脳室により左右に隔てられ，視床，視床上部，視床下部の 3 領域に分かれる（**図 10-18**）．

視床は間脳の 4/5 を占め，人体最大の神経核である．**視床上部**は第三脳室の後壁を作り，松果体とそれにつながる手綱などからなる．**視床下部**は間脳の下部にあり，内分泌腺の下垂体につながる．間脳は内側で第三脳室に面しており，その壁の下部には**視床下溝** hypothalamic sulcus があって，視床と視床下部を隔てている．

1 視床の構造

視床 thalamus は卵形の灰白質で，内側は第三脳室に面し，外側は大脳の内包に接する．視床の後端部は**視床枕** pulvinar という丸い隆起を作り，その下方に**外側・内側膝状体** lateral/medial geniculate body という高まりがある（▶ 図 10-19A）．左右の視床は 70% ほどの例で左右が癒合して，**視床間橋** interthalamic adhesion によりつながれている．

A 視床核の解剖学的区分（図 10-19，表 10-3）

視床に出入りする有髄線維は Y 字形の**内側髄板** internal medullary lamina を作り，これにより視床は肉眼的に，前核群（❶），内側核群（❷），外側核群に分けられる．外側核群はさらに位置と機能の違いにより，腹側核群（❸）と，背側核群（❹）に分けられる．内側髄板の中には，髄板内核群（❺）が含まれ，第三脳室の上衣直下には，正中核群（❻）がある．後下部の，視床後部には外側・内側膝状体核（❼）がある．

外側髄板 external medullary lamina を隔てて最も外側には，網様核（❽）がある．それぞれの核はさらにいくつかの核に細区分される（▶ 図 10-18C）．

視床の最下部で視床下部の外側にある**腹側視床** subthalamus は，大脳基底核と関連が深いので大脳基底核の一部として扱われる．これに対して視床のその他の部分を背側視床と呼ぶことがある．

1 ● 前核群

視床前核群 anterior nuclei of thalamus（A）は，視床の

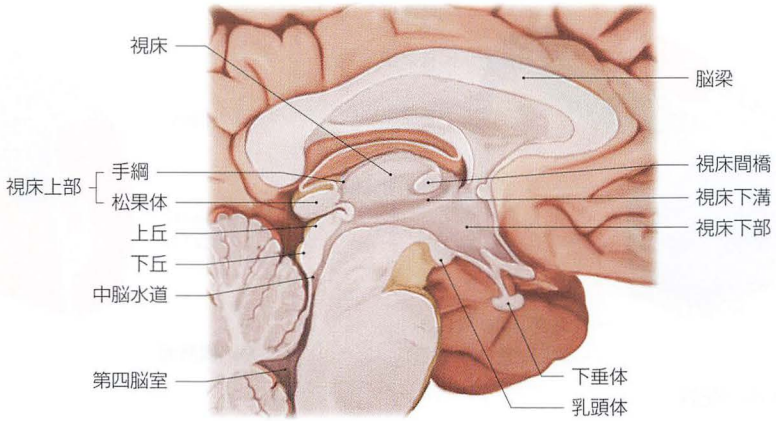

A．内側面，正中断

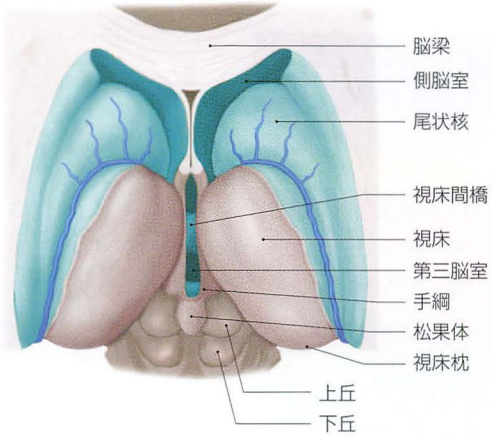

B．後上面，脳梁と脳弓を切除してある

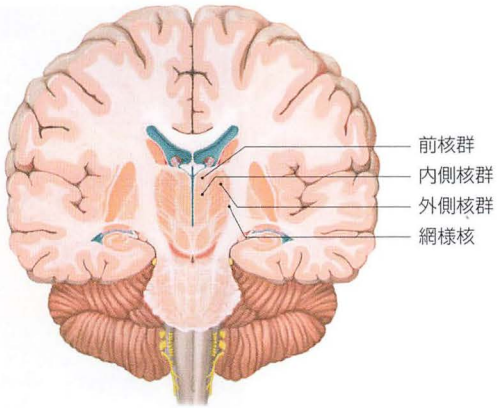

C．前頭断

●図 10-18　間脳

前極に位置し，3つの核〔前背側核(AD)，前腹側核(AV)，前内側核(AM)〕からなる．乳頭体からの入力を乳頭視床束(**ヴィックダジール束** Vicq d'Azyr bundle)を通して受け，帯状回に投射する．大脳辺縁系の中継核で，記憶や情動に関与する．

2 ● 内側核群

視床内側核群 medial nuclei of thalamus は，内側髄板の内側に位置し，大きな背内側核と小さな腹内側核からなる．**背内側核** medial dorsal nucleus(MD)は，扁桃体と側頭葉の内嗅皮質から入力を受け，前頭前野および前頭眼野と相互に連絡する．情動に関与する．

3 ● 腹側核群

視床腹側核群 ventral nuclei of thalamus は，内側髄板の外側の主要部を占める．

前方部には，**前腹側核** ventral anterior nucleus(VA)と**外側腹側核群** ventral lateral complex(VL)がある．ともに小脳や大脳基底核からの入力を受け，運動野に投射しており，運動の制御に関与すると考えられる．外側腹側核群は前後の2核に分かれ，前核(VLa)は小脳の歯状核から入力を受けて大脳皮質の一次運動野に投射し，後核(VLp)は淡蒼球から入力を受けて大脳皮質の運動前野に投射する．

後方部の後腹側核(VP)は，内側と外側の2核に分かれる．**後外側腹側核** ventral posterolateral nucleus(VPL)は，内側毛帯を通る脊髄視床路を介して，体幹・四肢の体性感覚の入力を受ける．**後内側腹側核** ventral posteromedial nucleus(VPM)は，三叉神経毛帯を通る三叉神経視床路を介して，顔面の体性感覚の入力を受ける．VP への入力には体部位局在性があり，頭部からの線維は VPM に，上肢からの線維は VPL

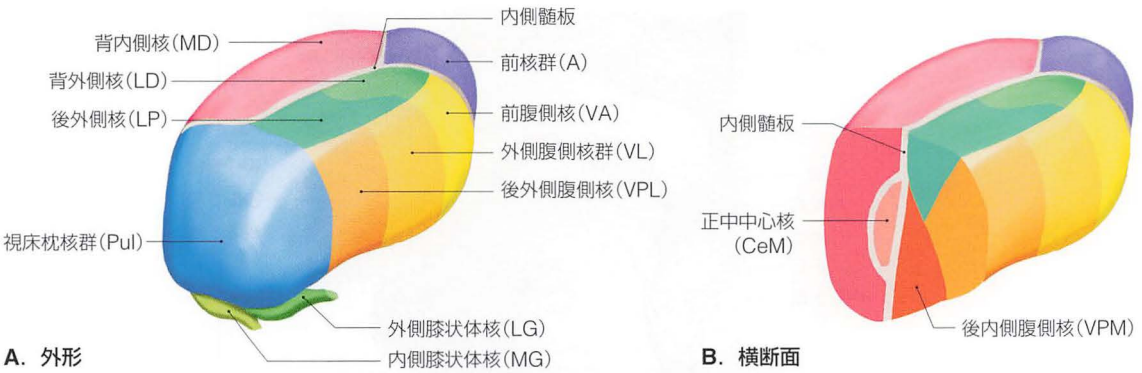

●図 10-19　視床核の配置

●表 10-3　視床核の解剖学的分類

核群			代表的な核	
❶ 前核群(A)			—	
❷ 内側核群			背内側核(MD)	
外側核群	❸ 腹側核群	前方部	前腹側核(VA)	
			外側腹側核群(VL)	前核(VLa)
				後核(VLp)
		後方部	後腹側核(VP)	後外側腹側核(VPL)
				後内側腹側核(VPM)
	❹ 背側核群		背外側核(LD)	
			後外側核(LP)	
			視床枕核群(Pul)	
❺ 髄板内核群(IL)			正中中心核(CeM)	
			束傍核(Pf)	
❻ 正中核群			—	
❼ 視床後部			内側膝状体核(MG)	
			外側膝状体背側核(LGd)	
❽ 網様核			視床網様核(R)	

の腹内側部に，下肢からの線維は VPL の背外側部に入る．VP からの投射線維は体部位に対応した配列を保ったまま内包後脚を上行し，中心後回の一次体性感覚野に投射する．

4 ● 背側核群

視床背側核群 dorsal nuclei of thalamus は，内側髄板の外側で後上部を占める．視床の上部には**背外側核** lateral dorsal nucleus (LD) と**後外側核** lateral posterior nucleus (LP) がある．後部の視床枕を占める**視床枕核群** pulvinar nuclei (Pul) は，前・後・外側・内側の 4 つの核からなる．

いずれも上丘を通してさまざまな感覚入力に加えて視蓋前野からも入力を受け，頭頂葉，側頭葉，後頭葉の連合野に投射する．視床枕からは視覚野への投射があることから，視覚の認識を補助すると考えられている．

5 ● 髄板内核群

視床髄板内核群 intralaminar nuclei of thalamus (IL) は，内側髄板の線維の中にある核群で，**正中中心核** centromedian nucleus (CeM) や**束傍核** parafascicular nu-

cleus(Pf)などがある．

6 ● 正中核群

視床正中核群 median nuclei of thalamus は，第三脳室壁に沿って分布する小さな細胞群である．

髄板内核群と正中核群の核は脳幹網様体から上行性の入力を受け，大脳皮質の全域に幅広く投射し，被殻や尾状核にも線維を送る．網様体からの上行賦活系の一部を構成し，大脳全体の活動(意識水準や覚醒レベル)に影響を与えると考えられる．

7 ● 視床後部：外側・内側膝状体核

視床後部 metathalamus には，視床の後下部に位置する**外側・内側膝状体** lateral/medial geniculate body の核がある．

内側膝状体核 medial genicular nuclei(MG)は，聴覚路の中継核である．外側毛帯を通って来た感覚線維は下丘でニューロンを乗り換え，下丘からの線維は下丘腕を通って MG に達する．MG からの出力線維は**聴放線** acoustic radiation となって側頭葉の横側頭回にある一次聴覚野に投射する．

外側膝状体背側核 dorsal lateral geniculate nucleus (LGd)は，視覚路の中継核である．網膜の神経節細胞からの軸索は，視神経，視交叉，視索を通り，LGd に達する．LGd は 6 層に構成され，腹側から順に番号がつけられている．対側の網膜の鼻側半からの交叉線維は 1，4，6 層に，同側の網膜の耳側半からの非交叉線維は 2，3，5 層に終止する．LGd からの投射線維は**視放線** optic radiation となって，後頭葉の鳥距溝周囲の一次視覚野に投射する．

8 ● 網様核

視床網様核 reticular nucleus of thalamus(R)は，外側髄板の外側にある．この核だけは，大脳皮質に投射線維を送らない．網様核は，視床皮質路と皮質視床路の線維から分かれた側枝を受け取る．網様核からの投射線維は GABA 抑制性で，他の視床核に送られ，それらの活動を調節する．

B 視床核の機能的区分(図 10-20，表 10-4)

視床核には脳のさまざまな部位から入力があり，おもに大脳皮質に投射する．入力源と出力先は視床核の機能と密接に関係しており，これをもとに視床核は機能的に分類される．

● 特殊核

特殊核 specific nuclei は大脳皮質の特定の領域に投射し，中継核として働くもので，入出力先によりさらに区分される．

❶ **感覚性特殊核**：下位脳からの感覚入力を受けて，感覚性の皮質(視覚野，聴覚野，体性運動野)に投射する．腹側核群後部の VPL と VPM，視床後部の MG と LGd が該当する．

❷ **運動性特殊核**：大脳基底核と小脳からの入力を受けて，運動性の皮質(運動野，運動前野)に投射する．腹側核群前部の VL と VA が該当する．

❸ **情動性特殊核**：扁桃体，帯状回などの辺縁系と入出力関係がある．内側核群の MD と前核群 A が該当する．

● 連合核

連合核 association nuclei は下位脳からの入力が少なく，大脳皮質の連合野と双方向性の入出力を行う．背側核群の Pul，LP，LD が該当する．

● 非特殊核

非特殊核 non-specific nuclei は脳幹網様体と視床下部などから入力を受けて，大脳皮質全域と大脳基底核に出力する．髄板内核群 IL の CeM と Pf，正中核群が該当する．

そのほかに，大脳皮質と他の視床核から入力を受け，対応する視床核に抑制性の投射をする網様核(R)がある．

2 視床の中枢機能

視床は大脳皮質への入力の大部分を中継する．視床を経由して大脳皮質に送られる情報は，3 種類に分けられる．

❶ **感覚情報の中継**：感覚入力のほとんど(嗅覚を除く)を中継する．体性感覚のうち，頸以下の体幹と四肢からのものは後索-内側毛帯と脊髄視床路を通って，顔面領域からのものは三叉神経毛帯を通って視床に達し，内包を通って体性感覚野に送られる．

聴覚は，外側毛帯から下丘に達してニューロンを乗り換え，ここから内側膝状体に達し，聴覚野に送られる．

視覚は，網膜の神経節細胞の軸索が視神経，視交叉，視索を通って外側膝状体に達し，視放線を通って視覚野に送られる．

味覚は，孤束核から上行して視床に達し，味覚野に送られる．

❷ **運動情報の中継**：小脳核と基底核からの出力は視床に達し，ここから運動野に送られる．

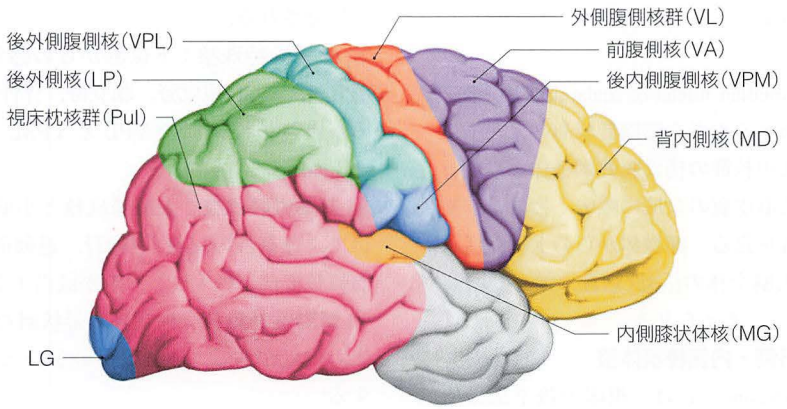

A．外側面

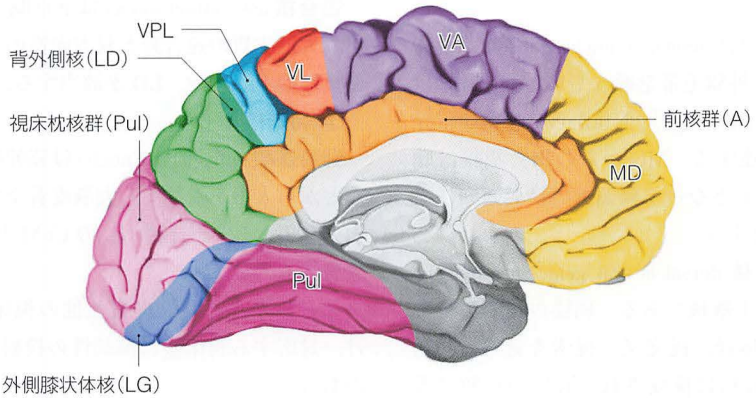

B．内側面

●図 10-20　視床核と大脳皮質の線維連絡

●表 10-4　視床核の機能的区分

種類		核	入力	出力	機能
特殊核	感覚	VPL	内側毛帯，脊髄視床路	体性感覚野(頭頂葉)	体性感覚(体幹・四肢)の中継
		VPM	三叉神経核，孤束核	体性感覚野(頭頂葉)	体性感覚(顔面)，味覚の中継
		MG	外側毛帯，下丘	聴覚野(側頭葉)	聴覚の中継
		LGd	網膜，視索	視覚野(後頭葉)	視覚の中継
	運動	VL	小脳核，大脳基底核	運動野(前頭葉)	運動の意図的な開始に関与
		VA	淡蒼球	運動前野(前頭葉)	運動の選択的な発現に関与
	情動	MD	内嗅皮質，扁桃体	前頭前野	感覚に基づく情動
		A	乳頭体，海馬	帯状回	大脳辺縁系に属し情動と記憶に関与
連合核		Pul	上丘	頭頂・側頭・後頭葉連合野	視聴覚・体性感覚の連合，立体認知
		LP	—	頭頂連合野	感覚情報の連合
		LD	—	頭頂連合野	情動の発現
非特殊核		IL	脳幹網様体，視床下部	大脳皮質全体，大脳基底核	上行賦活系の一部
その他		R	—	他の視床核	他の視床核の活動を調節

❸ **上行賦活系の中継**：脳幹網様体からの上行性の信号は視床に送られ，ここから大脳皮質全域に出力される．

視床は単に信号を大脳皮質に送るだけではなく，行動や状態に応じて情報の通過を抑制したり増強したり，さらに大脳皮質との相互入力や視床内部の回路による情報処理も行っていると考えられる．

3 視床上部

視床上部 epithalamus は，間脳の後上部で，第三脳室の後壁を作る．手綱，手綱三角，松果体などからなる．

第三脳室に面する視床の内側面と上面との間を，視床前結節から後方に**視床髄条** stria medullaris of thalamus という線維束が向かい，その後方部は**手綱** habenula と呼ばれる．左右の手綱は**手綱交連** habenular commissure によってつながり，手綱の後上部は左右に広がって三角形になり，**手綱三角** habenular trigone と呼ばれる．手綱三角の内部には手綱核があり，大脳辺縁系と嗅覚の中継に関わると考えられている．

松果体 pineal gland は，手綱交連から後方正中に突き出たエンドウマメ大の器官で，上丘のすぐ上方に位置する．松果体細胞はセロトニンからメラトニンを合成し，血中に放出する．メラトニンの分泌量は日内変動を示して夜間に高く，夜間でも強い光を浴びると減少する．メラトニンは弱い催眠作用を有しており，季節のリズムや概日リズムを調整する働きがある．

E 視床下部と下垂体：間脳(2)

1 視床下部の構造

視床下部 hypothalamus は，間脳の前下部の 1/5 を占める．

内側は第三脳室に面しており，その壁に**視床下溝** hypothalamic sulcus があって，上方の視床との境界になっている．

下方では，1 対の**乳頭体** mammillary body が脳底に向かって半球状に突き出し，その前方で**灰白隆起** tuber cinereum が正中に隆起部(正中隆起)を作る．灰白隆起の前方に**漏斗** infundibulum が突き出し，その先端に球状の**下垂体** pituitary gland が付着する．

前方では，第三脳室の薄い前壁である**終板** lamina terminalis が左右の視床下部をつなぎ，その下端には視交叉がある．左右の**視神経**[Ⅱ]optic nerve からの神経線維の半分は，**視交叉** optic chiasm で交叉し，**視索** optic tract を通って**外側膝状体** lateral geniculate body に達する．

A 視床下部の神経核(図 10-21，表 10-5)

視床下部には多数の小さな神経核が含まれており，いくつかの領域に区分される．まず，視床下部を貫通する脳弓によって内側部と外側部に分けられる．内側部は 3 つに分かれて前野，中間野，後野を，外側部は外側野を形成する．

前野

視床下部前野 anterior hypothalamic area は，視索の上方と後方を占め，機能的に重要な 5 つの神経核を含む．

❶ **視索前野** preoptic area：視床下部の最前部にあり，性機能の中枢である．内側部(内側視索前野)に男性ホルモンの作用で発達する部分(性的二型核)があり，交尾行動を促進し，勃起や射精を引き起こす．

❷ **視交叉上核** suprachiasmatic nucleus：視交叉の直上にあり，概日リズムを発信する．視交叉上核のニューロンはそれぞれが概日リズムを作り，ニューロン間で共役して，安定した概日リズムを形成する．

❸ **視床下部前核** anterior hypothalamic nucleus：視索前野の後方にあり，体温調節の中枢である．この部分の温度が上がると，皮膚の血管が開いて熱を放散し，体温が低下する．

❹ **室傍核** paraventricular nucleus：視索前野の後方で，第三脳室に接して位置する．

❺ **視索上核** supra-optic nucleus：視交叉の後方に位置する．

❹❺ は，ともに下垂体後葉ホルモンのバソプレシンとオキシトシンを産生する．バソプレシンとオキシトシンは，ニューロンの軸索を通して下垂体後葉まで運ばれ，そこで血中に放出される．

中間野

視床下部中間野 intermediate hypothalamic area は，漏斗の上方を占め，機能的に重要な 3 つの神経核を含む．

❶ **背内側核** dorsomedial nucleus：中間野の上部にあ

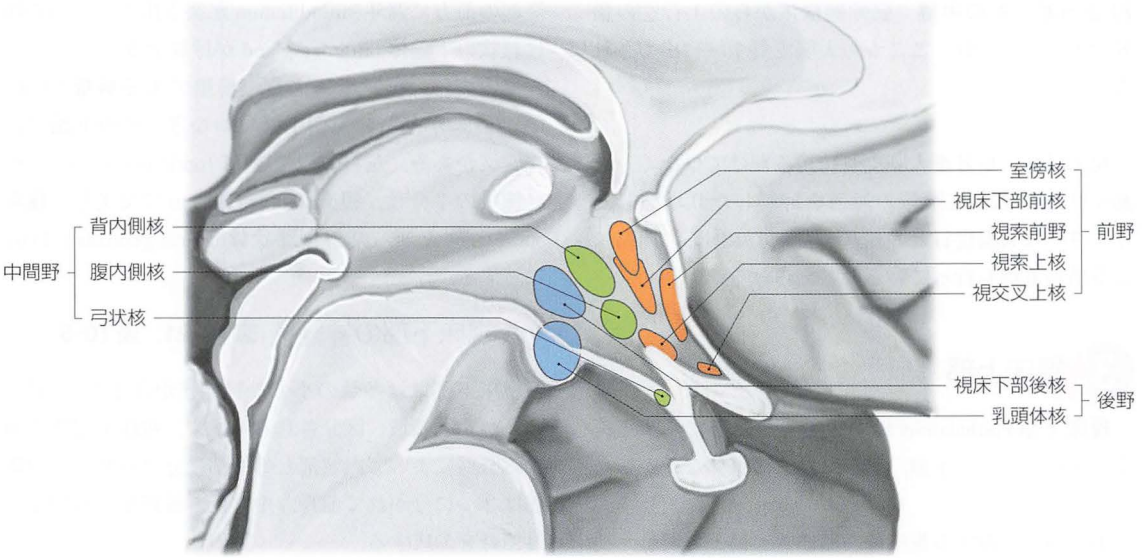

●図 10-21　視床下部の核，内側面

●表 10-5　視床下部の核と機能

領域	核	機能
前野	視索前野	性中枢
	視交叉上核	概日リズムの発信
	視床下部前核	体温調節中枢
	室傍核	下垂体後葉ホルモンの産生
	視索上核	
中間野	背内側核	概日リズムの調節
	腹内側核	満腹中枢
	弓状核	視床下部ホルモンの産生
後野	乳頭体核	辺縁系の中継核
	視床下部後核	低体温に反応
外側野	—	摂食中枢

り，食事の影響を受けて概日リズムを調節する．

❷ **腹内側核** ventromedial nucleus：中間野の下部にあり，満腹中枢の働きをする．ブドウ糖により活動が促進されるニューロンがあり，満腹感を生じて摂食を停止させる．

❸ **弓状核** arcuate nucleus（**漏斗核** infundibular nucleus）：漏斗の後方にある．視床下部ホルモン（下垂体前葉の放出ホルモンと抑制ホルモン）を産生し，ニューロンの軸索を通して漏斗上部まで運ぶ．ここで血中に出されたホルモンは，下垂体門脈系を通って下垂体前葉に作用する．

● 後野

視床下部後野 posterior hypothalamic area は，乳頭体とその上方を占め，機能的に重要な 2 つの神経核を含む．

❶ **乳頭体核** mammillary nucleus：乳頭体の中にあり，複数の核を含む．脳弓を通して海馬からの線維を受け取り，辺縁系の重要な中継核として働く．

❷ **視床下部後核** posterior nucleus of hypothalamus：乳頭体の上方にあり，体温が低下したときに身震いを生じさせて体温を高める．

視床下部外側野 lateral hypothalamic area は，特定の核群に分かれていない．摂食中枢があり，空腹感を生じて摂食を促進する．

B 視床下部の線維連絡

視床下部は，全身の自律神経機能を調節するので，脳の多くの領域と連絡がある．

● 視床下部への求心路

主要なものが 4 つある．

❶ **脳弓** fornix：海馬から起こり，乳頭体と中隔野に投射する左右 1 対の線維束である．海馬采から後方に向かい（脳弓脚），視床枕を回って上方に，脳梁の下で前方に向かい，左右が合流する（脳弓体）．その後，左右が分かれて第三脳室の両側を下行し（脳弓柱），視床下部を貫いて乳頭体に達する．一部の線維は前交連の前方を通って中隔野に達する（▶ 図 10-31）．

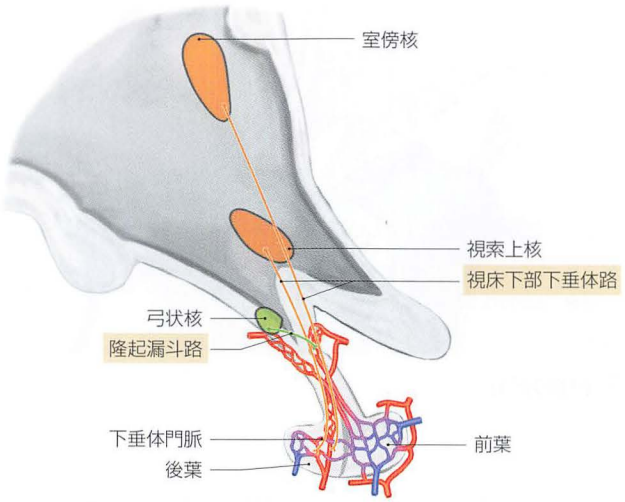

図 10-22　視床下部から下垂体への遠心路

❷ **内側前脳束** medial forebrain bundle：前方の前頭葉底部，嗅脳，中隔野から起こり，視床下部外側野を貫き，中脳被蓋に達する線維束で，これらの間を双方向性に連絡する．

❸ **分界条線維** fibers of stria terminalis：扁桃体から起こり，中隔野と視床下部に達する．側脳室において，尾状核と視床の間に分界条として見える．

❹ **乳頭体脚** mammillary peduncle：中脳被蓋から上行して乳頭体に達する線維束で，味覚，臓性求心性，性感帯からの感覚情報を運ぶ．

視床下部からの遠心路

求心路と同様に，主要なものが4つある．

❶ **室周線維** periventricular fibers：視床下部から第三脳室に沿って起こり，**後縦束(背側縦束)** posterior longitudinal fasciculus(**シュッツ束** Schütz bundle)となって脳幹を下行し，中脳中心灰白質，脳幹の網様体に接続し，迷走神経背側核に終わる．

❷ **乳頭被蓋束** mammillotegmental fascicle：乳頭体から下行して，中脳被蓋に終わる．

❸ **乳頭視床束** mammillothalamic fascicle(**ヴィックダジール束** Vicq d'Azyr bundle)：乳頭体から視床前核に至る．ここから帯状回に投射し，辺縁系の一部になっている．

❹ 視床下部から下垂体への主要な遠心路：2つの系を通してホルモンを送り届ける(**図 10-22**)．

(1)**神経内分泌系** neuroendocrine system では，視索上核と室傍核のニューロンの軸索が，**視床下部下垂体路** hypothalamohypophysial tract を通って下垂体後葉

Functional scope

視床下部ホルモン

視床下部ホルモン hypothalamic hormone は，視床下部にある特定のニューロンで合成され，下垂体門脈系に分泌されて下垂体前葉ホルモンの合成・分泌を調節する．下垂体後葉ホルモンは含まれない．視床下部ホルモンには十数種類のものがあると考えられているが，化学構造が決定されて生理作用が確認されているのは6種類ある．

❶ **ACTH 放出ホルモン** corticotropin-releasing hormone(CRH)：アミノ酸 41 個からなり，成長ホルモン(ACTH)の合成・分泌を促進する．

❷ **ゴナドトロピン放出ホルモン** gonadotropin-releasing hormone(GnRH)：アミノ酸 10 個からなり，黄体形成ホルモン(LH)と卵胞刺激ホルモン(FSH)の合成・分泌を促進する．

❸ **甲状腺刺激ホルモン放出ホルモン** thyrotropin-releasing hormone(TRH)：アミノ酸 3 個からなり，甲状腺刺激ホルモン(TSH)の合成・分泌を促進する．

❹ **成長ホルモン放出ホルモン** growth hormone-releasing hormone(GHRH)：アミノ酸 44 個からなり，成長ホルモン(GH)の合成・分泌を促進する．

❺ **ソマトスタチン** somatostatin：**成長ホルモン抑制ホルモン** growth hormone inhibiting hormone(GHIH)とも呼ばれ，アミノ酸 14 個からなり，成長ホルモンの合成・分泌を抑制する．

❻ **プロラクチン抑制ホルモン** prolactin inhibiting hormone(PIH)と**プロラクチン放出ホルモン** prolactin releasing hormone(PRH)：プロラクチンの合成・分泌を抑制したり促進したりする物質の総称である．PIH の最も重要なものはドーパミンである．

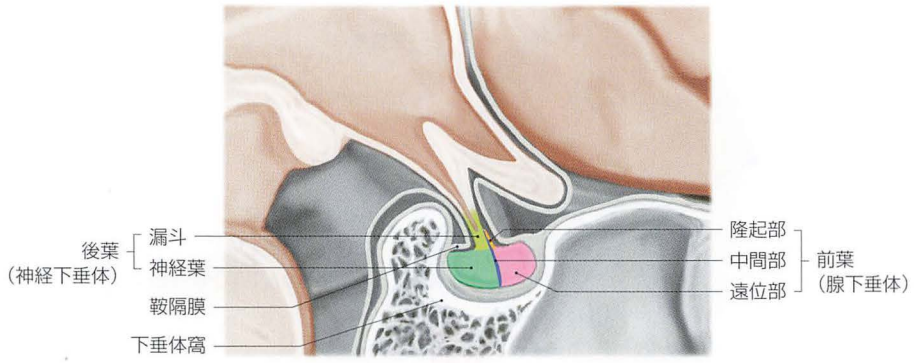

●図 10-23　下垂体の区分

に達し，下垂体後葉ホルモン（オキシトシンとバソプレシン）を血中に分泌させる．

(2)**下垂体門脈系** hypophysial portal system では，弓状核など視床下部のニューロンの軸索が，**隆起漏斗路** tuberoinfundibular tract を通って漏斗上部に達し，ここで放出ホルモンと抑制ホルモンを毛細血管に出す．漏斗上部の毛細血管は下垂体門脈を通って下垂体前葉に送られ，下垂体前葉の内分泌細胞に作用する．

2 下垂体

A 下垂体の構造と区分（図 10-23）

下垂体 hypophysis は直径 1 cm ほど，重さ 0.7 g ほどの内分泌腺で，蝶形骨体上面のトルコ鞍の凹み（**下垂体窩** hypophysial fossa）に収まっている．下垂体窩の上面は硬膜（**鞍隔膜** sellar diaphragm）によって覆われ，その中央に開いた孔が視床下部から突き出た漏斗につながっている．下垂体は，前後の 2 つの葉からできている．

● **前葉**

前葉 anterior lobe（**腺下垂体** adenohypophysis）は下垂体の前半を占め，構成細胞の異なる 3 部に分けられる．

❶ **遠位部** pars distalis：腺下垂体の 3/4 を占め，5 種類の内分泌細胞すべてを含んでいる．

❷ **隆起部** pars tuberalis：上方に伸びて漏斗を筒状に取り囲み，性腺刺激ホルモン分泌細胞を含んでいる．

❸ **中間部** pars intermedia：後葉との境界面に位置し，メラニン細胞刺激ホルモンを分泌するが，ヒトでは分泌量が少なく，生理的な意義は不明である．

● **後葉**

後葉 posterior lobe（**神経下垂体** neurohypophysis）は下垂体の後部に位置し，2 部に分かれる．

❶ **神経葉** pars nervosa：下垂体の後部を占め，視床下部の視索上核と室傍核のニューロン（神経内分泌細胞）から出た数十万本の無髄の軸索とグリア細胞から構成されている．

❷ **漏斗** infundibulum：視床下部の延長部である．

B 下垂体前葉ホルモン（図 10-24，表 10-6）

腺下垂体（前葉）には 5 種類の内分泌細胞があり，6 種類のホルモンを分泌する．その産生・分泌は，視床下部からの 7 種類の放出・抑制ホルモンにより調節されている．

❶ **成長ホルモン** growth hormone：アミノ酸 191 個からなり，骨をはじめとした全身の成長を促進し，肝臓からの**インスリン様成長因子** insulin-like growth factor（IGF）の分泌を促進する．

❷ **プロラクチン** prolactin（PRL）：アミノ酸 199 個からなり，乳腺での乳汁の産生を促進する．性腺や免疫系にも作用するが，とくに脳に作用して授乳行動や性行動の発現を促進する．

❸ **副腎皮質刺激ホルモン** adrenocorticotropic hormone（ACTH）：アミノ酸 39 個からなり，副腎皮質の網状層に作用して，糖質コルチコイドと副腎アンドロゲンの合成・分泌を促進する．

❹ **甲状腺刺激ホルモン** thyroid stimulating hormone（TSH）：アミノ酸 92 個の α 鎖と 110 個の β 鎖からなる糖タンパク質で，甲状腺に作用して甲状腺ホルモンの合成と分泌を促進する．

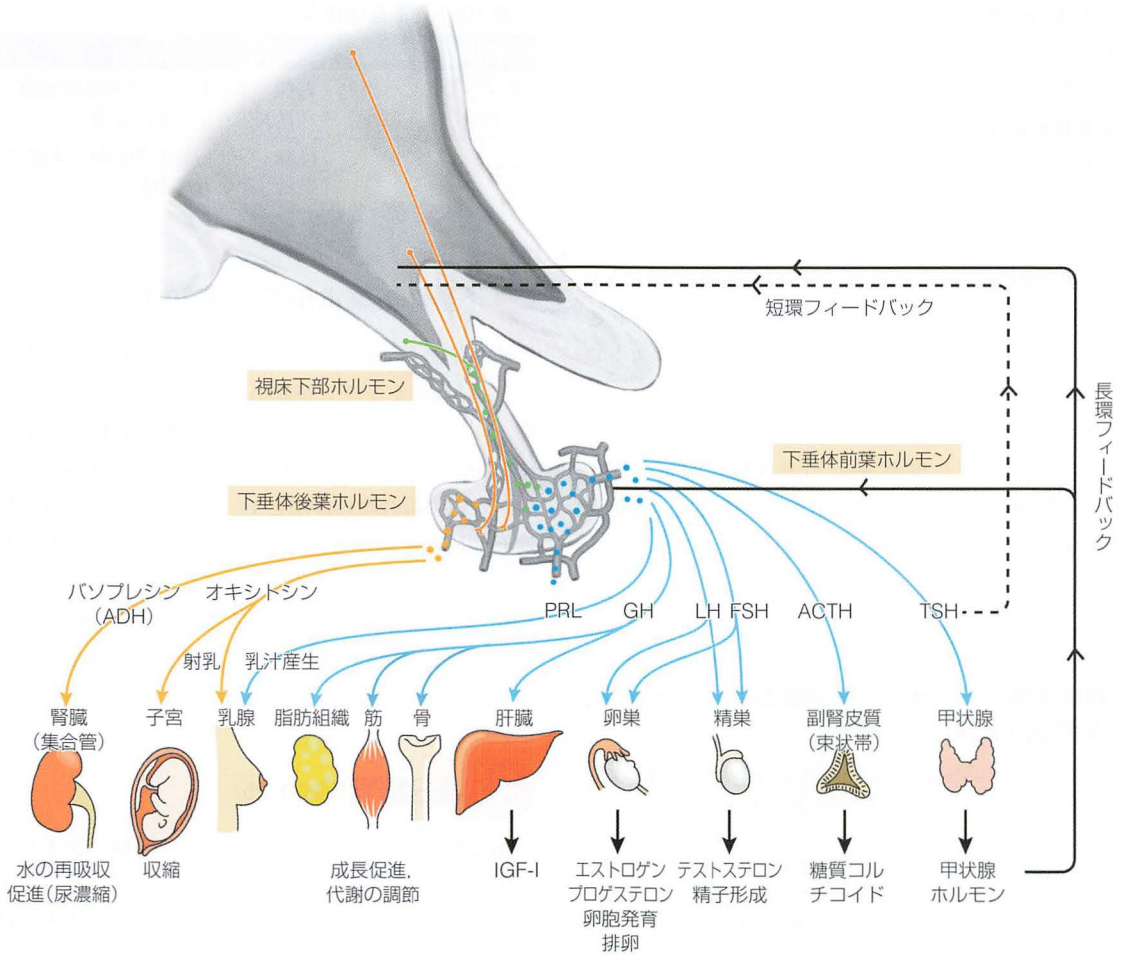

●図 10-24　下垂体ホルモンの作用

●表 10-6　下垂体前葉ホルモン

放出・抑制ホルモン	分泌細胞	下垂体前葉ホルモン	作用
GHRH(+) ソマトスタチン(−)	somatotroph	成長ホルモン(GH)	**肝臓**：IGF の分泌を促進 **全身**：成長を促進
PRF(+) ドーパミン(−)	mammotroph	プロラクチン(PRL)	**乳腺**：乳汁産生の促進 **脳**：母性行動を促進
CRH(+)	corticotroph	副腎皮質刺激ホルモン(ACTH)	**副腎皮質**：成長促進，糖質コルチコイドの分泌促進
TRH(+)	thyrotroph	甲状腺刺激ホルモン(TSH)	**甲状腺**：成長促進，甲状腺ホルモンの分泌促進
GnRH(+)	gonadotroph	卵胞刺激ホルモン(FSH)	♀：卵胞の成長促進，エストロゲンの分泌促進 ♂：精子形成を促進
		黄体形成ホルモン(LH)	♀：排卵誘起，黄体形成，エストロゲンとプロゲステロンの分泌促進 ♂：テストステロンの分泌促進

⑤ **卵胞刺激ホルモン** follicle-stimulating hormone (FSH)：アミノ酸 92 個の α 鎖と 110 個の β 鎖からなる糖タンパク質である．

⑥ **黄体形成ホルモン** luteinizing hormone (LH)：アミノ酸 92 個の α 鎖と 121 個の β 鎖からなる糖タンパク質である．

女性において，FSH(⑤)と LH(⑥)は，月経周期に合わせて卵胞の成長を促し，月経周期 14 日頃に LH 分泌がパルス状に上昇して卵胞からの排卵を引き起こす．また，卵胞と黄体からの女性ホルモン(エストロゲン，プロゲステロン)の合成・分泌を促進する．

男性では，FSH(⑤)は精細管のセルトリ細胞に作用して精子形成を促進させ，LH(⑥)は間質のライディッヒ細胞に作用して男性ホルモンの合成・分泌を促進する．

Functional scope

視床下部・下垂体・内分泌腺のフィードバック系(図 10-24)

視床下部から出る放出・抑制ホルモンは，下垂体前葉でのホルモンの合成・分泌を調節する．下垂体前葉ホルモンは，3 つの内分泌腺(甲状腺，副腎皮質，卵巣・精巣)に作用して，ホルモンの合成・分泌を促進する．この 3 つの内分泌腺から出されるホルモンは，視床下部のニューロンと下垂体前葉細胞に作用して，ホルモンの合成・分泌を抑制する．すなわち，視床下部ニューロン，下垂体前葉細胞，内分泌腺の間にフィードバックの関係ができて，3 つの内分泌腺におけるホルモンの合成・分泌のレベルが一定になるように調節されている．

甲状腺を例にとると，
視床下部ニューロンからの TRH
↓(促進)
下垂体前葉からの TSH
↓(促進)
甲状腺からの甲状腺ホルモン
↓(抑制)
視床下部ニューロン・下垂体前葉ホルモン
という関係が成り立っている(▶ 490 頁の Functional Scope「甲状腺と副甲状腺のホルモン」参照)．

このフィードバック調節を受ける 3 つの内分泌腺からのホルモン(甲状腺ホルモン，副腎皮質ホルモン，性ホルモン)は，いずれも疎水性で，細胞質の受容体と結合して遺伝子転写を調節し，長期間にわたって作用を及ぼす．

例外的に，副腎皮質の電解質コルチコイド(アルドステロン)だけは，視床下部・下垂体前葉ではなく，レニン・アンジオテンシン系の制御を受けている．

●**表 10-7　下垂体後葉ホルモン**

下垂体後葉ホルモン	作用
バソプレシン(抗利尿ホルモン：ADH)	**腎臓**：集合管で水の再吸収促進，尿量減少，尿の濃縮促進
オキシトシン	**乳腺**：筋上皮細胞の収縮，乳腺に貯留した乳汁の射乳

C 下垂体後葉ホルモン(表 10-7)

神経下垂体(後葉)では，神経内分泌細胞の軸索から，2 種類のホルモンが放出される．

① **バソプレシン** vasopressin：**抗利尿ホルモン** antidiuretic hormone (ADH)とも呼ばれ，アミノ酸 9 個からなる．腎臓の集合管に作用して，水と尿素の再吸収を促進し，尿の浸透圧を高めるとともに尿量を減少させる．

② **オキシトシン** oxytocin：アミノ酸 9 個からなる．乳腺の筋上皮細胞を収縮させて乳腺内の乳汁を射乳させる．

3 第三脳室(図 10-25)

第三脳室 third ventricle は，左右の間脳に挟まれた裂隙状の脳室である．前後と上下に広がり，後下方では中脳水道を通して第四脳室につながり，前上方では両側の室間孔によって左右の側脳室につながる．

● **前壁**

おもに**終板** lamina terminalis という薄い膜状の壁で，左右の終脳をつないでいる．上部には**前交連** anterior commissure と脳弓柱がある．

● **上壁**

脈絡組織 choroid membrane からなり，脳室面の上衣と脳表面の軟膜が密着している．脈絡組織の一部は血管を含む**脈絡叢** choroid plexus となって，第三脳室内に突き出している．第三脳室の脈絡叢は正中を縦走し，前端で左右に分かれ，室間孔を通して側脳室の脈絡叢につながる．上壁の上方には，脳弓と脳梁がある．

● **後壁**

松果体と**後交連** posterior commissure があり，松果体の上方には深い陥凹部(松果体上陥凹)がある．

● **下壁**

前端に**視交叉** optic chiasm が，やや後方に**漏斗**が突き出し，その後方に**灰白隆起** tuber cinereum と**乳頭体**

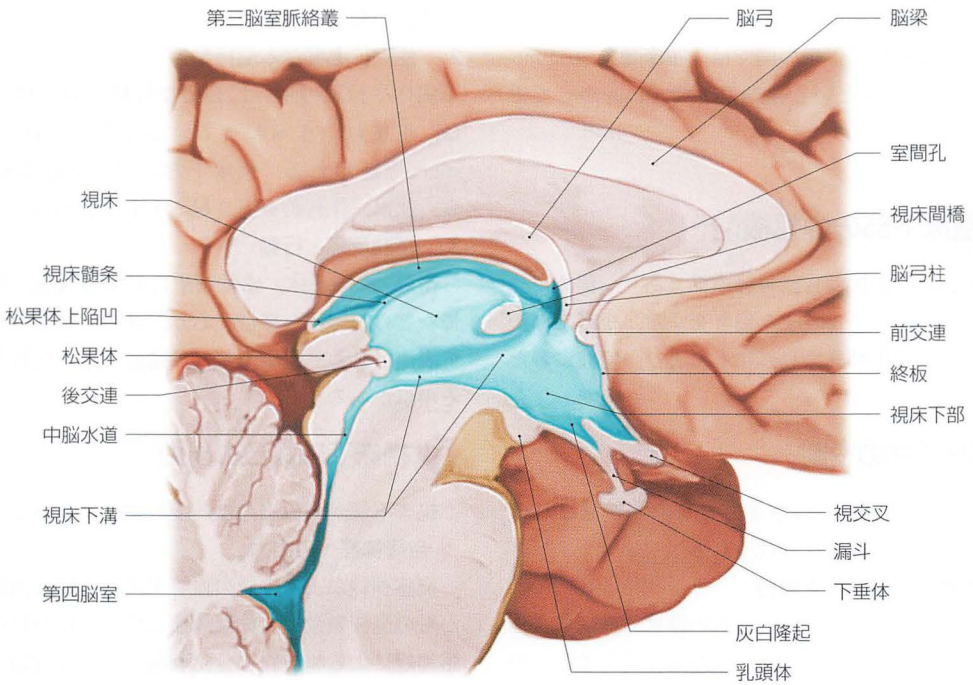

●図 10-25　第三脳室，正中断

mammillary body がある．

● **外側壁**

間脳の内側面でできており，**視床下溝**より上方が**視床**，下方が**視床下部**である．視床下溝の前上端には**室間孔** interventricular foramen があり，大脳半球内の側脳室と交通する．視床領域では 70% ほどの例で**視床**

Developmental scope

下垂体の発生

下垂体は，2 つの異なる由来から生じたものである．

❶ **ラトケ嚢** Rathke's pouch：発生初期の口腔の天井が上方に膨れだしたものである．

❷ **漏斗** infundibulum：間脳から下方に伸び出した突起である．

胎生 2 カ月ごろまでに，ラトケ嚢は口腔の天井から分かれて漏斗と密接するようになる．ラトケ嚢の前壁は大きく成長して前葉(腺下垂体)の遠位部になり，後壁は中間部になり，上部は漏斗に沿って伸びて隆起部になる．漏斗の先端は後葉(神経下垂体)になる．

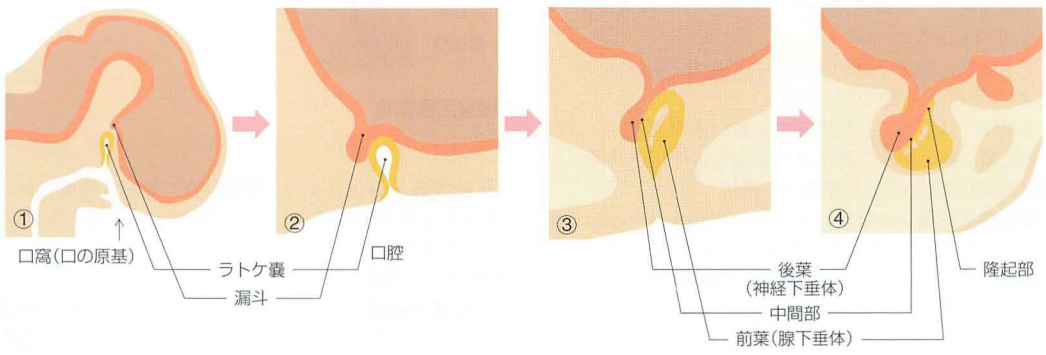

●下垂体の発生

間橋 interthalamic adhesion があり，左右の視床をつないでいる．外側壁と上壁の間では，**視床髄条** stria medullaris of thalamus という線維束が後方に向かって走る．

4 視床下部の中枢機能

視床下部は，高次の自律神経中枢であり，個体と種族の生存に必要なさまざまな働きをする．視床下部からの出力は，自律神経系以外にもおよび，多岐にわたる．

A 視床下部の役割

視床下部の神経核ではさまざまな機能が営まれるが，大きく 3 つの種類に分けられる．

1 ● 体内環境の恒常性を維持

視床下部のニューロンは，血液の温度，血糖値，体液の浸透圧などを直接感知し，また末梢受容器からの感覚情報を受け取り，それらの情報を統合処理して**内部環境の恒常性** homeostasis を維持するためのさまざまな反応を引き起こす．視床下部には，体温調節，血糖調節，水分調節，下垂体ホルモンの分泌調節，概日リズムの発生と調節などの中枢がある．

2 ● 生存に必要な本能行動

個体や種族の生存に必要な行動を引き起こす動因は，生まれつき備わっていると考えられ，**本能** instinct と呼ばれる．視床下部には，本能に基づく摂食，飲水，性行動を引き起こす中枢がある．

3 ● 情動反応・行動

情動 emotion は，感覚刺激に対する快感，嫌悪，恐怖などの一時的な感情であり，身体の反応や行動として表出される．視床下部には情動反応・行動を統合する中枢がある．

B 視床下部からの出力

視床下部からの出力は，多岐に及んでいる．

● 自律神経への出力

交感神経による皮膚の血管平滑筋の収縮調節，汗腺からの発汗刺激は，体温調節に伴って行われる．副交感神経による唾液腺の分泌刺激は，摂食行動と密接に関わる．性行動に伴う勃起や射精にも交感神経と副交感神経が関与する．恐怖に伴う防衛反応では，交感神経が全般に興奮する．

Functional scope

脳室周囲器官

脳室壁は，**上衣細胞** ependymal cell に覆われて，脳脊髄液と脳実質との間の物質交換を制限している．しかし，脳室壁の一部には**脳室周囲器官** circumventricular organ と呼ばれる領域があり，特殊化した上衣細胞（tanycyte）に覆われているため，脳脊髄液と脳実質との間の透過性が高く，血液脳関門も欠如している．脳室周囲器官はいずれも正中部に位置しており，血液や脳脊髄液との間で物質交換を行っている．

血液や脳脊髄液にホルモンを放出する部位

❶ 下垂体後葉：視床下部のニューロンから後葉ホルモンが血中に放出される．

❷ 正中隆起：視床下部ホルモンが下垂体門脈系に放出され，下垂体前葉に作用する．

❸ 松果体：メラトニンが血液中に放出される．

❹ 脈絡叢：脳脊髄液が産生されて脳室中に出される．

血液や脳脊髄液の成分を感知する部位

❺ **終板血管器官** vascular organ of the lamina terminalis：第三脳室前壁の終板にあって，脳室に膨隆する．

❻ **脳弓下器官** subfornical organ：第三脳室の脳弓の下で，室間孔の間にある．

❺と❻のニューロンは，アンジオテンシンⅡ（AII）の受容体をもち，浸透圧の上昇を感知して飲水中枢として機能する．

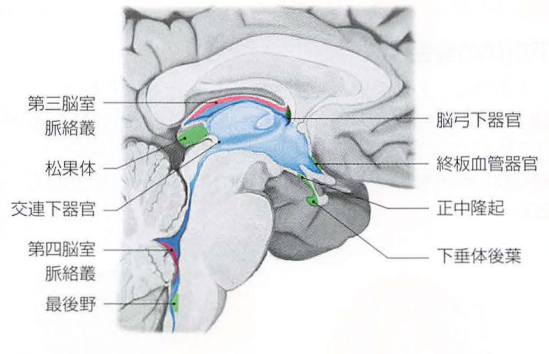

●脳室周囲器官

❼ **最後野** area postrema：第四脳室で菱形窩の尾側端に位置する 1 対の部位であり，血液中の成分を感知して嘔吐反射を誘発する．

機能不明の器官

❽ **交連下器官** subcommissural organ：第三脳室と中脳水道の移行部で，後交連に隣接する部位である．脳室内に糖タンパク質を分泌し，これがライスネル糸という索状物になって脳室を下行する．

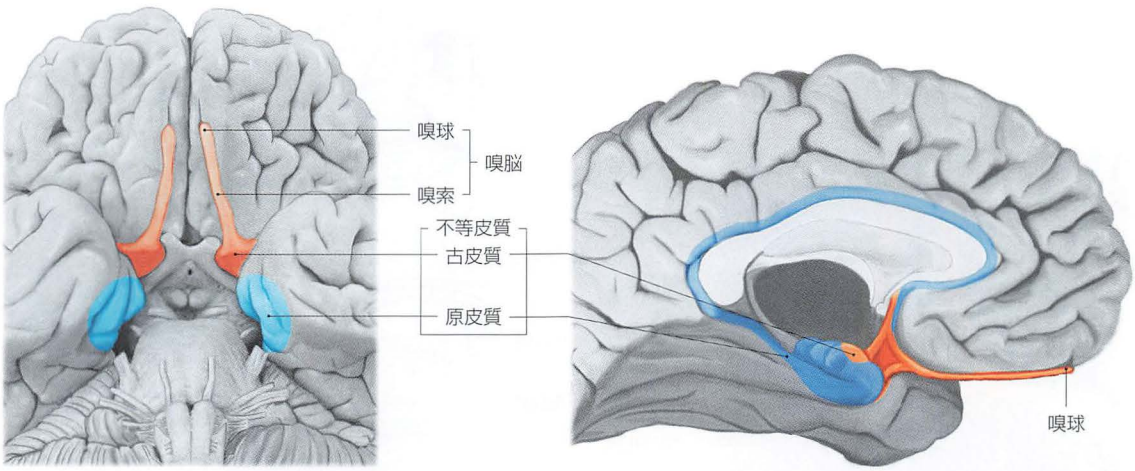

●図 10-26　嗅脳と辺縁葉
嗅脳を赤色，辺縁葉を青色で示す．

● 内分泌系への出力

下垂体前葉ホルモンの分泌調節を介して，甲状腺，副腎皮質，性腺，肝臓の内分泌機能が調節される．視床下部ニューロンは下垂体後葉ホルモンを分泌し，水分調節に関与する．

● 体性神経への出力

体性神経を介した骨格筋の収縮は熱を発生する．骨格筋の収縮による震えは，体温調節のために生じる．摂食，飲水，性行動などの本能行動は，体性神経を介して行われる．情動は，顔面神経を介して顔の表情としても発現する．

F 大脳：嗅脳と辺縁葉

1 嗅脳と辺縁葉の構造（図 10-26）

嗅脳 rhinencephalon は，嗅球とそこから線維を受ける大脳底の皮質からなる．

辺縁葉 limbic lobe は，大脳半球内側面で側脳室の辺縁に位置する皮質領域である．

両者はともに皮質の組織構造において，発生学的起源の古い領域である．

嗅脳は**不等皮質**（3 層構造）からなり，辺縁葉は不等皮質ないし中間皮質（中間的な性質）からなる．これに対して残りの大部分の大脳皮質は**等皮質**（6 層構造）からなる．

比較解剖学・発生学的に，大脳皮質は古皮質，原皮質，新皮質の 3 つに区分される．古皮質と原皮質の組織構造は不等皮質であり，新皮質の組織構造は等皮質ないし中間皮質である．

扁桃体と中隔核は，皮質下の核であり，辺縁葉と密な線維連絡のある関連領域である．

2 嗅脳（図 10-26, 27）

嗅脳 rhinencephalon は，嗅覚を受容する脳部位で，大脳の底部にある．嗅脳には，❶ 嗅球とそこから出る線維束，❷ 海馬傍回の前部，❸ 前有孔質，❹ 終板傍回が含まれる．嗅球を除く嗅脳は，組織構造では不等皮質であり，発生学的起源ではほぼ古皮質である．

嗅球 olfactory bulb は，前頭葉の下面で嗅索の前端にある膨大部で，頭蓋底の篩板のすぐ上に位置する．嗅球には嗅覚の二次ニューロンがあり，鼻腔の嗅粘膜の嗅細胞（一次ニューロン）からの神経線維（**嗅神経** [Ⅰ] olfactory nerve）を受け取る．嗅球から出た線維は，**嗅索** olfactory tract を通り，**嗅三角** olfactory triangle で左右に分かれて**外側・内側嗅条** lateral/medial stria となる．外側嗅条はよく発達していて表面に灰白層をもち，前有孔質の前縁を外側に向かい，後方に向きを変えて海馬傍回の前端に達する．内側嗅条はヒトでは退化的で，梁下野と終板傍回に向かう．

海馬傍回 parahippocampal gyrus は，側頭葉の内側

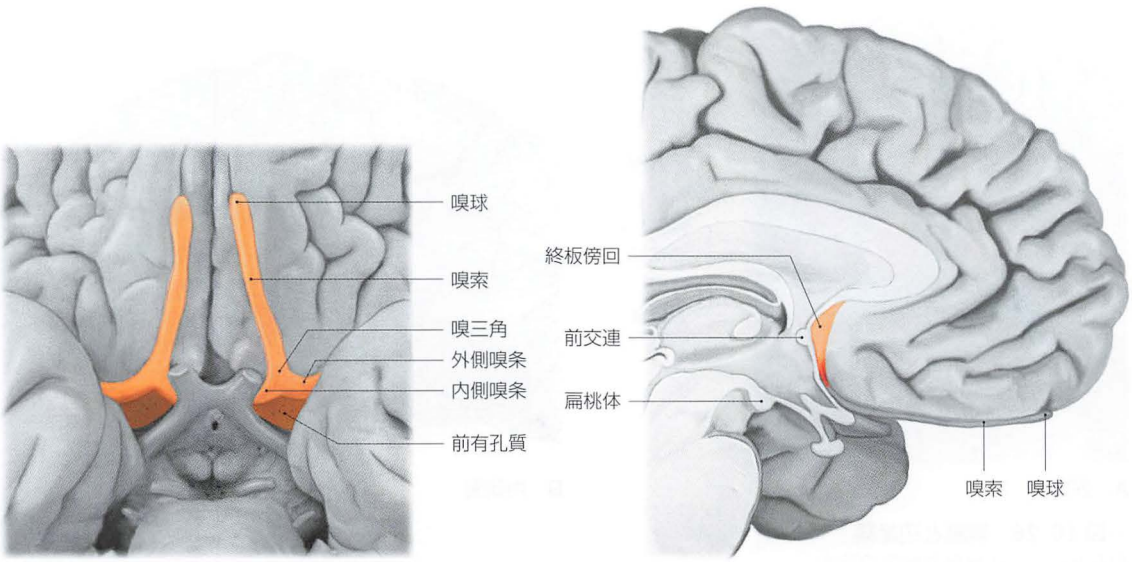

A．底面　　B．正中面

●図 10-27　嗅脳

面にある皮質領域で，その前端の**鉤** uncus の皮質とその内部にある**扁桃体** amygdaloid body，および鉤の後方で海馬傍回の前部の皮質には，外側嗅条からの線維が入力する．

前有孔質 anterior perforated substance は，大脳の底面で内側・外側嗅条の後方にある皮質領域で，大脳に進入する血管のために多数の孔が開いている．

終板傍回 paraterminal gyrus は，前頭葉の内側面で間脳の終板のすぐ前に位置する皮質である．内側嗅条からの線維を受け取る．

Functional scope

動物とヒトの嗅覚中枢

嗅脳は，ヒトではあまり発達していないが，哺乳類では一般的によく発達している．嗅球からの入力を受ける動物の嗅覚皮質は脳底に分布するが，ヒトの嗅覚中枢との対応は難しい．嗅覚皮質の最大のものは**梨状葉** piriform lobe で，ヒトの外側嗅条から海馬傍回の鉤と前部あたりに相当すると考えられている．梨状葉は 3 部に分けられ，❶ **前梨状野** prepiriform area は外側嗅条を覆う皮質から扁桃体の吻側部まで，❷ **扁桃周囲野** periamygdaloid area は鉤の周囲の皮質，❸ **嗅内野** entorhinal area は鉤の後方で海馬傍回の前部の皮質に相当する．嗅覚皮質の 1 つの**嗅結節** olfactory tubercle は，前有孔質に相当する．

3 辺縁葉と関連構造

A 辺縁葉(図 10-28)

辺縁葉 limbic lobe は，大脳の正中断面に見える皮質領域で，脳梁と第三脳室の周縁を環状に取り巻く．大きい外側部と小さい内側部からなる．

● 外側部

梁下野，帯状回，海馬傍回からなり，組織構造では中間皮質，発生学的起源では原皮質である．

梁下野 subcallosal area は，前頭葉の内側面で脳梁膝の下方にある領域で，帯状回につながる．

帯状回 cingulate gyrus は，脳梁膝の前方から前頭葉と頭頂葉の内側面で脳梁の上方を平行に走り，脳梁膨大の後方で狭い帯状回峡になり，海馬傍回につながる．

海馬傍回 parahippocampal gyrus は，側頭葉の内側面で，海馬溝を隔てて海馬の下方に位置する．海馬傍回の前端の**鉤** uncus は，上後方に曲がって突き出す．鉤の内部には扁桃体がある．

● 内側部

終板傍回，脳梁灰白層，小帯回，海馬からなり，組織構造では不等皮質，発生学的起源ではほぼ原皮質である．

終板傍回 paraterminal gyrus は，前頭葉の内側面で

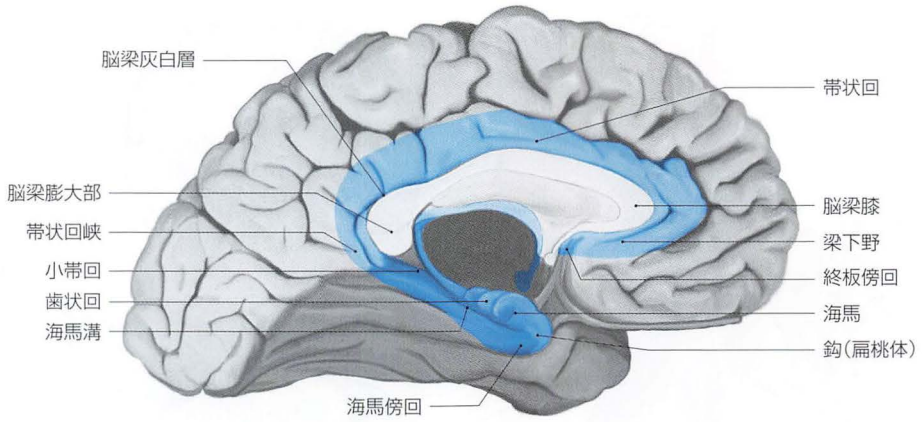

●図 10-28 辺縁葉と関連構造，内側面

間脳の終板と梁下野との間に位置する皮質で，脳梁灰白層につながり，嗅脳にも属する．

脳梁灰白層 indusium griseum は，脳梁の外周面に沿って走る薄い灰白質層で，帯状回の下方に位置し，小帯回につながる．

小帯回 fasciolar gyrus は，脳梁膨大部の下方を横切り，海馬の歯状回につながる．

● 辺縁葉への求心性入力

梁下野には嗅脳からの入力がある．帯状回の前頭葉領域は運動性の皮質であり，前頭葉の新皮質からの入力がある．頭頂葉領域の帯状回には，頭頂葉，後頭葉，側頭葉の体性感覚野，視覚関連野からの入力がある．

● 辺縁葉からの遠心性出力

帯状回からの出力の大部分は，帯状回内部の帯状束を通って尾方に向かい，最終的に海馬傍回の後部に達する．帯状回と海馬傍回は，大脳皮質の連合野との間に双方向性の線維連絡がある．また，海馬傍回からは海馬への出力があり，海馬から脳弓を通して視床下部への出力がある．

B 海馬(図 10-29)

海馬 hippocampus は，側頭葉の内側面で海馬傍回の上方にある三日月状の細長い隆起で，辺縁葉の原皮質の主要部分を作る．海馬には3つの灰白質領域と1つの白質領域が区別される．

● 灰白質領域

固有海馬 hippocampus proper(**アンモン角** Ammon's horn)は，海馬の外側の隆起を作る．側脳室下角の下壁に位置し，前端で広がった部分は**海馬足** pes hippocampi と呼ばれ，その外側縁がくびれて**海馬指** hippocampal digitation を作る．

歯状回 dentate gyrus は，海馬の内側の隆起を作り，多数の窪みによって鋸歯状の外観を呈する．海馬采の内側で脳の外表面に位置する．前端は鉤の内側面で終わり，後方では小帯回につながる．歯状回と下方の海馬傍回の間は，**海馬溝** hippocampal sulcus により隔てられる．

海馬台(海馬支脚) subiculum は，海馬傍回の上縁部で海馬溝の直下にあり，海馬傍回と固有海馬の移行部をなす．

● 白質領域

海馬采 fimbria of hippocampus は，固有海馬と歯状回の間にあり，海馬から出る線維束からなる．後方で脳弓につながる．側脳室と脳外表面との境界に位置する．

● 海馬への求心性入力

おもに海馬傍回の前部(嗅内野)のニューロンからの貫通線維が，歯状回と固有海馬のニューロンに届く．歯状回のニューロンは固有海馬のニューロンに接続する．海馬傍回には大脳皮質の連合野や辺縁葉からの投射があり，視覚，聴覚，体性感覚，嗅覚などの各種感覚や情動に関する情報が海馬に集まる．また脳弓を通って中隔核からの線維と，脳弓交連で交叉した対側の海馬と海馬台からの線維が，海馬に入力する．

● 海馬からの遠心性出力

固有海馬と海馬台からの出力線維が海馬采となり，脳弓を通って視床下部の乳頭体および中隔核に送られる．また海馬と海馬傍回との間に双方向性に密な線維連絡があり，海馬で処理された情報は大脳皮質のさま

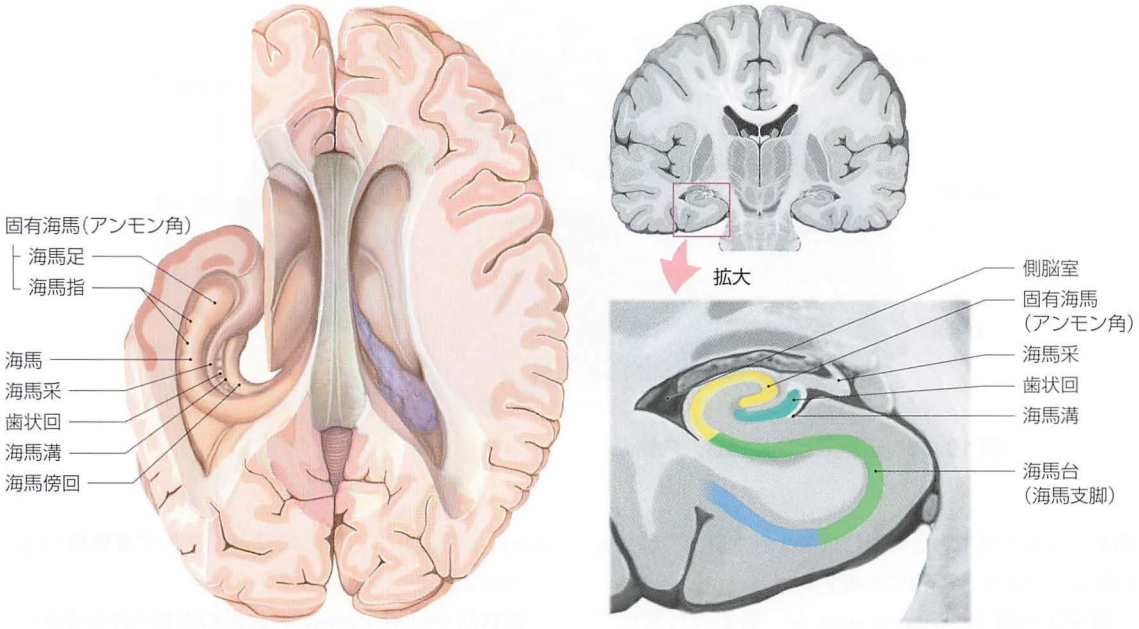

A. 上面　　B. 内部構造，前頭断

●図 10-29　海馬

ざまな領域に送り出される．

C 中隔核

中隔 septum は，左右の側脳室を隔てる部位で，上部の**透明中隔** septum pellucidum は脳梁と脳弓をつなぐ薄い膜状構造であり，下部は本来の中隔で，終板傍回内の**中隔核** septal nucleus が含まれる．

● 中隔核の入出力

中隔核は，脳弓を通して海馬からの入力を受ける．中隔核からは内側前脳束を通して視床下部に，また視床髄条を通して視床上部の手綱核に出力する．

D 扁桃体(図 10-30)

扁桃体 amygdaloid body は，海馬前端の鉤の内部にある灰白質塊で，皮質の一部が深部に移動して核となったものである．**扁桃核** amygdaloid nucleus には，系統発生的に古い核群(皮質核と内側核)と新しい核群(基底核と外側核)がある．

● 扁桃核の入出力

古い核群の皮質核と内側核は，外側嗅条からの線維を受け入れて嗅覚に関与する．新しい核群の基底核と外側核は，帯状回前部や海馬台からの線維を受ける．

両核群からの出力は，❶背側では**分界条** stria terminalis を通って視床下部のとくに腹内側核などに向かい，❷腹側では腹側扁桃体遠心路を通って内前方に進み，視索前野，中隔核，視床核の一部などに向かう．

E 脳弓(図 10-31)

脳弓 fornix は，辺縁葉の重要な線維連絡路である．脳梁の下に左右 1 対あり，海馬から乳頭体と中隔核に向かう．脳弓の後部は**脳弓脚** crus で，左右の海馬采から起こり，視床枕を囲んで上行する．中部は**脳弓体** body で脳梁の直下にあり，左右がつながる．前部は左右に分かれ，下方に曲がって**脳弓柱** column となり，

Clinical scope

クリューヴァー-ビューシー症候群

1937 年，米国の神経学者クリューヴァー(Heinrich Klüver, 1897～1979)とビューシー(Paul C. Bucy, 1904～1992)は，サルの側頭葉を両側で切除すると，❶恐怖や怒りの反応がなくなる，❷手当たり次第に物を口に入れる，❸見えたものの意味を認識できない，ことを報告した．側頭葉病変によるこういった精神心理異常は，**クリューヴァー-ビューシー症候群** Klüver-Bucy syndrome と呼ばれ，扁桃体と海馬の障害により起こると考えられている．

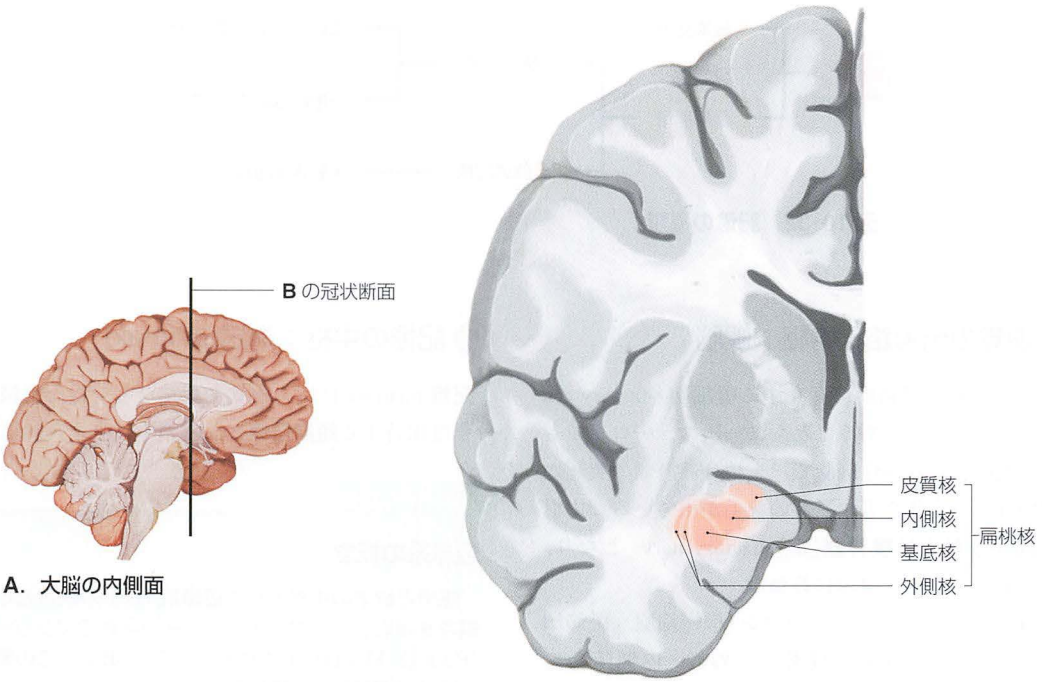

●図 10-30　扁桃体

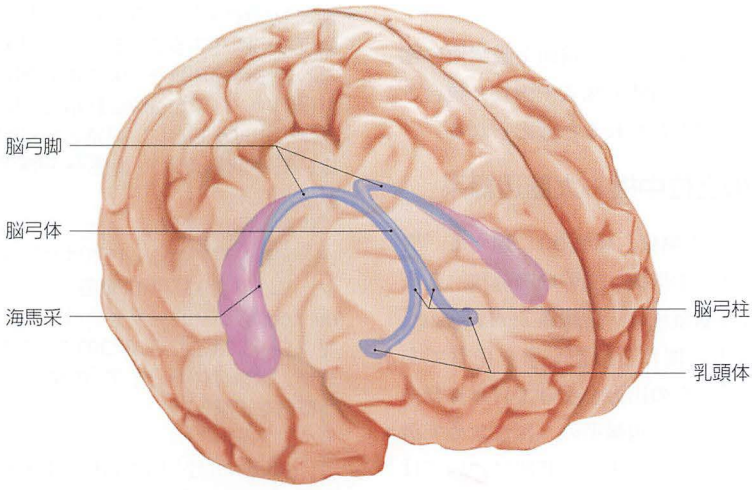

●図 10-31　脳弓

第三脳室の内側壁下部を通り，視床下部を貫いて乳頭体に達する．

脳弓交連 commissure は，脳弓体の後方にある三角形の線維板で，左右の脳弓脚をつなぐ．

4 嗅脳と辺縁葉の中枢機能

嗅脳と辺縁葉は密接に関連する領域であり，❶嗅覚の伝導路および中枢として，❷感情・欲求に関わる機能を営む辺縁系の上位中枢として機能し，さらに，❸記憶に関わる機能を営む．

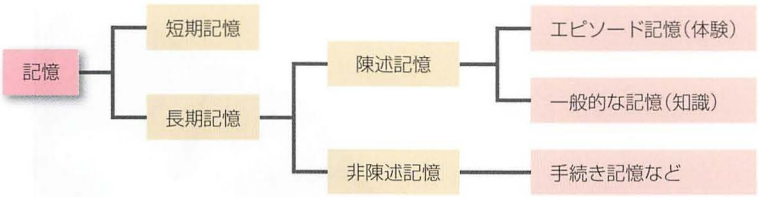

●図 10-32　記憶の種類

A 嗅覚の伝導路と中枢：嗅脳

鼻腔の天井の嗅粘膜に存在する**嗅細胞** olfactory cell は，嗅覚の受容器であるとともに一次ニューロンでもある．嗅細胞は双極性細胞で，末梢（内腔）側の突起から匂い分子受容体をもつ多数の線毛が出ている．中枢側に向かう軸索は**嗅神経**［Ⅰ］olfactory nerve となり，篩骨の篩板を貫いて嗅球に終わる．

嗅球には嗅覚の二次ニューロン（僧帽細胞，房飾細胞）があり，その軸索は**嗅索**から外側・内側嗅条を通って，大脳の一次嗅覚野に達する．そのうち外側嗅条を通るものは扁桃体と海馬傍回の皮質（扁桃周囲野，嗅内野）に達し，内側嗅条を通るものは中隔核と終板傍回に達する．

一次嗅覚野からは，視床を介して前頭葉眼窩面の連合野（前頭眼窩野）に至り，口腔の味覚や触覚と統合されて，食物の評価や学習が行われると考えられる．

B 感情と欲求の上位中枢：大脳辺縁系

大脳の辺縁葉（および中隔核，扁桃体）に加えて，間脳の視床前核，乳頭体，手綱核，脳幹の縫線核，基底核の側坐核などを含む脳領域は，**辺縁系** limbic system と呼ばれ，感情・欲求に関わる機能を営む中枢である．視床下部は辺縁系からの出力を受けて自律神経系や内分泌系を支配しており，辺縁系の一部に含めて扱われる場合もある．辺縁系に含まれる範囲については歴史的にまた研究者によりさまざまな見解がある．

辺縁系の感情に関わる機能においては，扁桃体が中心的な役割を果たすと考えられている．実験動物で扁桃体を電気刺激すると逃避行動や攻撃行動などの情動反応が起こり，扁桃体を切除すると動物はおとなしくなり，恐れ，怒り，攻撃反応を示さなくなる．大脳皮質連合野からの入力は，扁桃体から，視床背内側核，大脳皮質の前頭前野と帯状回を経て扁桃体へと戻る回路で処理され，辺縁系の下位中枢と視床下部に出力されると考えられる．

C 記憶の中枢：海馬（図 10-32）

記憶 memory には，視覚や聴覚などで得た情報を数分程度保持する**短期記憶**と，脳の中に半永久的に保持

Functional scope

辺縁系の概念

感情と欲求の中枢として**辺縁系** limbic system という概念を提唱したのは，米国の神経科学者のマクリーン（Paul D. MacLean, 1913～2007）である．この概念には 3 つの異なる由来がある．

第 1 の由来

感情の神経機構についての理論である．米国の生理学者のキャノン（Walter B. Cannon, 1871～1945）は動物の脳をいろいろな高さで離断して，視床下部が情動反応に関与することを示し，視床と視床下部を中心とした感情の理論を 1927 年に提唱した．米国の神経学者のパーペズ（James Papez, 1883～1958）は脳解剖学の知見をもとに，感情の神経回路（視床下部 → 視床前部 → 大脳皮質 → 海馬 → 視床下部）を提唱した．

第 2 の由来

両側側頭葉の切除によって恐れの感情がなくなるという実験結果である．これはクリューヴァーとビューシーにより 1937 年に報告された（▶ 542 頁の Clinical scope「クリューヴァー-ビューシー症候群」参照）．マクリーンはこれら 2 つの流れをもとに，1949 年に感情と欲求の中枢として「内臓脳 visceral brain」という概念を提唱した．

第 3 の由来

「辺縁 limbic」という名称の由来である．フランスの医師ブローカ（Pierre Paul Broca, 1824～1880）は，辺縁葉が大脳半球の内側壁の辺縁（ラテン語で limbus）をなすことから 1878 年に「大辺縁葉 Grand lobe limbique」と名づけた．1952 年にマクリーンは「内臓脳」を「辺縁系」と改称した．

その後，辺縁葉は感情と欲求の高次中枢であるだけでなく，嗅覚の中枢でもあること，さらに記憶の中枢でもあることが明らかになった．パーペズの回路は，現在では記憶回路として働くと考えられている．米国の神経学者ヤコブレフ（Paul Ivan Yakovlev, 1894～1983）は，感情と欲求の新たな中枢回路を 1948 年に発表し，現在でも情動回路として知られている．

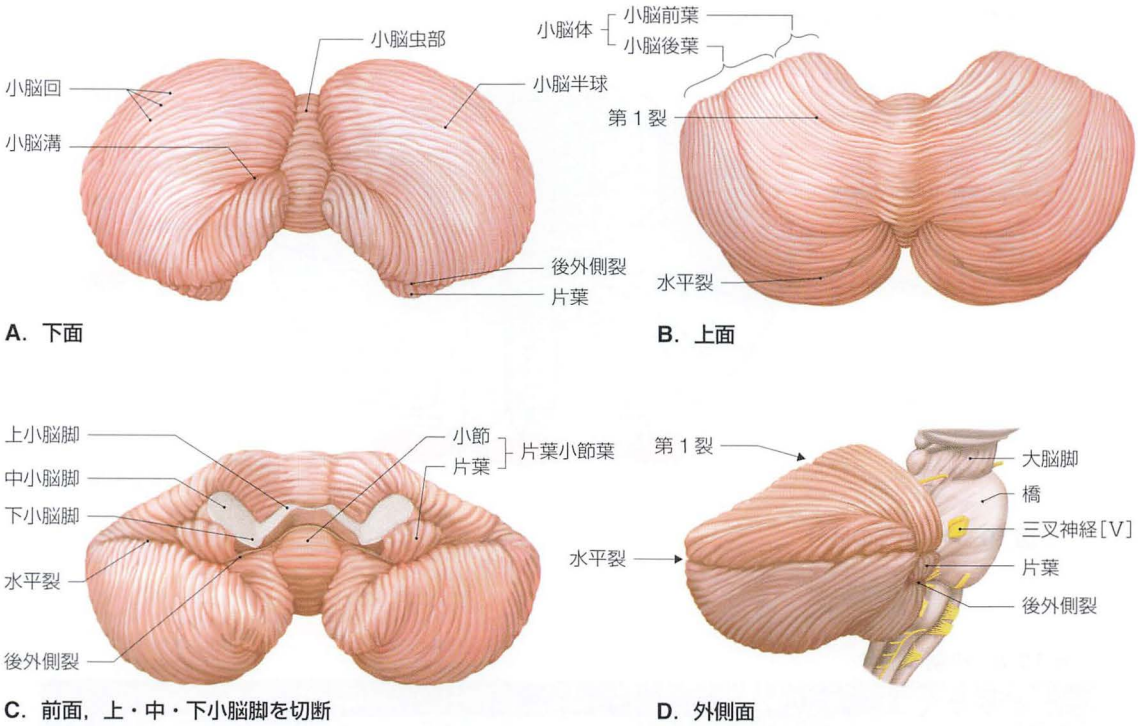

●図 10-33 小脳

する**長期記憶**とがある．長期記憶はさらに，内容を意識的に想起して述べられるような**陳述記憶**と，手順を身体で覚えるような意識化しにくい**非陳述記憶**がある．陳述記憶はさらに，体験した日時や場所と結びついたエピソード記憶と，いわゆる知識に相当する一般的な記憶とがある．

海馬は，短期記憶から長期記憶を形成するのに中心的な役割を果たすと考えられている．てんかんの治療の目的で海馬を含む側頭葉内側部を切除したところ，他の脳機能は健全だが，術後に起こった新しい出来事を記憶できないという症例が 1957 年に報告され，記憶機能における海馬の役割が注目された．

エピソード記憶の形成にあたっては，嗅内野から海馬へ，海馬から脳弓を経て乳頭体へ，さらに視床前核と帯状回を通って海馬傍回と嗅内野に戻る記憶回路（**パーペズ回路**）が重要な働きをする．海馬で形成された記憶情報は，海馬で一定期間（2〜10 年）貯蔵され，次第に大脳皮質の連合野に移行していくと推測される．海馬では，他の脳部位と異なり，神経細胞が持続的に生み出されており，記憶の形成に関わりがあると考えられる．

G 小脳

1 小脳の構造（図 10-33）

A 外形

小脳 cerebellum は，第四脳室を隔てて橋と延髄の背面にあり，後頭蓋窩を満たす．正中にあってやや細い**小脳虫部** vermis of cerebellum と左右の**小脳半球** hemisphere of cerebellum が区別される．小脳の表面には多数の**小脳溝** cerebellar fissure が横走し，**小脳回** folia of cerebellum を区切っている．小脳回は大脳回に比べて細く，ほぼ並行に横走している．小脳の表層は灰白質の**小脳皮質** cerebellar cortex によって覆われ，深部では白質が著しく枝分かれして**小脳活樹** arbor vitae と呼ばれ，中心部には灰白質の**小脳核** cerebellar nucleus を含む．小脳は上小脳脚によって中脳と，中小脳脚によって橋と，下小脳脚によって延髄と結合する．

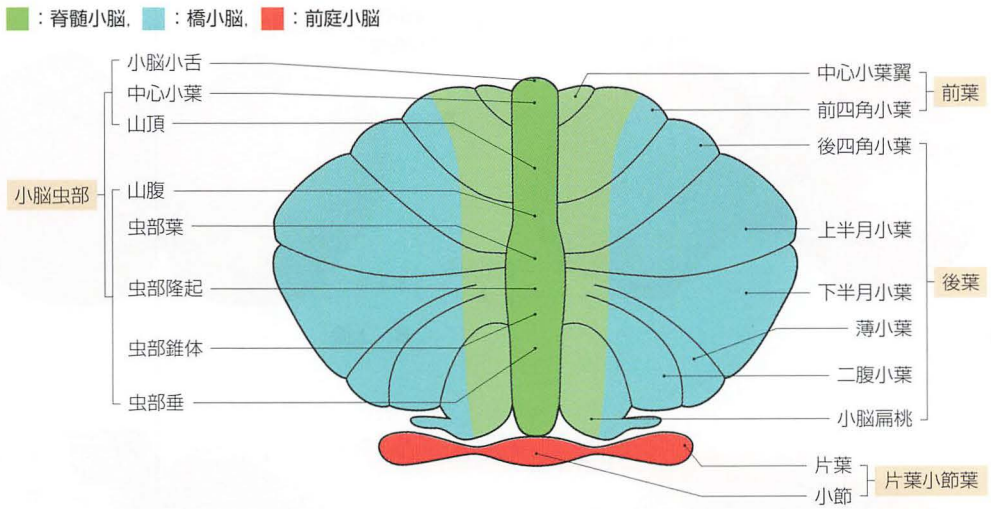

●図 10-34　小脳の区分

●表 10-8　小脳の区分

葉		小葉	小脳虫部	小脳半球
小脳体	前葉	Ⅰ	小脳小舌 lingula	—
		Ⅱ，Ⅲ	中心小葉 central lobule	中心小葉翼 wing of central lobule
		Ⅳ，Ⅴ	山頂 culmen	前四角小葉 anterior quadrangular lobule
	＜第 1 裂 primary fissure＞			
	後葉	Ⅵ	山腹 declive	後四角小葉 posterior quadrangular lobule
		Ⅶ	虫部葉 folium of vermis	上半月小葉 superior semilunar lobule
	＜水平裂 horizontal fissure＞			
		Ⅷ	虫部隆起 tuber	下半月小葉 inferior semilunar lobule
				薄小葉 gracile lobule
		Ⅷ	虫部錐体 pyramis	二腹小葉 biventral lobule
	＜第 2 裂 secondary fissure＞			
		Ⅸ	虫部垂 uvula	小脳扁桃 tonsil of cerebellum
＜後外側裂 posterolateral fissure＞				
片葉小節葉		Ⅹ	小節 nodule	片葉 flocculus

● 分類（図 10-33, 34，表 10-8）

小脳は，深く一定に出現する小脳溝により 3 葉に分かれる．

❶ **小脳前葉** anterior lobe は**第 1 裂** primary fissure により，❷ **小脳後葉** posterior lobe of cerebellum から分かれる．前葉と後葉は合わせて小脳体をなし，**後外側裂** posterolateral fissure により，❸ **片葉小節葉** flocculonodular lobe から分かれる．

小脳は他の小脳溝によりさらに 10 葉に分けられ，各葉の虫部と半球に固有の名称が与えられている．

B 小脳核（図 10-35）

小脳白質の深部に 4 対の小脳核がある．外側から順に，❶ **歯状核** dentate nucleus（外側核），❷ **栓状核** emboliform nucleus（前中位核），❸ **球状核** globose nucleus（後中位核），❹ **室頂核** fastigial nucleus（内側核）

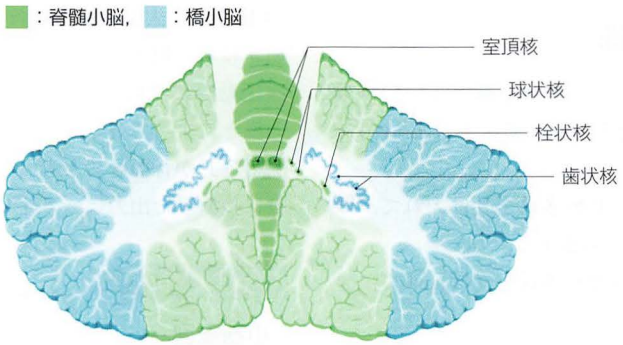

●図 10-35 小脳核，水平断

である．

小脳核には，小脳皮質のプルキンエ細胞からの線維が投射する．小脳核のニューロンから出る神経線維は，小脳から外に投射する線維の大部分を占め，上・下小脳脚を通って出て行く．

C 小脳の入出力経路（図 10-36）

● 小脳への入力

小脳への入力線維は，すべて小脳皮質に投射する．小脳皮質からの投射線維の大半は小脳核に送られ，そこから小脳外に投射する．片葉小節葉からの投射線維のみは，そのまま小脳から出て前庭神経核に投射する．

小脳への入力には3種類の経路があり，小脳皮質は入力の種類により3つに区分される．

❶ **前庭小脳** vestibulocerebellum：前庭からの入力を受け，平衡覚を維持する．片葉小節葉がこれにあたる．

❷ **脊髄小脳** spinocerebellum：脊髄からの入力を受け，筋緊張を調節する．前葉，後葉の虫部と半球内側部がこれにあたる．

❸ **橋小脳** pontocerebellum：橋核からの入力を受け，熟練した運動に役立つ．後葉の半球外側部がこれにあたる．

● 小脳からの出力

4種類の経路がある．

❶ **片葉小節葉**：前庭神経核に出力する．

❷ **小脳虫部**：内側核（室頂核）に投射し，ここから脳幹網様体と前庭神経核に出力する．

❸ **小脳半球内側部**：中位核（球状核，栓状核）に投射し，ここから赤核と視床のVL核に出力する．

❹ **小脳半球外側部**：外側核（歯状核）に投射し，ここから赤核，視床のVL核，下オリーブ核に出力する．

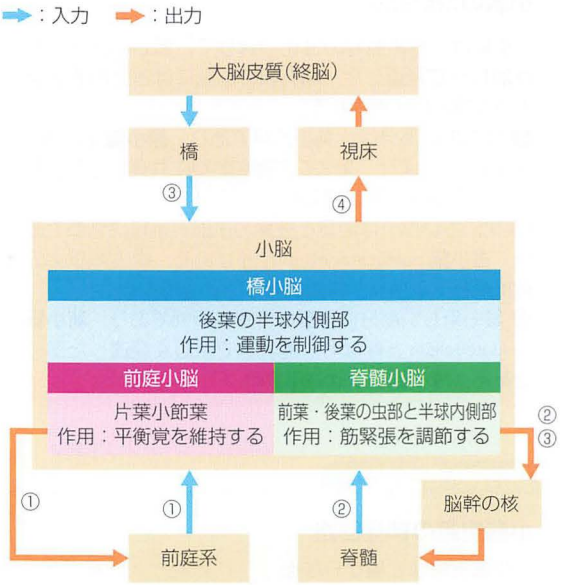

●図 10-36 小脳の入出力経路

● 小脳脚の入出力

3対の小脳脚はそれぞれ異なる入出力線維を含む．

❶ **上小脳脚** superior cerebellar peduncle：求心性線維は前脊髄小脳路を含み，遠心性線維は室頂核と球状核から網様体と前庭神経核へ，歯状核から赤核と視床への投射線維を含む．

❷ **中小脳脚** middle cerebellar peduncle：橋核からの求心性線維を含む．

❸ **下小脳脚** inferior cerebellar peduncle：求心性線維は後脊髄小脳路，前庭小脳路，オリーブ小脳路，三叉神経小脳線維を含む．遠心性線維は歯状核から小細胞性赤核を経由して下オリーブ核に向かう投射線維を含む．

2 小脳の中枢機能

入力の経路によって区別される小脳の 3 つの部分は，それぞれ異なる機能を営むと考えられる（▶ 10-33）．

❶ **前庭小脳**：前庭からの平衡感覚を受け入れて，眼球運動と身体のバランスを調節する．

❷ **脊髄小脳**：全身からの固有感覚を受け入れて，全身の筋の活動を調節する．

❸ **橋小脳**：大脳皮質から橋核経由で入力を受け取る．歯状核から視床 VL 核経由で大脳皮質の運動前野や一次運動野に投射する．この**小脳ループ** cerebellar loop の働きによって運動プランが作られ，これに基づき実際の運動が行われると考えられる．また歯状核から赤核に投射した出力は，下オリーブ核経由で再び橋小脳

Developmental scope

小脳の系統発生

小脳は，脊椎動物の進化の過程で，新しい部分が付け加わって発達した．哺乳類の小脳には古さの異なる 3 つの部分が区別される．

❶ 最も古い部分は片葉小節葉であり，**原小脳** archicerebellum と呼ばれ，すべての脊椎動物に共通してみられる．前庭小脳にほぼ対応する．

❷ 次に古い部分は前葉と後葉の虫部と半球内側部であり，**古小脳** paleocerebellum と呼ばれる．両生類以上の脊椎動物にみられ，脊髄小脳にほぼ対応する．

❸ 最も新しい部分は後葉の半球外側部であり，**新小脳** neocerebellum と呼ばれ，哺乳類で新しく発達した部分である．橋小脳にほぼ対応する．

Clinical scope

小脳障害

運動失調 ataxia は，運動麻痺がないにも関わらず運動の正確さや円滑さが損なわれることである．小脳が障害されると，特徴的な運動失調が生じる．

❶ 片葉小節（前庭小脳）の障害では，眼球運動に異常が生じる．**眼振** nystagmus という律動的に反復する眼球の不随意運動が特徴的である．

❷ 脊髄小脳の障害では，**歩行失調** ataxic gate を生じて腕を横に上げてバランスをとるように歩いたり，**平衡障害** disequilibrium を生じて立つのが困難になったりする．

❸ 橋小脳の障害では，指や足を思ったところに正確にもっていけない**測定異常** dysmetria が生じ，例えば指鼻試験（目をつぶって指を鼻にもってくる）がうまくできない．運動を行うときに震える**企図振戦** intention tremor が生じる．手首，体幹，下肢を手で他動的に動かしてみると**筋緊張低下** hypotonia がわかる．

Functional scope

小脳皮質の神経回路

小脳皮質は 3 層からなる．

❶ **分子層** molecular layer：最表層で，樹状突起と軸索が交錯し，少数の抑制性介在ニューロンを含む．

❷ **プルキンエ細胞層** Purkinje cell layer：中間層で，大型のプルキンエ細胞を含む．

❸ **顆粒層** granular layer：小脳皮質の最深層で，多極性ニューロンの顆粒細胞を多く含む．

小脳皮質には 2 種類の線維が投射し，顆粒細胞とプルキンエ細胞と回路を構成する．

❶ **登上線維** climbing fiber は下オリーブ核群からの軸索で，プルキンエ細胞の細胞体と樹状突起に興奮性のシナプス結合をする．側副枝は小脳核細胞にシナプスを作る．

❷ **苔状線維** mossy fiber は，橋核，脊髄，前庭神経核からの軸索で，顆粒細胞に興奮性のシナプスを作る．側副枝の一部は抑制性介在ニューロンを興奮させ，小脳核細胞にもシナプスを作る．

❸ **顆粒細胞** granular cell から出た軸索は，分子層に入ると，小脳回に平行して伸びる**平行線維** parallel fiber になる．

❹ **プルキンエ細胞** Purkinje cell は，分子層に樹状突起を出し，小脳回に対し垂直に広げている．この配置により，多数の平行線維が多数のプルキンエ細胞との間にシナプス結合を作る．プルキンエ細胞の軸索はおもに小脳核に（一部は前庭神経核に）終わり，抑制性のシナプスを作る．

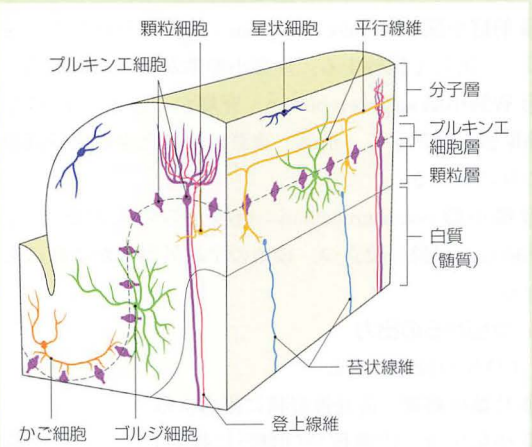

●小脳皮質の神経回路

に戻ってくる．このループでは，運動モデルを脳内に形成し，運動学習に役立つと推測される．

H 大脳基底核

1 大脳基底核の構造

A 大脳基底核の範囲と区分(表 10-9)

大脳基底核 basal ganglia は，大脳半球深部の神経核である．そこに含まれる神経核の範囲は視点によって異なる．

● **解剖学的な視点**

❶ 淡蒼球，❷ 被殻，❸ 尾状核が含まれる．被殻(❷)と尾状核(❸)は内包の両側に分かれているが，本来1つの核が内包の線維束によって分けられたもので，両者を結合する細胞塊が線状に残存することから，合わせて**線条体** striatum と呼ばれる．淡蒼球(❶)と被殻(❷)は内包の外側に位置しており，1つの塊とみなして**レンズ核** lentiform nucleus と呼ばれる．

● **発生学的な視点**

上記3つの神経核に加えて，扁桃体も大脳基底核に含められ，広義の線条体と呼ばれる．系統発生的な古さをもとに3つに分類される．

❶ **原線条体** archistriatum：扁桃体．
❷ **古線条体** paleostriatum：淡蒼球．
❸ **新線条体** neostriatum：尾状核と被殻．

● **機能的な視点**

間脳の腹側視床(視床下核)と中脳の黒質は，淡蒼球・被殻・尾状核と強い線維結合があり，共同して運動の調節を行うことから，大脳基底核に含めて扱われる．

*

大脳基底核に関連する神経核としては，このほかに前障とレンズ核と扁桃体の間の無名質にみられるマイネルト基底核があり，時に大脳基底核に含められることがある．尾状核の腹側にある**側坐核** nucleus accumbens は，辺縁系の一部として扱われる．

B 大脳基底核の位置と形状(図 10-37)

尾状核 caudate nucleus は，視床の前方から背外側を取り囲むように，側脳室の外側で前角・中心部・後角・下角に沿って位置する．前部の大きな球状の尾状核頭から，後上方の尾状核体を経て，下方に回り込む細い尾状核尾まで，全体が「C」の字の形をしている．側脳室の外側壁で尾状核と視床の境界に沿って，分界条が走っている．尾状核と視床は外側で内包に接している．

被殻 putamen は，外に向かって膨らんだ円盤状で，内側の淡蒼球とともにレンズ核を作る．レンズ核は，内包を間に挟んで視床の前外側に位置する．外側では外包，前障，最外包を隔てて島皮質に面する．尾状核と被殻は，合わせて**線条体** striatum と呼ばれる．

淡蒼球 globus pallidus は，レンズ核の内側部を占め，多量の有髄線維を含むことから淡白色に見える．被殻と淡蒼球の間には，外側髄板が挟まっている．淡蒼球は，内側髄板により**外・内節** external/internal segment に分かれる．

腹側視床 subthalamus は，視床下部の外側に位置する領域で，小さな神経核と通過線維からなる．**視床下核** subthalamic nucleus は，その中の重要な核で，黒質上端の背外側にあり，淡蒼球の内節と密接な線維連絡がある．

黒質 substantia nigra は，中脳被蓋の腹側で大脳脚にある神経核で，メラニン色素を含んで黒く見える．細胞の密度が異なる2部に分かれる．背内側の**緻密部** compact part は，ドーパミン性のニューロンが豊富で，その変性により手足の振戦，筋の固縮，動作緩慢などパーキンソン病の症状が生じる．腹外側の**網様部** reticular part は，ニューロンが乏しく，本来は淡蒼球の内節と合わせて単一の核であったものが，内包によって分かれたと考えられる．

● **表 10-9 大脳基底核の区分**

発生学的区分	基底核		
原線条体	扁桃体		
古線条体	淡蒼球		レンズ核
新線条体	線条体	被殻	レンズ核
		尾状核	

C 大脳基底核の入出力経路

大脳基底核は，大脳皮質の広い領域から入力を受け，視床を介して，大脳皮質のとくに前頭葉に出力を送る．この大脳皮質-基底核ループにより，大脳基底核は小脳とともに大脳皮質の運動機能を調節している．

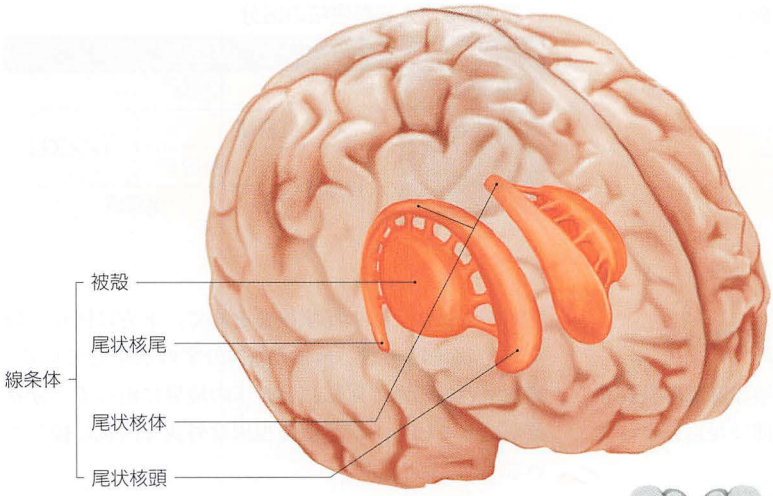

A. 形状

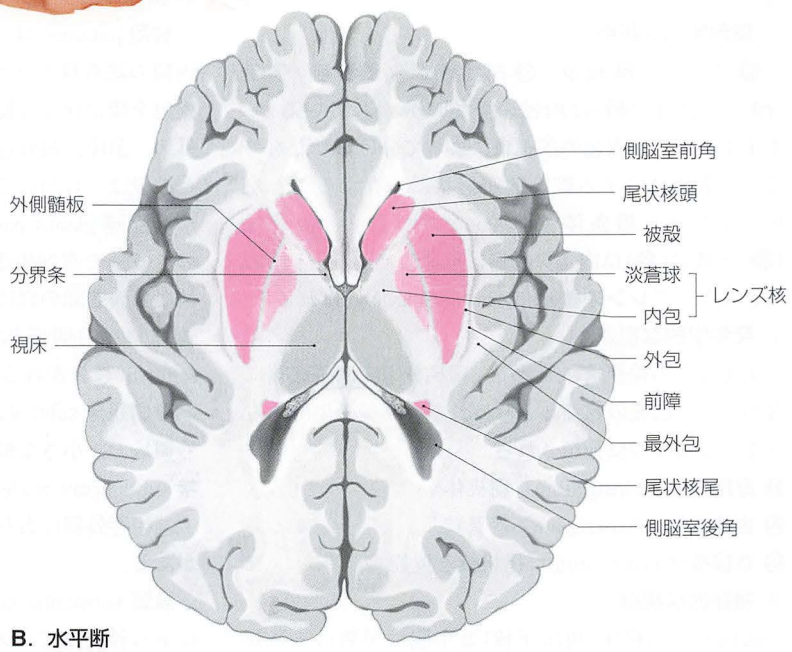

B. 水平断

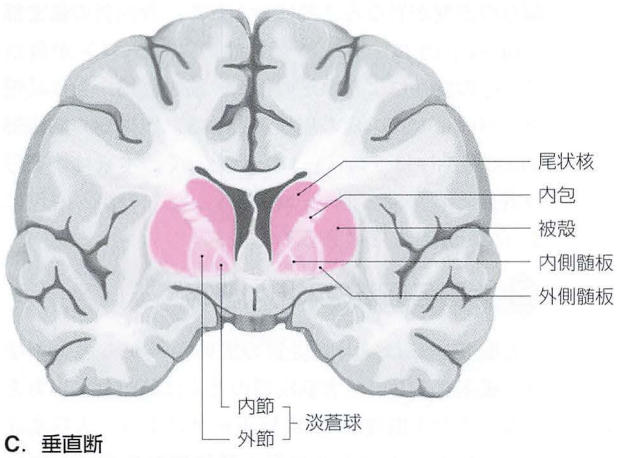

C. 垂直断

●図 10-37　大脳基底核

● **大脳基底核への入力**

大脳皮質からおもに線条体に送られ，ここから2つの経路を通って淡蒼球内節(および黒質網様部)に送られる．

❶ **直接路**：線条体から単シナプス性に伝えられる経路である．

❷ **間接路**：線条体から淡蒼球外節と視床下核を経て，多シナプス性に伝えられる経路である．

❸ **ハイパー直接路**：大脳皮質から視床下核に入力し，そこから淡蒼球内節(および黒質網様部)に伝えられる．

● **大脳基底核からの出力**

おもに視床に送られ，そこから大脳皮質に投射する．また一部は脳幹の脚橋被蓋核と上丘にも投射する．

● **黒質緻密部からの出力**

ドーパミン作動性で線条体に強く投射し，この他に大脳基底核全般と前頭葉にも広く投射する．

2 大脳基底核の中枢機能(図 10-38)

大脳皮質からの出力は大脳基底核に投射し，大脳基底核の出力は視床を通して大脳皮質にフィードバックする．この**大脳皮質-基底核ループ** cortico-basal ganglia loop を通して，大脳基底核は，運動の学習すなわち適切な運動を選択して記憶すること，その記憶に基づいて適切な運動を実行することに重要な役割を果たす．とくに黒質緻密部のドーパミン作動性ニューロンによる調節が大きな役割を果たし，線条体の直接路に対しては興奮性に，間接路に対しては抑制性に作用する．直接路は随意運動を円滑に行うのに，間接路は不随意運動を抑制するのに重要な働きをすると考えられている．

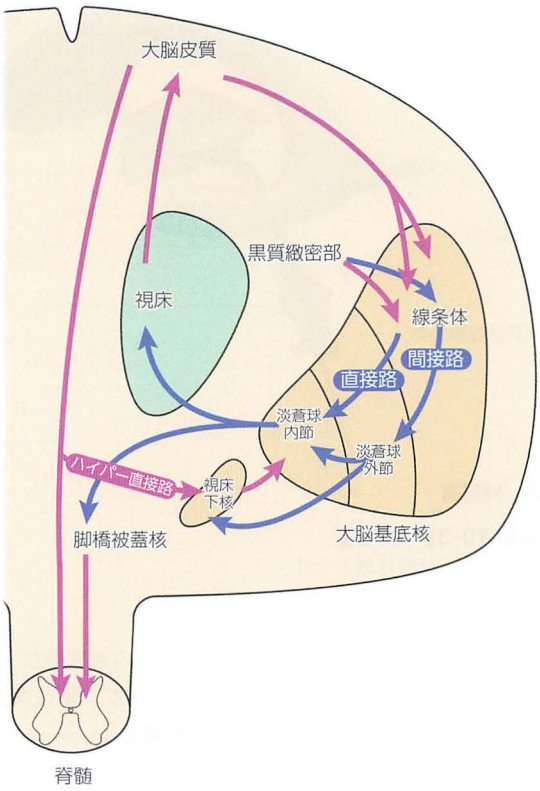

● **図 10-38　基底核ループ**

大脳皮質-基底核ループは，運動機能の調節以外にも幅広い働きをしている．前頭葉の4つの領域から，線条体と視床の異なる部位を経由する4つのループがあり，それぞれ異なる働きをすると考えられている．

❶ **運動ループ**：大脳皮質の一次運動野，補足運動野，運動前野などから始まり，四肢と体幹の運動を調節する．

❷ **眼球運動ループ**：前頭眼野，補足眼野から始まり，眼球運動を調節する．

❸ **前頭前野ループ**：背外側前頭前野と外側眼窩前皮質から始まり，高次機能を調節する．

❹ **辺縁ループ**：前帯状野と内側前頭眼窩野から始まり，情動を調節する．

Clinical scope

大脳基底核と黒質の障害

大脳基底核の病変は，さまざまな特徴的な不随意運動を起こす．

舞踏運動 choreic movement では，四肢先端部や体幹，頸部に滑らかな不随意運動が予期せずに起こる．線条体の障害により生じる．

ヘミバリズム hemiballism では，急速かつ粗大で投げつけるような不随意運動(バリズム)が片側に突然起こる．視床下核の障害により生じる．

パーキンソニズム Parkinsonism は，身体の固縮と無動，前屈姿勢，小刻み歩行などが同時にみられる状態である．黒質緻密部のドーパミン作動性ニューロンの障害により生じる．

3 側脳室の局所解剖(図 10-39)

側脳室 lateral ventricle は，左右の大脳半球の内部にある脳室である．側脳室は長い不規則な「C」字型であ

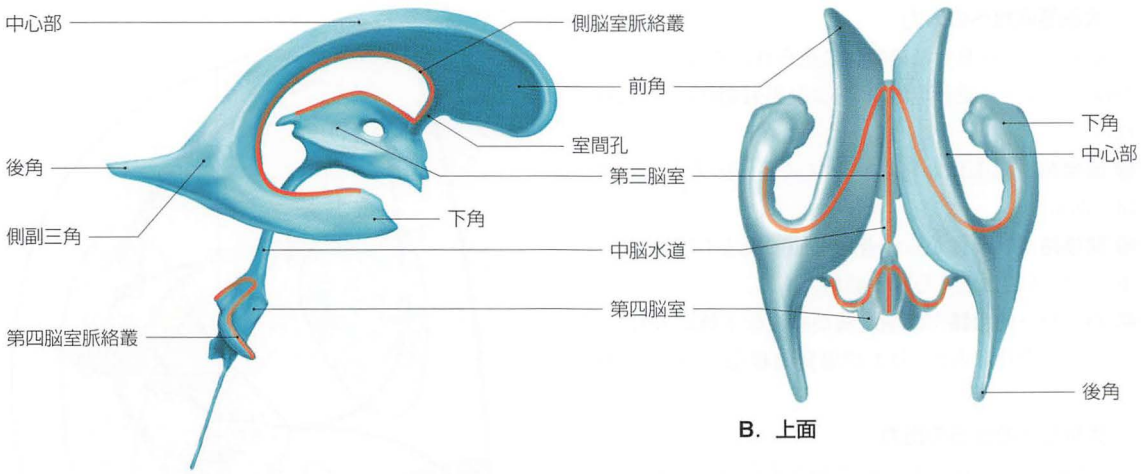

図 10-39　側脳室
赤色の部分は脈絡叢を示す.

り，前頭葉・頭頂葉・後頭葉・側頭葉の内部に伸びている．4 部に分かれ，❶ 前角，❷ 中心部，❸ 後角，❹ 下角からなる．左右の側脳室は**室間孔** interventricular foramen によって第三脳室につながる．

Functional scope

錐体外路とは？

錐体路は，皮質脊髄線維の別名として，解剖学的にも機能的にも明確に定義される．これに対する「錐体外 extrapyramidal」という言葉は，きわめて有名でありながら，多義的に用いられて混乱を招いてきた．「錐体外路」は，生理学者のプルス（Johann Prus）により 1898 年に，実験動物の錐体路を切除しても残存する下行伝導路を記述するのに初めて用いられた．これに対して神経科医のウィルソン（Kinnier Wilson, 1874〜1937）は 1911 年に，特徴的な不随意運動や姿勢異常を示す患者はレンズ核に病変があることから，これを「錐体外症候群（extrapyramidal motor syndrome）」と名づけた．神経学者のヤコブ（Alfons Jakob, 1884〜1931）は，1923 年に『錐体外疾患 Die extrapyramidalen Erkrankungen』を著して，錐体外路系は大きな関心を集めるようになった．その後の研究により，臨床的に認められる錐体外路徴候 extrapyramidal sign が，大脳基底核の病変により生じることが明らかとなった．

その一方で，赤核脊髄路や網様体脊髄路などの伝導路を，「錐体路以外の伝導路」という意味で「錐体外路 extrapyramidal tract」と呼ぶことができる．しかし，解剖学的な錐体外路と，臨床的な錐体外路徴候の間にはほとんど何の関係もない．錐体外路という名称をあまり使わないのは，混乱を避けるための知恵である．

前角 anterior horn は，側脳室の前端部で，室間孔より前方で，前頭葉内にある．上・前・下壁が脳梁の前部で囲まれ，外側壁は尾状核の頭，内側壁は薄い板状の透明中隔からなる．

中心部 central part は，側脳室の中央のやや細い部分で，頭頂葉内にある．上壁は脳梁幹からなり，下壁では外側に尾状核の尾，中央に視床の外側縁，内側に脳弓がある．尾状核と視床の境界に分界条が走っている．

後角 posterior horn は，側脳室の後端部で，後頭葉の内部に突出する．内側壁にある**鳥距** calcarine spur という隆起部は，大脳皮質の鳥距溝に対応するものである．

下角 inferior horn は，側脳室の後端から下前方に伸びて広がった部分で，側頭葉内にある．下壁には**固有海馬** hippocampus proper が膨隆している．上壁では前部に扁桃体，後部に尾状核の尾がある．内側端には海馬采がある．

I　大脳皮質と大脳髄質

1　大脳皮質の構成

A　大脳皮質の形状（▶ 図 10-7）

大脳 cerebrum は，左右の大脳半球からなり，正中

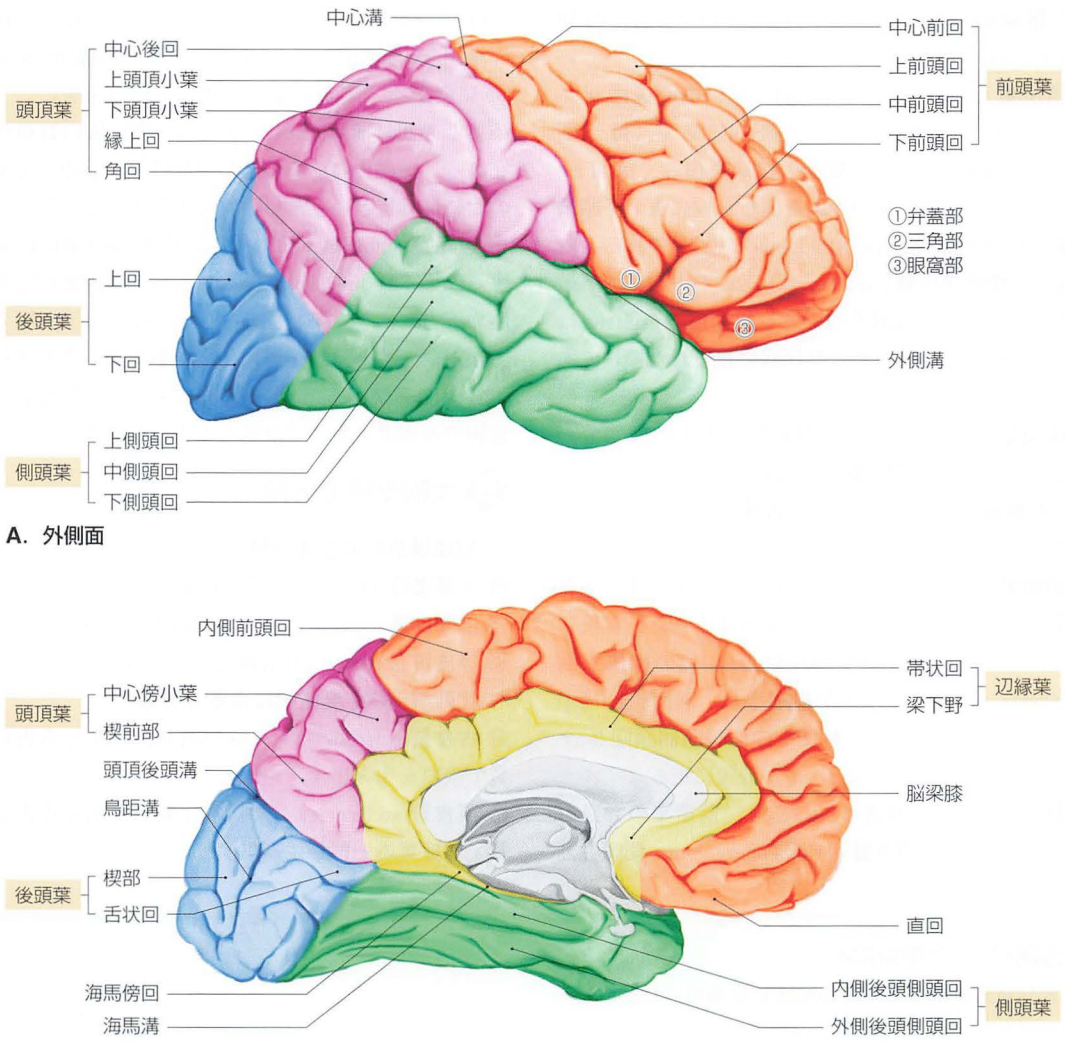

●図 10-40　大脳皮質の葉

の**大脳縦裂** longitudinal cerebral fissure により隔てられる．大脳の表面は灰白質からなる**大脳皮質** cerebral cortex により覆われており，不規則な**溝** sulcus とうね状の**回転** gyrus により広い表面積を有する．大脳の中心部には，灰白質からなる**大脳基底核** basal nuclei がある．白質からなる**髄質** medulla は，左右の大脳半球をつなぐ**脳梁** corpus callosum や，大脳皮質から下行する**内包** internal capsule を作る．大脳半球の内部には側脳室がある．

● 大脳皮質の葉(図 10-40)

大脳皮質は，恒常的な溝によって 4 つの葉に分けられる．❶ 前頭葉，❷ 頭頂葉，❸ 後頭葉，❹ 側頭葉である．前頭葉と頭頂葉を隔てる**中心溝** central sulcus は大脳半球の外側面で，頭頂葉と後頭葉を隔てる**頭頂後頭溝** parieto-occipital sulcus は内側面で顕著に見える．側頭葉の上縁には深い**外側溝** lateral sulcus があり，上方の前頭葉・頭頂葉との間を隔てている．外側溝の奥には，❺ 島が隠れている．内側面で脳梁の周囲には，❻ 辺縁葉がある．

❶ **前頭葉** frontal lobe の外側面では，**中心前回** precentral gyrus が中心溝のすぐ前にあり，他に**上・中・下前頭回** superior/middle/inferior frontal gyrus が区別される．下前頭回には下方から外側溝の前枝と上行枝が入り込み，眼窩部，三角部，弁蓋部に分けている．内側面では，帯状回の上方の前頭葉の部分は**内側前頭回** medial frontal gyrus である．下面では，眼窩上方の部

分が**眼窩回** orbital gyrus であり，内側縁には**直回** straight gyrus がある．

❷ **頭頂葉** parietal lobe の外側面では，**中心後回** postcentral gyrus が中心溝のすぐ後ろにあり，**縁上回** supramarginal gyrus は外側溝の後端を囲み，**角回** angular gyrus は上側頭溝の後端を囲む．他に**上・下頭頂小葉** superior/inferior parietal lobule が区別される．内側面では**中心傍小葉** paracentral lobule が中心溝の下端で中心前回と中心後回をつなぎ，**楔前部** precuneus は頭頂葉の後部で，頭頂葉と帯状回に挟まれた領域である．

❸ **後頭葉** occipital lobe の外側面は，上下の回に分かれる．内側面には**鳥距溝** calcarine sulcus があり，その上方が**楔部**（けつぶ） cuneus で，下方が**舌状回** lingual gyrus である．

❹ **側頭葉** temporal lobe の外側面には，**上・中・下側頭回** superior/middle/inferior temporal gyrus が前後に走り，外側溝に面する上面には 2〜4 個の**横側頭回** transverse temporal gyrus が横走する．下面には後頭葉から側頭葉にかけて，**外側・内側後頭側頭回** lateral/medial occipitotemporal gyrus が前後に走る．

❺ **島** insula は，外側溝の奥にあり，前頭葉の**弁蓋部** opercular part，**頭頂弁蓋** parietal operculum，**側頭弁蓋** temporal operculum により隠されている．島には複数の**島回** insular gyrus があり，前下端の**島限** limen insulae に向かって集まるように並ぶ．島の深層には，線条体との間に**前障** claustrum という薄い灰白質層が介在する．島皮質と前障の間には最外包，前障と線条体の間には外包という薄い白質層が挟まっている．

❻ **辺縁葉** limbic lobe は，大脳の内側面の深部に位置する．**梁下野** subcallosal area は前頭葉の内側面で脳梁膝の下方にあり，**帯状回** cingulate gyrus は脳梁膝の前方から前頭葉と頭頂葉の内側面で脳梁の上方を平行に走り，**海馬傍回** parahippocampal gyrus は側頭葉の内側面で海馬溝を隔てて海馬の下方に位置する．

B 大脳皮質の分類

● 組織構造による 3 分類

❶ **不等皮質** allocortex：3 層構造からなる．

❷ **中間皮質** mesocortex：中間的な性質をもつ．

❸ **等皮質** isocortex：6 層構造からなる．

● 比較解剖学・発生学による 3 分類

❶ **古皮質** paleocortex：大脳の腹側部に生じる古い皮質で嗅脳を生み出す．

❷ **原皮質** archicortex：大脳の背側部に生じる古い皮質で辺縁葉の一部を生み出す．

Functional scope

大脳新皮質の細胞構築

大脳新皮質はほとんどの部位で 6 層構造が認められる．

- 第 Ⅰ 層(分子層)：最外層で，ニューロンがまばらに存在する．
- 第 Ⅱ 層(外顆粒層)：顆粒細胞とその間に散在する小型の錐体細胞からなる．
- 第 Ⅲ 層(外錐体層)：中型の錐体細胞からなる．
- 第 Ⅳ 層(内顆粒層)：有棘星状細胞と小型の錐体細胞からなる．
- 第 Ⅴ 層(内錐体層)：大型の錐体細胞からなる．
- 第 Ⅵ 層(多形層)：多様なニューロンからなる．

大脳新皮質への入力

視床からは，おもに第 Ⅳ 層(内顆粒層)に投射する．大脳の他の皮質野からは，第 Ⅰ 層深層から第 Ⅲ 層までにおもに投射する．

大脳新皮質からの出力

錐体細胞の軸索を通して行われ，第 Ⅴ 層(内錐体層)の大型錐体細胞からは皮質下の核(脊髄，延髄，線条体，橋核など)に，第 Ⅱ・Ⅲ 層の中・小型錐体細胞からは大脳皮質の他の部位に，とくに第 Ⅲ 層からは反対側の大脳皮質に投射する．第 Ⅵ 層(多形層)からは視床核へ投射し，入力元の視床にフィードバックする．

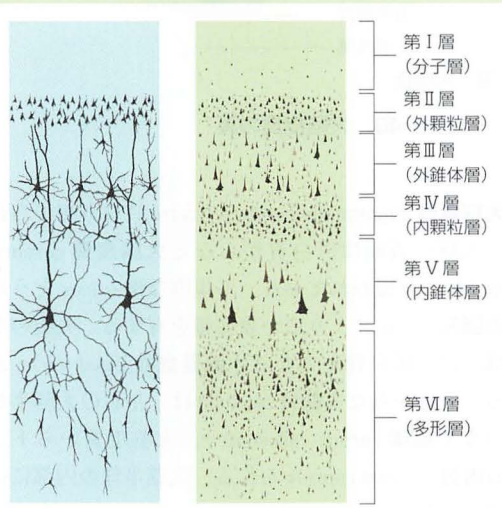

●大脳新皮質の細胞構築

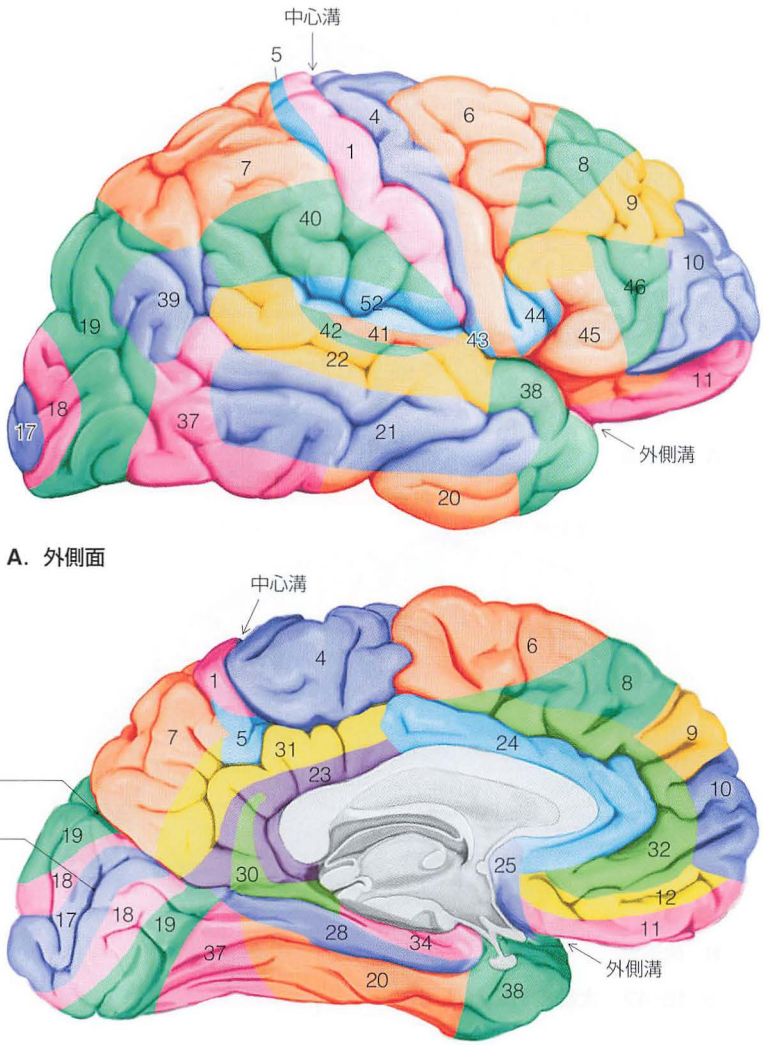

●図 10-41　ブロードマンの領野

❸ **新皮質** neocortex：両者の間に生じ，大脳皮質の大部分を生じる．

古皮質と原皮質の組織構造は不等皮質であり，新皮質の組織構造は等皮質ないし中間皮質である．嗅脳は不等皮質からなり，辺縁葉は不等皮質ないし中間皮質からなる．残りの大部分の大脳皮質は等皮質からなる．

C ブロードマンの領野（図 10-41）

ドイツの解剖学者ブロードマン（Korbinian Brodmann）は，1909 年にヒトの大脳皮質の組織構造を詳細に観察し，その違いをもとに大脳皮質を約 50 の領野に分け，1 番から 52 番（48～51 は欠番）までの番号

Functional scope

大脳皮質のコラム構造

大脳皮質では，直径 500 μm ほどの円柱（コラム）状の領域が機能的単位として働いていることが，視覚野での研究から明らかになっている．さらにこの機能円柱は，直径 50 μm ほどのミニ円柱が 100 個ほど集まってできており，ミニ円柱の中では局所的な神経回路が形成されている．同様の機能円柱やミニ円柱は，大脳皮質の他の領域にもあると考えられている．例えば 1 つの筋に対応する一次運動野の領域は，必ずしも 1 つにまとまるわけではなく，機能円柱が複雑なモザイク状に配列して形成される．

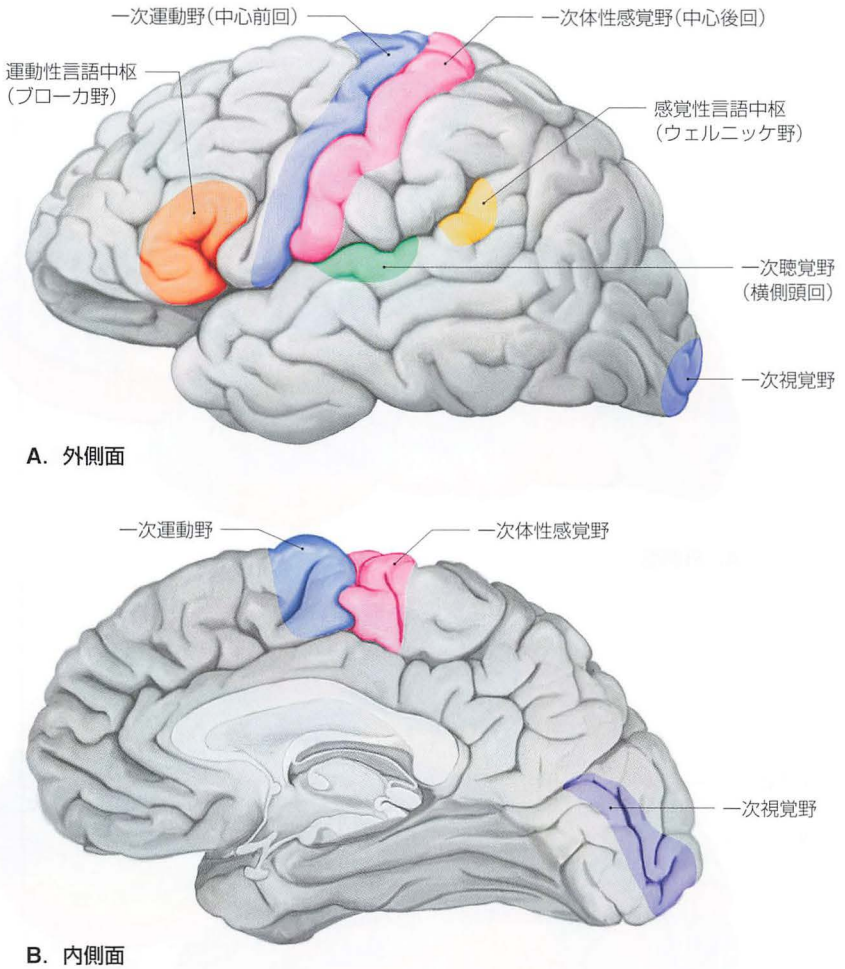

●図 10-42　大脳皮質の機能局在

をつけた．ブロードマンの領野は，大脳皮質の機能と相関することから現在でも重要視され，ブロードマンの領野番号は大脳皮質の領域を指示するのによく用いられる．

2 大脳皮質の機能

A 大脳皮質の機能区分(図 10-42)

● 一次野

大脳皮質で，運動や感覚の情報を直接入出力する領域は**一次野** primary cortex と呼ばれる．運動性のものでは一次運動野がある．感覚性の一次野には，一次体性感覚野，一次聴覚野，一次視覚野，一次味覚野がある．

● 連合野

一次野以外の大脳皮質領域は，**連合野** association cortex と呼ばれる．連合野の機能は多彩であり，一次野と密接に関係する領野から，統合性の高い領野までが，階層性をなしている．連合野のうち一次運動野に近接して密接な関係をもつ部分は，運動性皮質の一部であり，二次体性感覚野，二次視覚野，二次聴覚野，二次味覚野などは感覚性皮質の一部である．また言語野も連合野の一部である．

B 前頭葉の機能

前頭葉には，一次運動野および運動性の連合野が多く集まっている．また，高次機能を営む連合野も広がっている．

一次運動野 primary motor area は，中心溝の前で中

心前回(4野)にあり，身体の反対側の随意運動を起こす．一次運動野からの投射線維は錐体路(皮質脊髄線維と皮質核線維)となり，反対側の脳幹および脊髄前柱運動ニューロンに興奮を伝え，骨格筋を収縮させる．

運動前野 premotor area と**補足運動野** supplementary motor area(**二次運動野** secondary motor area)は，一次運動野の前方を占める広い領域(6野)である．運動前野は前頭葉の外側面に大きく広がり，補足運動野は内側面に位置する．ともに一次運動野と強い相互連絡がある．運動前野は，視覚に誘導されて運動をするときにとくに活動する．補足運動野は，記憶に基づいて運動をするときにとくに活動する．

前頭眼野 frontal eye field は，外眼筋に対する一次運動野であり，6野の前方で8野の外側部に位置する．

運動性言語中枢 motor speech center(**ブローカ野** Broca area)は，優位半球(通常は左半球)の下前頭回後部の三角部後半と弁蓋部にまたがる領域(44・45野)で，朗読や発話の際にとくに活動する．この部位が障害されると，声は出せても発話が困難になる**運動性失語** motor aphasia(**ブローカ失語** Broca aphasia)を生じる．

前頭眼窩野 orbitofrontal area は，前頭葉下面の眼窩回(11野)にあり，味覚，嗅覚，内臓感覚などが集まる高次中枢である．

前頭前野 prefrontal cortex(**前頭連合野** frontal association cortex)は，前頭葉の広い部分を占める領域で，ヒトで大きく発達している．大脳皮質のさまざまな領域から入力を受けて統合し，外的情報や内的欲求などの状態に基づいて判断し，意味ある行動を発現するための司令塔として機能している．

C 頭頂葉の機能

頭頂葉には，一次体性感覚野および感覚性の連合野が広がっている．

一次体性感覚野 primary somatosensory area は，中心溝の後方で中心後回(3・1・2野)にある．全身の皮膚・深部感覚が，視床の後腹側核(VP)経由で入力する．

二次体性感覚野 secondary somatosensory area は，頭頂弁蓋の内側壁にある(43野の一部)．一次体性感覚野と強い線維結合があり，体性感覚の上位中枢であると考えられる．

頭頂連合野 parietal association cortex は，頭頂葉の上部と下部で働きが異なる．上部の上頭頂小葉(7・5野)は，外側面上部と内側面に広がり，体性感覚や視覚の情報をもとに自己の身体と周囲の空間の位置や意味を認識する．また，数を把握する活動も行われる．下部の下頭頂小葉の前部(縁上回，40野)と後部(角回，39野)は，後頭葉の視覚野からの情報を受けて，アルファベットや仮名文字の認識を行うと考えられている．優位半球のこの部位を障害すると，文字を認識できない**失読** alexia や文字を書けない**失書** agraphia が生じる．

D 側頭葉の機能

側頭葉には，一次聴覚野および感覚性の連合野が広がっている．

一次聴覚野 primary auditory cortex は，側頭葉の上面で外側溝の深部の横側頭回(41・42野)にあり，視床の内側膝状体からの線維を受ける．他の感覚野と異なり，聴覚野には両側の聴覚が入力する．内側膝状体から一次聴覚野に入る線維群は，**聴放線** auditory radiation と呼ばれる．

側頭連合野 temporal association cortex は，側頭葉の上部と下部で働きが異なる．上部の上側頭回(22野)には，聴覚に関連する連合野がある．とくに優位半球

Functional scope

一次運動野と体性感覚野の体部位局在

一次運動野と体性感覚野が，身体の部位と対応関係をもつことは，**体部位局在** somatotopy と呼ばれる．体部位局在は，脳神経外科医のペンフィールド(Wilder Penfield, 1891～1976)が大脳皮質上に「ホムンクルス(小人間)homunculus」を描いた図によって有名になった．

ペンフィールドは，大脳皮質の一次運動野を刺激すると，反対側の特定部位に運動が起こること，また体性感覚野を刺激すると，反対側の特定部位に局在する接触感や圧迫感が生じることを見いだした．この知見をもとに，一次運動野と体性感覚野に対応する身体の部位を重ねて描いた図を発表した．一次運動野と体性感覚野で多少の違いはあるが，内側に下肢が，外側に上肢と頭部が位置しており，下肢よりも上肢のほうが大きな皮質野を占め，頭部の占める皮質野も大きいという点で共通している．ホムンクルスの図はきわめて有名になり，多くの教科書に採用されている．しかし，元になった実験結果は二次元的で大脳皮質上に広がっており，ばらつきと重なりがあるのに対して，この図ではそれを一次元的な距離として単純化して描いており，厳密なものではない．

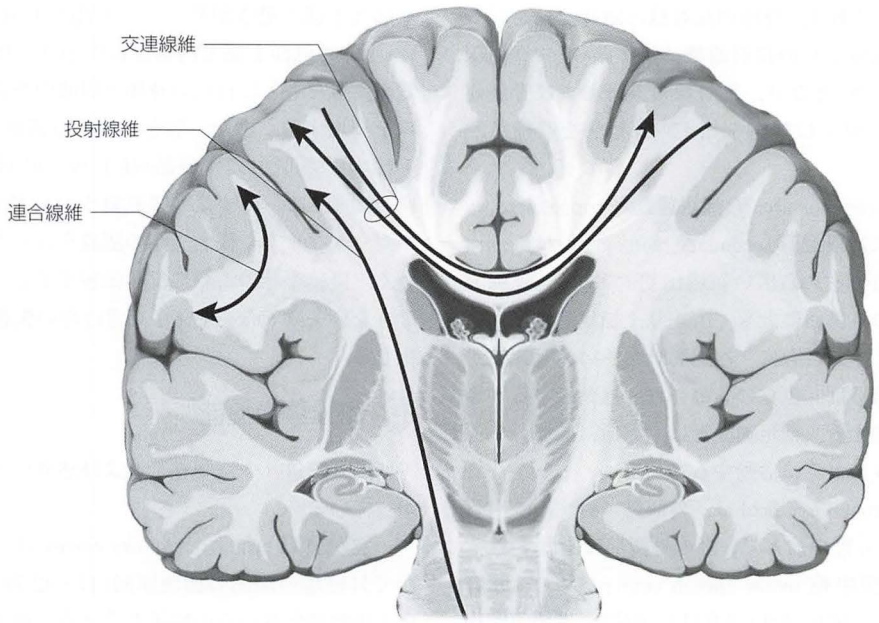

●図 10-43　大脳髄質の線維の種類

の上側頭回後部には**感覚性言語中枢** sensory speech center(**ウェルニッケ野** Wernicke area)があり，この部位を損傷すると聞いた言葉が理解できない**感覚性失語** sensory aphasia を生じる．下部の中・下側頭回(20・21 野)では，後頭葉の視覚野からの情報を受けて，漢字の認識を含めて視覚パターンの認知を行う．この部位を障害すると，見たものが何かを認識できない**視空間失認** visual spacial agnosia が起こる．

E 後頭葉の機能

後頭葉には，一次視覚野および視覚性の連合野が広がっている．

一次視覚野 primary visual area は，後頭葉の内側面後部で，鳥距溝を挟む領域(17 野)にあり，視床の外側膝状体からの線維を受ける．外側膝状体から一次視覚野に入る線維群は，**視放線** optic radiation と呼ばれる．一次視覚野は皮質の第Ⅳ層で終わる線維が肉眼でも見えるので，**有線野** striate cortex とも呼ばれる．

後頭連合野 occipital association cortex(18・19 野)は，一次視覚野の周囲に広がり，視覚に関する情報処理を行っている．

F 島の機能

前頭弁蓋と島の境界には，**一次味覚野** primary gustatory area がある．島の前下端の島限は，前頭葉の眼窩前頭野と同様に，嗅覚と味覚の高次中枢である．これ以外の島の皮質は感覚野と連絡するが，機能は不明である．

3 大脳髄質(図 10-43)

大脳内部の髄質は**白質** white matter であり，有髄線維が集まっている．白質の有髄線維は，連絡する部位により 3 種に大別される．❶ 連合線維，❷ 交連線維，❸ 投射線維である．

Functional scope

大脳半球の優位性

左右の大脳半球は，脳梁によって結合しており，共同して情報処理を行う．そのため，左右の機能の違いは，通常は明らかにならない．和田純(1924〜)は，麻酔薬のアモバルビタールを頸動脈から注入し，1 側の脳半球を麻痺させて，言語中枢のある優位半球を決める方法を開発した．スペリー(Roger Wolcott Sperry, 1913〜1994)は，てんかん治療のために脳梁を切断した患者に対してさまざまなテストを行い，左右の脳機能の違いを明らかにした．最近では fMRI を用いて，言語中枢が人口の約 90% で左半球に，10% で右半球に存在することが知られるようになった．言語中枢を有する側は，**優位半球** dominant hemisphere と呼ばれる．

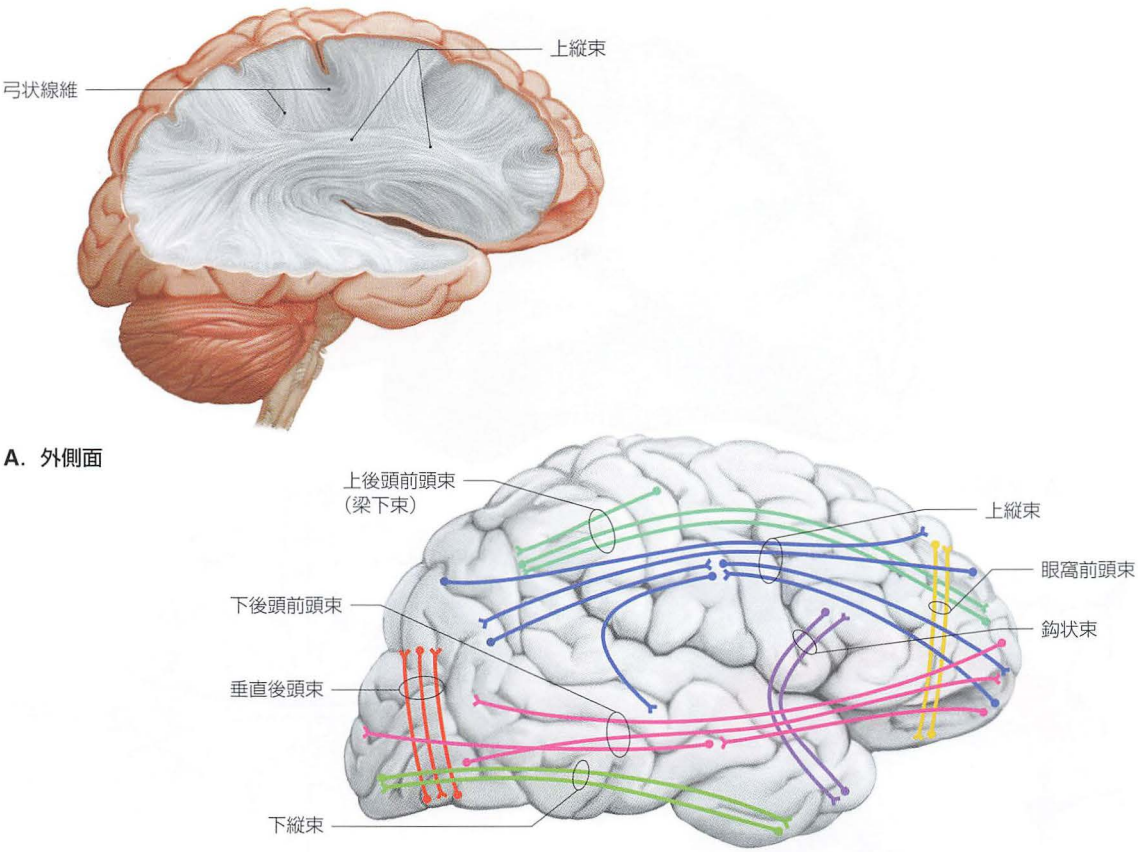

●図 10-44　大脳髄質の連合線維

A 連合線維(図 10-44)

連合線維 association fiber は，同側の大脳半球内で皮質部位を連絡する．

隣接する回をつなぐような短い連合線維は，**弓状線維** arcuate fiber と呼ばれる．

異なる脳葉をつなぐような長い連合線維には，著明なものがいくつかある．

❶ **上縦束** superior longitudinal fasciculus：被殻の背外側を通り，前頭葉と後頭葉の間をつなぎ，頭頂葉と側頭葉にも枝を出す．最大の連合線維束である．

❷ **上後頭前頭束** superior occipitofrontal fasciculus(**梁下束** subcallosal fasciculus)：尾状核の背外側を通り，前頭葉と後頭葉の間をつなぐ．

❸ **下縦束** inferior longitudinal fasciculus：後頭葉と側頭葉の間をつなぐ．

❹ **鉤状束** uncinate fasciculus：前頭葉の下面と側頭葉の前部との間をつなぐ．

❺ **帯状束** cingulum：帯状回の内部を通り，海馬傍回に入って鉤に達する．

B 交連線維(図 10-45)

交連線維 commissural fiber は，左右の脳をつなぐ．交連線維が正中面を通過する部位は限定されており，その最大のものは脳梁である．

脳梁 corpus callosum は，大脳縦裂の底部を横走する強大な線維束で，左右の大脳半球の間をつなぐ．脳梁の前部は下方に曲がって**脳梁膝** genu となり，先端が細くなって**脳梁吻** rostrum と呼ばれる．中部は**脳梁幹** trunk であり，後部は膨隆して**脳梁膨大** splenium と呼ばれる．**脳梁線維** corpus callosum fiber は大脳半球に入って**脳梁放線** radiation of corpus callosum となり，大脳半球の皮質に向かって放散する．そのうち前部の脳梁膝を通るものは，**小鉗子** minor forceps となって

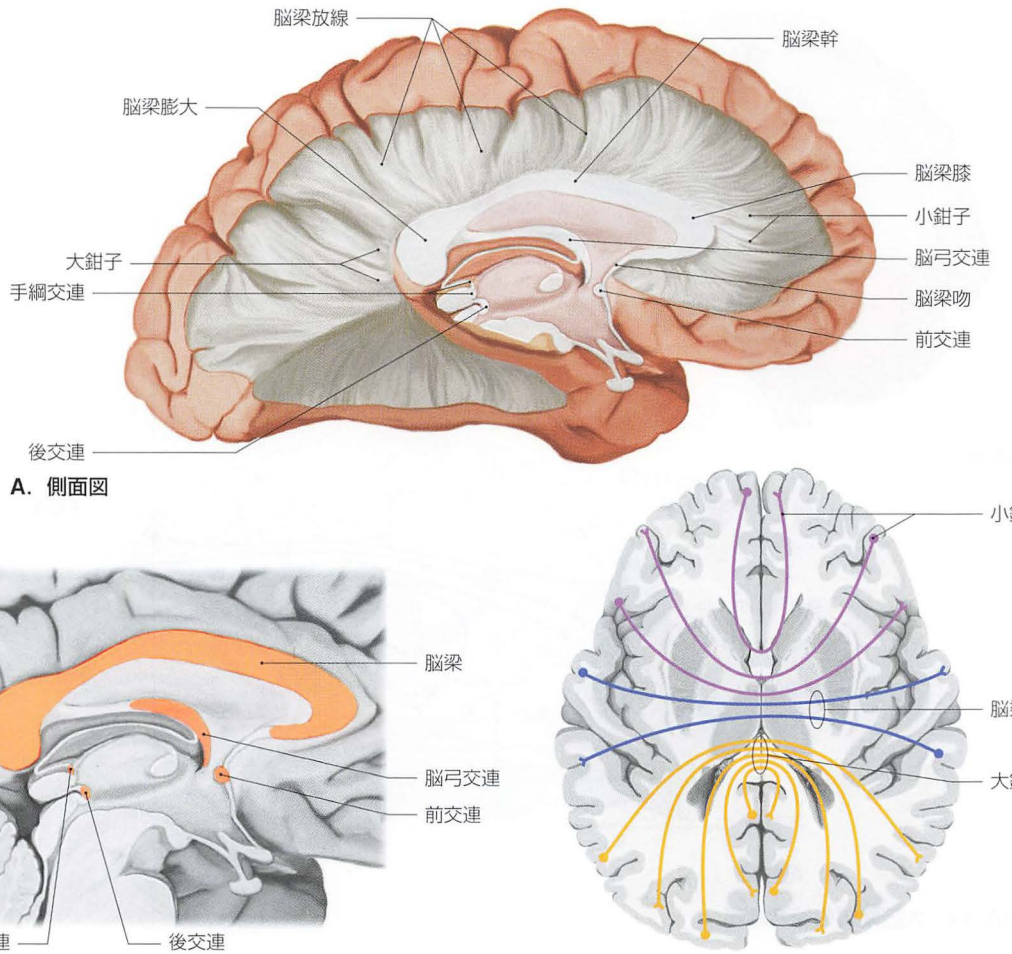

●図 10-45　大脳髄質の交連線維

U 字状に走り，左右の前頭葉の間をつなぐ．後部の脳梁膨大を通るものは，**大鉗子** major forceps となってU字状に走り，左右の後頭葉後部の間をつなぐ．

脳梁以外にも小さな交連がいくつかある．

❶ **前交連** anterior commissure：第三脳室前壁の終板の後方で，脳弓柱のすぐ前にある．前部の線維束は左右の嗅脳の間をつなぎ，ヒトでは退化的である．後部の線維束は発達がよく，左右の側頭葉前部の間をつなぐ．

❷ **後交連** posterior commissure：第三脳室後端で，中脳水道口のすぐ上方にある．左右の視蓋前野，上丘などをつなぐ線維を含む．

❸ **脳弓交連** commissure of fornix：左右の脳弓脚をつなぐ線維板である．

❹ **手綱交連** habenular commissure：視床上部の松果体の基部にあり，左右の手綱核をつなぐ．

C 投射線維（図 10-46）

投射線維 projection fiber は，大脳皮質と大脳より下の領域（大脳基底核，間脳，脳幹，小脳，脊髄）との間をつなぐ線維で，皮質に向かう上行性線維と，皮質から起こる下行性線維を含む．投射線維は大脳の深部で放射状に配列して放線冠を作り，内方の尾状核と視床，外方のレンズ核の間で集まって内包を作り，下行する．さらに下方では中脳前面の大脳脚につながる（▶ 518 頁の「中脳」項参照）．

放線冠 corona radiata は，内包から大脳皮質に向かって放散する線維束である．そのうち聴覚野に向かう部分は**聴放線** acoustic radiation，視覚野に向かう部分は**視放線** optic radiation と呼ばれる．

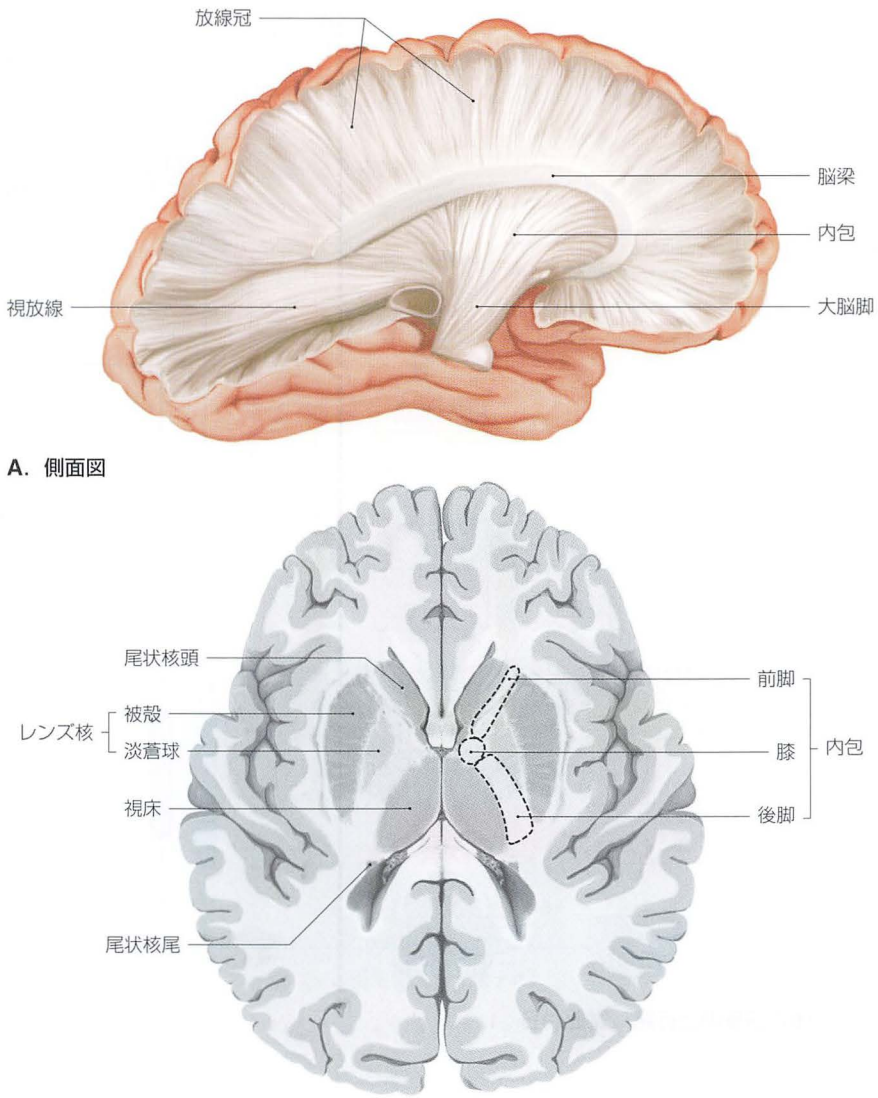

●図 10-46 大脳髄質の投射線維

内包 internal capsule は，レンズ核(被殻＋淡蒼球)の内側で，視床と尾状核の外側にある線維束である．水平断面で見ると，内包はレンズ核の頂点で屈曲し，ここを目印に 3 部に分かれる．

❶ **前脚** anterior limb：屈曲より前方の部分で，尾状核頭とレンズ核の間に位置し，前頭葉につながる線維が通る．

❷ **膝** genu of internal capsule：屈曲部で，中心前回につながる線維が通る．

❸ **後脚** posterior limb：屈曲より後方の部分で，中心溝周辺および頭頂葉，後頭葉，側頭葉につながる線維が通る．

J 中枢神経の伝導路

中枢神経は，人体と外界に関する情報をさまざまな感覚装置から取り入れている．感覚には大きく分けて，全身から受け取る**体性感覚** somatic sensation と，頭部の感覚器から受け取る**特殊感覚** special sensation がある．

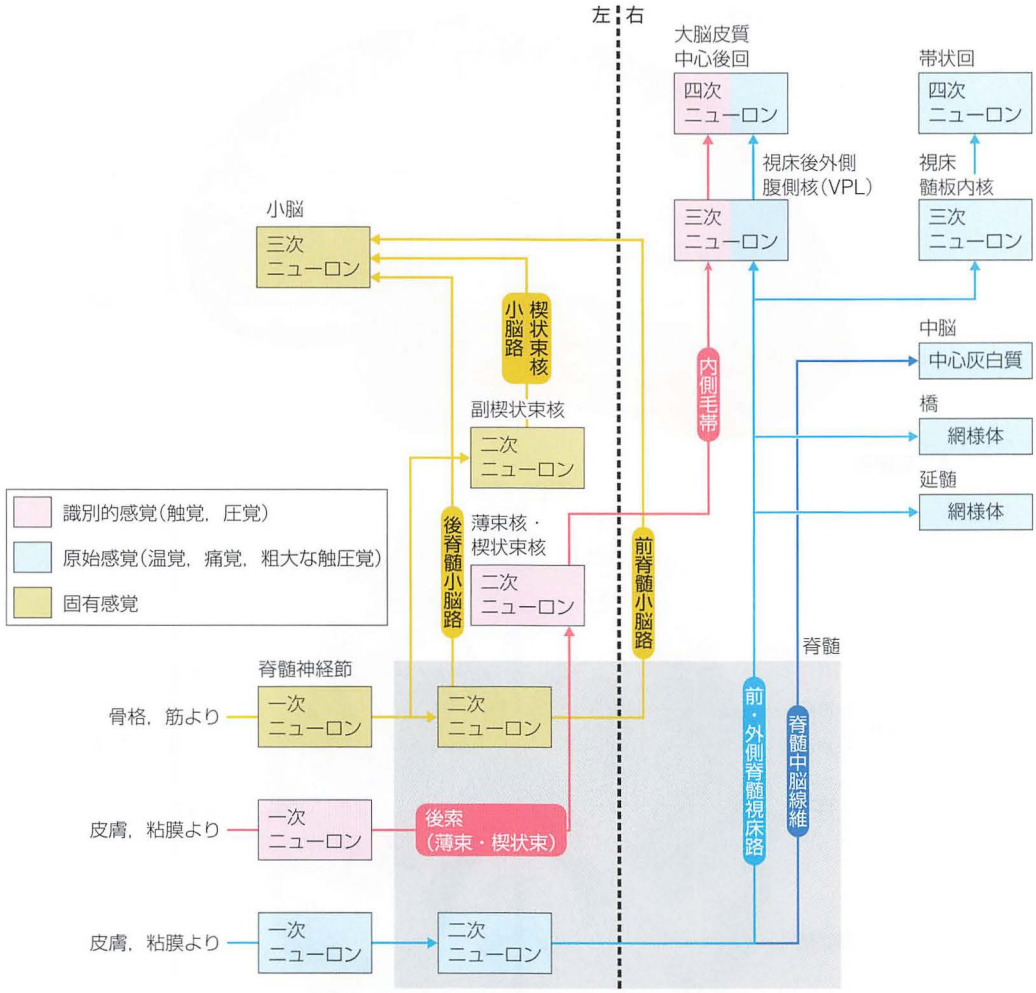

●図 10-47　体性感覚の上行路，脊髄から

1 体性感覚の上行路(図 10-47)

体性感覚にはいくつかの種類があり，触覚と圧覚と温覚は皮膚や粘膜から，固有感覚は筋や関節から，痛覚は身体のあらゆる部位から送られる．

中枢神経内での伝導様式から，体性感覚は 3 つに分けられる．

❶ 識別的感覚：皮膚や粘膜からの触覚と圧覚で，大脳皮質に送られて意識に上り，位置が正確に特定される．

❷ 原始感覚：温覚と痛覚，および粗大な触圧覚で，大脳皮質に送られて意識に上るが，脳幹や辺縁系にも送られて自律反射を引き起こす．

❸ 固有感覚：骨格や筋にかかる力の感覚で，大部分は小脳に送られて反射的に姿勢を調節し，一部が大脳皮質にも送られる．

A 脊髄からの識別的感覚

脊髄神経領域からの識別的感覚(精細な触圧覚)は，脊髄では後索，脳幹では内側毛帯を通って大脳皮質まで上行する．

一次ニューロンは脊髄神経節にあり，その軸索は同側の脊髄後索で薄束と楔状束を通って上行する．

二次ニューロンは延髄上端の薄束核と楔状束核にあり，その軸索は毛帯交叉で対側に移り，内側毛帯を通って上行する．

三次ニューロンは視床の後外側腹側核(VPL)にある．

四次ニューロンは大脳皮質の中心後回にある．

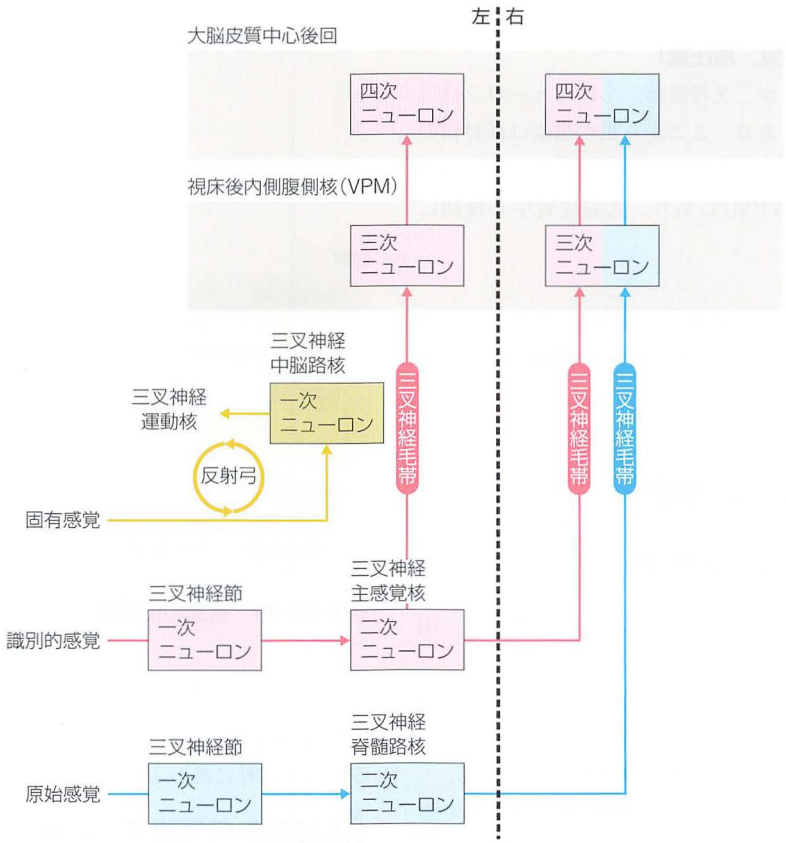

●図 10-48　体性感覚の上行路，三叉神経から

B 脊髄からの原始感覚

脊髄神経領域からの原始感覚(温痛覚，粗大な触圧覚)は，2つの経路で上行する．

❶ **前・外側脊髄視床路**：大脳皮質まで上行する．

❷ **脊髄中脳線維**：中脳の中心灰白質に達する．

一次ニューロンは脊髄神経節，二次ニューロンは同側の脊髄後柱にある．前・外側脊髄視床路(❶)は，脊髄後柱から反対側に移り，脊髄前索ないし側索の前部を上行する．また，この経過中に側枝を出して，延髄と橋の網様体，視床の髄板内核に送る．三次ニューロンは視床の後外側腹側核(VPL)にある．四次ニューロンは大脳皮質の中心後回にある．脊髄中脳線維(❷)は，前脊髄視床路の近くを上行し，中脳の中心灰白質で終わる．

C 脊髄からの固有感覚

脊髄神経領域からの固有感覚は，3つの経路で上行し，小脳に達する．❶ 後脊髄小脳路，❷ 前脊髄小脳路，❸ 楔状束核小脳路である．

一次ニューロンは脊髄神経節にある．下半身の深部感覚では，二次ニューロンが同側の脊髄後柱にあり，ここから2経路に分かれて上行する．

❶ **後脊髄小脳路**では，同側の脊髄側索の後部を上行して小脳に達する．

❷ **前脊髄視床路**は，対側の脊髄側索前部を上行し，同側に戻って小脳に達する．

上半身の深部感覚では，二次ニューロンが副楔状束核にあり，ここから❸ **楔状束核小脳路**となって小脳に達する．二次ニューロンの一部の線維は，識別的感覚と同じ経路を通って大脳皮質まで上行する．

D 三叉神経からの体性感覚(図 10-48)

● 識別的感覚(触圧覚)

一次ニューロンが三叉神経節，二次ニューロンは三叉神経主感覚核にある．ここから出た軸索は，両側性に**三叉神経毛帯**を通って上行する．三次ニューロンは視床後内側腹側核(VPM)にあり，大脳皮質中心後回

に投射する．

● **原始感覚（温痛覚，触圧覚）**

一次ニューロンが三叉神経節，二次ニューロンは三叉神経脊髄路核にある．ここから出た軸索は反対側の三叉神経毛帯を通って上行する．三次ニューロンは視床後内側腹側核（VPM）にあり，大脳皮質中心後回に投射する．

● **固有感覚**

一次ニューロンが三叉神経中脳路核にある．そこから出た軸索は三叉神経運動核に出て，**反射弓**を形成する．

2 特殊感覚の上行路

A 視覚の伝導路（図 10-49）

視覚 vision の受容器と一次・二次ニューロンは，網膜の中にある．

❶ 受容器の視細胞（錐状体細胞と杆状体細胞）は，網膜深部の外顆粒層にある．

❷ 一次ニューロンは，内顆粒層の双極細胞である．

❸ 二次ニューロンは，神経細胞層の神経節細胞である．神経節細胞の軸索は視神経を通り，視交叉で半交叉して視索を通り，間脳の外側膝状体に達する．

❹ 三次ニューロンは，外側膝状体にあり，その軸索は内包の視放線を通って，後頭葉の鳥距溝の上限にある一次視覚野に終わる．

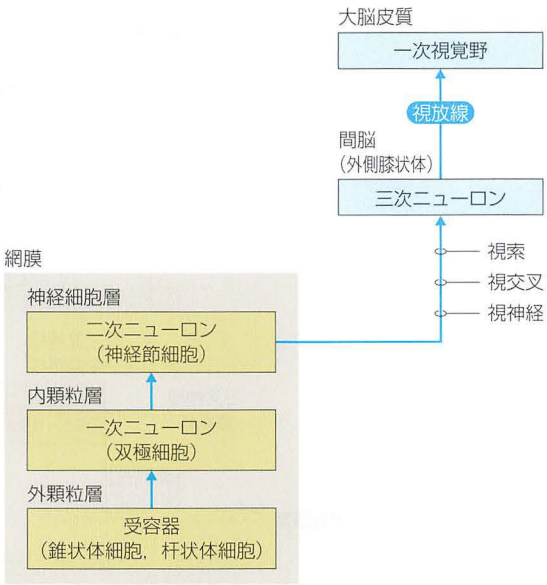

● **図 10-49　視覚の伝導路**

B 聴覚の伝導路（図 10-50）

聴覚 audition は，内耳神経［Ⅷ］から脳幹に入り，最終的に大脳皮質に達する．その間に 4 個以上のニュー

Clinical scope

視覚経路の障害と視野欠損

視神経は視交叉で半交叉をするため，各眼球の左半分（視野の右半）からの線維は左の視覚野に，右半分（視野の左半）からの線維は右の視覚野に投射する．この視覚の経路のどこかで障害が起こると，視野に欠損が生じる．障害の部位と範囲によって視野欠損のパターンが異なる．

❶ 1 側の視神経が傷害されると，その側の眼球が失明する（同名半盲）．

❷ 視交叉が傷害されると，左右の眼の外側の視野が欠損する（両耳側半盲）．

❸ 1 側の視索が傷害されると，反対側の視野が欠損する．

❹ 側頭葉前部を通る視放線の下部が傷害されると，反対側の上部 1/4 の視野が欠損する．

❺ 頭頂葉を通る視放線の上部が傷害されると，反対側の下部 1/4 の視野が欠損する．

❻ 後頭葉で視放線が傷害されると，反対側の視野が欠損するが，中心部の視覚は温存される（黄斑回避）．

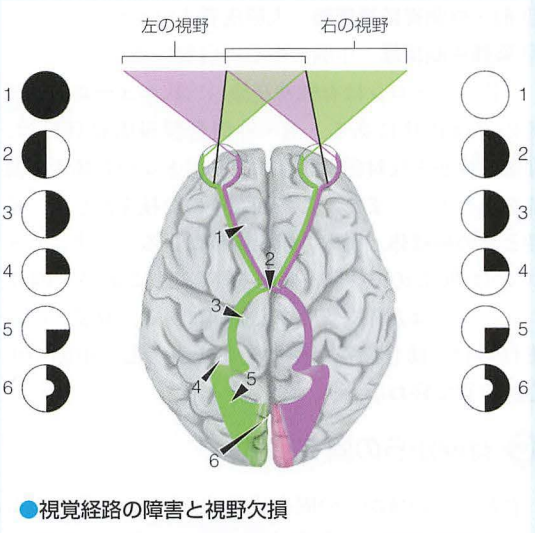

● **視覚経路の障害と視野欠損**

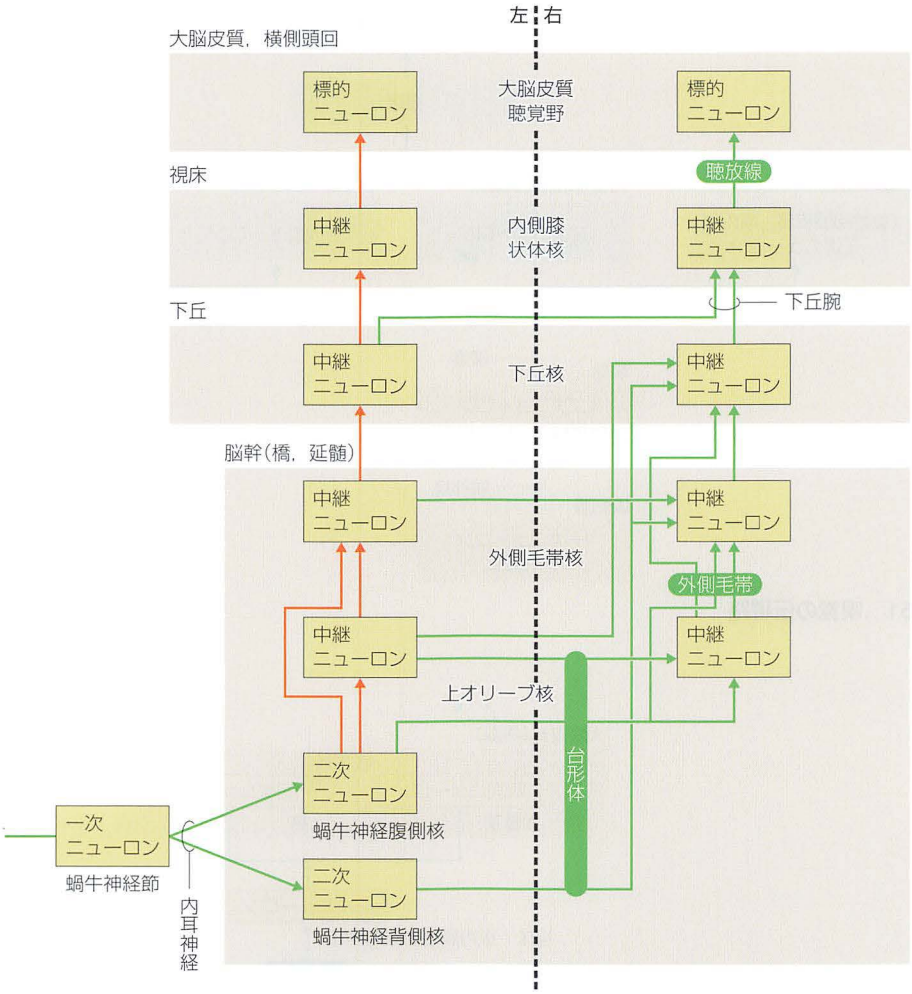

●図 10-50　聴覚の伝導路

ロンを経過し，神経核間の結合と左右の交通が加わるので，皮質までの経路は複雑である．

❶ 一次ニューロンは，ラセン神経節の双極性ニューロンで，中枢枝は内耳神経を経て橋に入り，蝸牛神経核(背側・腹側核)に終わる．

❷ 二次ニューロンは，蝸牛神経核から出て，一部は同側で，一部は**台形体** trapezoid body で交叉して対側で**外側毛帯** lateral lemniscus を上行し，上オリーブ核，外側毛帯核，ないし下丘核に終わる．これらの神経核の間には同側性および対側性の線維結合がある．

❸ 下丘核から出た線維は，下丘腕を通り，両側性に内側膝状体に終わる．

❹ 内側膝状体から出た線維は，聴放線を通って大脳皮質の聴覚野に終わる．

C 嗅覚の伝導路(図 10-51)

嗅覚 olfaction は，嗅神経[Ⅰ]から嗅球を経て，嗅脳に伝えられる．

❶ 受容器・一次ニューロンの**嗅細胞** olfactory cell は，鼻腔の天井の嗅粘膜に存在する．嗅細胞は双極性細胞で，末梢(内腔)側の突起から匂い分子受容体をもつ多数の線毛が出ており，中枢側に向かう軸索は**嗅神経**[Ⅰ]olfactory nerve となり，篩骨の篩板を貫いて嗅球に終わる．

❷ 二次ニューロンは，**嗅球** olfactory bulb の僧帽細胞と房飾細胞である．その軸索は**嗅索** olfactory tract から外側・内側嗅条を通る．

❸ 三次ニューロンは，大脳の一次嗅覚野にある．そ

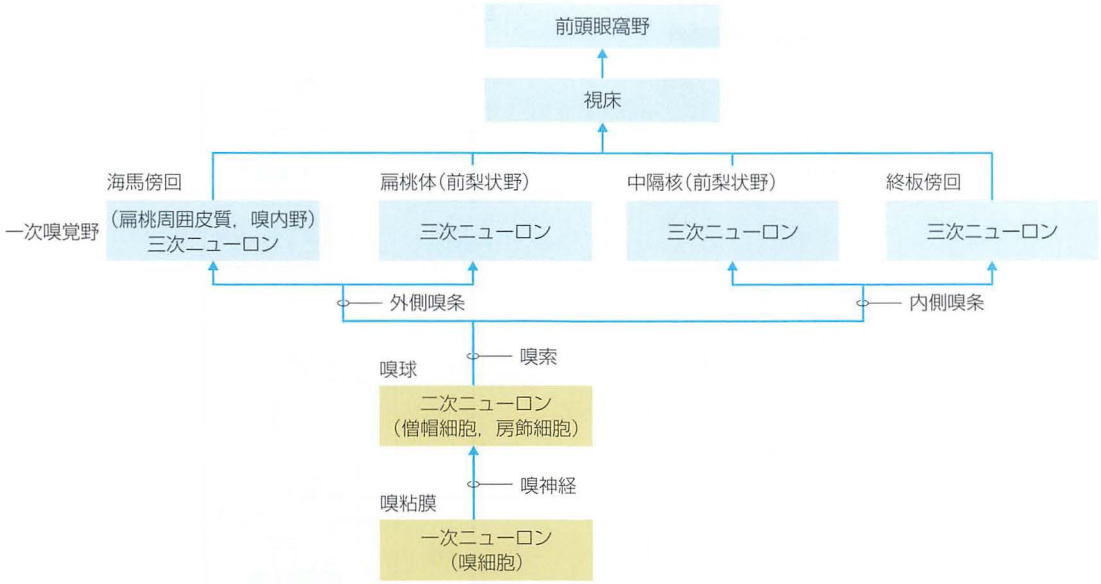

●図 10-51　嗅覚の伝導路

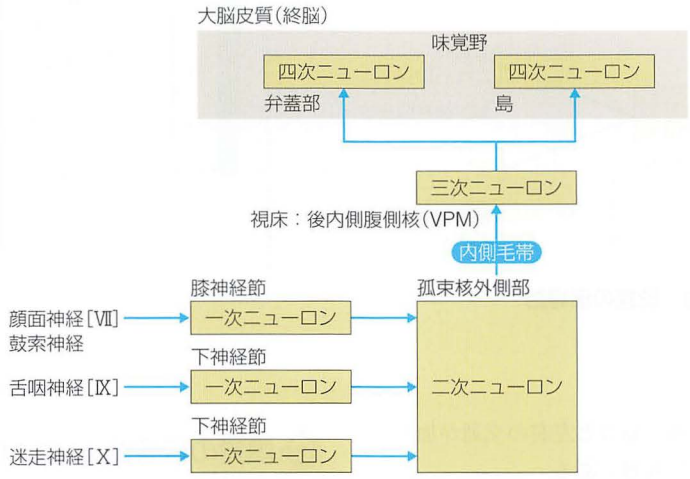

●図 10-52　味覚の伝導路

のうち扁桃体と海馬傍回の皮質(扁桃周囲野，嗅内野)は外側嗅条からの線維を受け，中隔核と終板傍回は内側嗅条からの線維を受ける．一次嗅覚野から，視床を介して前頭葉眼窩面の連合野(前頭眼窩野)に至り，口腔の味覚や触覚と統合されて，食物の評価や学習が行われると考えられる．

D 味覚の伝導路(図 10-52)

味覚 gustation は，顔面神経[Ⅶ]，舌咽神経[Ⅸ]，迷走神経[X]から 3 つのニューロンを経て大脳皮質に伝えられる．

❶ 一次ニューロンは，膝神経節[Ⅶ]ないし下神経節[Ⅸ，X]の偽単極性ニューロンで，中枢枝は脳幹に入って下行し，孤束核の外側部に終わる．

❷ 二次ニューロンは，孤束核外側部から出て内側毛帯を上行し，同側の視床の後内側腹側核(VPM)の最内側部に終わる．

❸ 三次ニューロンは，後内側腹側核(VPM)から出

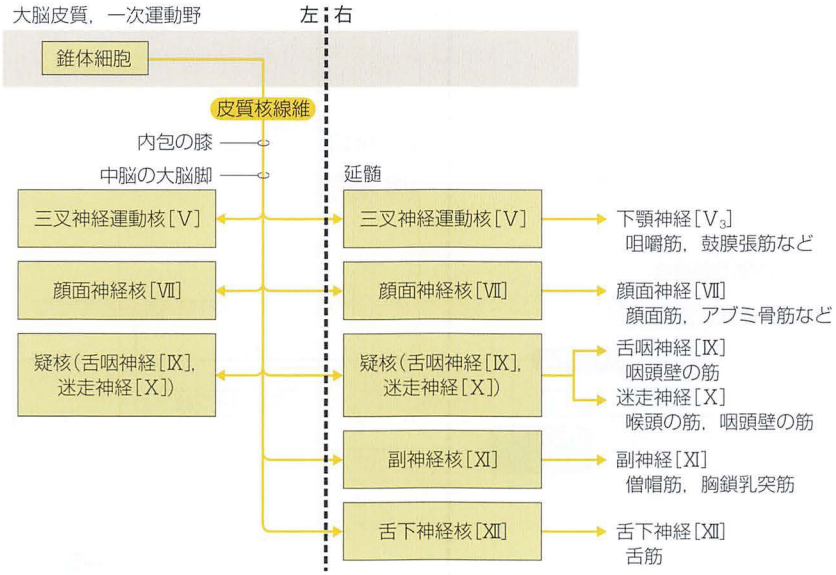

● 図 10-53 皮質核線維

て，島および島を覆う弁蓋部にある味覚野に終わる．

3 運動性の下行路

骨格筋の運動を指令する下行伝導路の主要なものは，大脳皮質の一次運動野から起こる．

❶ **皮質核線維** corticonuclear fiber は，脳神経核の α 運動ニューロンに終わる．

❷ **皮質脊髄線維** corticospinal fiber は，脊髄前柱の α 運動ニューロンに接続する．

❸ これ以外に中脳と橋から起こって γ 運動ニューロンに接続する補助的な伝導路がいくつかある．

A 皮質核線維（図 10-53）

皮質核線維 corticonuclear fiber は，大脳皮質の一次運動野（中心前回）の下 1/3 から起こり，内包の膝を通り，中脳の大脳脚の内側部を下行して，延髄と脊髄最上部で反対側にある運動性の脳神経核に終わる．三叉神経運動根［V］，顔面神経［Ⅶ］，舌咽神経［Ⅸ］，迷走神経［X］を支配する線維は，同側の核にも終わる．

B 皮質脊髄線維

皮質脊髄線維 corticospinal fiber は，大脳皮質から起こり，脊髄前柱の α 運動ニューロンに直接あるいは介在ニューロンを介して接続する．

一次運動野（中心前回）の上 2/3 から起こり，内包の後脚を通り，中脳の大脳脚の中央部を下行する．橋を貫いて延髄の腹側中央に現れ，錐体という隆起部を形成する．そのため皮質脊髄線維は，**錐体路** pyramidal tract とも呼ばれる．

延髄下端の**錐体交叉** decussation of pyramids では皮質脊髄線維が交叉する．大部分（75～90%）の交叉した線維は，反対側の脊髄側索を外側皮質脊髄路として下行し，同側の四肢の遠位部の筋，とくに手指の細かな運動を指令する．残り（10～25%）の線維は，同側の脊髄前索を前皮質脊髄路として下行してから交叉し，対側の体幹や四肢の近位部の筋を支配する．

α 運動ニューロンの軸索は，骨格筋線維（錘外筋線維）を支配する．

C 脊髄への補助的な下行路（図 10-54）

中脳と延髄の核ないし網様体から下行して，脊髄前柱の γ 運動ニューロンに接続し，骨格筋の運動を調節する補助的な下行路がいくつかある．

視蓋脊髄路 tectospinal tract は，上丘から起こってただちに交叉し，延髄の内側縦束と頸髄の前索を下行して頸髄の前柱の介在ニューロンに接続する．上丘は視覚の情報を受け取っており，視覚刺激に対する頸の反射運動を行い（頸反射），頭の位置を調整する．

赤核脊髄路 rubrospinal tract は，ヒトでは痕跡的で

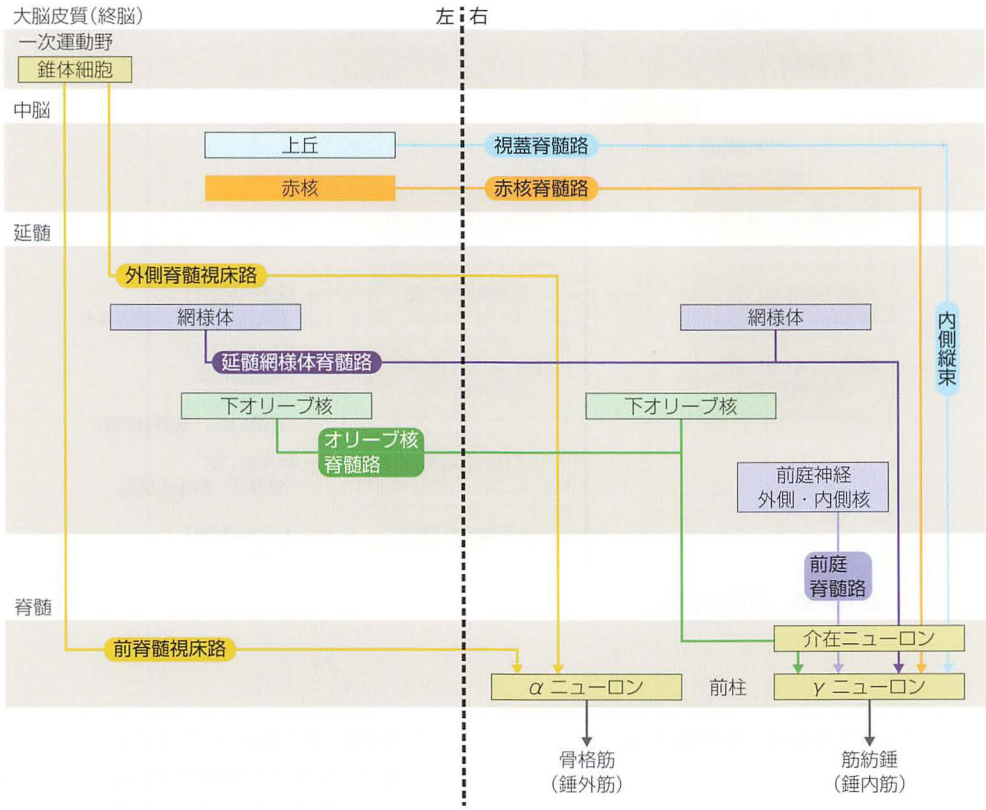

●図 10-54　大脳皮質から脊髄への下行路

ある．赤核の大細胞部から起こってただちに交叉し，反対側の脊髄側索を下行し，脊髄前柱の介在ニューロンに接続する．赤核には大脳皮質からの投射(皮質赤核線維)がある．とくに四肢の遠位部の筋の運動を指令し，屈筋に対して促進的に，伸筋に対して抑制的に作用する．

網様体脊髄路 reticulospinal tract は，橋と延髄の網様体からそれぞれ起こり，別の経路をとる．橋網様体から起こる線維は同側の内側縦束と脊髄前索を下行し，延髄網様体から起こる線維は両側の脊髄側索を下行し，脊髄前柱の介在ニューロンに接続する．網様体には，皮質からの投射(皮質網様体線維)がある．とくに体幹と四肢の近位部の筋に作用する．

前庭脊髄路 vestibulospinal tract には 2 つの経路がある．❶内側前庭脊髄路は，前庭神経内側核から起こり，前索の内側縦束を下行して頸髄の介在ニューロンに接続する．頭の動きに反応して頸の筋を動かし頭の位置を制御する．❷外側前庭脊髄路は，前庭神経外側核から起こり，側索の前部(ないし前索)を下行して脊髄前柱の介在ニューロンに接続する．体幹と下肢の伸筋を支配する．平衡覚に反応して身体の姿勢を制御する．

D 眼球運動の制御

眼球運動は視線の方向を一定に保つことを目的としており，内耳の半規管と前庭からの入力と，視覚の入力によって反射的に行われる．随意的な眼球運動は，前頭葉の前頭眼野(8 野)によって行われる．前頭眼野からの線維は，眼筋核(動眼神経核，滑車神経核，外転神経核)に直接向かうのではなく，間脳ないし脳幹の核域(視蓋前域，網様体など)に送られ，そこから眼筋核に送られる．

E 基底核と小脳による運動の制御 (図 10-55)

● 大脳皮質-基底核ループ

大脳皮質からの出力は大脳基底核に投射し，大脳基底核の出力は視床を通して大脳皮質にフィードバック

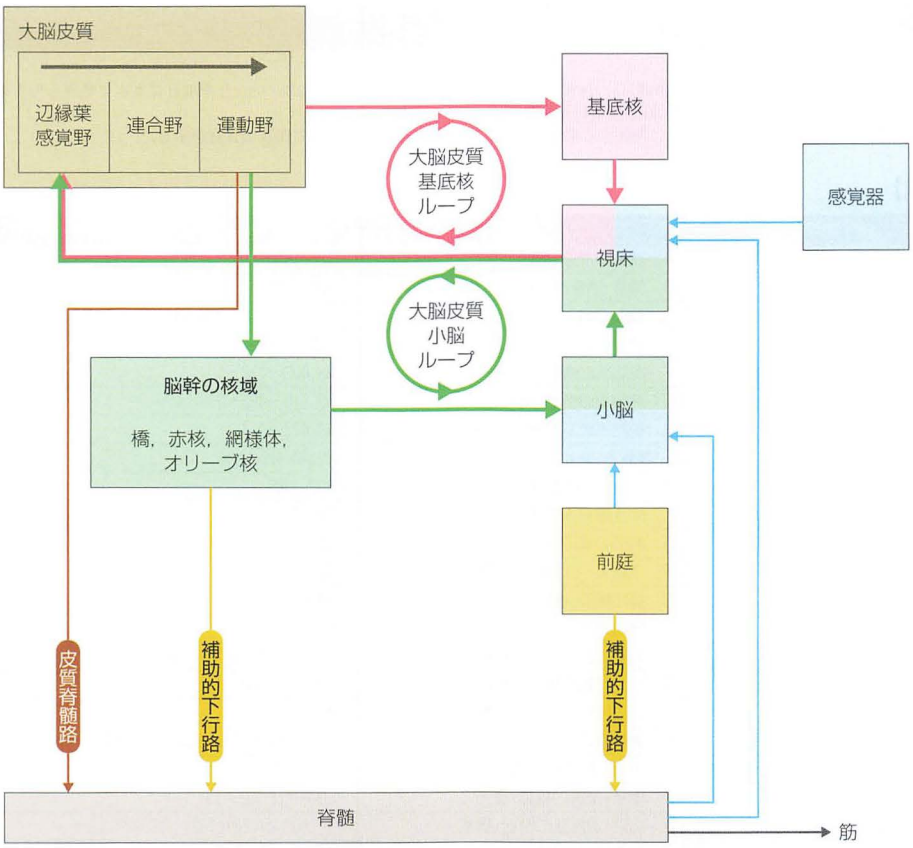

●図 10-55　基底核と小脳による運動の制御

する．この大脳皮質-基底核ループを通して，大脳基底核は運動の学習すなわち適切な運動を選択して記憶し，その記憶に基づいて適切な運動を実行する．

● 大脳皮質-小脳ループ

小脳では，大脳皮質から橋核経由で入力を受け取る．歯状核から視床 VL 核経由で大脳皮質の運動前野や一次運動野に投射する．この大脳皮質-小脳ループの働きによって運動プランが作られ，これに基づいて実際の運動が行われると考えられる．また歯状核から赤核に投射した出力は，下オリーブ核経由で再び橋小脳に戻ってくる．このループでは，運動のモデルを脳内に形成して，運動学習に役立つと推測される．

● 大脳皮質から脊髄への投射

皮質脊髄線維による出力は，α 運動ニューロンを通して直接的に筋運動を指令する．

脳幹の核域を経由する補助的な下行路による出力は，γ 運動ニューロンを通して筋運動の調節を行う．

付録 1　医師国家試験出題基準対照表

●医師国家試験出題基準(厚生労働省医政局医事課)は，医師国家試験の「妥当な範囲」と「適切なレベル」とを項目によって整理したもので，出題に際して準拠される基準である．本対照表は平成 30 年度版に準拠した．
●本対照表では，【医学総論】の中から，解剖学に関連する部分を抜粋して編集・掲載し，本書の関連項目頁を示した．

【医学総論】

節	大項目	中項目	本書関連頁
Ⅲ　人体の正常構造と機能	2. 皮膚，頭頸部，感覚器，発声器	A. 皮膚の構造・機能	12～15,37
		B. 頭蓋・頭蓋腔の構造	380～385
		C. 顔面の構造	374～378,393～402,430,431,461,462
		D. 頸部の構造	468～480,493～501
		F. 視覚系の構造・機能	39,402～416
		G. 聴覚系の構造・機能	39,416～422
		H. 前庭平衡系の構造・機能	39,422～424
		I. 嗅覚系・味覚系の構造・機能	39,40,425～449
		J. 発声器の構造・機能	480～488
		K. 体性感覚系の構造・機能	12～14,37
	3. 呼吸器，胸郭，胸壁	A. 胸郭の構造・機能	52～68,89～97,152～154
		B. 上気道・下気道の構造・機能	90,480～488
		C. 肺の構造・機能	44,68～74,90
		D. 呼吸運動	58～63
	4. 心臓，脈管	A. 心臓・血管の構造・機能	40～43,74～89,91～95
		B. リンパ管の構造と機能	43,44,95,96
	5. 消化器，腹壁，腹膜	A. 口腔・咽頭の構造・機能	430～453
		B. 消化管の構造・機能	44,45,90,91,111～123,167～169
	5. 消化器，腹壁，腹膜	C. 肝・胆道・膵の構造・機能	123～131
		D. 腹壁・腹膜の構造・機能	102～111,132～134
	6. 血液，造血器	A. 血液・造血器の構造・機能	17,40～44,131,132
	7. 腎，泌尿器，生殖器	A. 腎の構造・機能	45,46,141～145
		B. 尿路の構造・機能	45,46,142～145,170～173
		C. 男性生殖器の構造・機能	46,173～178,190～193
		D. 女性生殖器の構造・機能	46,178～183,193～195
	8. 心理，精神，神経，運動器	C. 中枢神経・末梢神経の構造・機能	27～33,382,385～388,392,393,506～515,521,526,531,534,545～548,564,565,567,568
		D. 脳・脊髄血管系とその支配領域	225,226,388～391,397～399,456～459
		E. 運動器の構造・機能	7,15～26,53～62,158～167,206～217,232～304,308～369,468～474
	9. 内分泌，代謝，栄養	A. 内分泌器官の構造・機能	46,47,145,146,489,490,531,535～538
	10. 免疫	A. 免疫系臓器	43,44,47,89,131,432

付録2　医学教育モデル・コア・カリキュラム対照表

●医学教育モデル・コア・カリキュラム：教育内容ガイドライン（文部科学省医学教育課）は，文部科学省の医学・歯学教育の在り方に関する調査研究協力者会議から，「21世紀における医学・歯学教育の改善方法について―学部教育の再構築のために―」（平成13年3月27日）の別冊として公表された．習得すべき必須の教育内容を示したものである．到達目標の詳細な内容や程度については，各大学の教育理念に基づいて設定されている．
●本対照表は平成22年度改訂版に準拠し，解剖学に関連する部分を抜粋して編集・掲載するとともに，本書の関連頁を示した．

コア・カリキュラム到達目標		本文関連頁
D　人体各器官の正常構造と機能，病態，診断，治療		
1　血液・造血器・リンパ系	(1)構造と機能 1)骨髄の構造を説明できる．	16，17
	3)脾臓，胸腺，リンパ節，扁桃とPeyer（パイエル）板の構造と機能を説明できる． ※2），4)～7)は略	43，44，89，117，131，132
2　神経系	(1)構造と機能 ①神経系の一般特性 1)中枢神経系と末梢神経系の構成を概説できる．	28～33，506～512
	2)脳の血管支配と血液脳関門を説明できる．	388～391
	5)髄膜・脳室系の構造と脳脊髄液の産生と循環を説明できる． ※3），4)は略	382～385，387，388
	②脊髄と脊髄神経 1)脊髄の構造，機能局在と伝導路を説明できる．	31～33，215～217，512～515，562，563
	2)脊髄反射（伸張反射，屈筋反射）と筋の相反神経支配を説明できる．	515，562，563
	3)脊髄神経と神経叢（頸神経叢，腕神経叢，腰仙骨神経叢）の構成および主な骨格筋支配と皮膚分布を概説できる．	31～33，38，198～202，217～219，499，501
	③脳幹と脳神経 1)脳幹の構造と伝導路を説明できる．	515～526
	2)脳神経の名称，核の局在，走行・分布と機能を概説できる．	521～524
	3)脳幹の機能を概説できる．	524～526
	④大脳と高次機能 1)大脳の構造を説明できる．	385～393
	2)大脳皮質の機能局在（運動野，感覚野，言語野，連合野）を説明できる．	552～561
	3)記憶，学習の機序を辺縁系の構成と関連させて概説できる．	543～545
	⑤運動系 1)随意運動の発現機構を錐体路を中心として概説できる．	561，562，567，568
	2)小脳の構造と機能を概説できる．	545～548
	3)大脳基底核（線条体，淡蒼球，黒質）の線維結合と機能を概説できる．	549～552
	⑥感覚系 1)痛覚，温度覚，触覚と深部感覚の受容機序と伝導路を説明できる．	561～564
	2)視覚，聴覚・平衡覚，嗅覚，味覚の受容機序と伝導路を概説できる．	407～410，417～425，432，433，544，564～567
	⑦自律機能と本能行動 1)交感神経系と副交感神経系の中枢内局在，末梢分布，機能と伝達物質を概説できる．	33～37
	2)視床下部の構造と機能を内分泌および自律機能と関連づけて概説できる． ※3)は略	531～534
3　皮膚系	(1)構造と機能 1)皮膚の組織構造を図示して説明できる．	12～14
	2)皮膚の細胞動態と角化，メラニン形成の機構を説明できる．	13
	3)皮膚の免疫防御能を説明できる．	13
	4)皮脂分泌・発汗・経皮吸収を説明できる．	14，15
4　運動器（筋骨格）系	(1)構造と機能 1)骨・軟骨・関節・靱帯の構造と機能を説明できる．	15～21，25，26
	2)頭部・顔面の骨の構成を説明できる．	375～382
	3)四肢の骨・関節を列挙し，主な骨の配置を図示できる．	7，16～20，232～239，308～314
	4)椎骨の構造と脊柱の構成を説明できる．	206～215
	5)四肢の主要筋群の運動と神経支配を説明できる．	239～304，314～369
	6)骨盤の構成と性差を説明できる．	155～166
	8)姿勢と体幹の運動にかかわる筋群を概説できる． ※7），9)は略	20～24

コア・カリキュラム到達目標		本文関連頁
5 循環器系	(1)構造と機能	
	1)心臓の構造と分布する血管・神経を説明できる.	74～89
	3)心筋細胞の電気現象と心臓の興奮〈刺激〉伝導系を説明できる.	83～86
	5)体循環，肺循環と胎児・胎盤循環を説明できる.	40，42
	6)大動脈の枝を図示し，分布域を概説できる.	40，41，63，91，93，94，146
	7)頭頸部と四肢の主な動脈を図示し，分布域を概説できる.	91～93，290～297，355～361，486～490，493，494，497～499
	8)主な静脈を図示し，門脈系と大静脈系の吻合部を説明できる.	40，41，138～142
	9)毛細血管における物質・水分交換を説明できる.	42，43
	10)胸管を経由するリンパの流れを概説できる. ※2)，4)，11)～16)は略	43，44
6 呼吸器系	(1)構造と機能	
	1)気道の構造，肺葉・肺区域と肺門の構造を説明できる.	68～73，90
	2)肺循環の特徴を説明できる.	40
	3)縦隔と胸膜腔の構造を説明できる.	67，68，89～96
	4)呼吸筋と呼吸運動の機序を説明できる.	58～63
	5)肺気量と肺・胸郭系の圧・容量関係(コンプライアンス)を説明できる.	70
	6)肺胞におけるガス交換と血流の関係を説明できる. ※7)～10)は略	73
7 消化器系	(1)構造と機能	
	1)各消化器官の位置，形態と血管を図示できる.	44，45，90，91
	2)腹膜と臓器の関係を説明できる.	102，103
	3)食道・胃・小腸・大腸の基本構造と部位による違いを説明できる.	90，111～121
	5)消化器官に対する自律神経の作用を説明できる.	114，119
	6)肝の構造と機能を説明できる.	123～127
	7)胃液の作用と分泌機序を説明できる.	114
	9)膵外分泌系の構造と膵液の作用を説明できる.	129～131
	10)小腸における消化・吸収を説明できる.	117，119
	11)大腸における糞便形成と排便のしくみを説明できる.	170
	13)歯，舌，唾液腺の構造と機能を説明できる.	430～438
	14)咀嚼と嚥下の機構を説明できる. ※4)，8)，12)，15)は略	439，446～449，478
8 腎・尿路系(体液・電解質バランスを含む)	(1)構造と機能	
	2)腎・尿路系の位置・形態と血管分布・神経支配を説明できる.	45，46，142，145
	3)腎の機能の全体像やネフロン各部の構造と機能を概説できる.	141～145
	4)腎糸球体における濾過の機序を説明できる.	143～145
	5)尿細管各部における再吸収・分泌機構と尿の濃縮機序を説明できる.	143～145
	7)腎に作用するホルモン・血管作動性物質の作用を説明できる.	146
	8)蓄排尿の機序を説明できる. ※1)，6)は略	170，171，173
9 生殖機能	(1)構造と機能	
	1)生殖腺の発生と性分化の過程を説明できる.	182
	2)男性生殖器の発育の過程を説明できる.	182
	3)男性生殖器の形態と機能を説明できる.	46，173～178
	4)精巣の組織構造と精子形成の過程を説明できる.	174～177
	5)陰茎の組織構造と勃起・射精の機序を説明できる.	190～192
	6)女性生殖器の発育の過程を説明できる.	182
	7)女性生殖器の形態と機能を説明できる.	46，178～183，193～195
	8)性周期発現と排卵の機序を説明できる.	181
11 乳房	(1)構造と機能	
	1)乳房の構造と機能を説明できる. ※2)，3)は略	65～67

コア・カリキュラム到達目標		本文関連頁
12　内分泌・栄養・代謝系	(1)構造と機能 2)ホルモン分泌の調節機構を概説できる.	531～536
	3)各内分泌器官の位置を図示し，そこから分泌されるホルモンを列挙できる.	46，47，128～131，145，146，173～175，178～181，488～490，531～536
	4)視床下部ホルモン・下垂体ホルモンの名称，作用と相互関係を説明できる.	531～536
	5)甲状腺と副甲状腺〈上皮小体〉から分泌されるホルモンの作用と分泌調節機構を説明できる.	488～490
	6)副腎の構造と分泌されるホルモンの作用と分泌調節機構を説明できる.	145，146
	7)膵島から分泌されるホルモンの作用を説明できる.	128～131
	8)男性ホルモン・女性ホルモンの合成・代謝経路と作用を説明できる. ※1)，9)は略	173，181，534～536
13　眼・視覚系	(1)構造と機能 1)眼球と付属器の構造と機能を説明できる.	402～416
	2)視覚情報の受容のしくみと伝導路を説明できる.	407～410，564
	3)眼球運動のしくみを説明できる.	404～407
	4)対光反射，輻輳反射，角膜反射の機能について説明できる.	409
14　耳鼻・咽喉・口腔系	(1)構造と機能 1)外耳・中耳・内耳の構造を図示できる.	416～425
	2)聴覚・平衡覚の受容のしくみと伝導路を説明できる.	39，422～425，564，565
	3)口腔・鼻腔・咽頭・喉頭の構造を図示できる.	425～448，475～478，480～487
	4)喉頭の機能と神経支配を説明できる.	480～487
	6)味覚と嗅覚の受容のしくみと伝導路を説明できる. ※5)は略	565～567

和文索引

・索引語は，数字，片仮名，平仮名，漢字（1字目の読み）の順に配列し，読みが同じ漢字は画数の少ない順で配列している．
・派生語・関連語は，「――」をつけて上位の用語の下にまとめている．
・原則として音読みで配列し，「右」は「う」，「左」は「さ」，「肩」は「けん」，「肘」は「ちゅう」，「膝」は「しつ」に配列している．
・頭がアルファベットではじまる索引語は欧文索引に配列し，ギリシャ文字・数字ではじまる索引語は欧文索引の冒頭に並べた．
・図中の語句については，頁数にfをつけ太字で示した．
・用語およびその読み方は，原則として日本解剖学会監修「解剖学用語　改訂13版」に準拠した．

あ

アウエルバッハ神経叢　Auerbach's plexus　37, 150, **151f**
アキレス腱　Achilles tendon　326, **327f**
アキレス腱断裂　Achilles tendon rupture　329
アクチン　actin　23
アセチルコリン　acetylcholine　26
アダムキービッツ動脈　artery of Adamkiewicz　**225f**, 226
アデノイド　adenoidism　475
アドレナリン　adrenaline　146
アブミ骨　stapes　419, **420f**
―― 後脚　419, **420f**
―― 前脚　419, **420f**
アブミ骨筋　stapedius　420, **420f**
アブミ骨筋神経　**395f**
アブミ骨底　base of stapes　419, **420f**
アブミ骨頭　head of stapes　419, **420f**
アポクリン汗腺　apocrine sweat gland　14
アポトーシス　apoptosis　237
アランチウス管　Arantius' duct　42, **42f**
アルコック管　Alcock's canal　185, 198
アルドステロン　aldosterone　144
アンモン角　Ammon's horn　541, **542f**
顎　jaw　9
足　foot　308, **308f**
「足-」→「そく-」も見よ
圧痛　tenderness　150
鞍隔膜　diaphragma sellae, sellar diaphragm　383, **383f**, 534, **534f**
鞍関節　saddle joint　20, **20f**
鞍結節　tuberculum sellae　**381f**, 382
鞍背　dorsum sellae　**381f**, 382

い

イニオン　inion　376, **377f**
インスリン　insulin　130
インスリン様成長因子　insulin-like growth factor（IGF）　534
胃　stomach　**8f**, 45, **45f**, 111
―― 角切痕　angular incisure　111, **112f**
―― 斜線維　113
―― 縦筋層　113
―― 小弯　lesser curvature　111, **112f**, 136
―― 漿膜　113
―― 大弯　greater curvature　111, **112f**, 136
―― 噴門　cardia　111, **112f**
―― 幽門　pylorus　111
―― 幽門管　pyloric canal　111, **112f**
―― 幽門口　pyloric orifice　111, **112f**
―― 幽門洞　pyloric antrum　111, **112f**
―― 幽門部　pyloric part　111, **112f**
―― 輪筋層　113
胃横隔間膜　gastrophrenic ligament　112, **115f**, 134, **134f**, 136, **137f**
胃十二指腸動脈　gastroduodenal artery　**113f**, 118, **135f**, 138
胃切除術　gastrectomy　115
胃腺　gastric gland　114
胃体　body of stomach　111, **112f**
胃底　fundus of stomach　111, **112f**
胃粘膜ヒダ　gastric rugae　**112f**, 113
胃脾間膜　gastrosplenic ligament　112, **115f**, 131, **131f**, **134f**, 136, **137f**
移行領域《前立腺の》　transitional zone　177, **177f**
一次運動野　primary motor area　556, **556f**
一次骨化中心　primary ossification center　17
一次視覚野　primary visual area　**556f**, 558
一次性腹膜後器官　primary retroperitoneal organ　132
一次精母細胞　primary spermatocyte　173
一次体性感覚野　primary somatosensory area　**556f**, 557
一次中隔　**83f**
一次聴覚野　primary auditory cortex　**556f**, 557
一次味覚野　primary gustatory area　558
一次野　primary cortex　556
一次弯曲　primary curvature　213, **213f**
一過性脳虚血発作　transient cerebral ischemic attack　388
一般的な記憶　**544f**
咽頭　pharynx　45, **45f**, 475
咽頭円蓋　vault of pharynx　475, **476f**
咽頭陥凹　pharyngeal recess　475, **476f**
咽頭筋　475, **477f**
咽頭後隙　retropharyngeal space　470, **471f**
咽頭後リンパ節　retropharyngeal node　479
咽頭喉頭部　laryngopharynx　475, **476f**
咽頭口部　oropharynx　475, **476f**
咽頭枝　pharyngeal nerve　**455f**, 456
咽頭神経叢　pharyngeal plexus　479
咽頭側隙　parapharyngeal space　443, 494, **495f**
咽頭頭底板　pharyngobasilar fascia　**477f**, 478
咽頭鼻部　nasopharynx　475, **476f**
咽頭扁桃　pharyngeal tonsil　432, 475, **476f**
咽頭縫線　pharyngeal raphe　475, **477f**
陰核　clitoris　**46f**, 47, **190f**, 194, **194f**
陰核海綿体　corpus cavernosum of clitoris　**190f**, 194
陰核亀頭　glans clitoris　194, **194f**
陰核脚　crus of clitoris　188, **190f**, 194, **194f**
陰核小帯　frenulum of clitoris　193, **194f**
陰核深静脈　**195f**
陰核深動脈　**195f**
陰核体　body of clitoris　**190f**, 194, **194f**
陰核提靱帯　suspensory ligament of clitoris　194
陰核背神経　dorsal nerve of clitoris　201
陰核包皮　prepuce of clitoris　193, **194f**
陰茎　penis　46, **46f**, 190
―― 白膜　192
陰茎海綿体　corpus cavernosum penis　**191f**, 192
陰茎亀頭　glans penis　190, **191f**
陰茎脚　crus of penis　188, **189f**, 192
陰茎根　root of penis　190
陰茎深動脈　deep artery of penis　192, **193f**
陰茎体　body of penis　190, **191f**
陰茎中隔　septum penis　192
陰茎提靱帯　suspensory ligament of penis　**191f**, 192
陰茎背神経　dorsal nerve of penis　**191f**, 192, 201
陰茎背動脈　dorsal artery of penis　192, **193f**
陰茎縫線　raphe of penis　190, **191f**
陰茎ワナ靱帯　192
陰唇小帯　frenulum of labia minora　193, **194f**
陰嚢　scrotum　190, **191f**
陰嚢中隔　septum of scrotum　190
陰嚢縫線　raphe of scrotum　190
陰部枝《陰部大腿神経の》　genital branch　**153f**, 154, 176, **176f**
陰部神経　pudendal nerve　**187f**, 194, 199, **350f**, **365f**

陰部神経管　pudendal canal
185, 187f, 198
陰部大腿神経　genitofemoral nerve
38f, 153f, 154, 194, 347, 348f, 352, 352f
—— 陰部枝　153f, 154, 176, 176f
—— 大腿枝　153f, 154
陰毛　pubic hair　14, 193, 194f
陰門　vulva　193
陰裂　pudendal cleft　193

う

ウィリスの動脈輪　circle of Willis　389
ウィンスロー孔　Winslow's foramen　133
ウェルニッケ野　Wernicke area　558
ウォルフ管　Wolffian duct
172, 172f, 175, 182, 182f
ヴィックダジール束　Vicq d'Azyr bundle
527, 533
う歯　caries tooth　438
う蝕　dental caries　438, 438f
うちわ　toe in　311
右　right　6
右胃静脈　right gastric vein
114, 141, 141f
右胃大網静脈　right gastro-omental vein
114, 141, 141f
右胃大網動脈　right gastro-omental artery　113, 113f, 135f, 138
右胃大網リンパ節　114
右胃動脈　right gastric artery
113, 113f, 135f, 138
右胃リンパ節　114
右縁枝《右冠状動脈の》　right marginal branch　86f, 87
右下腹部　right lower quadrant
102f, 103
右下葉気管支　71f
右肝管　right hepatic duct　127, 128f
右肝静脈　right hepatic vein　126
右肝部　right liver　125
右冠状動脈　right coronary artery
82, 86, 86f
右気管支縦隔リンパ本幹　right bronchomediastinal trunk　74
右脚《横隔膜の》　right crus　152, 152f
右脚《房室束の》　right bundle　85f, 86
右結腸曲　right colic flexure　120, 121f
右結腸動脈　right colic artery
121, 122f, 138f, 139
右結腸リンパ節　right colic node　123
右鎖骨下動脈　right subclavian artery
41f, 92f, 93
右三角間膜　right triangular ligament
123, 124f
右主気管支　right main bronchus
69, 69f, 71f, 90f
右上腹部　right upper quadrant
102f, 103
右上葉気管支　71f
右上肋間静脈　right superior intercostal vein　94, 94f
右心　right heart　76
右心耳　right auricle　77f, 78, 79f
右心室　right ventricle　76, 77f, 78, 79f
右心房　right atrium　76, 77f, 78, 79f
右精巣静脈　149f
右線維三角　84, 84f
右総頸動脈　right common carotid artery
41f, 92f, 93
右総腸骨動脈　right common iliac artery
146, 147f
右中葉気管支　71f
右肺　right lung　68, 69f
右肺静脈　69f, 75f, 92f
右肺動脈　right pulmonary artery
69f, 72, 72f, 92f
右肺面《心臓の》　left pulmonary surface
76
右半月弁　82f
右板《甲状軟骨の》　right lamina of thyroid cartilage　480, 481f
右副腎静脈　right suprarenal vein
145, 146f
右房室口　right atrioventricular orifice
78, 79f, 84, 84f
右房室弁　right atrioventricular valve
78, 79f, 81
右迷走神経　96f
右葉《肝臓の》　right lobe　123, 124
右葉《甲状腺の》　489f
右卵巣静脈　149f
右リンパ本幹　right lymphatic duct
44, 44f, 95, 95f, 499
右腕頭静脈　92f
羽状　pennate　23
羽状角　pennate angle　23, 23f
羽状筋　23f
烏口肩峰弓　coraco-acromial arch
271, 271f
烏口肩峰靱帯　coraco-acromial ligament
269f, 271, 271f
烏口鎖骨靱帯　coracoclavicular ligament
269, 269f
烏口上腕靱帯　coracohumeral ligament
271, 271f
烏口突起　coracoid process
234, 234f, 246f, 271f
烏口腕筋　coracobrachialis　246, 246f
項　nucha　206
生毛　downy hair　14
運動根　516f
運動失調　ataxia　548
運動神経　motor nerve　31
運動神経《顔面と頭皮の》　401f
運動神経線維　25f
運動性　motor　460
運動性言語中枢　motor speech center
556f, 557
運動性失語　motor aphasia　557
運動性特殊核　529
運動前野　premotor area　557
運動単位　motor unit　25
運動ニューロン　motor neuron　63, 219
運動野　motor area　63
運動用語　5f
運動リズム　526
運動ループ　551
運搬角　carrying angle　274

え

エクリン汗腺　eccrine sweat gland
13f, 14
エディンガー-ウェストファル核
Edinger-Westphal nucleus　520f, 523
エナメル質　enamel　437, 437f
エピソード記憶　544f, 545
エブネル腺　Ebner's gland　434, 435
エルプ-デュシェンヌ麻痺　Erb-Duchenne palsy　281
エルプ麻痺　Erb palsy　281
会陰　perineum　6, 6f, 158, 185
会陰曲　perineal flexure　166, 167, 168f
会陰腱中心　perineal body　166, 185, 186f
会陰静脈　195f
会陰神経　perineal nerve　195, 201
会陰動脈　perineal artery　195f, 198
会陰膜　perineal membrane　185, 186f
永久歯　permanent tooth　436, 437
腋窩　axilla　233, 299, 300f
腋窩筋膜　axillary fascia　241, 300
腋窩鞘　axillary sheath　300
腋窩上口　axillary inlet　497
腋窩静脈　axillary vein
107f, 298, 300, 300f
腋窩神経　axillary nerve
38f, 280f, 283f, 284f, 286, 286f, 289, 301f
腋窩動脈　axillary artery　66f, 280f, 290, 290f, 292, 292f, 300, 300f, 497
腋窩突起　axillary process　65, 66f
腋窩尾部　axillary tail　65, 66f
腋窩リンパ節　axillary lymph node, axillary node　44, 44f, 298, 300
腋毛　axillary hair　14
円回内筋　pronator teres　249, 250f, 302f
—— 尺骨頭　ulnar head　249, 250f
—— 上腕頭　humeral head　249, 250f
円錐靱帯　conoid ligament　269, 269f
円錐靱帯結節　233, 233f
炎症　inflammation　123
延髄　medulla oblongata　30f, 31, 215, 385, 386f, 387, 511f, 512, 515, 516f
延髄橋溝　medullopontine sulcus
516f, 517
延髄網様体脊髄路　568f
遠位　distal　6
遠位指節間関節(DIP 関節)　distal interphalangeal joint　258f, 277f, 278
遠位趾節間関節(DIP 関節)　343f, 346
遠位部《下垂体の》　pars distalis
534, 534f
遠近調節　accommodation　410
遠視　hyperopia　410, 410f
遠心性　efferent　460
遠心性神経　efferent nerve　31
縁上回　supramarginal gyrus　553f, 554
嚥下　swallowing　478, 478f
嚥下中枢　525, 525f

お

オキシトシン　oxytocin　536
オッディ括約筋　Oddi's sphincter　128
オトガイ下三角　submental triangle　491, 492f
オトガイ下動脈　submental artery　436, 443, 443f, 444
オトガイ下リンパ節　submental node　399, 438, 459, 459f
オトガイ筋　mentalis　393, 394f
オトガイ神経　mental nerve　400, 400f, 452, 452f
オトガイ唇溝　mentolabial sulcus　431, 431f
オトガイ舌筋　genioglossus　433f, 434, 441, 442f
オトガイ舌骨筋　geniohyoid　441, 442f
オトガイ動脈　mental artery (branch)　397, 398f, 443f, 445, 450f, 451
オリーブ　oliva　516, 516f
オリーブ核脊髄路　568f
黄色骨髄　yellow bone marrow　16
黄色靱帯　ligamenta flava　207f, 208
黄体形成ホルモン　luteinizing hormone (LH)　536
黄疸　jaundice　127
黄斑　macula　408, 408f
黄斑回避　564
嘔吐中枢　525
横下腿筋間隙　transverse intermuscular space of leg　329, 329f, 368
横隔胸膜　diaphragmatic pleura　67
横隔神経　phrenic nerve　97, 497f, 500, 501
横隔脾間膜　phrenicosplenic ligament　131, 131f, 134, 134f, 136
横隔膜　diaphragm　54, 54f, 58, 61, 62f, 131f, 152, 152f
—— 右脚　152, 152f
—— 胸骨部　152, 152f
—— 腱中心　152, 152f
—— 左脚　152, 152f
—— 腰椎部　152
—— 肋骨部　152, 152f
横隔膜損傷　58
横隔膜ヘルニア　58
横隔面《肝臓の》　diaphragmatic surface　123, 124f
横隔面《心臓の》　diaphragmatic surface　76
横隔面《肺の》　diaphragmatic surface　68, 69f, 70f
横隔面《脾臓の》　diaphragmatic surface　131
横橋線維　517f, 518
横筋《内後頭筋の》　485
横筋筋膜　transversalis fascia　106, 106f
横口蓋ヒダ　transverse palatine fold　432, 440f
横行結腸　transverse colon　120, 121f
横行結腸間膜　transverse mesocolon　120, 121f, 133, 133f, 134f, 135
横行結腸間膜根　129f
横行小管　26f
横静脈洞　transverse sinus　390f, 391
横舌筋　transverse muscle　433f, 434
横束《手掌腱膜の》　267, 267f
横足弓　transverse arch of foot　347
横足根関節　transverse tarsal joint　343f, 346
横側頭回　transverse temporal gyrus　554
横断面　transverse plane　4, 4f
横頭《母趾内転筋の》　332f, 333
横突間筋　intertransversarii　221, 222f
横突間靱帯　intertransverse ligament　208
横突起《胸椎の》　transverse process　55, 55f
横突起《椎骨の》　transverse process　206, 206f
横突起《腰椎の》　transverse process　211, 212f, 224f
横突棘筋　transversospinales　221, 222f
横突孔　foramen transversarium　208, 208f, 209f, 468
横突肋骨窩　transverse costal facet　55, 55f, 211, 212f
横披裂筋　transverse arytenoid　485, 485f
横紋筋　striated muscle　22, 83
親知らず　436
温血　warm blooded　9

か

カイロミクロン　chylomicron　44
カウパー腺　Cowper's gland　46, 46f, 171, 171f, 176f, 177
カルシウム代謝　490
カルシトニン　calcitonin　17, 490
カロー三角　Calot's triangle　128, 128f
カントリー線　Cantlie line　125, 126f
カンパー筋膜　Camper's fascia　103
ガス交換　gas exchange　73
ガレアッチ骨折　Galeazzi fracture　275
下　inferior　4
下咽頭収縮筋　inferior constrictor　475, 477f
下縁《肺の》　inferior border　68, 69f, 70f
下オリーブ核　517f
下オリーブ核群　inferior olivary complex　524
下横隔静脈　inferior phrenic vein　148
下横隔動脈　inferior phrenic artery　147f, 148
下下腹神経節　37f
下下腹神経叢　inferior hypogastric plexus　37, 149f, 201f, 202
下回　553f
下外側上腕皮神経　284f, 286f, 287
下角《肩甲骨の》　234f
下角《甲状軟骨の》　inferior horn　480, 480f, 481f
下角《側脳室の》　inferior horn　552, 552f
下顎　mandible　375
下顎縁枝《顔面神経の》　401f, 402
下顎窩　377, 378f, 448f
下顎角　448f
下顎管　376
下顎後静脈　retromandibular vein　396, 398f, 399, 436, 451, 451f, 458, 458f
下顎骨　mandible　375f, 376, 378f
—— 下顎頭　head　16, 448f
—— 関節突起　376, 378f
—— 筋突起　376, 378f, 447f
—— 小舌　448f
下顎枝　ramus of mandible　376, 378f, 449f
下顎神経[V_3]　mandibular nerve　38f, 391f, 400, 400f, 415f, 445f, 446, 449f, 451, 452f, 461
下顎体　body of mandible　376, 378f
下顎頭《下顎骨の》　448f
下関節突起　inferior articular process　206, 206f
下関節突起《胸椎の》　55, 55f, 212f
下関節突起《頸椎の》　209f
下関節面《第1頸椎の》　inferior articular surface　208, 208f
下眼窩裂　inferior orbital fissure　412, 412f, 453
下眼瞼　lower eyelid　402, 403f
下眼静脈　inferior ophthalmic vein　411, 413f, 414, 451, 451f, 458, 458f
下気管気管支リンパ節　inferior tracheobronchial node　74
下気管切開　487f
下気道　44
下丘　inferior colliculus　516f, 518, 519f, 524
下丘腕　518, 519f, 565f
下頸後静脈　396f
下頸神経節　495f
下頸心臓神経　inferior cervical cardiac nerve　89, 496
下結膜円蓋　inferior conjunctival fornix　402
下肩甲下神経　283f
下瞼板　inferior tarsus　402, 403f
下甲状腺静脈　inferior thyroid vein　92f, 489f, 491
下甲状腺動脈　inferior thyroid artery　479, 487f, 489f, 490, 498f, 499, 500
下行結腸　descending colon　120, 121f
下行口蓋動脈　descending palatine artery　443f, 446, 454, 454f
下行膝動脈　descending genicular artery　357f, 358
下行伝導路《脊髄の》　514f
下行部《十二指腸の》　descending part　114
下行路《脊髄の》　descending tract of spinal cord　515
下肛門神経　inferior anal nerves　169
下後鋸筋　serratus posterior inferior　60f, 61, 219
下後腸骨棘　posterior inferior iliac spine　159f, 160, 309f, 310

下後頭前頭束　559f
下後鼻枝《上顎神経の》　posterior inferior nasal nerve　428f, 429
下喉頭静脈　inferior laryngeal vein　486
下喉頭神経　inferior laryngeal nerve　97, 486, 487f
下喉頭動脈　inferior laryngeal artery　486, 487f
下根《頸神経ワナの》　inferior root of ansa cervicalis　493, 493f
下矢状静脈洞　inferior sagittal sinus　391
下肢　lower limb (extremity)　7, 7f, 308
—— 皮静脈　361, 361f
下肢帯　pelvic girdle　7, 7f, 158, 308, 308f
下歯槽神経　inferior alveolar nerve　438, 445f, 452, 452f
下歯槽動脈　inferior alveolar artery　438, 443f, 445, 450f, 451
下歯列弓　mandibular dental arcade　375, 375f
下斜筋　inferior oblique　405, 405f
下尺側側副動脈　inferior ulnar collateral artery　290f, 291, 293, 294f
下縦舌筋　inferior longitudinal muscle　433f, 434
下縦束　inferior longitudinal fasciculus　559, 559f
下小脳脚　inferior cerebellar peduncle　516, 516f, 519f, 545f, 547
下食道括約部　lower esophageal sphincter(LES)　91, 91f
下食道狭窄　91, 91f
下伸筋支帯　inferior extensor retinaculum　329, 368, 368f, 369f
下神経幹　inferior trunk　280f, 281
下神経節《迷走神経の》　inferior ganglion　462, 494, 495, 495f
下唇　lower lip　431, 431f
下唇《回腸口の》　inferior lip　120
下唇下制筋　depressor labii inferioris　393, 394f
下唇小帯　frenulum of lower lip　431
下唇動脈　inferior labial branch　397, 398f, 443f, 444
下深頸リンパ節　486
下垂手　wrist-drop　285, 285f
下垂体　pituitary gland, hypophysis　30, 30f, 47, 527f, 531, 533f, 534, 534f
—— 後葉　534, 538f
—— 前葉　534
—— の発生　537f
下垂体窩　hypophysial fossa　381f, 382, 534, 534f
下垂体後葉ホルモン　535f, 536
下垂体前葉ホルモン　535, 535f
下垂体ホルモン　535f
下垂体門脈　533f
下垂体門脈系　hypophysial portal system　534
下膵十二指腸動脈　inferior pancreaticoduodenal artery　118, 129, 130f, 138, 138f
下膵リンパ節　130
下錐体静脈洞　inferior petrosal sinus　390f, 391, 458
下髄帆　inferior medullary velum　387, 520
下制　depression　6
下制《眼球運動の》　depression　406
下制筋　depressor　6
下前腸骨棘　anterior inferior iliac spine　158, 159f, 160, 309, 309f, 310
下前頭回　inferior frontal gyrus　553, 553f
下双子筋　gemellus inferior　316f, 317f, 319, 365f
下側頭回　inferior temporal gyrus　553f, 554
下唾液核　inferior salivatory nucleus　520f, 522
下腿　leg　308, 308f
—— 外側区画　lateral compartment　325, 326f, 329f
—— 後区画　posterior compartment　325, 327f, 329f
—— 前区画　anterior compartment　324, 325f, 329f
下腿筋膜　deep fascia of leg　24, 328, 329f
下腿骨間膜　interosseous membrane of leg　312f, 329, 329f, 342, 342f
下腿三頭筋　triceps surae　326, 327f
下大静脈　inferior vena cava　41, 41f, 75f, 76, 77f, 92f, 124, 124f, 146f, 147f, 148, 149f
下大静脈口　opening of inferior vena cava　78, 79f
下大静脈弁　valve of inferior vena cava　78
下恥骨靱帯　inferior pubic ligament　161f, 162
下腸間膜静脈　inferior mesenteric vein　141, 141f
下腸間膜動脈　inferior mesenteric artery　121, 122f, 140, 140f, 147f
下腸間膜動脈神経節　inferior mesenteric ganglion　148, 149f
下腸間膜動脈神経叢　inferior mesenteric plexus　36, 37f, 123
下腸間膜リンパ節　inferior mesenteric node　123
下直筋　inferior rectus　404, 405f
下直腸静脈　139f, 169f, 195f
下直腸神経　inferior rectal nerve　201
下直腸動脈　inferior rectal artery　167, 169f, 195f, 198
下直腸動脈神経叢　inferior rectal plexus　202
下椎切痕　inferior vertebral notch　206
下殿静脈　199f
下殿神経　inferior gluteal nerve　199, 349, 350f, 365f
下殿動脈　inferior gluteal artery　195, 197f, 356, 356f, 365f
下殿皮神経　38f, 350f, 352, 352f
下頭《外側翼突筋の》　446, 447f
下頭斜筋　obliquus capitis inferior　221, 223f
下頭頂小葉　inferior parietal lobule　553f, 554
下橈尺関節　distal radio-ulnar joint　275, 276f
下肺静脈　inferior pulmonary vein　72f, 73
下腓骨筋支帯　inferior fibular retinaculum　329, 368, 369f
下鼻甲介　inferior nasal concha　425, 426, 426f, 427f
下鼻道　inferior nasal meatus　425, 426f
下部《僧帽筋の》　242f, 243f
下副腎動脈　inferior suprarenal artery　145, 146f
下腹《肩甲舌骨筋の》　inferior belly of omohyoid　472
下腹神経　hypogastric nerve　149f, 150, 201f, 202
下腹壁静脈　inferior epigastric vein　109, 109f, 199f
下腹壁動脈　inferior epigastric artery　107f, 108, 109f, 195, 197f
下膀胱動脈　inferior vesical artery　171, 197f, 198
—— 前立腺枝　197f
下葉《肺の》　inferior lobe　68, 69, 69f, 70f
下肋部　hypochondrial region　102f, 103
下肋骨窩　inferior costal facet　55, 55f, 211, 212f
可動連結　diarthrosis　19
仮肋　false rib　54f, 55
渦静脈　vorticose vein　411
窩　cavity, fossa　16
窩《腹膜の》　fossa　132
駆け足　gallop　515
蝸牛　cochlea　417f, 422, 422f, 423f
蝸牛管　cochlear duct　422f, 423, 423f
蝸牛孔　helicotrema　423, 423f
蝸牛軸　modiolus　422, 422f
蝸牛神経　cochlear nerve　424
蝸牛神経核　cochlear nuclei　520f, 522
蝸牛神経節　cochlear ganglion　462
蝸牛窓　round window　419, 422f
蝸牛頂　cochlear cupula　422, 422f
蝸牛底　base of cochlea　422
蝸牛ラセン管　spiral canal of cochlea　422, 422f, 423f
顆　condyle　16
顆間窩　intercondylar fossa　310f, 312
顆間隆起　intercondylar eminence　312, 312f
顆状関節　condylar joint　20, 20f
顆粒細胞　granular cell　548, 548f
顆粒層　granular layer　12, 548, 548f
介在板　intercalated　83, 83f
回《大脳の》　gyrus of cerebrum　385
回外　supination　5f, 6, 237, 276, 276f
回外筋　supinator　257, 259f
回結腸動脈　ileocolic artery　121, 122f, 138f, 139
回結腸リンパ節　ileocolic node　123
回旋　rotation　6
回旋筋　rotatores　221, 222f

回旋筋
—— 短回旋筋 221
—— 長回旋筋 221
回旋筋腱板 rotator cuff 245, 271f, 272
回旋枝《左冠状動脈の》 circumflex branch 86f, 87
回腸 ileum 45, 45f, 116f, 117
回腸口 ileal orifice 120
—— 下唇 120
—— 上唇 120
回腸口小帯 frenulum of ileal orifice 120
回腸動脈 ileal artery 118f, 119, 138f, 139
回転《小脳の》 folium of cerebellum 510
回転《大脳の》 gyrus of cerebrum 510, 553
回内 pronation 5f, 6, 237, 276, 276f
灰白交通枝《交感神経幹の》 grey ramus communicans 34f, 35, 36f, 95, 96f, 149f, 201, 201f
灰白質《脊髄の》 gray matter of spinal cord 216, 217f, 513, 513f
—— 層区分《レキシードによる》 514f
灰白質《脳の》 gray matter of brain 30, 508
灰白隆起 tuber cinereum 531, 536, 537f
海馬 hippocampus 541, 541f, 542f
海馬溝 hippocampal sulcus 541, 541f, 542f, 553f
海馬采 fimbria of hippocampus 541, 542f, 543f
海馬指 hippocampal digitation 541, 542f
海馬足 pes hippocampi 541, 542f
海馬台(海馬支脚) subiculum 541, 542f
海馬傍回 parahippocampal gyrus 539, 540, 541f, 542f, 553f, 554
海綿間静脈洞 390f, 391
海綿質 spongy bone 16, 17f, 18f
海綿静脈洞 cavernous sinus 390f, 391, 458f, 459
海綿体《陰茎の》 corpus cavernosum 192
海綿体小柱 trabecula 192
海綿体洞 cavernous space 192
海綿体部《尿道の》 spongy urethra 171
解剖学的嗅ぎタバコ入れ anatomical snuff box 304
解剖学的筋断面積 anatomical cross sectional area(ACSA) 23
解剖学的正位 anatomical position 4
解剖頸 235, 235f
外 external 6
外陰部 pudendum 47, 193, 194f
外陰部静脈 external pudendal vein 191f, 192, 361f, 362
外陰部動脈 191f
外果 lateral malleolus 312f, 313, 342, 343f
外顆粒層 outer nuclear layer 408, 409f, 554, 554f
外眼角 lateral angle 402, 403f
外眼筋 405f
外頸静脈 external jugular vein 398f, 399, 458, 458f, 500
外頸動脈 external carotid artery 396, 443f, 456, 457f, 494, 494f, 495f, 500
外頸動脈神経 external carotid nerve 463
外肛門括約筋 external anal sphincter 167, 168f, 186, 186f, 187f
外後頭隆起 external occipital protuberance 376, 377f
外子宮口 external os of uterus 179, 179f
外耳 external ear 416, 417f
外耳孔 external acoustic opening(pore) 377,378f, 417, 417f
外耳道 external acoustic meatus 417, 417f
外痔核 external hemorrhoid 167
外傷性気胸 67
外錐体層 554, 554f
外生殖器 external genitalia 173
外精筋膜 external spermatic fascia 110f, 111, 176, 176f
外節《淡蒼球の》 external segment 549, 550f
外舌筋 extrinsic muscle of tongue 433f, 434
外旋 external rotation 5f, 6
外旋《眼球運動の》 extorsion 406
外旋筋群 316f
外鼠径ヘルニア external inguinal hernia 111
外側 lateral 6
外側腋窩隙 lateral axillary space 300, 301f
外側腋窩リンパ節 299, 299f
外側縁《肩甲骨の》 234f
外側下膝動脈 inferior lateral genicular artery 358, 359f, 367f
外側顆《脛骨の》 lateral condyle 312, 312f
外側顆《大腿骨の》 lateral condyle 310f, 311, 338f, 339
外側顆上稜 lateral supracondylar ridge 235, 235f
外側塊《第1頸椎の》 lateral mass 208, 208f
外側核《扁桃体の》 542, 543f
外側核群 526, 527f
外側角《肩甲骨の》 234f
外側環軸関節 210, 210f
外側眼瞼交連 lateral palpebral commissure 402
外側眼瞼靱帯 lateral palpebral ligament 402, 403f, 407f
外側脚《鼠径管の》 lateral crus 111
外側弓状靱帯 lateral arcuate ligamant 151, 152f
外側嗅条 lateral stria 539, 540f, 566f
外側距踵靱帯 343f
外側胸筋神経 lateral pectoral nerve 280f, 281, 283f, 289
外側胸動脈 lateral thoracic artery 66, 66f, 290f, 291, 292, 292f
外側区《肝区域の》 lateral division 125
外側区画《下腿の》 326f, 329f
外側頸三角部 lateral cervical region 491
外側楔状骨 lateral cuneiform 313f, 314
外側口 lateral aperture 387, 387f, 519f, 520
外側広筋 vastus lateralis 319, 320f, 324f
外側甲状舌骨靱帯 lateral thyrohyoid ligament 469, 480f, 481
外側溝《大脳の》 lateral sulcus of cerebrum 511f, 553, 553f
外側後頭側頭回 lateral occipitotemporal gyrus 553f, 554
外側後鼻枝《蝶口蓋動脈の》 427, 428f
外側臍ヒダ lateral umbilical fold 109, 109f
外側膝状体 lateral geniculate body 519f, 526, 529, 531
外側膝状体核 LG 528f, 530f
外側膝状体背側核 LGd(dorsal lateral geniculate nucleus) 529
外側手根側副靱帯 radial collateral ligament 277, 277f
外側上顆《上腕骨の》 lateral epicondyle of humerus 235, 235f, 274f
外側上顆《大腿骨の》 lateral epicondyle of femur 310f, 312
外側上後鼻枝《上顎神経の》 posterior superior lateral nasal branch 428f, 429, 456
外側上膝動脈 superior lateral genicular artery 358, 359f, 367f
外側上腕筋間中隔 lateral intermuscular septum of arm 24f, 248, 248f
外側神経束 lateral cord 280f, 281, 283f
外側唇《大腿骨の》 310f, 311
外側靱帯 lateral ligament 448, 448f
外側髄板 external medullary lamina 526, 550f
外側脊髄視床路 lateral spinothalamic tract 514, 514f, 523, 562f, 563, 568f
外側仙骨動脈 lateral sacral artery 195, 197f, 227
外側前腕筋間隙 lateral intermuscular space of forearm 249, 253f, 254, 302f, 303
外側前腕皮神経 284f, 286f, 287
外側鼠径窩 lateral inguinal fossa 109f, 110
外側足底神経 lateral plantar nerve 350, 352, 352f, 353f
外側足底動脈 lateral plantar artery 359f, 360f, 361
外側足背皮神経 352f
外側側副靱帯《膝関節の》 lateral collateral ligament 338f, 340, 342, 343f
外側側副靱帯《肘関節の》 radial collateral ligament 274, 274f
外側足根動脈 lateral tarsal artery 360, 360f
外側大腿回旋動脈 lateral circumflex femoral artery 357f, 358

外側大腿筋間中隔　lateral femoral intermuscular septum　323, 324f
外側大腿皮神経　lateral femoral cutaneous nerve　38f, 153f, 154, 347, 348f, 352, 352f
外側直筋　lateral rectus　405, 405f, 407f
外側直筋制動靱帯　check ligament of lateral rectus muscle　406, 407f
外側頭《上腕三頭筋の》　247, 247f
外側頭《短母趾屈筋の》　332f
外側頭《腓腹筋の》　367
外側頭直筋　rectus capitis lateralis　473, 474f
外側突起《ツチ骨の》　lateral process　419, 420f
外側突起《鼻中隔軟骨の》　426, 427f
外側二頭筋溝　lateral bicipital groove　302
外側半規管　lateral semicircular duct　423f, 424
外側半規管隆起　prominence of lateral semicircular canal　419, 419f
外側半月　lateral meniscus　338f, 339
外側皮枝《腸骨下腹神経の》　lateral cutaneous branch　154
外側皮枝《肋下神経の》　lateral cutaneous branch　65, 108
外側皮枝《肋下動脈の》　lateral cutaneous branch　63
外側皮枝《肋間神経の》　64f
外側皮枝《肋間動脈の》　64f
外側皮質脊髄路　lateral corticospinal tract　514f, 515
外側腓腹皮神経　lateral sural cutaneous nerve　351, 352, 352f
外側部《仙骨の》　lateral part　160f, 161
外側部《仙椎の》　lateral part　211
外側腹側核群　ventral lateral complex (VL)　527, 528f, 530f
外側毛帯　lateral lemniscus　565, 565f
外側翼突筋　lateral pterygoid　446, 447f, 449f
—— 下頭　446, 447f
—— 上頭　446, 447f
外側翼突筋神経　nerve to lateral pterygoid　453
外側輪状披裂筋　lateral crico-arytenoid　485, 485f
外側裂孔　lateral lacunae　390
外側肋横突靱帯　57f, 58
外腸骨静脈　external iliac vein　197f, 199f, 362
外腸骨動脈　external iliac artery　107f, 195, 355f, 356
外腸骨リンパ節　external iliac node　198
外直腸静脈叢　167, 168f, 169f
外転　abduction　5f, 6
外転《眼球運動の》　406
外転筋　abductor　6
外転神経[Ⅵ]　abducent, abducens nerve　32f, 391f, 392f, 414, 415f, 461, 516f, 518
外転神経核　nucleus of abducens nerve　520f, 523
外頭蓋底　external surface of cranial base　378, 379f
外尿道括約筋　external urethral sphincter　171, 171f, 185, 186f
外尿道口　external urethral orifice　171, 171f, 193, 194f
外胚葉性頂堤　apical ectodermal ridge　237
外反股　coxa valga　311
外反膝(X脚)　genu valgum　339, 339f
外反母趾　hallux valgus　345, 345f
外板《扁平骨の》　external table　16, 17f
外皮　integument　12
外皮系　integumentary system　9
外鼻　external nose　425, 427f
—— 骨性部　425
—— 軟骨性部　425
外鼻孔　nares　425, 426f
外鼻枝　external nasal nerve　400, 400f
外腹斜筋　external oblique　104f, 105
外腹斜筋腱膜　104f, 106, 106f, 110, 110f
外閉鎖筋　obturator externus　321f, 322
外包　550f
外膜《血管の》　tunica adventitia　42, 43f
外膜《小腸の》　adventitia　118
外有毛細胞　423f
外リンパ　perilymph　422
外肋間筋　external intercostal muscle　58f, 59, 59f
外肋間膜　external intercostal membrane　59, 59f
蓋板《神経管の》　roof plate　508f, 509
蓋膜　tectorial membrane　210, 210f, 423f
顔 →「顔面-」も見よ　face　6, 6f
角化　keratinized　12
角回　angular gyrus　553f, 554
角質鱗　keratinized scale　9
角質層　12
角膜　cornea　407, 408f, 409
隔膜部《尿道の》　membranous part　171
額　forehead　375
顎下三角　submandibular triangle　491, 492f
顎下神経節　submandibular ganglion　37f, 436, 442, 442f, 445f, 446, 452, 462f, 463
顎下腺　submandibular gland　435, 435f, 441, 442f, 462f
顎下腺管　435f, 436
顎下リンパ節　submandibular node　399, 438, 459, 459f
顎関節　temporomandibular joint　448, 448f
—— の運動　448
顎口類　9
顎静脈　maxillary vein　398f, 451, 451f, 458, 458f, 459
顎舌骨筋　mylohyoid　441, 442f
顎舌骨筋神経　nerve to mylohyoid　445f, 452, 452f
顎動脈　maxillary artery　398f, 443f, 445, 449f, 450, 450f, 453f, 454, 454f, 456, 457f
活性型ビタミン D_3　17
活動電位　action potential　29, 29f
滑液　synovial fluid　19
滑液鞘　synovial sheath　27, 27f, 260, 268
滑液包《肩関節の》　synovial bursa　272
滑液包《膝関節の》　synovial bursa　26, 27f
滑車　trochlea　16, 405, 405f
滑車下神経　infratrochlear nerve　400, 400f, 416
滑車上静脈　supratrochlear vein　397, 398f
滑車上神経　supratrochlear nerve　400, 400f, 414, 415f
滑車上動脈　supratrochlear artery　397, 398f, 413f, 414
滑車神経[Ⅳ]　trochlear nerve　32f, 391f, 392f, 414, 415f, 461, 516f, 518, 519f
滑車神経核　nucleus of trochlear nerve　520f, 523
滑車切痕《尺骨の》　236, 236f, 274f, 276f
滑膜　synovial membrane　19, 20f, 334f, 337
滑膜性の連結　synovial joint　19
括約　constriction　6
括約筋　sphincter　6
割線　cleavage line　13
肝胃間膜　134f
肝円索　round ligament of liver　42, 109f, 110, 124, 125f
肝円索裂　125f
肝炎　hepatitis　123
肝鎌状間膜　falciform ligament　109f, 110, 123, 124f, 136, 137f
肝冠状間膜　coronary ligament　123, 124f
肝区域　hepatic segment　125, 126f
—— 外側区　125
—— 内側区　125
肝硬変　liver cirrhosis　123
肝細胞　hepatocyte　127, 127f
肝細胞癌　hepatocellular carcinoma　123
肝十二指腸間膜　hepatoduodenal ligament　114, 115f, 133, 133f, 134f
肝小葉　hepatic lobule　127, 127f
肝静脈　hepatic vein　41f, 42, 126f, 149f
肝臓　liver　8f, 45, 45f, 123, 136
—— 右葉　123, 124, 124f
—— 横隔面　123
—— 左葉　123, 124, 124f
—— 臓側面　123
—— 大静脈溝　123, 124f
—— 尾状葉　124, 125f
—— 方形葉　124, 125f
—— 無漿膜野　123, 124f
肝門　porta hepatis　123, 125f
肝リンパ節　hepatic node　126, 128
杆体細胞　rod cell　408
冠状溝　coronary sulcus　76, 77f
冠状静脈口　opening of coronary sinus　78, 79f
冠状静脈洞　coronary sinus　88, 88f, 92f
冠状静脈弁　valve of coronary sinus　78, 79f

冠状動脈 86f
冠状動脈形成術 coronary angioplasty 87
冠状動脈バイパス術 coronary artery bypass grafting 87
冠状縫合 coronal suture 376, 376f
冠状面 coronary plane 4, 4f
陥凹《腹膜の》 recess 132
貫通枝《内胸動脈の》 64f
貫通枝《腓骨動脈の》 359f, 360
貫通静脈 perforator vein 297, 361
貫通動脈 perforating arteries 357f, 358
—— の通路 321f
間細胞 interstitial cell 47, 173
間接喉頭鏡 484f
間接鼠径ヘルニア indirect inguinal hernia 111
間接路 551, 551f
間脳 diencephalon 30, 30f, 385, 385f, 386f, 509, 509f, 511f, 512, 526, 527f
間膜《腹膜の》 132
間膜ヒモ mesocolic taenia 120
間葉 mesenchyme 17
感覚器系 sensory system 9
感覚根 516f
感覚神経 sensory nerve 31
感覚神経《顔面と頭皮の》 400f
感覚性 sensory 460
感覚性言語中枢 sensory speech center 556f, 558
感覚性失語 sensory aphasia 558
感覚性特殊核 529
感覚ニューロン sensory neuron 219
寛骨 hip bone(coxal bone, pelvic bone) 18, 19f, 158, 159f, 309, 309f
—— 弓状線 159f, 160
—— 耳状面 158, 159f, 160
—— 殿筋面 159f, 160
—— 分界線 158, 159f
寛骨臼 acetabulum 158, 159f, 309, 309f, 334f, 335
寛骨臼横靱帯 transverse acetabular ligament 334f, 335
幹神経節 ganglion of sympathetic trunk 34f, 35, 36f, 95
関節 articulation 19, 20f
関節円板 articular disc 20, 269, 275, 448, 448f
関節窩 glenoid cavity 234, 234f, 271f
関節環状面《尺骨頭の》 236, 236f, 276f
関節環状面《橈骨頭の》 236, 236f, 276f
関節腔 articular cavity 19, 20f
関節結節《側頭骨の》 448f
関節上腕靱帯 glenohumeral ligament 271, 271f
関節唇 glenoid labrum 20, 271, 271f
関節突起《下顎骨の》 condylar process of mandible 376, 378f
関節軟骨 articular cartilage 19, 20f
関節半月 meniscus 19
関節包 articular capsule 19, 20f, 271f
関連痛 referred pain 39, 150
環軸関節 atlanto-axial joint 210, 210f
環椎 →「第1頸椎」も見よ atlas; C1 208, 468f, 469
環椎横靱帯 transverse ligament of atlas 210, 210f
環椎後頭関節 atlanto-occipital joint 210, 210f
環椎十字靱帯 cruciate ligament of atlas 210, 210f
岩様部《側頭骨の》 petromastoid part of temporal bone 377, 378f
眼 eye 39, 40f
眼窩 orbit, orbital cavity 39, 374, 374f, 375, 375f, 402, 411, 412f
眼窩下静脈 413f
眼窩下神経 infra-orbital nerve 400, 400f, 415f, 416, 445f, 446, 455, 455f
眼窩下動脈 infra-orbital artery 397, 414, 443f, 454, 454f
眼窩回 orbital gyrus 554
眼窩隔膜 orbital septum 402, 403f
眼窩骨膜 periorbita 412
眼窩枝 orbital branch 455f, 456
眼窩脂肪体 orbital fat 411
眼窩上静脈 supra-orbital vein 397, 398f, 413f
眼窩上神経 supra-orbital nerve 399, 400f, 414, 415f
眼窩上切痕(孔) supra-orbital notch/foramen 375, 375f
眼窩上動脈 supra-orbital artery 397, 398f, 413f, 414
眼窩前頭束 559f
眼窩部《眼輪筋の》 402, 403f
眼窩部《前頭葉の》 553, 553f
眼窩部《涙腺の》 orbital part of lacrimal gland 402, 404f
眼角静脈 angular vein 397, 398f, 413f, 458f
眼角動脈 angular artery 397, 398f, 443f
眼球 eyeball 39, 407, 408f
眼球運動 568
眼球運動ループ 551
眼球外膜 407, 408f
眼球血管膜 vascular layer of eyeball 407, 408f
眼球結膜 bulbar conjunctiva 402, 403f
眼球鞘 fascial sheath of eyeball 406, 407f
眼球線維膜 fibrous layer of eyeball 407, 408f
眼球中膜 407, 408f
眼球提靱帯 suspensory ligament of eyeball 406, 407f
眼球内膜 407, 408f
眼筋 ocular muscle 404
—— の作用 406f
眼瞼 eyelid 402, 403f
眼瞼結膜 palpebral conjunctiva 402, 403f
眼瞼部《眼輪筋の》 402, 403f
眼瞼部《涙腺の》 palpebral part of lacrimal gland 402, 404f
眼瞼裂 palpebral fissure 402, 403f
眼静脈 413f
眼神経[V_1] ophthalmic nerve 38f, 391f, 399, 400f, 414, 415f, 461
眼振 nystagmus 548
眼底像 409f
眼動脈 ophthalmic artery 412, 413f, 456
眼房水 aqueous humor 410
眼輪筋 orbicularis oculi 393, 394f, 402, 403f
—— 眼窩部 402, 403f
—— 眼瞼部 402, 403f
顔面 face 374
顔面横動脈 transverse facial artery 397, 398f, 436
顔面筋 facial muscle 393, 394f
顔面静脈 facial vein 396f, 397, 398f, 436, 438, 451, 451f, 458f
顔面神経[Ⅶ] facial nerve 32f, 34f, 36, 37f, 40, 391f, 392f, 395f, 396, 401, 401f, 424, 445f, 446, 461, 501, 516f, 518
—— 下顎縁枝 401f, 402
—— 頬筋枝 401f, 402
—— 頬骨枝 401f, 402
—— 頸枝 401f, 402
—— 側頭枝 401f, 402
顔面神経核 motor nucleus of facial nerve 520f, 522
顔面神経麻痺 facial palsy 395
顔面神経隆起 facial colliculus, prominence of facial canal 419, 419f, 519, 519f
顔面頭蓋 viscerocranium 374, 374f
顔面動脈 facial artery 397, 398f, 443, 443f, 456, 457f

き

キース-フラック結節 node of Keith-Flack 84, 85f
キヌタ骨 incus 419, 420f
—— 短脚 419, 420f
—— 長脚 419, 420f
キヌタ骨体 body of incus 419, 420f
ギャップ結合 gap junction 83
ギヨン管 Guyon canal 254, 255f, 286, 304
気管 trachea 45, 45f, 69, 71f, 90, 90f, 488
気管カニューレ 487f
気管気管支リンパ節 69f, 70f
気管支 bronchus 45, 45f
気管支枝 71f
気管支縦隔リンパ本幹 bronchomediastinal trunk 95, 95f
気管支静脈 bronchial vein 73
気管支動脈 bronchial artery 73, 93
気管支肺リンパ節 bronchopulmonary node 74
気管切開 tracheotomy 487, 487f
気管前葉《頸筋膜の》 pretracheal layer of cervical fascia 224f, 468f, 470, 471f
気管前リンパ節 486, 491
気管軟骨 tracheal cartilage 90, 90f, 488
気管傍リンパ節 486, 491
気胸 pneumothorax 67
企図振戦 intention tremor 548

奇静脈　azygos vein
91, 94, **94f**, **139f**, **149f**
奇静脈系　azygos system of vein
63, 94, **94f**
記憶　memory　544, **544f**
起始　origin　21, **21f**
基靱帯　cardinal ligament　183
基節骨　proximal phalanx
237, **238f**, **313f**, 314
基底核《扁桃体の》　542, **543f**
基底樹状突起　**506f**
基底層　12
基底板　basilar membrane　423, **423f**
基底膜　basement membrane　43
基板《神経管の》　basal plate　**508f**, 509
亀頭冠　corona of glans　190, **191f**
亀頭頸　neck of glans　190, **191f**
稀突起膠細胞　oligodendrocyte
30, 507, **507f**
器官　organ　7
器官系　organ system　7
偽単極性ニューロン　pseudounipolar
506f, 507
疑核　nucleus ambiguus　**520f**, 521
拮抗筋　antagonist　22
脚　leg　6, **6f**
脚間窩　interpeduncular fossa　**516f**, 518
弓状核　arcuate nucleus　532, **532f**, **533f**
弓状膝窩靱帯　**338f**
弓状線《腹直筋鞘の》　arcuate line
106, **106f**
弓状線《寛骨の》　arcuate line
159f, 160, **162f**, **309f**, 310
弓状線維　arcuate fiber　559, **559f**
弓状動脈　arcuate artery　360, **360f**
臼状関節　cotyloid joint　20, **20f**
吸息筋　61
求心性　afferent　460
求心性神経　afferent nerve　31
球海綿体筋　bulbospongiosus
188, **189f**, **190f**, **194f**
球関節　spheroidal joint　20, **20f**
球形嚢　saccule　**422f**, 423, **423f**
球形嚢斑　macula of saccule　423, **423f**
球状核《小脳核の》　globose nucleus
546, **547f**
嗅覚　olfaction　40, 565
—— の伝導路　**566f**
嗅球　olfactory bulb
392f, **428f**, 539, **539f**, **540f**, 544, 565
嗅結節　olfactory tubercle　540
嗅細胞　olfactory cell　544, 565
嗅索　olfactory tract
539, **539f**, **540f**, 544, 565, **566f**
嗅三角　olfactory triangle　539, **540f**
嗅神経[Ⅰ]　olfactory nerve　**32f**, 40,
391f, 425, 428, **428f**, 460, 539, 544, 565
嗅内野《梨状葉の》　entorhinal area　540
嗅脳　rhinencephalon　510, 539, **540f**
嗅部　olfactory region　425, **426f**
挙筋　levator　6
挙筋隆起　torus levatorius　475, **476f**
挙上　elevation　6
挙上《眼球運動の》　elevation　406
虚血性心疾患　ischemic heart disease　87
距骨　talus　313, **313f**, **344f**
距骨下関節　subtalar joint　**343f**, 344
距骨滑車　trochlea of talus
313, **313f**, 342, **343f**
距骨頸　**313f**
距骨体　body of talus　313, **313f**
距骨頭　head of talus　313, **313f**
距踵関節　talocalcaneal joint　344, **344f**
距踵舟関節　talocalcaneonavicular joint
343f, 344, **344f**
距腿関節　ankle joint(talocrural joint)
342, **343f**, **345f**
鋸状縁　ora serrata　408, **408f**
踵腓靱帯　calcaneofibular ligament
343f, 344
魚類　9
協力筋　synergist　23
狭窄　stenosis　82
狭心症　angina pectoris　87
峡部《甲状腺の》　isthmus of thyroid
gland　488, **489f**
胸　chest　6, **6f**
胸横筋　transversus thoracis　**60f**, 61
胸郭　thorax　7, **7f**, 52, 53, **54f**, 213
胸郭下口　inferior thoracic aperture
53, 54, **54f**
胸郭上口　superior thoracic aperture
53, **54f**, 497
胸管　thoracic duct　44, **44f**, 95, **95f**, 499
胸筋腋窩リンパ節　298, **299f**
胸筋間リンパ節　**299f**
胸筋筋膜　pectoral fascia　**66f**, 241
胸筋面《心臓の》　**77f**
胸筋リンパ節　**299f**
胸腔　thoracic cavity　**8f**, 52
胸肩峰動脈　thoraco-acromial artery
66, **66f**, **290f**, 291, 292, **292f**
胸骨　sternum　53, **54f**, **56f**, 57
—— の鎖骨切痕　**269f**
胸骨下角　infrasternal angle　53, **53f**
胸骨角　sternal angle　52, **53f**, **56f**, 57
胸骨甲状筋　sternothyroid
472, **473f**, **493f**
胸骨心膜靱帯　74
胸骨舌骨筋　sternohyoid　471, **473f**, **493f**
胸骨体　body of sternum　**54f**, **56f**, 57
胸骨端　sternal end　233, **233f**
胸骨頭《胸鎖乳突筋の》　471, **472f**
胸骨部《横隔膜の》　sternal part
62f, 152, **152f**
胸骨柄　manubrium of sternum
54f, **56f**, 57
胸骨傍リンパ節　parasternal node
66, **299f**
胸鎖関節　sternoclavicular joint
269, **269f**
胸鎖乳突筋　sternocleidomastoid
471, **471f**, **472f**
胸式呼吸　61
胸心臓神経　thoracic cardiac branch　89
胸神経　thoracic nerve　33, **33f**, 63, **64f**
胸神経節　thoracic ganglion　95, **96f**
胸髄　thoracic segment(part) of spinal
cord　216, **216f**, 512, **512f**
胸腺　thymus　47, 89
胸大動脈　thoracic aorta
41, **41f**, **64f**, 91, 93
胸椎　thoracic vertebra
7, **7f**, 53, 54, **54f**, **55f**, 206, **206f**, 211
—— 横突起　55, **55f**
—— 横突肋骨窩　211, **212f**
—— 下関節突起　**212f**
—— 下肋骨窩　211, **212f**
—— 棘突起　55, **55f**, **212f**
—— 上関節突起　**212f**
—— 上肋骨窩　211, **212f**
—— 第6胸椎　**212f**
—— 椎孔　**212f**
—— 椎体　**212f**
胸内筋膜　endothoracic fascia　**58f**, 59
胸背神経　thoracodorsal nerve
280f, 282, **283f**, 289
胸背動脈　thoracodorsal artery
292f, 293
胸半棘筋　**222f**
胸部　chest　52, 102
胸部X線　**78f**
胸部弯曲　thoracic curvature　213, **213f**
胸腹壁静脈　thoracoepigastric vein
107, **107f**
胸壁　thoracic wall　52, **52f**, 53
胸膜　pleura　52, 67
胸膜腔　pleural cavity　67, **67f**
胸膜頂　pleural cupula　67, **67f**
胸膜洞　pulmonary recess　67, **68f**
胸腰筋膜　thoracolumbar fascia
24, 224, **224f**, 243
—— 後葉　224, **224f**
—— 前葉　**224f**, 225
—— 中葉　**224f**, 225
胸肋関節　sternocostal joint　58
胸肋部　**240f**
胸肋面　sternocostal surface　76
強膜　sclera　407, **407f**, **408f**, **409f**
境界溝　sulcus limitans　519, **519f**
頬　cheek　431, **431f**
頬咽頭筋膜　buccopharyngeal fascia
470, 478
頬筋　buccinator　393, **394f**
頬筋枝《顔面神経の》　**401f**, 402
頬骨　zygomatic bone　**375f**, 376, **412f**
—— 前頭突起　376, **378f**
—— 側頭突起　376, **378f**
頬骨顔面枝　455, **455f**
頬骨弓　zygomatic arch　377, **378f**, **447f**
頬骨枝《顔面神経の》　**401f**, 402
頬骨神経　zygomatic nerve
400, **400f**, **415f**, 416, 455, **455f**
頬骨突起《上顎骨の》　**375f**, 376
頬骨突起《前頭骨の》　375, **375f**
頬骨突起《側頭骨の》　**378f**
頬脂肪体　buccal fat pad　396, 431
頬神経　buccal nerve　400, **400f**, 452, **452f**
頬腺　buccal gland　435

頬動脈 buccal artery 397, 398f, 443f, 445, 450f, 451
橋 pons 30f, 31, 385, 386f, 387, 511f, 512, 516f, 517, 517f
橋核 pontine nuclei 517f, 518, 524
橋小脳 pontocerebellum 546f, 547, 547f, 548
橋底部 basilar part of pons 517f, 518
橋動脈 389f
橋被蓋 tegmentum of pons 517f, 518
曲精細管 convoluted seminiferous tubule 175, 175f
棘 spine 16
棘下窩 infraspinous fossa 234, 234f
棘下筋 infraspinatus 242f, 244f, 245, 271f, 282f
棘下筋膜 246
棘間筋 interspinales 221
棘間靱帯 interspinous ligament 207f, 208
棘筋 spinalis 220f, 221, 224f
棘孔 foramen spinosum 379f, 381f, 382, 451
棘上窩 supraspinous fossa 234, 234f
棘上筋 supraspinatus 242f, 244f, 245, 271f, 282f
棘上筋膜 246
棘上靱帯 supraspinous ligament 207f, 208
棘突起 spinous process 206, 206f
棘突起《胸椎の》 55, 55f, 212f
棘突起《頸椎の》 209f
棘突起《腰椎の》 212f
近位 proximal 6
近位指節間関節(PIP 関節) proximal interphalangeal joint 258f, 277f, 278
近位趾節間関節(PIP 関節) proximal interphalangeal joint 343f, 346
近位尿細管 proximal tubule 144, 144f
近視 myopia 410, 410f
筋《全身の》 10f
筋横隔動脈 musculophrenic artery 63, 64f, 107f, 108
筋間隙《咽頭の》 intermuscular space 478
筋間隙《下腿の》 intermuscular space 323
筋間隙《上腕の》 intermuscular space 248
筋間中隔 intermuscular septum 24
筋間中隔《上腕の》 248
筋間中隔《下腿の》 323, 328
筋緊張低下 hypotonia 548
筋区画 compartment 24
筋系 muscular system 9
筋原線維 myofibril 23, 25f, 26f
筋細胞膜 26f
筋三角 muscular triangle 491, 492f
筋枝 muscular branch 24
筋枝《眼動脈の》 muscular artery of ophthalmic artery 414
筋耳管管 420
筋収縮 25
筋周膜 perimysium 24, 25f
筋小胞体 sarcoplasmic reticulum 26, 26f
筋上膜 epimysium 24, 24f
筋神経 muscular nerve 24
筋性動脈 muscular artery 42, 43f
筋性部 muscular part 81f, 83f, 84
筋節 sarcomere 23
筋線維 25f
筋線維膜 26f
筋組織 muscular tissue 22
筋層《小腸の》 muscular layer 117
筋層間神経叢 myenteric plexus 37, 150, 151f
筋頭 head 21, 21f
筋突起《下顎骨の》 coronoid process of mandible 376, 378f, 447f
筋突起《披裂軟骨の》 muscular process 480f, 481, 481f
筋内膜 endomysium 24, 25f, 26f
筋肉内注射 intramuscular injection 318
筋皮神経 musculocutaneous nerve 38f, 280f, 282, 284f, 286f, 289
筋尾 tail 21, 21f
筋フィラメント myofilament 23
筋腹 belly 21, 21f
筋ポンプ muscular(muscle) pump 24, 43
筋紡錘 muscle spindle 25, 25f
筋膜 fascia 16, 24
筋裂孔 muscular space 164, 315, 363f, 364
緊張部 pars tensa 418, 418f

く

クイノー区分 Couinaud classification 125
クモ膜 arachnoid mater 214f, 215, 383, 383f
クモ膜下腔 subarachnoid space 214f, 215, 383f, 384
クモ膜下出血 subarachnoid hemorrhage 384
クモ膜下槽 subarachnoid cistern 384, 388, 388f
クモ膜顆粒 arachnoid granulation 384
クモ膜顆粒小窩 380, 381f
クモ膜絨毛 arachnoid villi 383f, 384
クモ膜小柱 arachnoid trabeculae 214f, 215, 383, 383f
クラークの方法 method of Clark 318, 318f
クリューヴァー-ビューシー症候群 Klüver-Bucy syndrome 542
クルンプケ麻痺 Klumpke palsy 281
グリア細胞 glial cell 28, 507, 507f
グリソン鞘 Glisson's sheath 127, 127f
グルカゴン glucagon 130
グレーヴス病 Graves disease 488
くる病 rickets 18
区域気管支 segmental bronchus 69
区域動脈《腎臓の》 segmental artery 142
空腸 jejunum 45, 45f, 116f, 117
空腸動脈 jejunal artery 118f, 119, 138f, 139
口 mouth 39
「口-」→「こう-」も見よ
屈曲 flexion 5f, 6
屈曲反射 flexion reflex 515
屈筋 flexor 6
屈筋区画《上腕の》 flexor compartment 248, 248f
屈筋区画《前腕の》 253f, 254
屈筋腱鞘炎 flexor tenosynovitis 268
屈筋支帯 flexor retinaculum 250f, 254, 255f, 267f, 303, 329, 369, 369f
「首」→「しゅ」を見よ 6

け

ケラチン keratin 12
毛 hair 9, 13f, 14
外科頸 235, 235f
系統発生 phylogeny 9
茎状突起《尺骨の》 236, 236f
茎状突起《側頭骨の》 styloid process 378, 379f
茎状突起《橈骨の》 237
茎突咽頭筋 stylopharyngeus 477f, 478
茎突下顎靱帯 stylomandibular ligament 448, 448f
茎突舌筋 styloglossus 433f, 434
茎突舌骨靱帯 stylohyoid ligament 469, 477f
茎乳突孔 stylomastoid foramen 378, 379f
茎乳突孔動脈 stylomastoid artery 420
脛骨 tibia 312, 312f
—— 顆間隆起 312, 312f
—— 外側顆 lateral condyle 312, 312f
—— 上関節面 superior articular surface 312, 312f
—— 内側顆 medial condyle 312, 312f
脛骨神経 tibial nerve 350, 353f, 367, 367f, 368f, 369f
脛骨神経部《坐骨神経の》 199, 200f
脛骨粗面 tibial tuberosity 312, 312f
脛骨体 body of tibia 312, 312f
脛舟部 343f
脛踵部 343f
脛腓関節 superior tibiofibular joint 342, 342f
脛腓靱帯結合 tibiofibular syndesmosis 342, 342f
頸 neck 6, 6f
頸《胆嚢の》 neck 127
頸腋窩管 cervicoaxillary canal 300
頸横神経 transverse cervical nerve 38f, 491, 492f, 501
頸横動脈 transverse cervical artery 226, 291, 291f, 498f, 499
頸胸神経節 cervicothoracic ganglion 95, 96f, 495f, 496, 496f
頸棘間筋 222f
頸筋膜 cervical fascia 24, 224f, 468f, 470, 471f

頸筋膜
—— 気管前葉 224f
—— 浅葉 224f
—— 椎前葉 224f
頸鼓動脈 caroticotympanic arteries 421
頸根部 root of neck 497, 497f
頸枝《顔面神経の》 401f, 402
頸静脈孔 jugular foramen 379f, 380, 381f, 382
頸静脈上球 superior bulb of jugular vein 458
頸静脈壁 jugular wall 418, 419f
頸神経 cervical nerve 33, 33f, 289
頸神経後枝 400f
頸神経叢 cervical plexus 34, 401, 501
頸神経ワナ ansa cervicalis 493, 493f, 495f, 501
頸髄 cervical segment(part) of spinal cord 216, 216f, 512, 512f
頸切痕 jugular notch 52, 53f, 56f, 57
頸体角 neck shaft angle 311, 311f
頸長筋 longus colli 472, 474f
頸椎 cervical vertebra 7, 7f, 206, 206f, 208, 213, 468f
—— 横突孔 208
—— 第1頸椎 208, 208f
—— 第2頸椎 208, 209f
—— 第4頸椎 209f
—— 第7頸椎 208
頸動脈管 carotid canal 382
—— 外口 378, 379f
頸動脈三角 carotid triangle 491, 492f
頸動脈鞘 carotid sheath 468f, 470, 471f, 493
頸動脈小体 carotid body 494, 494f
頸動脈洞 carotid sinus 494, 494f
頸動脈壁 carotid wall 418
頸粘液細胞《胃腺の》 mucous neck cell 114
頸反射 526
頸半棘筋 222f
頸板状筋 splenius cervicis 219, 220f
頸部 neck 7, 7f, 52, 468
頸部弯曲 cervical curvature 213, 213f
頸膨大 cervical enlargement 216, 216f, 512, 512f
頸リンパ節 cervical lymph node 44, 44f
頸リンパ本幹 jugular trunk 95, 95f, 500
鶏冠 crista galli 380, 381f
血管 blood vessel 40
—— 外膜 42, 43f
—— 中膜 42, 43f
—— 内皮 42
—— 内膜 42, 43f
血管極 144f
血管壁 43f
血管裂孔 vascular space 164, 315, 363f, 364
血気胸 58
血胸 hemothorax 67
血栓 thrombus 41
血栓症 thrombosis 41
血圧 blood pressure 10
血圧計 sphygmomanometer 293
血圧測定 293f
血液精巣関門 blood-testis barrier 173
血液脳関門 blood-brain barrier 508
結節 tubercle 16
結節間溝 intertubercular sulcus 235, 235f
結腸 colon 45, 45f, 120
結腸上リンパ節 epicolic node 123
結腸半月ヒダ semilunar fold of colon 120, 121f
結腸ヒモ taenia coli 120
結腸辺縁動脈 marginal artery 122, 122f, 139, 140f
結腸膨起 haustra of colon 120, 121f
結腸膨隆 121f
結腸傍溝 paracolic gutter 120
結腸傍リンパ節 paracolic node 123
結合腱 conjoint tendon 104f, 105
結膜嚢 conjunctival sac 402, 403f
楔状結節 cuneiform tubercle 482f, 483, 483f
楔状束 cuneate fasciculus 513, 513f, 514f, 517f, 562f
楔状束核 cuneate nucleus 517f, 523
楔状束核小脳路 562f, 563
楔状束結節 cuneate tubercle 516, 519f
楔状軟骨 cuneiform cartilage 481
楔前部 precuneus 553f, 554
楔部 cuneus 553f, 554
月経 menstruation 181
月経周期 181f
月状骨 lunate 237, 238f
月状面 lunate surface 334f, 335
犬歯 canine tooth 436, 437f
肩 shoulder 52, 232
肩関節 shoulder joint 270, 271f
肩関節周囲炎 scapulohumeral periarthritis 272
肩関節脱臼 272
肩甲下腋窩リンパ節 299, 299f
肩甲下窩 subscapular fossa 234, 234f
肩甲下筋 subscapularis 244f, 245, 271f
—— 腱下包 subtendinous bursa 271f, 272
肩甲下神経 subscapular nerve 280f, 282, 289
肩甲下動脈 subscapular artery 290f, 291, 292f, 293
肩甲回旋動脈 circumflex scapular artery 292f, 293, 301f
肩甲挙筋 levator scapulae 219, 241, 242f, 243f
肩甲胸郭関節 scapulothoracic joint 269, 270f
肩甲棘 spine of scapula 234, 234f, 242f
肩甲棘部《三角筋の》 244f
肩甲骨 scapula 234, 234f, 271f
—— 肩峰 269f
—— の運動 270f
肩甲鎖骨三角 omoclavicular triangle 491, 492f
肩甲上神経 suprascapular nerve 280f, 281, 282f, 289
肩甲上動脈 suprascapular artery 292, 292f, 498f, 499
肩甲舌骨筋 omohyoid 472, 473f, 493f
—— 下腹 472
—— 上腹 472
肩甲切痕 suprascapular notch 234, 234f
肩甲背神経 dorsal scapular nerve 281, 282f, 289
肩甲背動脈 dorsal scapular artery 226, 291, 291f, 292f, 498f, 499
肩鎖関節 acromioclavicular joint 269, 269f
肩鎖靱帯 acromioclavicular ligament 269, 269f
肩峰 acromion 234, 234f, 269f, 271f
肩峰下包 subacromial bursa 271f, 272
肩峰端 acromial end 233, 233f
肩峰部《三角筋の》 244f
剣状突起 xiphoid process 54f, 56f, 57
検眼鏡 ophthalmoscope 411
腱 tendon 16, 21, 21f, 26
腱画 tendinous intersection 104f, 105
腱間結合 261f
腱索 chordae tendineae 78, 79f, 80f, 81, 81f
腱鞘 tendinous sheath 27, 27f, 260, 268
腱鞘炎 tenosynovitis 268
腱中心《横隔膜の》 central tendon 62f, 152, 152f
腱膜 aponeurosis 26, 105
腱膜層 aponeurotic layer 396, 397f
瞼板腺 tarsal gland 402, 403f
原形質性星状膠細胞 507
原始感覚 562, 562f
原始生殖細胞 primordial germ cell 182
原小脳 archicerebellum 548
原線条体 archistriatum 549
原皮質 archicortex 539, 539f, 540, 554

こ

コールラウシュヒダ Kohlrausch fold 167, 168f
コーレス筋膜 Colles' fascia 105, 187, 188f
コーレス骨折 Colles fracture 275, 275f
コラム構造《大脳皮質の》 555
コルチ器 Corti's organ 423, 423f
コレシストキニン cholecystokinin 130
コンパートメント症候群 compartment syndrome 27
ゴナドトロピン放出ホルモン gonadotropin-releasing hormone(GnRH) 533
古小脳 paleocerebellum 548
古線条体 paleostriatum 549
古皮質 paleocortex 539, 539f, 554
股関節 hip joint 334, 334f
—— の運動 337, 337f
股関節部 hip region 308
呼吸器系 respiratory system 8, 44, 45f
呼吸細気管支 73f

呼吸中枢　respiratory center 63, 525, 525f
呼吸調節中枢　525, 525f
呼吸部　respiratory region　425
呼息筋　61
固定筋　fixator　22
固有海馬(アンモン角)　hippocampus proper　541, 542f, 552
固有感覚　proprioception 25, 39, 562, 562f
固有肝動脈　hepatic artery proper 125, 125f, 126f, 135f, 138
固有口腔　oral cavity proper　430, 431f
固有掌側指神経　proper palmar digital nerve　287, 288f
固有掌側指動脈　proper palmar digital artery　296f, 297
固有底側趾動脈　360f
固有背筋　intrinsic back muscle 206, 219, 220f, 222f, 224f
固有背筋群　471f
固有卵巣索　ligament of ovary 178, 178f, 182f, 184, 184f
孤束核　solitary nuclei　520f, 522
孤立リンパ小節　48
個体発生　ontogeny　9
鼓索神経　chorda tympani 395f, 422, 425, 434, 445f, 446, 452
鼓室　tympanic cavity　417f, 418, 419f
鼓室階　scala tympani　422, 423f
鼓室上陥凹　epitympanic recess 418, 419f
鼓室神経　tympanic nerve　418
鼓室神経叢　tympanic plexus　421
鼓室部《側頭骨の》　tympanic part of temporal bone　377, 378f
鼓張膜筋　420f
鼓膜　tympanic membrane 417, 417f, 418f
鼓膜臍　umbo of tympanic membrane 418, 418f
鼓膜張筋　tensor tympani　419f, 420
鼓膜壁　membranous wall　418, 419f
五十肩　272
口　mouth　430
口蓋　palate　429, 432, 439, 440f
口蓋咽頭弓　palatopharyngeal arch 432, 439, 440f, 475, 476f
口蓋咽頭筋　palatopharyngeus 439, 440f, 478
口蓋腱膜　palatine aponeurosis　439
口蓋骨　palatine bone 378, 379f, 412f, 427f
—— 垂直板　378, 379f, 427f
—— 水平板　378, 379f, 425, 427f
口蓋骨鞘突管　palatovaginal canal　453
口蓋骨垂直板　426
口蓋垂　uvula　431f, 432, 439, 440f
口蓋垂筋　musculus uvulae　439, 440f
口蓋舌弓　palatoglossal arch 432, 439, 440f, 475, 476f
口蓋舌筋　palatoglossus　433f, 434, 439
口蓋腺　palatine gland　435
口蓋突起《上顎骨の》　379f, 425, 427f
口蓋帆(軟口蓋)　soft palate 431f, 432, 439, 440f
口蓋帆挙筋　levator veli palatini 439, 440f, 449f
口蓋帆張筋　tensor veli palatini 439, 440f, 449f
口蓋扁桃　palatine tonsil 432, 433f, 440f, 475
口蓋縫線　palatine raphe　432, 440f
口蓋裂　cleft palate　432
口角　angle of mouth　431, 431f
口角下制筋　depressor anguli oris 393, 394f
口角挙筋　levator anguli oris　393, 394f
口峡　fauces　431f, 432, 475, 476f
口腔　oral cavity 40, 40f, 45, 45f, 374, 374f, 430, 431f
口腔前庭　oral vestibule　430
口腔底　oral floor　441, 442f
口唇　lip　431, 431f
口唇腺　labial gland　435
口唇裂　cleft lip　432
口輪筋　orbicularis oris　393, 394f
口裂　oral opening　431, 431f
孔　foramen　16
広筋内転筋膜　364f, 366
広頸筋　platysma　394f, 395, 470, 470f
広背筋　latissimus dorsi 219, 241, 242f, 243f, 300f
甲状関節面《輪状軟骨の》　480, 481f
甲状頸動脈　thyrocervical trunk 487f, 498f, 499
甲状舌骨筋　thyrohyoid　472, 473f, 493f
甲状舌骨膜　thyrohyoid membrane 469, 480f, 481
甲状腺　thyroid gland　47, 90f, 488, 489f
—— 右葉　489f
—— 峡部　488, 489f
—— 左葉　489f
—— 錐体葉　488, 489f
—— 葉　488
甲状腺機能亢進症　hyperparathyroidism 488
甲状腺刺激ホルモン　thyroid stimulating hormone(TSH)　534
甲状腺刺激ホルモン放出ホルモン　thyrotropin-releasing hormone(TRH)　533
甲状腺ホルモン　thyroid hormone　490
甲状軟骨　thyroid cartilage 480, 480f, 481f
—— 右板　480, 481f
—— 下角　480, 480f, 481f
—— 喉頭隆起　480, 480f, 481f
—— 左板　480, 481f
—— 斜線　480, 480f, 481f
—— 上角　480, 480f, 481f
甲状披裂筋　thyro-arytenoid　485f, 486
交感神経　sympathetic nerve　87, 404
交感神経幹　sympathetic trunk　34f, 35, 36f, 95, 96f, 148, 149f, 201, 201f, 495f, 496, 496f
—— 灰白交通枝　201, 201f
交感神経系　sympathetic nervous system 34, 34f
交感神経根　415f
交感神経線維　26
交通枝《腓骨動脈の》　rami communicantes　359f, 360
交通枝《毛様体神経節との》　rami communicantes　414, 415f
交通枝《肋間神経の》　rami communicantes　63, 64f
交連下器官　subcommissural organ 538, 538f
交連線維《大脳髄質の》　commissural fiber　558f, 559, 560f
更新《骨の》　turnover　17
肛門　anus　168f, 186
—— 皮膚帯　167
肛門管　anal canal　167, 168f
肛門挙筋　levator ani　164, 165f, 185, 187f
肛門挙筋腱弓　tendinous arch of levator ani　165f, 166
肛門三角　anal triangle　185, 186, 186f
肛門櫛　anal pecten　167, 168f
肛門柱　anal column　167, 168f
肛門柱帯　columnar zone　167
肛門洞　anal sinus　167, 168f
肛門尾骨靱帯　anococcygeal ligament 165f, 166, 168f, 187f
肛門皮膚線　167, 168f
肛門弁　anal valve　167, 168f
抗利尿ホルモン　antidiuretic hormone (ADH)　536
岬角《鼓室の》　promontory of tympanic cavity　419, 419f
岬角《仙骨の》　promontory 160f, 161, 162, 213, 213f
恒温　homeothermy　10
恒常性　homeostasis　10
咬筋　masseter　396f, 446, 447f
—— 深部　446, 447f
—— 浅部　446, 447f
咬筋神経　masseteric nerve　452
咬筋動脈　masseteric artery　448, 450f
咬頭　cusp　436
虹彩　iris　407, 408f
虹彩角膜角　iridocorneal angle　410, 411f
後　posterior　4
後陰唇交連　193, 194f
後陰唇枝《内陰部動脈の》　195f
後陰唇静脈　195f
後陰唇神経　posterior labial nerve　201
後陰嚢枝《内陰部動脈の》　193f
後陰嚢静脈　193f
後陰嚢神経　posterior scrotal nerve 192, 201
後腋窩線　posterior axillary line　53, 53f
後腋窩ヒダ　posterior axillary fold 300, 300f
後腋窩リンパ節　299
後下小脳動脈　389f
後下膵十二指腸動脈　135f
後下腿筋間中隔　posterior intermuscular septum of leg　329, 329f

後外側核　LP(lateral posterior nucleus)　528, 528f, 530f
後外側溝《脊髄の》　posterolateral sulcus　216, 217f, 512, 513f
後外側腹側核　VPL(ventral posterolateral nucleus)　527, 528f, 530f
後外側裂　posterolateral fissure　545f, 546
後外椎骨静脈叢　posterior external vertebral plexus　227
後角《脊髄の》　posterior horn of spinal cord　216, 217f, 513, 513f
後角《側脳室の》　posterior horn of lateral ventricle　552, 552f
後核(VLp)《外側腹側核群の》　527
後眼瞼縁　posterior palpebral margin　402, 403f
後眼房　posterior chamber　410, 411f
後脚《アブミ骨の》　posterior limb of stapes　419, 420f
後脚《内包の》　posterior limb　561, 561f
後弓《第1頸椎の》　posterior arch　208, 208f
後弓状静脈　361f
後距骨関節面　344f
後距腓靱帯　posterior talofibular ligament　343f, 344
後胸鎖靱帯　posterior sternoclavicular ligament　269
後筋《内後頭筋の》　485
後区画《下腿の》　posterior compartment　325, 327f, 329f
後区画《上腕の》　248, 248f
後区画《前腕の》　253f, 254
後区画《大腿の》　322, 323f, 324f
後脛距部　343f
後脛骨筋　tibialis posterior　328, 328f, 329f
後脛骨筋腱　328f, 332f
後脛骨動脈　posterior tibial artery　355f, 356, 359f, 360, 368f, 369f
後頸三角　posterior triangle　491, 492f
後交通動脈　posterior communicating artery　389, 389f
後交連　posterior commissure　536, 537f, 560, 560f
後骨間神経　posterior interosseous nerve　284f, 303
後骨間動脈　posterior interosseous artery　295, 302f, 303
後根《脊髄の》　posterior root　33, 217, 217f, 513f
後根糸《脊髄の》　posterior rootlet　217, 217f
後根動脈　posterior radicular artery　225f, 226
後索《脊髄の》　posterior funiculus　216, 217f, 513, 513f, 523
後枝《脊髄の》　posterior ramus　34, 218, 218f, 223, 227
後篩骨神経　posterior ethmoidal nerve　416, 428
後篩骨動脈　posterior ethmoidal artery　413f, 414, 427, 428f
後篩骨蜂巣　429f, 430
後耳介筋　auricularis posterior　393, 417
後耳介枝　401f
後耳介静脈　posterior auricular vein　398f, 399
後耳介動脈　posterior auricular artery　397, 398f, 456, 457f
後室間溝　posterior interventricular sulcus　76, 77f
後室間枝《右冠状動脈の》　posterior interventricular branch　86f, 87
後斜角筋　scalenus posterior　473, 474f
後十字靱帯　posterior cruciate ligament　338f, 340
後十字靱帯損傷　posterior cruciate ligament injury　340
後縦隔　posterior mediastinum　89, 89f
後縦靱帯　posterior longitudinal ligament　207, 207f
後縦束(背側縦束)　posterior longitudinal fasciculus　533
後小脳延髄槽　384, 388, 388f
後床突起　posterior clinoid process　381f, 382
後踵骨関節面　344f
後上歯槽枝　posterior superior alveolar branch　438, 445f, 446, 455, 455f
後上歯槽動脈　posterior superior alveolar artery　438, 443f, 446, 454, 454f
後上膵十二指腸動脈　posterior superior pancreaticoduodenal artery　135f, 138
後上腕回旋動脈　posterior circumflex humeral artery　290f, 291, 292f, 293, 301f
後上腕皮神経　283f, 286f, 287
後神経束　posterior cord　280f, 281, 283f
後深側頭動脈　450f
後腎　metanephros　172, 172f
後正中溝《脊髄の》　posterior median sulcus　216, 217f, 512, 513f
後脊髄小脳路　posterior spinocerebellar tract　514, 514f, 523, 562f, 563
後脊髄静脈　posterior spinal vein　226, 226f
後脊髄動脈　posterior spinal artery　225f, 226
後仙骨孔　posterior sacral foramen　160f, 161
後仙腸靱帯　posterior sacro-iliac ligament　161f, 162
後尖　81f
後前腕皮神経　284f, 286f, 287
後大腿筋間隙　posterior femoral intermuscular space　324, 324f, 366f, 367
後大腿皮神経　posterior cutaneous nerve of thigh　38f, 194, 199, 349, 350f, 352, 352f, 365f
後大脳動脈　posterior cerebral artery　389, 389f
後中間溝《脊髄の》　posterior intermediate sulcus　512, 513f
後柱《脊髄の》　posterior column　513, 513f
後腸　137f
後ツチ骨ヒダ　posterior malleolar fold　418, 418f
後頭下筋　suboccipital muscles　221, 223f
後頭下三角　suboccipital triangle　221, 223f
後頭下神経　suboccipital nerve　227
後頭顆　occipital condyle　379f, 380
後頭蓋窩　posterior cranial fossa　382
後頭筋　occipital belly　395
後頭骨　occipital bone　377, 377f, 379f, 381f
—— 底部　379f
後頭三角　occipital triangle　491, 492f
後頭静脈　occipital vein　398f, 399, 458, 458f
後頭前頭筋　occipitofrontalis　393
後頭動脈　occipital artery　226, 397, 398f, 456, 457f
後頭乳突縫合　occipitomastoid suture　376, 377f
後頭葉　occipital lobe　385, 386f, 510, 511f, 553f, 554
後頭リンパ節　occipital node　459, 459f
後頭鱗　squamous part　377, 377f
後頭連合野　occipital association cortex　558
後内側腹側核　VPM(ventral posteromedial nucleus)　527, 528f, 530f
後内椎骨静脈叢　posterior internal vertebral plexus　226, 227
後乳頭筋　78, 79f, 80f, 81f
後脳　metencephalon　509f, 510
後肺神経叢　posterior pulmonary plexus　73
後半規管　posterior semicircular duct　423f, 424
後半月弁　82f
後鼻孔　choana　378, 379f, 425, 426f, 475, 476f
後腹壁　posterior abdominal wall　150
後方引き出し症状　340f
後迷走神経幹　posterior vagal trunk　97, 114
後野《視床下部の》　532f
後有孔質　posterior perforated substance　518
後葉《下垂体の》　posterior lobe　534, 534f, 537f
後葉《胸腰筋膜の》　224, 224f
後輪状披裂筋　posterior crico-arytenoid　485, 485f
後弯《脊柱の》　kyphosis　213
梗塞　infarction　41
鈎　uncus　540, 541f
鈎状束　uncinate fasciculus　559, 559f
鈎状突起《頸椎の》　uncinate process　209f, 210f, 211
鈎状突起《尺骨の》　uncinate process　236, 236f, 274f

鉤状突起《膵臓の》 uncinate process 129, 129f
鉤椎関節 uncovertebral joint 210f, 211
鉤突窩 coronoid fossa 235f, 236, 274f
項筋膜 nuchal fascia 224, 224f, 470, 471f
—— 深葉 224f
—— 浅葉 224f
項靱帯 nuchal ligament 208
硬口蓋 hard palate 378, 379f, 425, 431f, 432, 439, 440f
硬膜 dura mater 214, 214f, 226f, 382
硬膜外血腫 epidural hematoma 384
硬膜外板 382, 383f
硬膜枝 meningeal branch 452, 452f
硬膜上腔 epidural space of dura mater 214, 214f
硬膜静脈洞 dural venous sinus 383, 383f, 385, 390, 390f
硬膜内板 383, 383f
硬毛(終毛) terminal hair 14
喉頭 larynx 45, 45f, 480
喉頭蓋 epiglottis 475, 476f, 482f, 483, 483f, 484f
喉頭蓋茎 480f, 481
喉頭蓋谷 epiglottic vallecula 475, 476f
喉頭蓋軟骨 epiglottic cartilage 480f, 481
喉頭鏡 laryngoscope 484
喉頭筋 laryngeal muscles 484
喉頭腔 laryngeal cavity 482f, 483, 483f
喉頭口 laryngeal inlet 475, 476f, 482f, 483
喉頭室 laryngeal ventricle 482f, 483
喉頭切開 487f
喉頭前庭 laryngeal vestibule 482f, 483
喉頭前リンパ節 486, 491
喉頭弾性膜 fibro-elastic membrane of larynx 482
喉頭隆起《甲状軟骨の》 laryngeal prominence of thyroid cartilage 480, 480f, 481f
溝 groove 16
溝《小脳の》 sulcus of cerebellum 510
溝《大脳の》 sulcus of cerebrum 385, 510, 553
構音 articulation 484
睾丸 testis 174
興奮 excitation 29
興奮収縮連関 excitation contraction coupling 26
黒質 substantia nigra 518f, 524, 549
—— 緻密部 549, 551
—— 網様部 549
腰 loin 102, 206
「腰-」→「よう-」も見よ
骨 bone 15
骨芽細胞 osteoblast 17
骨格 skeleton 7f, 15
骨格《全身の》 10f
骨格筋 skeletal muscle 21, 21f, 22f, 83
骨格系 skeletal system 9
骨間縁 interosseous border 236, 236f, 237
骨間距踵靱帯 talocalcaneal interosseous ligament 345
骨間仙腸靱帯 interosseous sacro-iliac ligament 161, 161f
骨間膜 interosseous membrane 18, 19f
骨幹 diaphysis 16, 17f
骨基質 bone matrix 17
骨結合 synostosis 18, 19f
骨細胞 osteocyte 18, 18f
骨髄 bone marrow 16, 47
骨性部《外鼻の》 425, 427f
骨折 fracture 20
骨粗鬆症 osteoprosis 18
骨単位 osteon 18, 18f
骨端 epiphysis 16, 17f
骨端線 epiphysial line 17, 17f
骨端軟骨 epiphysial cartilage 17
骨軟化症 osteomalasia 18
骨半規管 semicircular canal 424
骨盤 pelvis 7, 7f, 158, 213, 308, 308f
—— の男女差 162, 162f
骨盤下口 pelvic outlet 162
骨盤隔膜 pelvic diaphragm 164, 165f, 185
骨盤腔 pelvic cavity 158, 162
骨盤傾斜角 pelvic inclination 162
骨盤上口 pelvic inlet 158, 158f, 162, 162f
骨盤静脈叢 pelvic venous plexus 198
骨盤神経叢 pelvic plexus 201f, 202
骨盤底 pelvic floor 158, 162, 164
骨盤内臓神経 pelvic splanchnic nerve 34f, 37, 37f, 123, 150, 202
骨盤部 pelvic part 102, 158
骨盤壁 pelvic wall 163, 163f
骨膜 periosteum 16, 18f, 24f
骨迷路 bony labyrinth 422, 422f
骨ラセン板 lamina of modiolus, spiral lamina 422, 423f
骨梁 trabecula 16, 17f
根 root 280

さ

左 left 6
左胃静脈 left gastric vein 114, 139f, 141, 141f
左胃大網静脈 left gastro-omental vein 114, 141, 141f
左胃大網動脈 left gastro-omental artery 113, 113f, 135f, 138
左胃大網リンパ節 114
左胃動脈 left gastric artery 113, 113f, 135, 135f
左胃リンパ節 114
左縁枝《左冠状動脈の》 left marginal branch 87
左下腹部 left lower quadrant 102f, 103
左下葉気管支 71f
左肝管 left hepatic duct 127, 128f
左肝静脈 left hepatic vein 126
左肝部 left liver 125
左冠状動脈 left coronary artery 82, 82f, 86f, 87
左気管支縦隔リンパ本幹 left bronchomediastinal trunk 74
左脚《横隔膜の》 left crus 152, 152f
左脚《心臓の》 left bundle 86
左脚《房室束の》 85f
左結腸曲 left colic flexure 120, 121f
左結腸静脈 left colic vein 141, 141f
左結腸動脈 left colic artery 122, 122f, 140, 140f
左結腸リンパ節 left colic node 123
左鎖骨下動脈 left subclavian artery 41f, 92f, 93, 497, 497f
左三角間膜 left triangular ligament 123, 124f
左主気管支 left main bronchus 69, 70f, 71f, 90f
左上腹部 left upper quadrant 102f, 103
左上葉気管支 71f
左上肋間静脈 left superior intercostal vein 91, 94f
左心 left heart 76
左心耳 left auricle 77f, 80f, 81
左心室 left ventricle 76, 77f, 80f
左心室後静脈 posterior vein of left ventricle 88, 88f, 92f
左心房 left atrium 76, 77f, 80f, 81
左腎動脈 147f
左精巣静脈 149f
左線維三角 84, 84f
左総頸動脈 left common carotid artery 41f, 92f, 93, 497, 497f
左総腸骨動脈 left common iliac artery 146, 147f
左大動脈洞 82f
左肺 left lung 69, 70f
左肺静脈 70f, 75f, 92f
左肺動脈 left pulmonary artery 70f, 72, 72f, 92f
左肺面《心臓の》 right pulmonary surface 76
左半月弁 82f
左板《甲状軟骨の》 left lamina of thyroid cartilage 480, 481f
左副腎静脈 left suprarenal vein 145, 146f
左房室口 left atrioventricular orifice 80f, 81, 84, 84f
左房室弁 left atrioventricular valve 80f, 81, 81f
左迷走神経 96f
左葉《肝臓の》 left lobe 123, 124, 124f
左葉《甲状腺の》 489f
左卵巣静脈 149f
左腕頭静脈 92f
作動筋 agonist 22
鎖骨 clavicle 52, 53f, 232, 233, 233f
—— 可動域 270f
—— 胸骨端 269f
—— 肩峰端 269f
鎖骨下筋 subclavius 239, 240f
鎖骨下筋溝 233f, 234
鎖骨下筋神経 subclavian nerve 281, 289

鎖骨下静脈　subclavian vein 41, 41f, 91, 92f, 298, 497, 497f, 499, 500
鎖骨下静脈溝　56f
鎖骨下静脈穿刺　subclavian venous puncture　297, 499, 499f
鎖骨下動脈　subclavian artery 41, 290, 497, 498f, 500
鎖骨下動脈溝　56f
鎖骨下部　infraclavicular part　281
鎖骨下リンパ本幹　subclavian trunk 95, 95f
鎖骨下ワナ　ansa subclavia(Vieussens' ansa)　496, 496f
鎖骨間靱帯　interclavicular ligament 269, 269f
鎖骨胸筋筋膜　clavipectoral fascia　241
鎖骨骨折　271
鎖骨上神経　supraclavicular nerve 38f, 286f, 287, 491, 492f, 501
鎖骨上部　supraclavicular part　281
鎖骨切痕　clavicular notch　56f, 57
鎖骨中線　midclavicular line　53, 53f
鎖骨頭《胸鎖乳突筋の》　471, 472f
鎖骨部《三角筋の》　240f, 244f
坐骨　ischium　159f, 160, 309f, 310
坐骨海綿体筋　ischiocavernosus 186f, 188, 189f, 190f, 194, 194f
坐骨棘　ischial spine 158, 159f, 160, 309, 309f, 310
坐骨結節　ischial tuberosity 158, 159f, 160, 309, 309f, 310, 323f
坐骨肛門窩　ischio-anal fossa　185, 187f
坐骨肛門窩脂肪体　fat body of ischio-anal fossa　185, 187f
坐骨枝　ramus of ischium 159f, 160, 309f, 310
坐骨神経　sciatic nerve 199, 200f, 348f, 350, 350f, 365f, 366f
坐骨神経痛　sciatica　351
坐骨体　body of ischium 159f, 160, 309f, 310
坐骨大腿靱帯　ischiofemoral ligament 334f, 335
坐骨直腸窩　187f
坐骨尾骨筋　coccygeus　166, 185
挫滅症候群　crush syndrome　26
再構築《骨の》　remodeling　17
采状ヒダ　fimbriated fold　431f, 432
細気管支　bronchiole　73, 73f
細小心臓静脈　small cardiac vein　89
細静脈　venule　43
細動脈　arteriole　43
最下内臓神経　least splanchnic nerve 36, 96f, 97, 149f, 150
最外包　550f
最後野　area postrema 519, 519f, 538, 538f
最上胸動脈　superior thoracic artery 292, 292f
最上肋間動脈　supreme intercostal artery 63, 64f, 498f, 499
最長筋　longissimus　220f, 221, 224f
最内肋間筋　innermost intercostal muscle 58f, 59
載距突起　talar shelf　313f, 314
臍静脈　umbilical vein　42, 42f, 110
臍動脈　umbilical artery 42, 42f, 109, 196, 197f
臍動脈索　cord of umbilical artery 42, 109, 109f
臍部　umbilical region　102, 102f
臍傍静脈　para-umbilical vein　139f, 141
臍輪　umbilical ring　106f, 107
鰓弓　branchial arch　463
鰓弓運動性　branchial motor　460, 521
鰓弓器官　branchial organ　463, 463f
鰓弓動脈　464f
刷子縁　brush border　119, 119f
猿手　ape hand　285, 285f
三角間隙　triangular space　300, 301f
三角筋　deltoid　242f, 243, 244f
三角筋下包　subdeltoid bursa　271f, 272
三角筋胸筋リンパ節　299f
三角筋筋膜　245
三角筋粗面　deltoid tuberosity　235, 235f
三角骨　triquetrum　237, 238f
三角靱帯　deltoid ligament　342, 343f
三角部《前頭葉の》　553, 553f
三叉神経[V]　trigeminal nerve 32f, 392f, 399, 400f, 461, 516f, 518
三叉神経運動核　motor nucleus of trigeminal nerve　520f, 523
三叉神経主感覚核　principal sensory nucleus of trigeminal nerve　520f, 523
三叉神経脊髄路核　spinal nucleus of trigeminal nerve　520f, 523
三叉神経節　trigeminal ganglion 415f, 461
三叉神経中脳路核　mesencephalic nucleus of trigeminal nerve　520f, 523
三叉神経痛　trigeminal neuralgia　400
三叉神経毛帯　563, 563f
三尖弁　tricuspid valve　78, 79f, 81
産瘤　caput succedaneum　401f
散大　dilation　6
散大筋　dilator　6
散瞳　mydriasis　409

し

シナプス　synapse　28, 506
シナプス間隙　synaptic cleft　29, 29f
シナプス後膜　postsynaptic membrane 29, 29f
シナプス小胞　synaptic vesicle　29, 29f
シナプス前膜　presynaptic membrane 29, 29f
シュッツ束　Schütz bundle　533
シュワン細胞　Schwann cell　25f, 30
ショパール関節　Chopart joint　343f, 346
ジェロタ筋膜　Gerota's fascia　142, 142f
子宮　uterus　46f, 47, 174f, 178f, 179, 179f
子宮円索　round ligament of uterus 180f, 182f, 184f, 185
子宮円索動脈　180f
子宮外膜　perimetrium　179, 179f
子宮間膜　mesometrium　184, 184f
子宮峡部　isthmus of uterus　179
子宮筋層　myometrium　179, 179f
子宮腔　uterine cavity　179, 179f
子宮頸　cervix of uterus　179, 179f
子宮頸横靱帯　transverse cervical ligament　183, 183f
子宮頸管　cervical canal　179, 179f
子宮広間膜　broad ligament of uterus 184, 184f
子宮静脈　uterine vein　180f, 181, 199f
子宮静脈叢　180f, 181
子宮仙骨靱帯　uterosacral ligament 183, 183f
子宮体　body of uterus　179, 179f
子宮腟神経叢　uterovaginal plexus 183, 202
子宮腟部　vaginal part　179, 179f
子宮底　fundus of uterus　179, 179f
子宮動脈　uterine artery 180f, 181, 197f, 198
—— 腟枝　197f
子宮内膜　endometrium　179, 179f
子宮傍組織　parametrium　183, 183f
支帯　retinaculum　329
四角間隙　quadrangular space　300, 301f
四角膜　quadrangular membrane 482, 482f
四肢動物　9
四足這行型　354
四足歩行型　354
矢状縫合　sagittal suture　376, 376f
矢状面　sagittal plane　4, 4f
死　death　409
死腔　dead space　70
弛緩部　pars flaccida　418, 418f
糸球体　glomerulus　143, 143f
糸球体濾過　glomerular filtration　143
糸状乳頭　filiform papilla　433f, 434
自然気胸　67
自脚　autopodium　237
自由下肢　free part of lower limb 7, 7f, 308, 308f
自由上肢　free part of upper limb 7, 7f, 232, 232f
自由ヒモ　free taenia　120, 121f
自律神経　autonomic nerve　9, 31, 34
自律神経系《腹部の》　149f
自律神経支配《下肢の》　353
自律神経支配《上肢の》　289
自律神経節　autonomic ganglion　35
自律神経叢《骨盤部の》　201, 201f
肢芽　limb bud　237
肢帯　limb girdle　237
刺激伝導系　cardiac conduction system 84, 85f
指屈筋の総腱鞘　268, 268f
指骨　phalanx　237, 238f
指伸筋群　260
指節間関節(IP 関節)　277f, 279
指背腱膜　dorsal digital aponeurosis 257, 258f
指紋　fingerprint　13

姿勢調節 526
脂腺 sebaceous gland 402, 403f
脂肪被膜 perinephric fat capsule 142, 142f
視蓋脊髄路 tectospinal fiber(tract) 514f, 515, 567, 568f
視覚 vision 39, 529, 564
—— 伝導路 564f
視覚経路の障害 564, 564f
視空間失認 visual spacial agnosia 558
視交叉 optic chiasm 531, 536, 537f, 564f
視交叉上核 suprachiasmatic nucleus 531, 532f
視索 optic tract 531, 564f
視索上核 supra-optic nucleus 531, 532f, 533f
視索前野 preoptic area 531, 532f
視床 thalamus 30, 30f, 385, 386f, 512, 526, 527f, 537, 537f, 561f
—— 後外側腹側核 VPL 562f
—— 髄板内核群 intralaminar nuclei 528
—— 正中核群 median nuclei 529
—— 前核群 anterior nuclei (A) 526
—— 内側核群 medial nuclei 527
—— 背側核群 dorsal nuclei 528
—— 腹側核群 ventral nuclei 527
視床下核 subthalamic nucleus 549
視床下溝 hypothalamic sulcus 526, 527f, 531, 537, 537f
視床下部 hypothalamus 30, 30f, 385, 386f, 512, 527f, 531, 532, 537, 537f
—— 外側野 lateral hypothalamic area 532
—— 後核 posterior nucleus 532, 532f
—— 後野 posterior hypothalamic area 532, 532f
—— 前核 anterior hypothalamic nucleus 531, 532f
—— 前野 anterior hypothalamic area 531, 532f
—— 中間野 intermediate hypothalamic area 531, 532f
視床下部下垂体路 hypothalamohypophysial tract 533, 533f
視床下部ホルモン hypothalamic hormone 533, 535f
視床核 528f
視床間橋 interthalamic adhesion 526, 527f, 537, 537f
視床後部 metathalamus 529
視床上部 epithalamus 527f, 531
視床髄条 stria medullaris of thalamus 531, 537f, 538
視床枕 pulvinar 526, 527f
視床枕核群 Pul(pulvinar nuclei) 528, 528f, 530f
視床網様核 R(reticular nucleus of thalamus) 529
視神経[Ⅱ] optic nerve 32f, 39, 391f, 392f, 411, 414, 415f, 460, 531, 564f
視神経円板(視神経乳頭) optic disc 408, 408f
視神経管 optic canal 381f, 382, 412, 412f
視放線 optic radiation 529, 558, 560, 561f, 564f
視野欠損 564, 564f
視力 visual acuity 409
趾骨 phalanx 313f, 314
趾節間関節(IP 関節) interphalangeal joint 346
歯 tooth 436
歯冠 crown 436, 437f
歯頸 neck 436, 437f
歯垢 dental plaque 438
歯根 root 436, 437f
歯根管 root canal 436, 437f
歯根膜 periodontal fiber 18, 437, 437f
歯周組織 periodontium 437, 437f
歯周病 periodontal disease 438
歯状回 dentate gyrus 541, 541f, 542f
歯状核《小脳核の》 dentate nucleus 546, 547f
歯状靱帯 denticulate ligament 214f, 215
歯髄 dental pulp 436, 437f
歯髄腔 pulp cavity 436, 437f
歯石 dental calculus 438
歯槽 dental alveoli 437
歯槽骨 437f
歯槽突起《上顎骨の》 alveolar process 375f, 376, 378, 379f
歯槽部 376
歯突起《第2頸椎の》 dens 208, 209f, 469
歯尖靱帯 apical ligament of dens 210f, 211
歯肉 gingiva 431f, 432, 437, 437f
歯列 437f
歯列弓 dental arch 431f, 432, 436
篩孔 427f
篩骨 ethmoid bone 380, 381f, 412f
—— 垂直板 425, 427f
篩骨洞 ethmoidal cell 429f, 430
篩骨胞 ethmoidal bulla 429f, 430
篩骨蜂巣 ethmoidal cell 430
篩骨迷路 ethmoidal labyrinth 430
篩骨漏斗 ethmoidal infundibulum 429f, 430
篩板 cribriform plate 380, 381f, 425, 426, 427f, 429
示指伸筋 extensor indicis 257, 259f
示指伸筋腱 258f
示指橈側動脈 radialis indicis artery 296f, 297
耳 ear 39, 40f, 374, 374f, 416, 417f
耳下腺 parotid gland 395, 396f, 435, 435f, 462f
耳下腺管 parotid duct 395, 396f, 435, 435f
耳下腺筋膜 parotid sheath 395
耳下腺神経叢 parotid plexus 396, 401f
耳下腺乳頭 papilla of parotid duct 431
耳介 auricle 417, 417f
耳介枝 auricular branch 418
耳介側頭神経 auriculotemporal nerve 400, 400f, 418, 452, 452f
耳介軟骨 auricular cartilage 417
耳管 pharyngotympanic tube, auditory tube 417f, 419, 419f
耳管咽頭筋 salpingopharyngeus 440f, 478
耳管咽頭口 pharyngeal opening of auditory tube 429f, 475, 476f
耳管軟骨部 cartilaginous part 419
耳管隆起 torus tubarius 475, 476f
耳甲介 concha of auricle 417, 417f
耳垢 cerumen 417
耳珠 tragus 417, 417f
耳小骨 auditory ossicle 419, 420f
—— の進化 421f
耳状面《寛骨の》 auricular surface 158, 159f, 160, 309, 309f, 310
耳状面《仙骨の》 auricular surface 160f, 161, 161f
耳神経節 otic ganglion 37f, 435, 436, 452, 452f, 462f, 464
耳垂 lobule of auricle 417, 417f
耳道腺 ceruminous gland 417
耳輪 helix 417, 417f
痔 hemorrhoid 139
色覚 color vision 409
色素上皮層 pigmented layer 408, 409f
識別的感覚 562, 562f
軸下筋 hypaxial muscle 223, 223f
軸索 axon 25f, 28, 28f, 506, 506f
軸索膜 28f
軸索輸送 axonal transport 507
軸上筋 epaxial muscle 223, 223f
軸椎 →「第2頸椎」も見よ axis; C2 208, 468f, 469
失書 agraphia 557
失読 alexia 557
膝 knee 308
膝《内包の》 genu of internal capsule 561, 561f
膝横靱帯 338f
膝窩 popliteal fossa 309, 367, 367f
膝窩筋 popliteus 327, 328f, 367, 367f
膝窩筋下陥凹 subpopliteal recess 27f, 341
膝窩静脈 popliteal vein 361f, 362, 367, 367f
膝窩動脈 popliteal artery 355f, 356, 357f, 358, 359f, 367, 367f
膝窩リンパ節 popliteal nodes 363
膝外側角 femorotibial angle 339, 339f
膝蓋下枝 349f
膝蓋腱反射 patellar tendon reflex 339, 339f
膝蓋骨 patella 27, 338f, 339
膝蓋骨脱臼 dislocation of the patella 340
膝蓋上包 suprapatellar bursa 27f, 341
膝蓋靱帯 patellar ligament 338f, 341
膝蓋面 patellar surface 312
膝関節 knee joint 337, 338f
—— の運動 341, 341f
—— のロック機構 341
膝関節筋 articularis genus 319

膝関節動脈網　genicular anastomosis 358
膝神経節　geniculate ganglion 395f, 424, 461
室蓋壁　tegmental wall　418, 419f
室間孔　interventricular foramen 387, 387f, 537, 537f, 552, 552f
室周線維　periventricular fibers　533
室上稜　supraventricular crest　78, 79f
室頂　fastigium　519f, 520
室頂核《小脳核の》　fastigial nucleus 546, 547f
室傍核　paraventricular nucleus 531, 532f, 533f
櫛状筋　pectinate muscle　78, 79f
櫛状線　pectinate line　167
車軸関節　pivot joint　20f, 21
射精　ejaculation　192
射精管　ejaculatory duct　174f, 176, 176f
斜角筋群　scalene muscles 471f, 473, 474f
斜角筋隙　scalene hiatus　499
斜頸　torticollis　471
斜索　276f
斜膝窩靱帯　338f
斜線《甲状軟骨の》　oblique line 480, 480f, 481f
斜線維《胃の》　oblique fibers　113
斜台　clivus　381f, 382
斜頭《母趾内転筋の》　332f, 333
斜披裂筋　oblique arytenoid　485, 485f
斜裂《肺の》　oblique fissure 68, 69, 69f, 70f
遮断　insulation　14
尺側手根屈筋　flexor carpi ulnaris 249, 250f, 302f
—— 尺骨頭　ulnar head　249, 250f
—— 上腕頭　humeral head　249, 250f
尺側手根伸筋　extensor carpi ulnaris 257, 258f
—— 尺骨頭　ulnar head　257, 258f
—— 上腕頭　humeral head　257, 258f
尺側正中皮静脈　298f
尺側反回動脈　ulnar recurrent artery 294, 294f
尺側皮静脈　basilic vein　297, 298f
尺骨　ulna　236, 236f
—— 滑車切痕　trochlear notch 236, 236f, 274f, 276f
—— 茎状突起　ulnar styloid process 236, 236f
—— 鈎状突起　coronoid process 236, 274f
尺骨静脈　ulnar veins　297
尺骨神経　ulnar nerve　38f, 248f, 255f, 280f, 283, 284f, 286f, 287, 289, 301f, 302f, 303
—— 手背枝　288f
尺骨神経管　ulnar canal 254, 255f, 286, 304
尺骨神経溝　groove for ulnar nerve 235, 283, 301f, 303
尺骨神経麻痺　ulnar nerve palsy　285
尺骨切痕　ulnar notch　236f, 237
尺骨粗面　tuberosity of ulna　236, 236f
尺骨体　body of ulna　236, 236f
尺骨頭　head of ulna　236, 236f
尺骨動脈　ulnar artery 255f, 290f, 291, 294f, 295, 295f, 302f, 303
手根管　carpal tunnel 233, 237, 254, 255f, 303
手根管症候群　carpal tunnel syndrome 285
手根間関節　intercarpal joint　277, 277f
手根骨　carpal bone　237, 238f, 277f
手根伸筋群　260
手根中央関節　midcarpal joint　277f, 278
手根中手関節(CM 関節)　carpometacarpal joint　259f, 277f, 278
手掌腱膜　palmar aponeurosis 250f, 266, 267f
手背静脈網　dorsal venous network of hand　297, 298f
主気管支　main bronchus　68
主細胞《胃腺の》　chief cell　114
主動筋　prime mover　22
首　head　6, 6f
種子骨　sesamoid bone　27, 313f
樹状突起　dendrite　28, 28f, 506, 506f
収縮筋　475
舟状窩《尿道の》　navicular fossa 171, 171f
舟状骨《足の》　navicular　313f, 314
舟状骨《手の》　scaphoid　237, 238f
舟状骨結節《手の》　tubercle　237, 238f
舟状骨骨折《手の》　scaphoid fracture 276
舟状骨粗面《足の》　tuberosity　313f, 314
終糸　terminal filum 215, 216, 216f, 218, 218f
終脳　telencephalon　385, 385f, 509, 509f
終板《第三脳室の》　lamina terminalis 531, 536, 537f
終板血管器官　vascular organ of the lamina terminalis　538, 538f
終板傍回　paraterminal gyrus 540, 540f, 541f
終末細気管支　73f
終毛(硬毛)　terminal hair　14
集合管　collecting duct　143, 143f
十字部《指の線維鞘の》　cruciform part of fibrous sheath of digit of hand 267, 267f
十二指腸　duodenum　45, 45f, 114, 115f
—— 下行部　114
—— 上行部　117
—— 上部　114
—— 水平部　114
十二指腸空腸曲　duodenojejunal flexure 115f, 117
十二指腸腺　duodenal gland　117
十二指腸球部　duodenal bulb　114
十二指腸提筋　suspensory muscle of duodenum　117
絨毛《小腸の》　151f
縦隔　mediastinum　52, 52f, 89, 89f
縦隔胸膜　mediastinal pleura　67
縦隔面《肺の》　mediastinal surface 68, 69f, 70f
縦筋層《胃の》　longitudinal layer　113
縦筋層《小腸の》　117, 119f, 151f
縦走筋　478
縦束《環椎十字靱帯の》　longitudinal band　210, 210f
縦束《手掌腱膜の》　267, 267f
縦足弓　longitudinal arch of foot　347
縮瞳　miosis　409
粥状硬化症　atherosclerosis　43
循環器系　circulatory system　8, 40
循環中枢　525, 525f
鋤骨　vomer　378, 379f, 425, 427f
小陰唇　labium minus　47, 193, 194f
小円筋　teres minor　242f, 244f, 245, 271f
小角《舌骨の》　lesser horn　469, 469f
小角結節　corniculate tubercle 482f, 483, 483f
小角軟骨《披裂軟骨の》　corniculate cartilage　480f, 481, 481f
小鉗子　minor forceps　559, 560f
小臼歯　premolar tooth　436, 437f
小胸筋　pectoralis minor　239, 240f, 283f
小頬骨筋　zygomaticus minor　393, 394f
小結節　lesser tubercle　235, 235f
小口蓋管　lesser palatine canal　439
小口蓋孔　lesser palatine foramen 378, 379f, 440f
小口蓋神経　lesser palatine nerve 440f, 441, 445f, 446, 455f, 456
小口蓋動脈　lesser palatine artery 440f, 454, 454f
小後頭神経　lesser occipital nerve 38f, 400f, 401, 418, 491, 492f, 501
小後頭直筋　rectus capitis posterior minor　221, 223f
小膠細胞　microglia　30, 507
小骨盤　lesser pelvis　158f, 162, 162f
小坐骨孔　lesser sciatic foramen 163, 163f, 164, 365f, 367
小坐骨切痕　lesser sciatic notch 158, 159f, 309, 309f, 365f, 366
小指外転筋　abductor digiti minimi 262f, 263, 264f
小指球　hypothenar eminence　263
小指球筋　hypothenar muscles　262f, 263
小指伸筋　extensor digiti minimi 257, 258f
小指伸筋腱　258f
小指対立筋　opponens digiti minimi 262f, 264, 264f
小趾外転筋　abductor digiti minimi 331, 331f, 333f
小趾筋群　333f, 334
小趾対立筋　opponens digiti minimi 333, 333f
小十二指腸乳頭　minor duodenal papilla 114, 137f
小心臓静脈　small cardiac vein　88, 88f
小腎杯　minor calyx　142, 143f

小錐体神経　lesser petrosal nerve 421, 453
小舌《下顎骨の》 448f
小泉門　posterior fontanelle 380, 380f
小前庭腺　lesser vestibular gland 194
小唾液腺　minor salivary gland 435
小帯回　fasciolar gyrus 541, 541f
小腸　small intestine 8f, 45, 114
—— 外膜 118
—— 筋層 117
—— 絨毛 151f
—— 縦筋層 117, 119f, 151f
—— 漿膜 118
—— 粘膜下層 151f
—— 粘膜筋板 151f
—— 平滑筋層 119f
—— 輪筋層 117, 119f, 151f
—— 輪状ヒダ 117, 119f
小腸上皮細胞　enterocyte 119, 119f
小腸壁 151f
小転子《大腿骨の》 310f, 311
小殿筋　gluteus minimus 316f, 317, 317f, 365f
小内臓神経　lesser splanchnic nerve 34f, 36, 96f, 97, 149f, 150
小内転筋　adductor minimus 321f, 322
小脳　cerebellum 30, 30f, 385, 387, 510, 511f, 545, 545f
小脳回　folia of cerebellum 545, 545f
小脳核　cerebellar nucleus 510, 545, 547f
小脳活樹　arbor vitae 545
小脳鎌　falx cerebelli 383
小脳脚　cerebellar peduncle 510
小脳溝　cerebellar fissure 545, 545f
小脳後葉　posterior lobe of cerebellum 545f, 546
小脳前葉　anterior lobe 545f, 546
小脳体 545f
小脳虫部　vermis of cerebellum 386f, 387, 545, 545f, 547
小脳テント　tentorium cerebelli 383, 383f
小脳半球　hemisphere of cerebellum 386f, 387, 545, 545f
—— 外側部 547
—— 内側部 547
小脳皮質　cerebellar cortex 510, 545, 548, 548f
小脳ループ　cerebellar loop 548
小嚢 133f
小鼻翼軟骨　minor alar cartilage 425, 427f
小伏在静脈　small saphenous vein 361f, 362, 367, 367f
小網　lesser omentum 111, 112f, 124, 133f, 134f, 136, 137f
小葉間静脈 127f
小葉間胆管 127f
小葉間動脈 127f
小腰筋　psoas minor 151, 151f, 153f, 314, 315f
小翼《蝶形骨の》 380, 381f, 382
小菱形筋　rhomboid minor 219, 241, 242f, 243f, 282f
小菱形骨　trapezoid 237, 238f
松果体　pineal gland 47, 519f, 526, 527f, 531, 536, 537f, 538f
松果体上陥凹 536, 537f
消化器系　digestive system 8, 45, 45f
笑筋　risorius 393, 394f
硝子体　vitreous body 408f, 410
掌側骨間筋　palmar interossei 264, 265f, 266f
掌側尺骨手根靱帯 277f
掌側手根間靱帯 277f
掌側手根枝　palmar carpal branch 295
掌側手根靱帯　palmar carpal ligament 254, 255f
掌側靱帯　palmar ligament 267, 277f
掌側橈骨尺骨靱帯 276f, 277f
掌側橈骨手根靱帯　palmar radiocarpal ligament 277, 277f
掌紋　palmprint 13
睫毛　eyelash 14, 402, 403f
睫毛腺　ciliary gland 402, 403f
漿膜《胃の》 113
漿膜《小腸の》　serosa 118
漿膜性心膜　serous pericardium 74, 75f
踵骨　calcaneus 313, 313f
踵骨腱　calcaneal tendon 326, 327f
踵骨隆起　calcaneal tuberosity 313, 313f
踵舟靱帯　calcaneonavicular ligament 343f, 345
踵立方関節　calcaneocuboidal ligament 343f, 344
踵立方靱帯　calcaneocuboid ligament 343f, 345
上　superior 4
上衣　ependyma 388
上衣細胞　ependymal cell 538
上胃部　epigastric region 102, 102f
上咽頭収縮筋　superior constrictor 475, 477f, 495f
上腋窩リンパ節 299, 299f
上縁《肩甲骨の》 234f
上オトガイ棘 442f
上横隔動脈　superior phrenic artery 64f, 93
上下腹神経叢　superior hypogastric plexus 149f, 150, 201f, 202
上顆　epicondyle 16
上回 553f
上外側上腕皮神経 286f, 287
上角《肩甲骨の》 234f
上角《甲状軟骨の》　superior horn 480, 480f, 481f
上顎　maxilla 375
上顎骨　maxilla 375f, 376, 379f, 412f, 427f
—— 頬骨突起 375f, 376
—— 口蓋突起 379f, 425, 427f
—— 歯槽突起 375f, 376, 379f
—— 前頭突起 375f, 376
上顎神経[V_2]　maxillary nerve 38f, 391f, 400, 400f, 415f, 416, 445f, 446, 453f, 455, 455f, 461
上顎洞　maxillary sinus 429f, 430
上顎突起《前頭骨の》 375f, 376
上関節突起　superior articular process 206, 206f
上関節突起《胸椎の》 55, 55f, 212f
上関節突起《頸椎の》 209f
上関節突起《腰椎の》 224f
上関節面　superior articular surface《脛骨の》 312, 312f
上関節面《第1頸椎の》 208, 208f
上関節面《第2頸椎の》 208, 209f
上眼窩裂　superior orbital fissure 381f, 382, 412, 412f
上眼瞼　upper eyelid 402, 403f
上眼瞼挙筋　levator palpebrae superioris 402, 404, 405f
上眼瞼挙筋腱 403f
上眼静脈　superior ophthalmic vein 411, 413f, 414, 458, 458f
上気管気管支リンパ節　superior tracheobronchial node 74
上気管切開 487f
上気道 44
上丘　superior colliculus 516f, 518, 519f, 524
上丘腕 518, 519f
上頸神経節　superior cervical ganglion 463, 495f, 496f, 497
上頸心臓神経　superior cervical cardiac nerve 89, 497
上結膜円蓋　superior conjunctival fornix 402, 403f
上肩甲下神経 283f
上瞼板　superior tarsus 402, 403f
上甲状腺静脈　superior thyroid vein 489f, 491
上甲状腺動脈　superior thyroid artery 456, 457f, 487f, 489f, 490, 500
上行咽頭動脈　ascending pharyngeal artery 441, 456, 457f, 479, 500
上行頸動脈　ascending cervical artery 498f, 499, 500
上行結腸　ascending colon 120, 121f
上行口蓋動脈　ascending palatine artery 441, 479, 500
上行性賦活系 526
上行大動脈　ascending aorta 41, 41f, 76, 77f, 91, 92f
上行伝導路《脊髄の》 514f
上行部《十二指腸の》　ascending part 117
上行腰静脈　ascending lumbar vein 94, 148, 149f
上行路《脊髄の》　ascending tract 513
上後鋸筋　serratus posterior superior 60f, 61, 219
上後腸骨棘　posterior superior iliac spine 159f, 160, 309f, 310, 318f
上後頭前頭束　superior occipitofrontal fasciculus 559, 559f

上喉頭静脈　superior laryngeal vein　486
上喉頭神経　superior laryngeal nerve　486, 487f
上喉頭動脈　superior laryngeal artery　486, 487f
上根《頸神経ワナの》　superior root of ansa cervicalis　493, 493f
上矢状静脈洞　superior sagittal sinus　390, 390f
上矢状洞溝　groove for superior sagittal sinus　380, 381f
上肢　upper limb (extremity)　7, 7f, 232
上肢帯　shoulder girdle　7, 7f, 232, 232f
上歯槽神経　445f, 446
上歯槽神経叢　438
上歯列弓　maxillary dental arcade　375, 375f
上耳介筋　auricularis superior　393, 417
上斜筋　superior oblique　405, 405f
上尺側側副動脈　superior ulnar collateral artery　290f, 291, 293, 294f
上縦隔　superior mediastinum　89, 89f, 90f
上縦舌筋　superior longitudinal muscle　433f, 434
上縦束　superior longitudinal fasciculus　559, 559f
上小脳脚　superior cerebellar peduncle　519f, 545f, 547
上小脳動脈　389f
上食道括約部　upper esophageal sphincter(UES)　91, 91f
上食道狭窄　91, 91f
上伸筋支帯　superior extensor retinaculum　329, 368, 368f, 369f
上神経幹　superior trunk　280, 280f
上神経節《迷走神経の》　superior ganglion　462, 494, 495
上唇　upper lip　431, 431f
上唇《回腸口の》　superior lip　120
上唇挙筋　levator labii superioris　393, 394f
上唇小帯　frenulum of upper lip　431
上唇動脈　superior labial branch　397, 398f, 427, 443f, 444
—— 鼻外側枝　428f
上唇鼻翼挙筋　levator labii superioris alaeque nasi　393, 394f
上深頸リンパ節　486
上膵十二指腸動脈　superior pancreaticoduodenal artery　118, 129, 130f
上膵リンパ節　130
上錐体静脈洞　390f, 391
上髄帆　superior medullary velum　387, 519f, 520
上前腸骨棘　anterior superior iliac spine　158, 159f, 160, 309, 309f, 310, 318f
上前頭回　superior frontal gyrus　553, 553f
上双子筋　gemellus superior　316f, 317f, 319, 365f
上側頭回　superior temporal gyrus　553f, 554
上唾液核　superior salivatory nucleus　520f, 523
上大静脈　superior vena cava　41, 41f, 75f, 76, 77f, 91, 92f
上大静脈口　opening of superior vena cava　78, 79f
上恥骨靱帯　superior pubic ligament　161f, 162
上腸間膜静脈　superior mesenteric vein　129, 141, 141f
上腸間膜動脈　superior mesenteric artery　118, 118f, 121, 122f, 135f, 137, 138, 138f, 147f
上腸間膜動脈神経節　superior mesenteric ganglion　148, 149f
上腸間膜動脈神経叢　superior mesenteric plexus　36, 37f, 119, 123, 131
上腸間膜リンパ節　superior mesenteric node　119, 123
上直筋　superior rectus　404, 405f
上直腸静脈　139f, 141f, 169f
上直腸動脈　superior rectal artery　122, 122f, 140, 140f, 167, 169f
上椎切痕　superior vertebral notch　206
上殿静脈　199f
上殿神経　superior gluteal nerve　199, 349, 350f, 365f
上殿動脈　superior gluteal artery　195, 197f, 356, 356f, 365f
—— 深枝　356, 356f
—— 浅枝　356, 356f
上殿皮神経　superior clunial nerve　38f, 227, 352, 352f
上頭《外側翼突筋の》　446, 447f
上頭斜筋　obliquus capitis superior　221, 223f
上橈尺関節　proximal radio-ulnar joint　272, 274f, 275, 276f
上頭頂小葉　superior parietal lobule　553f, 554
上肺静脈　superior pulmonary vein　72f, 73
上皮小体 →「副甲状腺」も見よ　489f, 490
上腓骨筋支帯　superior fibular retinaculum　329, 368, 369f
上鼻甲介　superior nasal concha　425, 426, 426f, 427f
上鼻道　superior nasal meatus　425, 426f
上部《十二指腸の》　superior part　114
上部《僧帽筋の》　242f, 243f
上副腎動脈　superior suprarenal artery　145, 146f, 147f
上腹《肩甲舌骨筋の》　superior belly　472
上腹壁動脈　superior epigastric artery　63, 64f, 107f, 108
上膀胱動脈　superior vesical artery　171, 197f, 198
上葉《肺の》　superior lobe　68, 69, 69f, 70f
上肋横突靱帯　57f, 58
上肋骨窩　superior costal facet　55, 55f, 211
上肋骨窩《第6胸椎の》　212f
上腕　arm　232, 232f
—— の運動　273f
上腕筋　brachialis　246f, 247, 248f, 302f
上腕筋膜　brachial fascia　24, 24f, 248, 248f
上腕骨　humerus　235, 235f, 256f, 271f
—— 外側顆上稜　256f
—— 外側上顆　256f, 274f
—— 内側上顆　274f
上腕骨顆　condyle of humerus　235f, 236
上腕骨滑車　trochlea of humerus　235f, 236, 274f
上腕骨小頭　capitulum of humerus　16, 235f, 236, 274f
上腕骨体　body of humerus　235, 235f
上腕骨頭　head of humerus　235, 235f
上腕三頭筋　triceps brachii　247, 247f, 248f
—— 外側頭　lateral head　247, 247f
—— 長頭　long head　247, 247f
—— 内側頭　medial head　247, 247f
上腕静脈　brachial veins　248f, 298
上腕深動脈　profunda brachii artery　290f, 291, 293, 294f
上腕動脈　brachial artery　248f, 290f, 291, 293, 294f, 302f
上腕二頭筋　biceps brachii　246, 246f, 248f
—— 短頭　short head　246, 246f
—— 長頭　long head　246, 246f
上腕二頭筋腱　302f
上腕二頭筋腱膜　bicipital aponeurosis　246, 246f
上腕二頭筋長頭腱　long head of biceps brachii tendon　271f, 272
上腕横靱帯　transverse humeral ligament　271
上腕リンパ節　299
茸状乳頭　fungiform papilla　433f, 434
情動　emotion　538
情動性特殊核　529
静脈　vein　40, 43f
静脈角　venous angle　499, 500
静脈管　venous duct　42, 42f
静脈管索　ligamentum venosum　42, 124
静脈管索裂　125f
静脈血栓症　venous thrombosis　362
静脈洞交会　confluence of sinuses　390, 390f
静脈弁　venous valve　43, 43f
食道　esophagus　45, 45f, 90, 90f, 91f
—— の生理的狭窄部　91, 91f
食道静脈瘤　esophageal varix　139
食道神経叢　esophageal plexus　97
食道動脈　esophageal branch　93
食道裂孔　esophageal hiatus　152, 152f
植物性機能　vegetative function　7
心圧痕《肺の》　cardiac impression　69, 69f
心外膜　epicardium　74, 75f, 83, 83f
心陥凹《肺の》　cardiac impression　69, 70f

心筋　cardiac muscle　22, 22f, 83
心筋梗塞　myocardial infarction　85, 87
心筋細胞　cardiac muscle cell　83, 83f
心筋線維　cardiac muscle fiber　83, 83f
心筋層　myocardium　83, 83f
心血管陰影　cardiovascular shadow　78
心雑音　heart murmur　82
心軸　74, 76f
心室　ventricle　76
心室基底面　84, 84f
心室中隔　interventricular septum　78, 79f, 80f, 81, 81f, 83f, 84
心室壁　83f
心切痕《肺の》　cardiac notch　69, 70f
心尖　apex of heart　74, 76f, 77f
心臓　heart　8f, 40, 52, 52f, 74
—— 線維性骨格　84
心臓骨格　cardiac skeleton　84
心臓神経叢　cardiac plexus　37f, 89
心臓弁膜症　valvular heart disease　82
心タンポナーデ　cardiac tamponade　76
心底　base of heart　74, 76f
心電図　electrocardiogram(ECG)　85, 85f
心内膜　endocardium　83, 83f
心内膜下枝　subendocardial branch　85f, 86
心拍出量　cardiac output　87
心拍数　heart rate　87
心房　atrium　76
心房中隔　interatrial septum　78, 79f, 80f, 81, 83, 83f
心膜　pericardium　52, 74, 75f
心膜横隔静脈　pericardiacophrenic vein　74
心膜横隔動脈　pericardiacophrenic artery　74
心膜横洞　transverse pericardial sinus　74, 75f
心膜腔　pericardial cavity　74, 75f
心膜斜洞　oblique pericardial sinus　74, 75f
伸筋　extensor　6
伸筋区画《上腕の》　extensor compartment　248, 248f
伸筋区画《前腕の》　253f, 254
伸筋支帯《下腿の》　extensor retinaculum　368, 368f
伸筋支帯《前腕の》　extensor retinaculum　260, 261f
伸張反射　stretch reflex　515
伸展　extension　5f, 6
神経下垂体　neurohypophysis　534, 534f, 537f
神経核　nucleus　30, 508
神経管　neural tube　385, 508f, 509
—— の発生　508f
神経幹　trunk　280
—— 部(枝)　281
神経筋接合部　neuromuscular junction　26
神経系　nervous system　9, 28
神経溝　508f, 509
神経膠細胞　neuroglia　28, 507
神経細胞層　ganglionic layer　408, 409f
神経周膜　perineurium　31, 31f
神経終末　28f
神経上膜《脊髄髄膜の》　epineurium　31, 31f, 214f, 215, 217
神経節枝　ganglionic branch　455, 455f
神経線維　nerve fiber　30, 31
神経線維束　31f
神経層　neural layer　408, 409f
神経叢　nerve plexus　34
神経束　cord　281
神経堤　neural crest　508f, 509
神経伝達物質　neurotransmitter　29, 29f
神経頭蓋　neurocranium　374, 374f
神経内分泌系　neuroendocrine system　533
神経内膜　endoneurium　31, 31f
神経板　neural plate　508, 508f
神経ヒダ　508f, 509
神経葉《下垂体の》　pars nervosa　534, 534f
唇交連　labial commissure　431, 431f
真皮　dermis　13, 13f, 397f
真皮乳頭　papillae　13, 13f
真肋　true rib　54f, 55
深　deep　6
深陰茎筋膜　deep fascia of penis　191f, 192
深陰茎背静脈　191f, 192, 193f, 199f
深陰茎背動脈　191f
深会陰横筋　deep transverse perineal muscle　185, 186f, 187f
深会陰隙　deep perineal space　185
深横中手靱帯　deep transverse metacarpal ligament　267f, 277f, 278
深横中足靱帯　deep transverse metatarsal ligament　347
深外陰部動脈　deep external pudendal artery　194, 195, 357f, 358
—— 前陰嚢枝　192
深顔面静脈　deep facial vein　397, 398f, 451, 451f, 458f
深筋膜　deep fascia　13, 13f, 24
深頸動脈　deep cervical artery　225f, 226, 498f, 499, 500
深頸リンパ節　deep cervical node　438, 459, 459f, 491, 500
深指屈筋　flexor digitorum profundus　249, 252f, 302f
深指屈筋腱　252f, 255f
深耳下腺リンパ節　deep parotid node　459, 459f
深耳介動脈　deep auricular artery　451
深膝窩リンパ節　363
深膝蓋下包　27f
深掌静脈弓　deep venous palmar arch　297
深掌動脈弓　deep palmar arch　290f, 291, 296f, 297
深静脈　deep vein　297, 361
深錐体神経　deep petrosal nerve　425
深鼠径リンパ節　deep inguinal node　363, 363f, 364
深鼠径輪　deep inguinal ring　110
深足底動脈　deep plantar artery　360, 360f
深足底動脈弓　deep plantar arch　360f, 361
深側頭神経　deep temporal nerve　452f, 453
深側頭動脈　deep temporal artery　449
深腸骨回旋動脈　deep circumflex iliac artery　107f, 108, 195, 197f
深頭《内側翼突筋の》　446, 447f
深腓骨神経　deep fibular nerve　351, 351f, 352, 352f, 353f
深部《咬筋の》　446, 447f
深葉《項筋膜の》　224f
深リンパ管《下肢の》　deep lymphatic vessel of lower limb　363
深リンパ管《上肢の》　deep lymphatic vessel of upper limb　298
新小脳　neocerebellum　548
新生児の頭蓋　380, 380f
新線条体　neostriatum　549
新皮質《大脳の》　neocortex　510, 555
人中　philtrum　431, 431f
靱帯　ligament　16, 19
靱帯結合　syndesmosis　18, 19f
腎盂　renal pelvis　142, 143f
腎筋膜　renal fascia　142, 142f
腎区域　renal segment　142
腎静脈　renal vein　41f, 42, 143f, 145, 146f, 149f
腎神経叢　145
腎錐体　renal pyramid　142, 143f
腎髄質　renal medulla　142, 143f, 144f
腎臓　kidney　46, 46f, 142, 142f, 143f
腎柱　renal column　142, 143f
腎洞　renal sinus　142, 143f
腎動脈　renal artery　142, 143f, 146f
腎乳頭　renal papilla　142, 143f
腎盤　renal pelvis　142, 143f
腎皮質　renal cortex　142, 143f
腎傍脂肪　pararenal fat　142, 142f
腎門　hilum of kidney　142, 143f
腎葉　kidney lobe　142, 143f

す

スカルパ筋膜　Scarpa's fascia　103, 103f, 187, 188f
スキーン腺　Skene's gland　171, 194
スターリングの心臓の法則　Starling's law of the heart　87
ステンセン管　Stensen's duct　395, 396f, 435, 435f
水胸　hydrothorax　67
水晶体　lens　408f, 410
水頭症　hydrocephalus　388
水平板《口蓋骨の》　horizontal plate　378, 379f, 425, 427f
水平部《十二指腸の》　horizontal part　114
水平面　horizontal plane　4, 4f

水平裂《小脳の》 545f
水平裂《肺の》 horizontal fissure 68, 69f
垂直後頭束 559f
垂直舌筋 vertical muscle 433f, 434
垂直板《口蓋骨の》 perpendicular plate 378, 379f, 427f
垂直板《篩骨の》 425
膵液 130
膵管 pancreatic duct 128f, 129, 130f, 136, 137f
膵管括約筋 sphincter of pancreatic duct 128
膵頸 neck of pancreas 129, 129f
膵静脈 pancreatic vein 141
膵臓 pancreas 8f, 45, 45f, 128, 129f
—— 鉤状突起 129, 129f
膵体 body of pancreas 129, 129f
膵島 pancreatic islet 47, 130
膵頭 head of pancreas 129, 129f
膵尾 tail of pancreas 129, 129f
錐体 pyramid 377, 515, 516f
錐体《側頭骨の》 petrous part 381f, 382
錐体外路 552
錐体筋 pyramidalis 104f, 105
錐体交叉 decussation of pyramids, pyramidal decussation 515, 516f, 517f, 524, 567
錐体細胞《網膜の》 cone cell 408
錐体細胞《大脳皮質の》 506f, 507
錐体乳突部 377
錐体葉《甲状腺の》 pyramidal lobe of thyroid gland 488, 489f
錐体路 pyramidal tract 567
随意筋 voluntary muscle 22, 83
髄核 nucleus pulposus 207, 207f
髄腔 medullary cavity 16, 17f
髄質《小脳の》 medulla 510
髄質《大脳の》 medulla 510, 553
髄質《副腎の》 medulla 145
髄鞘(ミエリン鞘) myelin sheath 25f, 28f, 30, 507, 507f
髄節動脈 segmental medullary artery 225f, 226
髄脳 myelencephalon 509f, 510
髄板内核群 526, 528
髄膜 meninx 214, 382, 383f
皺眉筋 corrugator supercilii 393, 394f

せ

セクレチン secretin 130
セメント質 cement 437, 437f
セルトリ細胞 Sertoli cell 173, 173f
センチネルリンパ節 sentinel lymph node 299
「背」→「はい-」を見よ
正円孔 foramen rotundum 381f, 382, 453
正視 emmetropia 410, 410f
正中核群 526, 529
正中環軸関節 210, 210f
正中弓状靱帯 median arcuate ligament 152, 152f
正中口 median aperture 387, 387f, 519f, 520
正中溝 median sulcus 519, 519f
正中甲状舌骨靱帯 median thyrohyoid ligament 469, 480f, 481
正中臍索 median umbilical ligament 109, 109f, 170
正中臍ヒダ median umbilical fold 109, 109f
正中神経 median nerve 38f, 248f, 255f, 280f, 282, 284f, 286f, 287, 288f, 289, 302f, 303
正中神経麻痺 median nerve palsy 285
正中仙骨動脈 median sacral artery 147f, 148, 195
正中中心核 CeM(centromedian nucleus) 528, 528f
正中面 median plane 4, 4f
正中隆起 538f
正中輪状甲状靱帯 median cricothyroid ligament 480f, 482, 482f
生活の質 quality of life(QOL) 438
生殖管 reproductive tract 173
—— 付属腺 173
生殖器系 reproductive system 8, 46, 46f
生殖腺 gonad 173
生殖堤 genital ridge 182, 182f
生体組織診断 biopsy 299
生理学的筋断面積 physiological cross sectional area(PCSA) 24
生理的狭窄部《食道の》 91, 91f
成長ホルモン growth hormone 534
成長ホルモン放出ホルモン growth hormone-releasing hormone(GHRH) 533
成長ホルモン抑制ホルモン growth hormone inhibiting hormone(GHIH) 533
声帯筋 vocalis 485f, 486
声帯靱帯 vocal ligament 482, 482f, 483f
声帯突起《披裂軟骨の》 vocal process 480f, 481, 481f, 482f
声帯ヒダ vocal fold 482, 482f, 483, 483f, 484f
声門 glottis 483, 483f
声門下腔 infraglottic cavity 482f, 483
声門裂 rima glottidis 483, 483f
性的二型核 531
青斑 locus coeruleus 520
青斑核 caerulean nucleus 525, 525f
星状膠細胞 astrocyte 30, 507, 507f
星状神経節 stellate ganglion 96, 96f, 496, 496f
精液 semen 177
精管 vas deferens 46, 46f, 174f, 175, 175f, 176, 176f
精管神経叢 deferential plexus 202
精管動脈 artery to ductus deferens 177, 198
精管膨大部 ampulla of vas deferens 176, 176f
精丘 seminal colliculus 171, 171f
精細管 seminiferous tubule 173
精索 spermatic cord 174, 176, 176f
精子形成 spermatogenesis 173
精子細胞 spermatid 173, 173f
精子成熟 capacitation 175
精祖細胞 spermatogonium 173, 173f
精巣 testis 46, 46f, 174, 174f
—— 白膜 174, 175f
精巣下降 descent of testis 182
精巣挙筋 cremaster 110, 110f, 176
精巣挙筋膜 cremasteric fascia 176, 176f
精巣縦隔 mediastinum of testis 174, 175f
精巣上体 epididymis 46, 46f, 174f, 175, 175f
精巣上体垂 appendix of epididymis 175
精巣鞘膜 tunica vaginalis 174
精巣静脈 testicular vein 148, 177
精巣垂 appendix of testis 175
精巣精子 testicular spermatozoon 173
精巣中隔 septa testis 174, 175f
精巣導帯 gubernaculum testis 182, 182f
精巣動脈 testicular artery 146, 147f, 176, 176f, 177, 198
精巣動脈神経叢 testicular plexus 202
精巣傍体 paradidymis 175
精巣網 rete testis 175, 175f
精巣輸出管 efferent ductule 175, 175f
精嚢 seminal vesicle 46, 46f, 174f, 176, 176f
精母細胞 173f
静止電位 resting potential 29
赤核 red nucleus 518f, 524
赤核脊髄路 rubrospinal tract 514f, 515, 567, 568f
赤筋 26
赤色骨髄 red bone marrow 16
赤唇縁 vermilion border 431, 431f
赤脾髄 red pulp 131
脊索 notochord 508, 508f
脊髄 spinal cord 28, 31, 206, 215, 506, 512, 512f
脊髄円錐 conus medullaris, medullary cone 216, 216f, 218f, 512, 512f
脊髄クモ膜下麻酔 spinal subarachnoidal anesthesia 215
脊髄硬膜 spinal dura mater 383
脊髄枝 spinal branches 225f, 226
脊髄終糸 filum terminale 512, 512f
脊髄小脳 spinocerebellum 546f, 547, 547f, 548
脊髄神経 spinal nerve 28, 31, 33f, 34f, 38f, 217, 399, 400f
脊髄神経節 spinal ganglion 33, 36f, 217, 217f
脊髄髄膜 214, 214f
脊髄前柱運動ニューロン 506f, 507
脊髄中脳線維 562f, 563
脊髄反射 515
脊柱 vertebral column 7, 7f, 158, 206, 206f, 213
—— の可動域 213
脊柱管 vertebral canal 206, 214
脊柱起立筋 erector spinae 220f, 221, 224f
脊柱後弯症 kyphosis 214

脊柱側弯症 scoliosis 214
脊椎動物 vertebrate 9
—— の系統進化 12f
—— の四肢の進化 354f
切痕 notch 16
切歯 incisor tooth 436, 437f
切歯管 incisive canal 425, 427f, 439
切歯孔 incisive foramina 378, 379f, 440f
切歯乳頭 incisive papilla 432, 440f
節後線維 postganglionic fiber 35
節後ニューロン postganglionic neuron 35, 36
節前線維 preganglionic fiber 35
節前ニューロン preganglionic neuron 35, 36
癤 furuncle 458
舌 tongue 431f, 432, 433f
舌咽神経[Ⅸ] glossopharyngeal nerve 32f, 34f, 36, 37f, 40, 391f, 392f, 424, 434, 446, 462, 494, 494f, 495f, 501, 516, 516f
舌下小丘 sublingual caruncle 431f, 432, 436
舌下神経[Ⅻ] hypoglossal nerve 32f, 391f, 392f, 434, 442f, 443, 445f, 446, 462, 495f, 496, 516, 516f
舌下神経核 nucleus of hypoglossal nerve 520f, 521
舌下神経管 hypoglossal canal 380, 381f, 382
舌下神経三角 hypoglossal trigone 519, 519f
舌下腺 sublingual gland 433f, 435f, 436, 441, 442f, 462f
舌下動脈 sublingual artery 436, 442f, 443, 443f, 445
舌下ヒダ sublingual fold 431f, 432, 436
舌筋 muscle of tongue 434
舌腱膜 lingual aponeurosis 433f, 434
舌骨 hyoid bone 469, 469f
—— 小角 469, 469f
—— 大角 469, 469f
舌骨下筋群 infrahyoid muscles 448, 471, 473f
舌骨喉頭蓋靱帯 hyo-epiglottic ligament 480f, 481, 482f
舌骨上筋群 448
舌骨舌筋 hyoglossus 433f, 434
舌骨体 body of hyoid bone 469, 469f
舌根 root of tongue 431f, 432, 433f, 475, 476f
舌小帯 frenulum of tongue 431f, 432
舌状回 lingual gyrus 553f, 554
舌神経 lingual nerve 434, 442, 442f, 445f, 452, 452f
舌深静脈 deep lingual vein 434
舌深動脈 deep lingual artery 434, 443f, 445
舌尖 apex of tongue 431f, 432, 433f
舌腺 lingual gland 435
舌体 body of tongue 432, 433f
舌中隔 433f
舌動脈 lingual artery 434, 442f, 443, 443f, 444, 456, 457f
舌乳頭 lingual papilla 433f, 434
舌粘膜 mucous membrane of tongue 433f, 434
舌背 dorsum of tongue 432, 433f
舌背枝 dorsal lingual branch 434, 443f, 445
舌背静脈 dorsal lingual vein 434
舌扁桃 lingual tonsil 432, 475, 476f
仙棘靱帯 sacrospinous ligament 163, 163f, 187f, 365f, 366
仙結節靱帯 sacrotuberous ligament 163, 163f, 187f, 316f, 323f, 365f, 366
仙骨 sacrum 18, 19f, 160f, 161, 206, 206f, 213
—— 岬角 160f, 161, 162
仙骨角 160f, 161
仙骨管 sacral canal 160f, 161
仙骨曲 sacral flexure 167
仙骨神経 sacral nerve 33, 33f
仙骨神経節 sacral ganglion 201, 201f
仙骨神経叢 sacral plexus 34, 198, 200f, 348f, 349
仙骨尖 apex 160f, 161
仙骨底 base of sacrum 160f, 161
仙骨内臓神経 sacral splanchnic nerve 34f, 201, 201f, 202
仙骨部弯曲 sacral curvature 213, 213f
仙骨翼 ala of sacrum 160f, 161
仙骨リンパ節 sacral node 198
仙骨裂孔 sacral hiatus 160f, 161, 214
仙髄 sacral segment(part) of spinal cord 216, 216f, 512, 512f
仙腸関節 sacro-iliac joint 161, 161f
仙椎 sacral vertebra 7, 7f, 161, 213
—— 外側部 211
仙尾関節 160f, 161
尖端樹状突起 506f
先天異常《顔面の》 congenital anomaly 432
先天性股関節脱臼 congenital dislocation of hip joint 335
浅 superficial 6
浅陰茎筋膜 192
浅陰茎背静脈 191f
浅会陰横筋 superficial transverse perineal muscle 187f, 188, 189f, 190f
浅会陰隙 superficial perineal space 188
浅会陰隙《女性の》 190f
浅会陰隙《男性の》 189f
浅横中手靱帯 superficial transverse metacarpal ligament 267, 267f
浅外陰部動脈 superficial external pudendal artery 195, 357f, 358
浅筋膜 superficial fascia 13, 24, 103
浅頸動脈 superficial cervical artery 291, 291f, 498f, 499
浅頸リンパ節 superficial cervical node 459, 459f, 500
浅指屈筋 flexor digitorum superficialis 249, 251f
—— 上腕尺骨頭 humero-ulnar head 249, 251f
—— 橈骨頭 radial head 249, 251f
浅指屈筋腱 255f
浅耳下腺リンパ節 superficial parotid node 399, 418, 459, 459f
浅膝窩リンパ節 362f, 363
浅掌静脈弓 superficial venous palmar arch 297, 298f
浅掌動脈弓 superficial palmar arch 290f, 291, 296, 296f
浅鼠径リンパ節 superficial inguinal node 362f, 363
浅鼠径輪 superficial inguinal ring 104f, 105, 110f, 111
浅側頭静脈 superficial temporal vein 398f, 399, 458, 458f
浅側頭動脈 superficial temporal artery 396f, 397, 398f, 456, 457f
浅腸骨回旋静脈 superficial circumflex iliac vein 107, 107f, 361f, 362
浅腸骨回旋動脈 superficial circumflex iliac artery 107, 107f, 357f, 358
浅頭《内側翼突筋の》 446, 447f
浅腓骨神経 superficial fibular nerve 38f, 351, 351f, 352, 352f, 353f
浅部《咬筋の》 446, 447f
浅腹壁静脈 superficial epigastric vein 107, 107f, 361f, 362
浅腹壁動脈 superficial epigastric artery 107, 107f, 357f, 358
浅葉《頸筋膜の》 superficial layer 224f, 468f, 470, 471f
浅葉《項筋膜の》 224f
浅リンパ管《下肢の》 superficial lymphatic vessel of lower limb 362f, 363
浅リンパ管《上肢の》 superficial lymphatic vessel of upper limb 298
栓状核 emboliform nucleus 546, 547f
腺下垂体 adenohypophysis 534, 534f, 537f
線維三角 fibrous trigone 84, 84f
線維性結合組織 fibrous connective tissue 16
線維性骨格《心臓の》 fibrous skeleton 84
線維性心膜 fibrous pericardium 74, 75f
線維性星状膠細胞 507
線維性の連結 fibrous joint 18
線維軟骨結合 symphysis 18, 19f
線維軟骨輪 fibrocartilaginous ring 417, 418f
線維被膜 fibrous capsule 142, 143f
線維膜 fibrous membrane 19, 20f
線維輪《椎間円板の》 anulus fibrosus 207, 207f
線維輪《心臓の》 fibrous ring 81, 81f, 84, 84f
線条体 striatum 549, 550f
前 anterior 4
前陰唇交連 193, 194f
前陰嚢神経 192
前腋窩線 anterior axillary line 53, 53f
前腋窩ヒダ anterior axillary fold 239, 300

前腋窩リンパ節 298
前縁《肺の》 anterior border 68, 69f, 70f
前下小脳動脈 389f
前下膵十二指腸動脈 135f
前下腿筋間中隔 anterior intermuscular septum of leg 329, 329f
前外側溝《延髄の》 516f
前外側溝《脊髄の》 anterolateral sulcus 512
前外側腹壁 anterolateral abdominal wall 103
前外椎骨静脈叢 anterior external vertebral plexus 227
前角《脊髄の》 anterior horn 216, 217f, 513, 513f
前角《側脳室の》 anterior horn 552, 552f
前核(VLa)《外側腹側核群の》 527
前核群 A 526, 527f, 528f, 530f
前陥凹《坐骨肛門窩の》 anterior recess 185
前眼瞼縁 anterior palpebral margin 402, 403f
前眼房 anterior chamber 410, 411f
前脚《アブミ骨の》 anterior limb 419, 420f
前脚《内包の》 anterior limb 561, 561f
前弓《第1頸椎の》 anterior arch 208, 208f
前距骨関節面 344f
前距腓靱帯 anterior talofibular ligament 342, 343f
前鋸筋 serratus anterior 240f, 241, 282f, 300f
前胸鎖靱帯 anterior sternoclavicular ligament 269, 269f
前筋《内後頭筋の》 484
前区画《下腿の》 324, 325f, 329f
前区画《上腕の》 anterior compartment 248, 248f
前区画《前腕の》 253f, 254
前区画《大腿の》 319, 320f, 324f
前脛距部 343f
前脛骨筋 tibialis anterior 324, 325f, 329f
前脛骨区画症候群 anterior tibial compartment syndrome 329
前脛骨動脈 anterior tibial artery 355f, 356, 359, 359f
前脛腓靱帯 19f
前頸三角 anterior triangle 491, 492f
前頸静脈 anterior jugular vein 458, 458f, 500
前頸部 anterior cervical region 491
前鼓室動脈 anterior tympanic artery 420, 451
前交通動脈 anterior communicating artery 389, 389f
前交連 anterior commissure 536, 537f, 560, 560f
前骨間動脈 anterior interosseous artery 295, 295f, 302f, 303
前根《脊髄の》 anterior root 33, 217, 217f, 513f
前根糸《脊髄の》 anterior rootlet 217, 217f
前根動脈 anterior radicular artery 225f, 226
前索《延髄の》 516f
前索《脊髄の》 anterior funiculus 216, 217f, 513, 513f
前枝《脊髄の》 anterior ramus 34, 218, 218f, 223
前篩骨神経 anterior ethmoidal nerve 416, 428, 428f
前篩骨動脈 anterior ethmoidal artery 413f, 414, 427, 428f
前篩骨蜂巣 430
前耳介筋 auricularis anterior 393, 417
前室間溝 anterior interventricular sulcus 76, 77f
前室間枝《左冠状動脈の》 anterior interventricular branch 86f, 87
前室間静脈 anterior interventricular vein 88, 88f
前斜角筋 scalenus anterior 473, 474f, 497, 497f
前斜角筋結節 scalene tubercle 55, 56f
前十字靱帯 anterior cruciate ligament 338f, 340
前十字靱帯損傷 anterior cruciate ligament injury 340
前縦隔 anterior mediastinum 89, 89f
前縦靱帯 anterior longitudinal ligament 207, 207f
前床突起 anterior clinoid process 381f, 382
前障 claustrum 550f, 554
前踵骨関節面 344f
前上歯槽枝 anterior superior alveolar branch 416, 438, 445f, 446, 455, 455f
前上歯槽動脈 anterior superior alveolar artery 438, 443f, 446, 454, 454f
前上膵十二指腸動脈 anterior superior pancreaticoduodenal artery 135f, 138
前上腕回旋動脈 anterior circumflex humeral artery 290f, 291, 292f, 293
前心臓静脈 anterior cardiac vein 89
前深側頭動脈 450f
前腎 pronephros 172
前正中線 anterior median line 53, 53f
前正中裂《延髄の》 516f
前正中裂《脊髄の》 anterior median fissure 216, 217f, 512
前脊髄視床路 anterior spinothalamic tract 514, 514f, 523, 562f, 563
前脊髄小脳路 anterior spinocerebellar tract 514, 514f, 523, 562f
前脊髄静脈 anterior spinal vein 226, 226f
前脊髄動脈 anterior spinal artery 225, 225f, 389f
前舌腺 462f
前仙骨孔 anterior sacral foramen 160f, 161
前仙腸靱帯 anterior sacro-iliac ligament 161f, 162
前尖 81f
前側索《脊髄の》 anterolateral funiculus 513
前大腿皮静脈 361f
前大脳動脈 anterior cerebral artery 388, 389f, 456
前柱《脊髄の》 anterior column 513, 513f
前腸 137f
前ツチ骨ヒダ anterior malleolar fold 418, 418f
前庭 vestibule 417f, 422f, 423, 423f
前庭階 scala vestibuli 422, 423f
前庭球 bulb of vestibule 188, 190f, 194, 194f
前庭球静脈 195f
前庭球動脈 195f
前庭頸反射 526
前庭小脳 vestibulocerebellum 546f, 547, 547f, 548
前庭神経 vestibular nerve 424
前庭神経核 vestibular nuclei 520f, 522
前庭神経節 vestibular ganglion 462
前庭神経野 vestibular area 519f, 520
前庭靱帯 vestibular ligament 482, 482f
前庭脊髄反射 526
前庭脊髄路 vestibulospinal tract 514f, 515, 568, 568f
前庭窓 oval window 419, 419f, 422f, 423
前庭動眼反射 vestibulo-ocular reflex 406, 526
前庭ヒダ vestibular fold 482, 482f, 483, 483f, 484f
前庭膜 vestibular membrane 423, 423f
前庭裂 rima vestibuli 483, 483f
前頭 sinciput 375
前頭蓋窩 anterior cranial fossa 380
前頭眼窩野 orbitofrontal area 557
前頭眼野 frontal eye field 557
前頭筋 frontal belly 394f, 395
前頭骨 frontal bone 375, 375f, 381f, 412f, 427f
—— 頬骨突起 375, 375f
—— 上顎突起 375f, 376
前頭枝《中硬膜動脈の》 384f, 385
前頭神経 frontal nerve 414, 415f
前頭前野 prefrontal cortex 557
前頭前野ループ 551
前頭直筋 rectus capitis anterior 472, 474f
前頭洞 frontal sinus 429f, 430
前頭突起《頬骨の》 376, 378f
前頭突起《上顎骨の》 375f, 376
前頭面 frontal plane 4, 4f
前頭葉 frontal lobe 385, 386f, 510, 511f, 553, 553f
前頭稜 frontal crest 380, 381f
前頭鱗 squamous part 375, 375f
前頭連合野 frontal association cortex 557
前突起 anterior process 419, 420f
前内椎骨静脈叢 anterior internal vertebral plexus 226, 226f, 227

前乳頭筋　78, 80f, 81f
前捻角　anteversion angle　311, 311f
前脳《脳の発生における》　prosencephalon　385, 385f
前脳胞　509, 509f
前肺神経叢　anterior pulmonary plexus　73
前半規管　anterior semicircular duct　423f, 424
前皮枝《腸骨下腹神経の》　anterior cutaneous branch　154
前皮枝《肋間神経の》　anterior cutaneous branch　64f, 65, 108, 108f
前皮質脊髄路　anterior corticospinal tract　514f, 515
前腓骨頭靱帯　338f
前腹側核　ventral anterior nucleus(VA)　527, 528f, 530f
前房隅角　anterior chamber angle　410, 411f
前方引き出し症状　340f
前迷走神経幹　anterior vagal trunk　96f, 97, 114, 126
前毛様体動脈　anterior ciliary artery　411, 414
前野《視床下部の》　532f
前有孔質　anterior perforated substance　540, 540f
前葉《下垂体の》　anterior lobe　534, 534f, 537f
前葉《胸腰筋膜の》　224f, 225
前梨状野《梨状葉の》　prepiriform area　540
前立腺　prostate　46, 46f, 171f, 174f, 176, 176f
—— 移行領域　177, 177f
—— 中心領域　177, 177f
—— 非腺領域　177, 177f
—— 辺縁領域　177, 177f
前立腺癌　prostatic carcinoma　177
前立腺筋膜　prostatic fascia　171f, 183
前立腺枝《下膀胱動脈の》　197f
前立腺小室　171
前立腺静脈叢　prostatic venous plexus　172, 192, 193f
前立腺神経叢　prostatic plexus　202
前立腺前部　preprostatic part　171
前立腺洞　prostatic sinus　171, 171f
前立腺肥大症　benign prostatic hyperplasia　177
前立腺部　prostatic part　171
前肋間枝《内胸動脈の》　anterior intercostal artery　63, 64f
前弯《脊柱の》　lordosis　213
前腕　forearm　232, 232f
前腕筋膜　antebrachial fascia　24, 253, 253f
前腕骨間膜　interosseous membrane of forearm　19f, 253f, 254, 276f, 302f, 303
前腕伸筋群　260
前腕正中皮静脈　median antebrachial vein　297, 298f

そ

ソマトスタチン　somatostatin　533
そとわ　toe out　311
鼠径下裂孔　subinguinal space　164, 164f
鼠径管　inguinal canal　110, 110f
—— 外側脚　111
—— 内側脚　111
鼠径三角　inguinal triangle　111
鼠径靱帯　inguinal ligament　104f, 105, 110, 110f, 363f, 364
鼠径部　inguinal region　102f, 103
鼠径ヘルニア　inguinal hernia　111
鼠径リンパ節　inguinal lymph node　44, 44f
咀嚼　mastication　10, 439
咀嚼筋　masticatory muscle　446, 447f, 448
粗線《大腿骨の》　linea aspera　310f, 311
粗面　tuberosity　16
疎性結合組織　loose connective tissue　396, 397f
双羽状　bipennate　23
双羽状筋　23f
双顆関節　bicondylar joint　20f, 21
双極性ニューロン　bipolar　506f, 507
爪根　nail root　14, 14f
爪床　nail bed　14, 14f
爪上皮　14f
爪体(爪甲)　nail plate　14, 14f
爪母基　nail matrix　14, 14f
棕状ヒダ　palmate fold　179, 179f
僧帽筋　trapezius　219, 241, 242f, 243f, 471f
僧帽弁　mitral valve　80f, 81, 81f
総肝管　common hepatic duct　125f, 126f, 127, 128f
総肝動脈　common hepatic artery　125, 130f, 135f, 138
総脚　common limb　422f, 424
総頸動脈　common carotid artery　41, 90f, 456, 471f, 494, 494f
総腱鞘《指屈筋の》　27f
総腱輪　common tendinous ring　405, 405f, 412
総骨間動脈　common interosseous artery　295, 295f
総指伸筋　extensor digitorum　257, 258f
総指伸筋腱　258f
総掌側指神経　common palmar digital nerve　287, 288f
総掌側指動脈　common palmar digital artery　296f, 297
総胆管　bile duct　127, 128, 128f
総胆管括約筋　sphincter of bile duct　128
総腸骨静脈　common iliac vein　41, 41f, 149f, 198, 199f
総腸骨動脈　common iliac artery　41, 41f, 146, 195, 197f
総腸骨リンパ節　common iliac node　198
総排泄腔　cloaca　172, 172f
総腓骨神経　common fibular nerve　38f, 351, 351f, 367, 367f
総腓骨神経部《坐骨神経の》　199, 200f
総鼻道　common nasal meatus　425, 426f
層板　18f
造後腎胚芽組織　metanephrogenic blastema　172, 172f
象牙質　dentine　437, 437f
臓性運動性　visceral motor　460, 521
臓性感覚性　visceral sensory　460, 521
臓性神経　visceral nerve　31
臓側胸膜　visceral pleura　58f, 67, 67f
臓側板　visceral layer　74, 75f
臓側腹膜　visceral peritoneum　132, 133f
臓側面《肝臓の》　visceral surface　123
臓側面《脾臓の》　visceral surface　131
足弓　arch of foot　346, 346f
足細胞　144f
足底筋　plantaris　326, 327f
足底腱膜　plantar aponeurosis　330, 346f, 347
足底方形筋　quadratus plantae　331, 331f, 333f
足背静脈弓　dorsal venous arch of foot　361f, 362
足背動脈　dorsal artery of foot　359f, 360, 360f, 368
足紋　soleprint　13
足根　ankle　308
足根間関節　345f
足根管　tarsal tunnel　369, 369f
足根骨　tarsal bone　313, 313f, 344f
足根中足関節　tarsometatarsal joint　343f, 346
足根洞　tarsal sinus　343f, 345
足根部　ankle region　309
束傍核　Pf(parafascicular nucleus)　528
速筋線維　fast-twitch fiber　26
速歩　trot　515
側角《脊髄の》　lateral horn　216, 217f
側筋《内後頭筋の》　485
側坐核　nucleus accumbens　549
側索《延髄の》　516f
側索《脊髄の》　lateral funiculus　216, 217f, 513, 513f
側柱《脊髄の》　lateral column　513
側頭域　temporal region　374
側頭窩　temporal fossa　446
側頭下窩　infratemporal fossa　374, 442, 446, 449, 449f
側頭筋　temporalis　446, 447f, 449f
側頭筋膜　temporal fascia　446
側頭骨　temporal bone　377, 378f, 379f, 381f, 448f, 449f
—— 下顎窩　448f
—— 関節結節　448f
—— 岩様部　377, 378f
—— 頬骨突起　378f
—— 茎状突起　379f
—— 鼓室部　377, 378f
—— 錐体　381f, 382
—— 内耳孔　381f
—— 鱗部　377, 378f
側頭枝《顔面神経の》　401f, 402
側頭突起《頬骨の》　376, 378f

側頭弁蓋 temporal operculum 554
側頭葉 temporal lobe 385, 386f, 510, 511f, 553f, 554
側頭連合野 temporal association cortex 557
側脳室 lateral ventricle 385, 387, 387f, 509f, 510, 551, 552f
側副靱帯 277f
側腹部 lateral region 102f, 103
測定異常 dysmetria 548
塞栓 embolus 41
塞栓症 embolism 41

た

ダイテルス核 Deiters nucleus 522
ダグラス窩 Douglas fossa, pouch of Douglas 133, 184, 184f
手綱 habenula 526, 527f, 531
手綱交連 habenular commissure 531, 560, 560f
手綱三角 habenular trigone 531
田原結節 node of Tawara 85f, 86
多羽状 multipennate 23
多羽状筋 23f
多極性ニューロン multipolar 506, 506f
多形層 554, 554f
多軸性 multi-axial 20
多裂筋 multifidus 221, 222f
唾液腺 salivary gland 45, 45f, 435
楕円関節 ellipsoid joint 20, 20f
太陽神経節 solar ganglion 148, 149f
対角枝《左冠状動脈の》 diagonal branch 86f, 87
対光反射 light reflex 409
対珠 antitragus 417, 417f
対輪 antihelix 417, 417f
体温調節 thermoregulation 14
体外衝撃波結石破砕術 extracorporeal shock wave lithotripsy (ESWL) 145
体幹 trunk 7, 7f
体肢 extremities 7, 7f, 9
体循環 systemic circulation 40, 40f
体性運動神経線維 25
体性運動性 somatic motor 460, 521
体性感覚 somatic sensation 14, 39, 561
—— の上行路 562f, 563f
体性感覚神経線維 25
体性感覚性 somatic sensory 460, 521
体性神経 somatic nerve 9, 31
体部位局在 somatotopy 557
体壁 body wall 9
体壁領域 468f
苔状線維 mossy fiber 548, 548f
胎児の循環器系 42, 42f
胎生 viviparity 10
胎盤 42f
帯状 strap 23
帯状回 cingulate gyrus 540, 541f, 553f, 554
帯状回峡 541f
帯状筋 23f
帯状束 cingulum 559
帯状疱疹 herpes zoster 38
大陰唇 labium majus 47, 193, 194f
大円筋 teres major 242f, 244f, 245, 300f
大角《舌骨の》 greater horn 469, 469f
大鉗子 major forceps 560, 560f
大臼歯 molar tooth 436, 437f
大胸筋 pectoralis major 239, 240f, 283f
—— 胸肋部 239
—— 鎖骨部 239
—— 腹部 239
大頬骨筋 zygomaticus major 393, 394f
大結節 greater tubercle 235, 235f
大口蓋管 greater palatine canal (duct) 439, 453
大口蓋孔 greater palatine foramen 378, 379f, 440f
大口蓋神経 greater palatine nerve 440f, 441, 445f, 446, 455f, 456
大口蓋動脈 greater palatine artery 427, 428f, 439, 440f, 454, 454f
大後頭孔 foramen magnum 214, 377, 379f, 380, 381f, 382
大後頭神経 greater occipital nerve 38f, 227, 400f, 401
大後頭直筋 rectus capitis posterior major 221, 223f
大骨盤 greater pelvis 158f, 162, 162f
大坐骨孔 greater sciatic foramen 163, 163f, 164, 164f, 308, 365f, 366
大坐骨切痕 greater sciatic notch 158, 159f, 309, 309f, 365f, 366
大耳介神経 great auricular nerve 38f, 400f, 401, 418, 491, 492f, 501
大十二指腸乳頭 major duodenal papilla 114, 137f
大静脈 vena cava 41
大静脈孔 caval opening 152, 152f
大静脈溝《肝臓の》 groove for vena cava 123, 124f
大静脈洞 sinus of venae cavae 78, 79f
大心臓静脈 great cardiac vein 88, 88f
大腎杯 major calyx 142, 143f
大錐体神経 greater petrosal nerve 395f, 425
大髄節動脈 great segmental medullary artery 225f, 226
大舌下腺管 major sublingual duct 436
大泉門 anterior fontanelle 380, 380f
大前庭腺 greater vestibular gland 46f, 47, 194
大槽 384
大唾液腺 major salivary gland 435, 435f
大腿 thigh 308, 308f
—— 後区画 posterior compartment 322, 323f
—— 前区画 anterior compartment 319, 320f
—— 内側区画 medial compartment 320, 321f
大腿管 femoral canal 363f, 364
大腿筋膜 fascia lata 24, 103f, 105, 319, 322, 324f
大腿筋膜張筋 tensor fasciae latae 316f, 317, 317f
大腿骨 femur 17f, 310f, 311
—— 顆間窩 310f
—— 外側顆 lateral condyle 310f, 311, 339
—— 外側上顆 lateral epicondyle 310f, 312
—— 外側唇 lateral lip 310f, 311
—— 小転子 lesser trochanter 310f, 311
—— 大転子 greater trochanter 310f, 311
—— 転子窩 trochanteric fossa 310f, 311
—— 転子間線 intertrochanteric line 310f, 311
—— 転子間稜 intertrochanteric crest 311
—— 内側顆 medial condyle 310f, 311, 339
—— 内側上顆 medial epicondyle 310f, 312
—— 内側唇 medial lip 310f, 311
大腿骨頸 neck of femur 310f, 311
大腿骨頸部骨折 femoral neck fracture 335, 335f
大腿骨体 body of femur 310f, 311
大腿骨頭 head of femur 310f, 311, 334f, 335
大腿骨頭壊死 aseptic necrosis of the femoral head 335
大腿骨頭靱帯 ligament of head of femur 334f, 335
大腿三角 femoral triangle 308, 363f, 364
大腿四頭筋 quadriceps femoris 319, 320f, 324f
大腿枝《陰部大腿神経の》 femoral branch 153f, 154
大腿膝窩静脈 361f
大腿鞘 femoral sheath 363f, 364
大腿静脈 femoral vein 362, 362f, 363f, 364
大腿神経 femoral nerve 153f, 154, 347, 348f, 349f, 352, 352f, 363f, 364
—— 筋枝 347, 349f
—— 前皮枝 347, 349f
大腿深動脈 deep artery of thigh 357f, 358
大腿直筋 rectus femoris 319, 320f, 324f
大腿動脈 femoral artery 355f, 356, 357f, 358f, 363f, 364
—— の触診 358
大腿二頭筋 biceps femoris 322, 323f, 324f, 367, 367f
大腿皮神経 38f
大腿ヘルニア femoral hernia 365, 365f
大腿方形筋 quadratus femoris 316f, 317f, 319, 365f
大腿方形筋神経 nerve to quadratus femoris 199, 349, 350f
大腿輪 femoral ring 363f, 366
大腸 large intestine 8f, 45, 120, 121f
大転子《大腿骨の》 greater trochanter 310f, 311

大殿筋　gluteus maximus　315, 316f, 317f
大動脈　aorta　41, 41f
大動脈弓　aortic arch　41, 41f, 75f, 90f, 91, 92f
大動脈口　aortic orifice　80f, 81, 84, 84f
大動脈腎動脈神経節　aorticorenal ganglion　148, 149f
大動脈前神経節　preaortic ganglion　34f, 36
大動脈前庭　aortic vestibule　80f, 81
大動脈洞　aortic sinus　82
大動脈弁　aortic valve　80f, 81, 82, 82f
大動脈裂孔　aortic hiatus　152f, 153
大内臓神経　greater splanchnic nerve　34f, 36, 96, 96f, 114, 149f, 150
大内転筋　adductor magnus　321, 321f, 324f, 364f, 365f, 366
大脳　cerebrum　30, 30f, 385, 510, 511f, 552
—— 回　385
—— 溝　385
—— 新皮質　510
大脳外側窩槽　384
大脳鎌　falx cerebri　383, 383f
大脳基底核　basal nuclei(ganglia)　30, 385, 510, 549, 550f, 553
大脳脚　cerebral crus　511f, 516f, 518
大脳脚(狭義)　cerebral crus　512, 518f, 519
大脳脚(広義)　cerebral peduncle　512, 518f, 519
大脳縦裂　longitudinal cerebral fissure　510, 511f, 553
大脳新皮質　554
大脳髄質　558f
大脳動脈輪　cerebral arterial circle　389, 389f, 456
大脳半球　cerebral hemisphere　385, 386f, 510
大脳皮質　cerebral cortex　30, 510, 553
—— の機能局在　556f
大脳皮質-基底核ループ　cortico-basal ganglia loop　549, 551, 551f, 568, 569f
大脳皮質-小脳ループ　569, 569f
大鼻翼軟骨　major alar cartilage　425, 426, 427f
大伏在静脈　great saphenous vein　361f, 362
大網　greater omentum　112, 112f, 133, 133f, 134, 136, 137f
大網ヒモ　omental taenia　120, 121f
大腰筋　psoas major　150, 151f, 153f, 314, 315f
大翼《蝶形骨の》　greater wing　378, 379f, 381f, 382
大菱形筋　rhomboid major　219, 241, 242f, 243f, 282f
大菱形骨　trapezium　237, 238f
大菱形骨結節　tubercle of trapezium　237, 238f
台形体　trapezoid body　565, 565f
第1貫通動脈　357f, 358
第1胸神経　65
第1頸椎(環椎)　atlas；C1　208, 208f, 468f
—— 横突孔　208f
—— 下関節面　208, 208f
—— 外側塊　208, 208f
—— 後弓　208, 208f
—— 上関節面　208, 208f
—— 前弓　208, 208f
第1腱区画　260, 261f
第1裂《小脳の》　primary fissure　545f, 546
第1肋軟骨　269f
第1肋間動脈　498f, 499
第2頸椎(軸椎)　axis；C2　208, 209f, 468f
—— 歯突起　208, 209f
—— 上関節面　208, 209f
第2腱区画　260, 261f
第2肋間動脈　498f, 499
第3腱区画　260, 261f
第4・5胸椎間　52
第4頸椎　209f
第4腱区画　260, 261f
第4腰椎　212f
第5腱区画　260, 261f
第5中足骨粗面　313f
第6胸椎　212f
第6腱区画　260, 261f
第7頸椎(隆椎)　vertebra prominens　208, 468f
第三後頭神経　third occipital nerve　227, 400f, 401
第三脳室　third ventricle　385, 386f, 387, 387f, 509f, 510, 527f, 536, 537f
—— 脈絡叢　536, 537f, 538f
第三腓骨筋　fibularis tertius　324, 325f
第四脳室　fourth ventricle　386f, 387, 387f, 509f, 510, 519f
—— 髄条　medullary striae of fourth ventricle　519, 519f
—— 脈絡叢　538f
脱臼　dislocation　20
胆管　128f
胆汁　127, 130
胆膵管膨大部　hepatopancreatic ampulla　128, 129
胆石　gallstone　128
胆道　127
胆嚢　gallbladder　124, 125f, 127, 128f
—— 頸　127
—— 体　127
—— 底　127
胆嚢管　cystic duct　127, 128f
胆嚢肝三角　cystohepatic triangle　128
胆嚢三角　128f
胆嚢静脈　cystic vein　128, 141
胆嚢動脈　cystic artery　128, 135f, 138
単関節筋　mono-articular muscle　22
淡蒼球　globus pallidus　549, 550f, 561f
短胃静脈　short gastric vein　114, 141, 141f
短胃動脈　short gastric artery　113, 113f, 135f, 138
短回旋筋　221
短環フィードバック　535f
短期記憶　544, 544f
短脚《キヌタ骨の》　short limb　419, 420f
短後毛様体動脈　short posterior ciliary artery　411, 414
短骨　short bone　16
短趾屈筋　flexor digitorum brevis　330, 331f, 333f
短趾伸筋　extensor digitorum brevis　330, 330f
短小指屈筋　flexor digiti minimi brevis　262f, 264, 264f
短小趾屈筋　flexor digiti minimi　332f, 333, 333f
短掌筋　palmaris brevis　263, 267f
短足底靱帯　short plantar ligament　343f, 345, 346f, 347
短頭《上腕二頭筋の》　246, 246f
短頭《大腿二頭筋の》　322, 323f, 324f
短橈側手根伸筋　extensor carpi radialis brevis　254, 256f
短内転筋　adductor brevis　321, 321f, 324f
短腓骨筋　fibularis brevis　325, 326f, 329f
短腓骨筋腱　326f, 369f
短母指外転筋　abductor pollicis brevis　260, 262f, 263f
短母指屈筋　flexor pollicis brevis　261, 262f, 263f
—— 深頭　deep head　261, 262f
—— 浅頭　superficial head　261, 262f
短母指伸筋　extensor pollicis brevis　257, 259f
短母趾屈筋　flexor hallucis　332, 332f, 333f
短母趾伸筋　extensor hallucis brevis　330, 330f
短毛様体神経　short ciliary nerve　411, 415f, 416
弾性円錐　conus elasticus　480f, 482, 482f, 483f
弾性動脈　elastic artery　42, 43f
弾発指　trigger finger　268

ち

チン小帯　Zinn's zonule　407, 408f
恥丘　mons pubis　193, 194f
恥骨　pubis　159f, 160, 309f, 310
恥骨下角　162, 162f
恥骨下曲　171, 171f
恥骨下枝　inferior pubic ramus　160, 309f, 310
恥骨筋　pectineus　320, 321f, 363f, 364
恥骨筋線　pectineal line　310f, 311
恥骨頸靱帯　pubocervical ligament　183, 183f
恥骨結節　pubic tubercle　158, 159f, 160, 309, 309f, 310
恥骨結合　pubic symphysis　18, 19f, 160, 161f, 162, 310
恥骨結合面　159f
恥骨後隙　retropubic space　170, 171f, 183, 183f

恥骨櫛　pecten pubis
159f, 160, 162f, 309f, 310
恥骨上枝　superior pubic ramus
159f, 160, 309f, 310
恥骨前曲　171, 171f
恥骨前立腺靱帯　puboprostatic ligament
170, 171f, 183
恥骨体　body of pubis
159f, 160, 309f, 310
恥骨大腿靱帯　pubofemoral ligament
334f, 335
恥骨直腸筋　puborectalis　165f, 166
恥骨尾骨筋　pubococcygeus　165f, 166
恥骨部《腹部の》　pubic region　102, 102f
恥骨膀胱靱帯　pubovesical ligament
170, 183, 183f
恥骨稜　pubic crest　159f, 160, 309f, 310
遅筋線維　slow-twitch fiber　26
智歯　436
緻密質　compact bone　16, 17f, 18f
緻密部《黒質の》　compact part　549, 551
腟　vagina　46f, 47, 174f, 179, 180f
—— 尿道隆起　urethral carina of vagina
179, 180f
腟円蓋　vaginal fornix　179, 180f
腟口　vaginal orifice　179, 180f, 194, 194f
腟枝《子宮動脈の》　197f
腟皺柱　vaginal column　179, 180f
腟静脈叢　180f, 181, 199f
腟前庭　vestibule　193, 194f
腟動脈　vaginal artery　181, 198
腟粘膜ヒダ　vaginal rugae　179, 180f
中咽頭収縮筋　middle constrictor
475, 477f, 495f
中腋窩線　midaxillary line　53, 53f
中隔縁柱　septomarginal trabecula
79f, 81
中隔核　septal nucleus　542
中隔後鼻枝《蝶口蓋動脈の》　427, 428f
中隔《側脳室の》　septum　542
—— 透明中隔　542
中隔乳頭筋　78, 79f
中肝静脈　intermediate hepatic vein　126
中間楔状骨　intermediate cuneiform
313f, 314
中間広筋　vastus intermedius
319, 320f, 324f
中間神経　intermediate nerve　522
中間帯《脊髄の》　intermediate zone
513, 513f
中間中胚葉　intermediate mesoderm
172
中間皮質　mesocortex　540, 554
中間部《下垂体の》　pars intermedia
534, 534f
中間野《視床下部の》　532f
中距骨関節面　344f
中頸神経節　middle cervical ganglion
495f, 496f, 497
中頸心臓神経　middle cervical cardiac nerve　89, 497
中結腸動脈　middle colic artery
121, 122f, 138f, 139
中結腸リンパ節　middle colic node　123
中甲状腺静脈　middle thyroid vein
489f, 491
中硬膜静脈　385
中硬膜動脈　middle meningeal artery
384f, 385, 450f, 451
—— 前頭枝　385
—— 頭頂枝　385
中篩骨蜂巣　429f, 430
中耳　middle ear　417f, 418
中膝動脈　middle genicular artery
358, 359f, 367f
中斜角筋　scalenus medius
282f, 473, 474f
中手間関節　intermetacarpal joint
277f, 278
中手筋　metacarpal muscles　264, 265f
中手骨　metacarpal　237, 238f
—— 体　body　237
—— 底　base　237
—— 頭　head　237
中手指節関節(MP 関節)　metacarpophalangeal joint　258f, 277f, 278, 279
中手部　metacarpal region　264
中縦隔　middle mediastinum　89, 89f
中小脳脚　middle cerebellar peduncle
517, 517f, 519f, 545f, 547
中踵骨関節面　344f
中上歯槽枝　middle superior alveolar branch　416, 438, 445f, 446, 455, 455f
中食道狭窄　91, 91f
中心腋窩リンパ節　299, 299f
中心窩　fovea centralis　408, 408f
中心管　central canal　517f, 519
中心溝《大脳の》　central sulcus
511f, 553, 553f
中心後回　postcentral gyrus　553f, 554
中心静脈　127f
中心前回　precentral gyrus　553, 553f
中心臓静脈　middle cardiac vein
88, 88f, 92f
中心乳糜管　119f
中心部《側脳室の》　central part
552, 552f
中心傍小葉　paracentral lobule　553f, 554
中心領域《前立腺の》　central zone
177, 177f
中神経幹　middle trunk　280, 280f
中腎　mesonephros　172, 172f
中腎管　mesonephric duct
172, 172f, 182, 182f
中腎傍管　paramesonephric duct
182, 182f
中枢神経系　central nervous system (CNS)　28, 33f, 506
中枢性軸索　506f
中節骨　middle phalanx
237, 238f, 313f, 314
中前頭回　middle frontal gyrus　553, 553f
中足筋群　333f, 334
中足骨　metatarsal　313f, 314
—— 体　body　314
—— 底　base　314
—— 頭　head　314
中足趾節関節(MTP 関節)　metatarsophalangeal joint　343f, 346
中側頭回　middle temporal gyrus
553f, 554
中側頭動脈　middle temporal artery　449
中側副動脈　294f
中大脳動脈　middle cerebral artery
388, 389f, 456
中腸　137, 137f
中腸動脈　137f
中直腸横ヒダ　168f
中直腸静脈　139f, 169f, 199f
中直腸動脈神経叢　middle rectal plexus
202
中直腸動脈　middle rectal artery
167, 169f, 197f, 198
中殿筋　gluteus medius　316f, 317, 317f
中殿皮神経　medial clunial nerve
38f, 227, 352, 352f
中頭蓋窩　middle cranial fossa　382
中脳　midbrain, mesencephalon　30f, 31, 385, 385f, 386f, 387, 509, 511f, 512, 516f, 518, 518f
中脳蓋　tectum of midbrain, mesencephalic tectum　512, 518f, 519
中脳外側溝　518f
中脳水道　aqueduct of midbrain, cerebral aqueduct
386f, 387, 387f, 509f, 510, 518f, 519
中脳被蓋　tegmentum of midbrain, mesencephalic tegmentum　512, 518f, 519
中脳胞　509, 509f
中鼻甲介　middle nasal concha
425, 426, 426f, 427f
中鼻道　middle nasal meatus　425, 426f
中部《僧帽筋の》　242f, 243f
中副腎動脈　middle suprarenal artery
145, 146f, 147f
中膜《血管の》　tunica media　42, 43f
中葉《胸腰筋膜の》　224f, 225
中葉《肺の》　middle lobe　68, 69f
虫垂　appendix　48, 120, 121f, 432
虫垂間膜　meso-appendix　120, 121f
虫様筋　lumbricals
264, 265f, 266f, 331f, 332, 333f
肘　elbow　232
肘窩　cubital fossa　233, 302, 302f
—— での静脈穿刺　297
肘関節　elbow joint　272, 274f
肘関節運動　275f
肘筋　anconeus　246, 247f, 248
肘正中皮静脈　median cubital vein
297, 298f
肘頭　olecranon　236, 236f, 274f
肘頭窩　olecranon fossa　235f, 236
肘リンパ節　299f
柱脚　stylopodium　237
長回旋筋　221
長環フィードバック　535f
長期記憶　544f, 545
長脚《キヌタ骨の》　long limb of incus
419, 420f

長胸神経　long thoracic nerve 281, 282f, 289
長後毛様体動脈　long posterior ciliary artery 411, 413f, 414
長骨　long bone 16, 17f
長趾屈筋　flexor digitorum longus 327, 328f, 329f
長趾屈筋腱　328f, 331f
長趾伸筋　extensor digitorum longus 324, 325f, 329f
長掌筋　palmaris longus 249, 250f
長掌筋腱　267f
長掌筋枝　284f
長足底靱帯　long plantar ligament 343f, 346f, 347
長頭《上腕三頭筋の》 247, 247f
長頭《上腕二頭筋の》 246, 246f
長頭《大腿二頭筋の》 322, 323f, 324f
長橈側手根伸筋　extensor carpi radialis longus 254, 256f
長内転筋　adductor longus 321, 321f, 324f, 363f, 364, 364f, 366
長腓骨筋　fibularis longus 325, 326f, 329f
長腓骨筋腱　326f, 332f, 369f
長母指外転筋　abductor pollicis longus 257, 259f
長母指屈筋　flexor pollicis longus 249, 252f
—— の腱鞘　268, 268f
長母指屈筋腱　flexor pollicis longus tendon 251, 252f, 255f, 267f
長母指伸筋　extensor pollicis longus 257, 259f
長母趾屈筋　flexor hallucis longus 327, 328f, 329f
長母趾屈筋腱　328f
長母趾伸筋　extensor hallucis longus 324, 325f, 329f
長毛様体神経　long ciliary nerve 411, 414, 415f
鳥距　calcarine spur 552
鳥距溝　calcarine sulcus 553f, 554
腸陰窩　intestinal crypt 119, 119f
腸間膜　mesentery 116f, 117, 133f, 134f, 135
腸間膜根　root of mesentery 116f, 117
腸脛靱帯　iliotibial tract 316, 316f, 317f, 319, 323, 324f
腸骨　ilium 159f, 160, 309f, 310
腸骨窩　iliac fossa 159f, 160, 309f, 310
腸骨下腹神経　iliohypogastric nerve 38f, 108, 108f, 153f, 154, 347, 348f, 352, 352f
—— 外側皮枝　154
—— 前皮枝　154
腸骨筋　iliacus 151, 151f, 153f, 314, 315f
腸骨筋筋膜　iliac fascia 315
腸骨鼠径神経　ilio-inguinal nerve 108f, 109, 153f, 154, 191f, 194, 348f, 352, 352f
腸骨粗面　iliac tuberosity 159f, 160, 309f, 310
腸骨体　body of ilium 159f, 160, 309f, 310
腸骨大腿靱帯　iliofemoral ligament 334f, 335
腸骨尾骨筋　iliococcygeus 165f, 166
腸骨翼　wing of ilium 159f, 160, 309f, 310
腸骨稜　iliac crest 153f, 159f, 160, 309f, 310
腸絨毛　intestinal villi 117, 117f, 119, 119f
腸恥筋膜弓　iliopectineal arch 315
腸内分泌細胞《胃腺の》　enteroendocrine cell 47, 114
腸腰筋　iliopsoas 151f, 152, 314, 315f, 364
腸腰筋筋膜　iliopsoas fascia 314
腸腰靱帯　iliolumbar ligament 161f, 162, 211
腸腰動脈　iliolumbar artery 195, 197f
腸リンパ本幹　intestinal trunk 44, 44f, 114
腸肋筋　iliocostalis 220f, 221, 224f
跳躍靱帯　spring ligament 343f, 345, 347
跳躍伝導　saltatory conduction 29, 29f
蝶下顎靱帯　sphenomandibular ligament 448, 448f
蝶形骨　sphenoid bone 379f, 381f, 382, 412f
—— 小翼　lesser wing 380, 381f, 382
—— 大翼　greater wing 378, 379f, 381f, 382
—— 翼状突起　pterygoid process 378, 379f, 382
蝶形骨体　body of sphenoid 381f, 382
蝶形骨大翼　449f
蝶形骨洞　sphenoidal sinus 429f, 430
—— 内側板　426, 427f
蝶口蓋孔　sphenopalatine foramen 426, 427f, 453
蝶口蓋動脈　sphenopalatine artery 427, 428f, 454, 454f
蝶篩陥凹　spheno-ethmoidal recess 425, 426f, 429f, 430
蝶番関節　hinge joint 20f, 21
聴覚　audition 39, 529, 564
—— 伝導路　565f
聴放線　acoustic radiation 529, 557, 560, 565f
直回　straight gyrus 553f, 554
直静脈洞　straight sinus 390f, 391
直精細管　straight tubule 175, 175f
直接鼠径ヘルニア　direct inguinal hernia 111
直接路　551, 551f
直腸　rectum 45, 45f, 167, 168f
直腸子宮窩　recto-uterine pouch 133, 183f, 184, 184f
直腸子宮ヒダ　recto-uterine fold 184, 184f
直腸静脈　169f
直腸静脈叢　rectal venous plexus 167, 168f, 169f, 198
直腸腟中隔　rectovaginal septum 183, 183f
直腸動脈　167
直腸膀胱窩　recto-vesical pouch 133, 133f, 171f, 184
直腸膀胱中隔　recto-vesical septum 171f, 183
直腸膨大部　rectal ampulla 167, 168f
直動脈　118f, 119
直立二足歩行　erect bipedalism 11, 336
陳述記憶　544f, 545

つ

ツチ骨　malleus 419, 420f
ツチ骨柄　handle of malleus 419, 420f
ツチ骨頸　neck of malleus 419, 420f
ツチ骨条　malleolar stria 418, 418f
ツチ骨頭　head of malleus 419, 420f
ツチ骨隆起　malleolar prominence 418, 418f
椎間円板　intervertebral disc 18, 19f, 161f, 162, 207, 207f
椎間関節　zygapophysial joint 162, 207, 207f
椎間孔　intervertebral foramen 206, 207f, 211, 214
椎間静脈　intervertebral vein 226f, 227
椎間板ヘルニア　disk herniation 38, 207, 351
椎弓　vertebral arch 54, 55f, 206, 206f
椎弓根　pedicle 55, 55f, 206, 206f
椎弓板　lamina 55, 55f, 206, 206f
椎孔　vertebral foramen 54, 206, 206f
椎孔《胸椎の》 212f
椎孔《頸椎の》 209f
椎孔《腰椎の》 212f
椎骨　vertebra 55f, 206, 206f
椎骨動脈　vertebral artery 223f, 225f, 226, 389, 389f, 497, 498f
椎前筋群　prevertebral muscles 472, 474f
椎前神経節　prevertebral ganglion 36, 148
椎前神経叢　prevertebral plexus 148, 202
椎前葉《頸筋膜の》　prevertebral layer of cervical fascia 224f, 468f, 470, 471f
椎体　vertebral body 54, 55f, 206, 206f
椎体《胸椎の》 212f
椎体《腰椎の》 212f
椎傍神経節　paravertebral ganglion 35, 148
爪　nail 14, 14f
—— 爪根　14, 14f
—— 爪床　14, 14f
—— 爪上皮　14f
—— 爪体(爪甲)　14, 14f
—— 爪母基　14, 14f
蔓状静脈叢　pampiniform plexus 176, 176f, 177

て

テノン嚢　Tenon's capsule 406, 407f
デジュリン-クルンプケ症候群　Déjerine-Klumpke syndrome 281
デスモソーム　desmosome 83

デュシェンヌ歩行　Duchenne gait　318
デュピュイトラン拘縮　Dupuytren contracture　267, 267f
デルマトーム　dermatome　108f, 109
手　hand　232, 232f
—— の運動《前腕に対する》　278f
「手」→「しゅ-」も見よ
手首　wrist　232
底屈　plantarflexion　6
底側骨間筋　plantar interossei　332f, 333f, 334
底側踵舟靱帯　plantar calcaneonavicular ligament　343f, 344f, 345, 347
底側踵立方靱帯　plantar calcaneocuboid ligament　343f, 345, 347
底側中足動脈　plantar metatarsal artery　360f, 361
底《胆嚢の》　fundus　127
底板《神経管の》　floor plate　508f, 509
底部《後頭骨の》　379f
抵抗血管　resistance vessel　43
釘植　gomphosis　18, 19f
停止　insertion　21, 21f
転子　trochanter　16
転子窩《大腿骨の》　310f, 311
転子間線　310f, 311
転子間稜　311
伝達　transmission　28, 29, 506
伝導　conduction　28, 29, 506
電解質コルチコイド　mineralocorticoid　146
電気的心軸　85f
殿筋腱膜　gluteal aponeurosis　316f, 319
殿筋粗面　gluteal tuberosity　310f, 311, 316f
殿筋面　gluteal surface　309f, 310
殿筋面《寛骨の》　gluteal surface　159f, 160
殿部　gluteal region　308
殿部筋間隙　gluteal intermuscular space　366

と

トライツ靱帯　ligament of Treitz　117
トルコ鞍　sella turcica　381f, 382
トレンデレンブルク徴候　Trendelenburg sign　318
トレンデレンブルク歩行　Trendelenburg gait　318, 318f
ドゥ・ケルヴァン腱鞘炎　de Quervain synovitis　268
ドライアイ　dry eye　404
登上線維　climbing fiber　548, 548f
努力肺活量　forced vital capacity　70
投射線維　projection fiber　558f, 560, 561f
豆状骨　pisiform　237, 238f
島　insula　554
島回　insular gyrus　554
島限　limen insulae　554
透明中隔　septum pellucidum　542
等皮質　isocortex　554
頭　head　6, 6f
頭蓋　skull　7, 7f, 213
頭蓋冠　calvaria　17f, 376, 376f, 380
頭蓋腔　cranial cavity　214, 374, 374f, 380
頭蓋骨膜　pericranium　396, 397f
頭血腫　cephalhematoma　401
頭側　cranial　4
頭長筋　longus capitis　472, 474f
頭頂後頭溝　parieto-occipital sulcus　511f, 553, 553f
頭頂骨　parietal bone　377, 377f
頭頂枝《中硬膜動脈の》　384f, 385
頭頂弁蓋　parietal operculum　554
頭頂葉　parietal lobe　385, 386f, 510, 511f, 553f, 554
頭頂連合野　parietal association cortex　557
頭半棘筋　222f
頭板状筋　splenius capitis　219, 220f
頭皮　scalp　374, 396, 397f
頭部　head　374
橈骨　radius　236, 236f
—— 茎状突起　radial styloid process　237
橈骨窩　radial fossa　235f, 236, 274f
橈骨頸　236f
橈骨手根関節　wrist joint(radiocarpal joint)　276, 277f
橈骨静脈　radial veins　297
橈骨神経　radial nerve　38f, 248f, 280f, 283f, 284f, 286, 286f, 289, 302f
—— 浅枝　288f, 302f, 303
橈骨神経溝　groove for radial nerve　235, 235f, 302
橈骨神経麻痺　radial nerve palsy　285
橈骨切痕　radial notch　236, 236f
橈骨粗面　radial tuberosity　236f, 237
橈骨体　body of radius　236f, 237
橈骨頭　head of radius　236f, 237, 274f
橈骨動脈　radial artery　290f, 291, 294f, 295, 295f, 302f, 303
橈骨輪状靱帯　anular ligament of radius　274, 274f, 276f
橈側手根屈筋　flexor carpi radialis　249, 250f
—— の腱鞘　268f, 269
橈側側副動脈　294f
橈側反回動脈　radial recurrent artery　290f, 291, 294f, 295
橈側皮静脈　cephalic vein　297, 298f
糖質コルチコイド　glucocorticoid　146
糖尿病　diabetes mellitus　130
同名半盲　564
洞房結節　sinoatrial node　84, 85f
洞房結節枝　sinu-atrial nodal branch　87
胴　torso　6, 6f, 52, 102
動眼神経[Ⅲ]　oculomotor nerve　32f, 34f, 36, 37f, 391f, 392f, 414, 415f, 460, 516f, 518
動眼神経核　nucleus of oculomotor nerve　520f, 523
動眼神経副核　accessory nuclei of oculomotor nerve　520f, 523
動物性機能　animal function　8
動脈　artery　40
動脈アーチ(アーケード)　118f, 119
動脈円錐　conus arteriosus　78, 79f
動脈管　arterial duct, ductus arteriosus　42, 42f, 93
動脈管索　arterial ligament, ligamentum arteriosum　42, 92f, 93
動脈硬化症　arteriosclerosis　43
動脈周囲リンパ鞘　periarterial lymphatic sheath　131
動揺胸郭　flail chest　58
導出静脈　emissary vein　391
瞳孔　pupil　407, 408f
瞳孔括約筋　sphincter pupillae　407, 408f
瞳孔散大筋　dilator pupillae　407, 408f
特殊核　specific nuclei　529
特殊感覚　special sensation　561
特殊感覚性　special sensory　460, 521
突起　process　16

な

内　internal　6
内陰部静脈　187f, 192, 193f, 195f, 199f
内陰部動脈　internal pudendal artery　187f, 193f, 194, 195f, 197f, 198
—— 後陰唇枝　195f
—— 後陰嚢枝　192
内果　medial malleolus　312, 312f, 342, 343f
内顆粒層　409f, 554, 554f
内眼角　medial angle　402, 403f
内胸動脈　internal thoracic artery　63, 64f, 66, 498f, 499
—— 貫通枝　64f, 66f
—— 前肋間枝　63, 64f
内筋《内後頭筋の》　486
内頸静脈　internal jugular vein　41, 41f, 90f, 91, 92f, 390, 396f, 424, 451, 451f, 458, 458f, 471f, 499, 500
内頸動脈　internal carotid artery　388, 389f, 413f, 424, 456, 494, 494f, 495f
内頸動脈神経　internal carotid nerve　463
内頸動脈神経叢　internal carotid plexus　424
内肛門括約筋　internal anal sphincter　167, 168f, 186, 187f
—— 横筋　485
—— 後筋　485
—— 前筋　484
—— 側筋　485
—— 内筋　486
内喉頭筋　485f
内子宮口　internal os　179, 179f
内耳　internal ear　417f, 422, 422f
内耳孔《側頭骨の》　internal acoustic opening　381f, 382
内耳神経[Ⅷ]　vestibulocochlear nerve　32f, 39, 391f, 392f, 424, 461, 516f, 518
内耳道　internal acoustic meatus　382
内痔核　internal hemorrhoid　167
内錐体層　554, 554f
内生殖器　internal genitalia　173

内精筋膜 internal spermatic fascia 111, 176, 176f
内節《淡蒼球の》 internal segment 549, 550f
内舌筋 intrinsic muscle of tongue 433f, 434
内旋 internal rotation 5f, 6
内旋《眼球運動の》 intorsion 406
内鼠径ヘルニア internal inguinal hernia 111
内臓 viscera 8f, 9
内臓神経 splanchnic nerve 36
内臓痛 150
内臓領域 468f
内側 medial 6
内側腋窩隙 medial axillary space 300, 301f
内側縁《肩甲骨の》 234f
内側下膝動脈 inferior medial genicular artery 358, 359f, 367f
内側下腿皮枝 349f
内側顆《脛骨の》 medial condyle 312, 312f
内側顆《大腿骨の》 medial condyle 310f, 311, 338f, 339
内側顆上稜 medial supracondylar ridge 235, 235f
内側核《扁桃体の》 542, 543f
内側核群 526, 527, 527f
内側眼瞼交連 medial palpebral commissure 402
内側眼瞼靱帯 medial palpebral ligament 402, 403f, 407f
内側眼瞼動脈 medial palpebral artery 413f, 414
内側脚《鼠径管の》 medial crus 111
内側弓状靱帯 medial arcuate ligament 151, 152f
内側嗅条 medial stria 539, 540f, 566f
内側胸筋神経 medial pectoral nerve 280f, 281, 283f, 289
内側区《肝区域の》 medial division 125
内側区画《大腿の》 320, 321f, 324f
内側楔状骨 medial cuneiform 313f, 314
内側広筋 vastus medialis 319, 320f, 324f, 364f, 366
内側後頭側頭回 medial occipitotemporal gyrus 553f, 554
内側臍ヒダ medial umbilical fold 109, 109f
内側視索前野 531
内側膝状体 medial geniculate body 526, 529
内側膝状体核 MG(medial genicular nuclei) 528f, 529, 530f
内側手根側副靱帯 ulnar collateral ligament 277, 277f
内側縦束 568f
内側上顆《上腕骨の》 medial epicondyle 235, 235f, 274f
内側上顆《大腿骨の》 medial epicondyle 310f, 312
内側上後鼻枝 posterior superior medial nasal branch 429, 456
内側上膝動脈 superior medial genicular artery 358, 359f
内側上腕筋間隙 medial intermuscular space of arm 248, 248f, 301, 301f
内側上腕筋間中隔 medial intermuscular septum of arm 248, 248f
内側上腕皮神経 medial cutaneous nerve of arm 38f, 280f, 281, 286f, 287
内側神経束 medial cord 280f, 281, 283f
内側靱帯 medial ligament 342, 343f
内側唇《大腿骨の》 310f, 311
内側髄板 internal medullary lamina 526, 528f
内側前頭回 medial frontal gyrus 553, 553f
内側前脳束 medial forebrain bundle 533
内側前腕皮神経 medial cutaneous nerve of forearm 38f, 280f, 282, 286f, 287
内側鼠径窩 medial inguinal fossa 109, 109f
内側足底神経 medial plantar nerve 38f, 350, 352, 352f, 353f
内側足底動脈 medial plantar artery 359f, 360f, 361
内側側副靱帯《膝関節の》 medial collateral ligament 338f, 340
内側側副靱帯《肘関節の》 ulnar collateral ligament 274, 274f
内側側副靱帯損傷《膝関節の》 medial collateral ligament injury 340
内側大腿回旋動脈 medial circumflex femoral artery 357f, 358
内側大腿筋間中隔 medial femoral intermuscular septum 323, 324f
内側直筋 medial rectus 405, 405f, 407f
内側直筋制動靱帯 check ligament of medial rectus muscle 406, 407f
内側頭《上腕三頭筋の》 247, 247f
内側頭《短母趾屈筋の》 332f
内側頭《腓腹筋の》 367
内側二頭筋溝 medial bicipital groove 301, 301f
内側半月 medial meniscus 338f, 339
内側板《蝶形骨翼状突起の》 426, 427f
内側腓腹皮神経 medial sural cutaneous nerve 351, 352, 352f
内側毛帯 medial lemniscus 523, 562f, 566f
内側翼突筋 medial pterygoid 446, 447f, 449f
—— 深頭 446, 447f
—— 浅頭 446, 447f
内側翼突筋神経 nerve to medial pterygoid 453
内側隆起 medial eminence 519, 519f
内腸骨静脈 internal iliac vein 192, 193f, 198, 199f
内腸骨動脈 internal iliac artery 195, 197f
内腸骨リンパ節 internal iliac node 198
内直腸静脈叢 167, 168f, 169f
内転 adduction 5f, 6
内転《眼球運動の》 adduction 406
内転筋 adductor 6
内転筋管 adductor canal 323, 324f, 349f, 364, 364f, 366
内転筋群 321f
内転筋結節 321f
内転筋腱裂孔 adductor hiatus 321f, 366
内頭蓋底 internal surface of cranial base 380, 381f
内尿道括約筋 internal urethral sphincter 171, 171f
内尿道口 internal urethral orifice 170, 170f, 171f
内反股 coxa vara 311
内反膝(O脚) genu varum 339, 339f
内板《扁平骨の》 internal table 16, 17f
内皮《血管の》 endothelium 42
内皮細胞 endothelial cell 43
内部環境の恒常性 homeostasis 143, 538
内腹斜筋 internal oblique 104f, 105, 110, 110f
内腹斜筋腱膜 104f, 106, 106f
内分泌系 endocrine system 8, 47
内閉鎖筋 obturator internus 163, 163f, 187f, 316f, 317f, 319, 365f
内閉鎖筋神経 nerve to obturator internus 199, 349
内包 internal capsule 510, 550f, 553, 561, 561f
内膜《血管の》 tunica intima 42, 43f
内有毛細胞 423f
内リンパ endolymph 422
内リンパ嚢 endolymphatic sac 423, 423f
内肋間筋 internal intercostal muscle 58f, 59, 59f
内肋間膜 internal intercostal membrane 59
並足 walk 515
軟口蓋(口蓋帆) soft palate 431f, 432, 439, 440f
軟骨 cartilage 15
軟骨結合 synchondrosis 18, 19f
軟骨性骨 cartilage bone 17
軟骨性頭蓋 cartilaginous cranium 380
軟骨性の連結 cartilaginous joint 18
軟骨性部《外鼻の》 425, 427f
軟骨内骨化 endochondral ossification 17, 380
軟膜 pia mater 214f, 215, 226f, 384, 388
難聴 deafness 424

に

ニューロン neuron 28, 28f, 506, 506f
二関節筋 bi-articular muscle 22
二次運動野 secondary motor area 557
二次骨化中心 secondary ossification center 17
二次性腹膜後器官 secondary retroperitoneal organ 132, 133f

二次精母細胞　secondary spermatocyte 173
二次体性感覚野　secondary somatosensory area 557
二次中隔　83f
二次弯曲　secondary curvature 213, 213f
二足歩行型　354
二分靱帯　bifurcate ligament 343f, 345
肉柱　trabeculae carneae 78, 79f, 80f, 81
肉離れ　muscle strain 27, 322
肉様膜　dartos fascia 190
乳管　lactiferous duct 66, 66f
乳癌　breast cancer 66, 299
乳歯　deciduous tooth 436, 437
乳腺　mammary gland 10, 14, 53, 65, 66f
乳腺小葉　66f
乳腺傍リンパ節　299f
乳頭　nipple 65, 66f
乳頭筋　papillary muscle 78, 81
乳頭視床束　mammillothalamic fascicle 533
乳頭体　mammillary body 527f, 531, 536, 537f, 543f
乳頭体核　mammillary nucleus 532, 532f
乳頭体脚　mammillary peduncle 533
乳頭突起《腰椎の》　mammillary process 211, 212f
乳頭被蓋束　mammillotegmental fascicle 533
乳突洞　mastoid antrum 418, 419f
乳突洞口　aditus to mastoid antrum 418, 419f
乳突壁　mastoid wall 418
乳突蜂巣　mastoid cell 418, 419f
乳突リンパ節　mastoid node 418, 459, 459f
乳糜管　lacteal 44
乳糜槽　chyle cistern 44, 44f, 95, 114
乳房　breast 65, 66f
乳房後隙　retromammary space 65, 66f
乳房提靱帯　suspensory ligament of breast 66, 66f
乳様突起　mastoid process 377, 378f
乳輪　areola 65, 66f
尿管　ureter 46, 46f, 143f, 145, 170, 170f
尿管芽　ureteric bud 172, 172f
尿管口　ureteric orifice 170, 170f
尿管神経叢　ureteric plexus 202
尿細管　renal tubule 143, 143f
尿細管再吸収　tubular reabsorption 143
尿生殖隔膜　185, 187f
尿生殖三角　urogenital triangle 185, 186f, 187
尿生殖裂孔　urogenital hiatus 165f, 166, 185, 186f
尿道　urethra 46, 46f, 170, 171f
—— 海綿体部　171
—— 隔膜部　171
—— 舟状窩　171
—— 壁内部　171
尿道圧迫筋　compressor urethrae 185
尿道海綿体　corpus spongiosum penis 191f, 192
尿道球　bulb of penis 188, 189f
尿道球腺　bulbo-urethral gland 46, 46f, 171, 171f, 176f, 177
尿道球動脈　artery of bulb of penis 192, 193f
尿道球部　171
尿道腺　urethral gland 171
尿道腟括約筋　sphincter urethrovaginalis 185, 186f
尿道傍管　paraurethral duct 194
尿道傍腺　paraurethral gland 47, 171, 194
尿道稜　urethral crest 171
尿濃縮機構　144, 144f
尿膜管　urachus 109
尿路結石　urolithiasis 145

ね

熱傷　burn 15
—— の 9 の法則　15f
捻挫　sprain 20, 342
粘膜《小腸の》　mucosa 117, 119, 119f
粘膜下神経叢　submucous plexus 37, 150, 151f
粘膜下層《小腸の》　119f, 151f
粘膜関連リンパ組織　mucosa-associated lymphoid tissue(MALT) 47, 117, 432
粘膜筋板《小腸の》　119f, 151f
粘膜固有層《小腸の》　119f

の

脳　brain 28, 30, 30f, 385, 506
—— の発生　385f, 509f
脳幹　brainstem 30, 30f, 385, 386f, 511f, 512, 515, 516f
脳弓　fornix 531, 532, 542, 543f
脳弓下器官　subfornical organ 538, 538f
脳弓脚　crus 532, 542, 543f
脳弓交連　commissure of fornix 543, 560, 560f
脳弓体　body 532, 542, 543f
脳弓柱　column 532, 537f, 542, 543f
脳血管障害　cerebrovascular accident 388
脳血栓症　cerebral thrombosis 388
脳血流量　393
脳梗塞　cerebral infarction 388
脳硬膜　cranial dura mater 382, 383f
—— 硬膜外板　382, 383f
—— 硬膜内板　383, 383f
脳死　brain death 409
脳室　ventricle 387
—— の発生　509f
脳室系　387f
脳室周囲器官　circumventricular organ 538, 538f
脳出血　cerebral hemorrhage 388
脳神経　cranial nerve 28, 31, 32f, 391, 391f, 460
—— の根　392f
脳神経核　520f, 521
脳脊髄液　cerebrospinal fluid(CSF) 215, 384, 387, 388, 388f
脳脊髄液減少症　cerebrospinal fluid hypovolemia 215
脳塞栓症　cerebral embolism 388
脳卒中　cerebral apoplexy 388
脳底溝　basilar sulcus 516f, 517, 517f
脳底静脈洞　390f, 391
脳底動脈　basilar artery 389, 389f
脳梁　corpus callosum 510, 511f, 553, 559
脳梁灰白層　indusium griseum 541, 541f
脳梁幹　trunk 559, 560f
脳梁膝　genu 541f, 553f, 559, 560f
脳梁線維　corpus callosum fiber 559
脳梁吻　rostrum 559, 560f
脳梁放線　radiation of corpus callosum 559
脳梁膨大　splenium 559, 560f
脳梁膨大部　541f
喉仏　480

は

ハイパー直接路　551, 551f
ハヴァース管　Haversian canal 18, 18f
ハムストリングス　hamstrings 322, 323f, 324f
ハンター管　Hunter's canal 366
バセドウ病　Basedow disease 488
バソプレシン　vasopressin 144, 536
バルトリン管　Bartholin's duct 436
バルトリン腺　Bartholin's gland 46f, 47, 194, 194f
パーキンソニズム　Parkinsonism 551
パーペズ回路　545
パイエル板　Peyer's patch 48, 117, 117f, 432
パンクレオザイミン　pancreozymin 130
ばね指　trigger finger 268
爬虫類　9
破骨細胞　osteoclast 17
破裂孔　foramen lacerum 378, 379f, 381f, 382
「歯」→「し-」を見よ　436
馬尾　cauda equina 218, 218f
背　back 6, 6f
背外側核　LD(lateral dorsal nucleus) 528, 528f, 530f
背屈　dorsiflexion 6
背側　dorsal 4
背側胃間膜　136, 137f
背側核群　526, 528
背側結節　dorsal tubercle 236f, 237
背側骨間筋　dorsal interossei 264, 265f, 266f, 332f, 333f, 334
背側趾動脈　360f
背側枝《肋下動脈の》　dorsal branch 63
背側手根腱鞘　261f
背側手根枝　dorsal carpal branch 295
背側手根動脈網　dorsal carpal arch 296
背側縦束(後縦束)　posterior longitudinal fasciculus 533
背側膵芽　137f
背側中足動脈　dorsal metatarsal artery 360f, 361
背側橈骨尺骨靱帯　276f

背側橈骨手根靱帯　dorsal radiocarpal ligament　277
背側面《肩甲骨の》　dorsal surface　234, 234f
背内側核　medial dorsal nucleus(MD), dorsomedial nucleus　527, 528f, 530f, 531, 532f
背部　back　206
肺　lung　8f, 9, 45, 45f, 52, 52f, 68, 69f, 70f
—— 横隔面　68, 69f, 70f
—— 下縁　68, 69f, 70f
—— 下葉　68, 69, 69f, 70f
—— 斜裂　68, 69, 69f, 70f
—— 縦隔面　68, 69f, 70f
—— 上葉　68, 69, 69f, 70f
—— 心圧痕　69, 69f
—— 心陥凹　70f
—— 心切痕　70f
—— 水平裂　69, 69f
—— 前縁　68, 69f, 70f
—— 中葉　68, 69f
—— 肋骨面　69f
肺活量　vital capacity　70, 70f
肺活量計　spirometer　70
肺間膜　pulmonary ligament　67, 68, 69f
肺虚脱　pulmonary collapse　67
肺胸膜　pulmonary pleura　67
肺区域　bronchopulmonary segment　69, 71f, 72
肺根　root of lung　67, 68, 69f, 70f
肺循環　pulmonary circulation　40, 40f
肺小葉　pulmonary lobule　73
肺静脈　pulmonary vein　68, 72f, 76, 77f
肺神経叢　37f
肺尖　apex of lung　68, 69f, 70f
肺底　base of lung　68, 69f, 70f
肺動脈　pulmonary artery　68, 72f
肺動脈幹　pulmonary trunk　72, 72f, 75f, 76, 77f, 92f, 93
肺動脈口　opening of pulmonary trunk　78, 79f, 84, 84f
肺動脈洞　sinus of pulmonary trunk　82
肺動脈弁　pulmonary valve　78, 79f, 82
肺内リンパ節　intrapulmonary node　74
肺胞　alveolus　73, 73f
肺胞上皮細胞　73f
—— Ⅰ型肺胞上皮細胞　73f
—— Ⅱ型肺胞上皮細胞　73f
肺門　hilum of lung, pulmonary hilum　67, 68, 69f, 70f
排尿　urination　173
排尿中枢　525
排便　defecation　170
排卵　ovulation　181
白筋　26
白交通枝　white ramus communicans　34f, 35, 36f, 95, 96f
白質《脊髄の》　white matter　216, 217f, 513, 513f
白質《脳の》　white matter　30, 508, 558
白線　linea alba　104f, 106, 106f
白内障　cataract　410
白脾髄　white pulp　131
白膜《陰茎の》　tunica albuginea　192
白膜《精巣の》　tunica albuginea　174, 175f
薄筋　gracilis　320f, 322, 324f
薄束《延髄の》　517f, 562f
薄束《脊髄の》　gracile fasciculus　513, 513f, 514f
薄束核　gracile nucleus　517f, 523
薄束結節《延髄の》　gracile tubercle　516, 519f
発声　phonation　484
鼻　nose　39, 40, 40f, 425
「鼻-」→「び-」も見よ
鼻毛 hair　14
「腹」→「ふく-」を見よ
反回骨間動脈　recurrent interosseous artery　294f, 295
反回神経　recurrent laryngeal nerve　96f, 97, 487f, 497f, 500
反射　reflex　515
反射弓　563f, 564
半奇静脈　hemiazygos vein　94, 94f, 149f
半規管　417f, 422f, 423f
半棘筋　semispinalis　221, 222f
半月線　linea semilunaris　104f, 105
半月板損傷　meniscus injury　340
半月弁　semilunar cusp　82
半月弁結節　nodule of semilunar cusp　82, 82f
半月裂孔　semilunar hiatus　429f, 430
半腱様筋　semitendinosus　322, 323f, 324f, 367, 367f
半膜様筋　semimembranosus　322, 323f, 324f, 367, 367f
伴行静脈　vena comitans　297, 361
板間静脈　diploic vein　391
板間層　diploe　16, 17f, 383f
板状筋　splenius　219, 220f
—— 頸板状筋　219, 220f
—— 頭板状筋　219, 220f

ひ

ヒス束　bundle of His　84, 84f, 85f, 86
ヒダ《腹膜の》　fold　132
ヒトの初期胚　463f
ヒドロキシアパタイト　hydroxyapatite　17
ヒラメ筋　soleus　326, 327f, 329f, 367, 367f
皮下静脈叢　subcutaneous venous plexus　167, 168f, 169f
皮下組織　subcutaneous tissue　13, 13f, 103
皮筋　cutaneous muscle　393
皮枝　cutaneous branch　13
皮脂　sebum　15
[皮]脂腺　sebaceous gland　13f, 15
皮質《脳の》　cortex　30, 508
皮質《副腎の》　cortex　145
皮質核線維　corticonuclear fiber　524, 567, 567f
皮質核《扁桃体の》　542, 543f
皮質橋線維　517f, 518, 524
皮質脊髄線維　corticospinal fiber(tract)　515, 524, 567
皮質脊髄路　569f
皮静脈《下肢の》　361, 361f
皮静脈《上肢の》　297, 298f
皮神経　cutaneous nerve　13
皮神経《下肢の》　352, 352f
皮神経《上肢の》　286f, 287
皮膚　skin　12, 13f, 39, 396, 397f
皮膚帯《肛門の》　cutaneous zone　167
皮膚分節　dermatome　38, 38f
皮膚分節《下肢の》　351, 352f
皮膚分節《上肢の》　286, 286f
皮膚紋理　13
非腺領域《前立腺の》　non-glandular zone　177, 177f
非陳述記憶　544f, 545
非特殊核　non-specific nuclei　529
泌尿器系　urinary system　8, 46, 46f
披裂間切痕　interarytenoid notch　483, 483f, 484f
披裂関節面《輪状軟骨の》　480, 481f
披裂喉頭蓋ヒダ　ary-epiglottic fold　482f, 483, 483f, 485f
披裂軟骨　arytenoid cartilage　480, 480f, 481f
—— 筋突起　480f, 481, 481f
—— 小角軟骨　481f
—— 声帯突起　480f, 481, 481f, 482f
披裂軟骨尖　apex of arytenoid cartilage　480, 481f
披裂軟骨底　base of arytenoid cartilage　480, 481f
被殻　putamen　549, 550f, 561f
脾胃ヒダ　134f
脾索　splenic pulp　131
脾小節　splenic nodule　131
脾静脈　splenic vein　129, 131f, 132, 141, 141f
脾腎ヒダ　splenorenal ligament　131, 136
脾臓　spleen　47, 131, 131f, 136
—— 横隔面　131
—— 臓側面　131
脾洞　splenic sinus　131
脾動脈　splenic artery　129, 130f, 131, 131f, 135, 135f
脾門　splenic hilum　131, 131f
脾リンパ節　114, 132
腓骨　fibula　312, 312f
腓骨筋滑車　fibular trochlea　314
腓骨筋群　326f
腓骨筋支帯　369f
腓骨切痕　fibular notch　312, 312f, 342f
腓骨体　body of fibula　312f, 313
腓骨頭　head of fibula　312, 312f
腓骨動脈　fibular artery　355f, 356, 359f, 360, 368f
—— 貫通枝　359f, 360
—— 交通枝　359f, 360
腓腹筋　gastrocnemius　326, 327f, 329f
—— 外側頭　367, 367f
—— 内側頭　367, 367f

腓腹神経　sural nerve
38f, 351, 352f, 353f
尾骨　coccyx　160f, 161, 206, 206f, 213
尾骨角　coccygeal cornu　160f, 161
尾骨筋　coccygeus　163f, 165f, 166, 185
尾骨神経　coccygeal nerve　33, 33f
尾骨神経叢　coccygeal plexus　201
尾状核　caudate nucleus　549
尾状核体　550f
尾状核頭　550f, 561f
尾状核尾　550f, 561f
尾状葉《肝臓の》　caudate lobe　124, 125f
尾髄　coccygeal segment(part) of spinal cord　216, 216f, 512, 512f
尾側　caudal　4
尾椎　coccygeal vertebra　7, 7f
眉弓　superciliary arch　375, 375f
微絨毛　119f
鼻外側枝《上唇動脈の》　428f
鼻筋　nasalis　393, 394f
鼻腔　nasal cavity
45, 45f, 374, 374f, 425, 426f
鼻口蓋神経　nasopalatine nerve
428f, 429, 440f, 441, 456
鼻骨　nasal bone　375f, 376, 425, 427f
鼻根　root of nose　425
鼻根筋　procerus　393, 394f
鼻唇溝　nasolabial sulcus　431, 431f
鼻尖　apex of nose　425
鼻前庭　nasal vestibule　425, 426f
鼻中隔　nasal septum　425, 426f, 427f
鼻中隔軟骨　septal nasal cartilage
425, 427f
—— 外側突起　426, 427f
—— 外側板　425
鼻背　dorsum of nose　425
鼻背動脈　dorsal nasal artery
397, 413f, 414, 427, 428f
鼻毛様体神経　nasociliary nerve
414, 415f
鼻翼　ala of nose　425
鼻涙管　nasolacrimal duct
404, 404f, 429f
髭　beard, whiskers, mustache　14
表情筋　mimetic muscle　393
表皮　epidermis　12, 13f, 397f

ふ

フォーク状変形　275, 275f
フォルクマン管　Volkmann's canal
18, 18f
フォルクマン拘縮　Volkmann contracture　254
ブドウ膜　uvea　407
ブルンネル腺　Brunner's gland　117
ブレグマ　Bregma　376, 376f
ブローカ失語　Broca aphasia　557
ブローカ野　Broca area　556f, 557
ブロードマンの領野　554, 555, 555f
プテリオン　pterion　377, 378f
プルキンエ細胞　Purkinje cell
506f, 507, 548, 548f
プルキンエ細胞層　Purkinje cell layer
548, 548f
プルキンエ線維　Purkinje fiber　85f, 86
プロラクチン　prolactin(PRL)　534
プロラクチン放出ホルモン　prolactin releasing hormone(PRH)　533
プロラクチン抑制ホルモン　prolactin inhibiting hormone(PIH)　533
不規則骨　irregular bone　16
不随意筋　involuntary muscle　22, 83
不整脈　arrhythmia　85
不対神経節　ganglion impar　201, 201f
不等皮質　allocortex　539, 539f, 554
不動連結　synarthrosis　18
付属腺《生殖器の》　accessory gland
173
付帯背筋　extrinsic back muscle
206, 219
浮腫　edema　44
浮遊肋　floating rib　54f, 55
部(枝)《神経幹の》　division　281
舞踏運動　choreic movment　551
伏在神経　saphenous nerve
38f, 347, 349f, 352f, 353f, 364f
伏在裂孔　saphenous opening
324, 361f, 362
副眼器　accessory visual structure　402
副甲状腺　parathyroid gland
47, 489f, 490
副甲状腺ホルモン　parathyroid hormone(PTH)　17, 490
副交感神経　parasympathetic nerve
87, 402
副交感神経系　parasympathetic nervous system　34, 34f, 37f
副交感神経根　415f
副硬膜枝　accessory branch　451
副神経[XI]　accessory nerve　32f, 289, 391f, 392f, 424, 462, 492f, 493, 495, 495f, 501, 516, 516f
副神経核　nucleus of accessory nerve
520f, 521
副腎　adrenal gland　47, 145, 146f
副腎静脈　146f
副腎髄質　adrenal medulla　47
副腎動脈　145
副腎皮質　adrenal cortex　47
副腎皮質刺激ホルモン　adrenocorticotropic hormone(ACTH)　534
副膵管　accessory pancreatic duct
129, 130f, 137, 137f
副突起《腰椎の》　accessory process
211, 212f
副半奇静脈　accessory hemiazygos vein
91, 94, 94f
副鼻腔　paranasal sinus　429, 429f
副伏在静脈　361f
腹　abdomen　6, 6f
腹横筋　transverse abdominal
104f, 105, 110, 110f
腹横筋腱膜　106f
腹腔　abdominal cavity　8f, 102, 102f
腹腔神経節　celiac ganglion
114, 148, 149f
腹腔神経叢　celiac plexus
36, 37f, 119, 148, 149f
腹腔動脈　celiac trunk
113, 113f, 118, 135, 135f, 147f
腹腔リンパ節　114, 119
腹式呼吸　61
腹側　ventral　4
腹側胃間膜　136, 137f
腹側核群　526, 527
腹側視床　subthalamus　526, 549
腹側膵芽　137f
腹大動脈　abdominal aorta
41, 41f, 64f, 93, 135f, 146, 146f, 147f
腹大動脈神経叢　abdominal aortic plexus
148
腹直筋　rectus abdominis　104f, 105
腹直筋鞘　rectus sheath　105, 106f
腹内側核　ventromedial nucleus
532, 532f
腹部　abdomen　52, 102, 158, 240f
—— の区分　102f
腹壁　abdominal wall　102
腹膜　peritoneum　102, 113, 132
腹膜域　peritoneal region　102, 132
腹膜腔　peritoneal cavity　132
腹膜後域　retroperitoneal region
102, 132, 142, 150
腹膜後器官　retroperitoneal organ　132
腹膜後隙　retroperitoneal space　132
腹膜垂　omental appendices　120, 121f
腹膜内器官　intraperitoneal organ
132, 133f
震え　shivering　25
吻側脊髄小脳路　rostral spinocerebellar tract　514, 523
分界溝《心臓の》　sulcus terminalis cordis
78
分界溝《舌の》　terminal sulcus
432, 433f
分界条　stria terminalis　542
分界条線維　fibers of stria terminalis
533
分界線《寛骨の》　linea terminalis
158, 159f, 162, 162f, 163, 309f, 310
分界稜《心臓の》　crista terminalis
78, 79f
分子層　molecular layer
548, 548f, 554, 554f

へ

ヘーリング-ブロイヤー反射　Hering-Breuer reflex　73
ヘッセルバッハ三角　Hesselbach's triangle　111
ヘミバリズム　hemiballism　551
ヘルニア　hernia　111, 365
ヘンレループ　loop of Henle　143, 143f
ベル-マジャンディの法則　Bell-Magendie law　218f, 219
ベルタン柱　column of Bertin　142, 143f
ベル麻痺　Bell palsy　395

平滑筋　smooth muscle　22, 22f, 83
平滑筋層《小腸の》　119f
平行線維　parallel fiber　548, 548f
平衡覚　sense of equilibrium　39
平衡障害　disequilibrium　548
平面関節　plane joint　20f, 21
閉鎖管　obturator canal　163f, 164, 164f, 308, 364f, 366
閉鎖筋膜　165f
閉鎖孔　obturator foramen　158, 159f, 164, 309, 309f, 364f, 366
閉鎖静脈　obturator vein　199f, 366
閉鎖神経　obturator nerve　38f, 153f, 154, 348, 348f, 349f, 352, 352f, 364f, 366
—— 筋枝　349f
—— 後枝　349f
—— 前枝　349f
—— 皮枝　349f
閉鎖動脈　obturator artery　196, 197f, 356, 357f, 364f, 366
閉鎖不全　regurgitation　82
閉鎖膜　364f, 366
壁細胞《胃腺の》　parietal cell　114
壁側胸膜　parietal pleura　58f, 59, 67, 67f
壁側板　parietal layer　74, 75f
壁側腹膜　parietal peritoneum　131f, 132, 133f, 134f
壁内部《尿道の》　intramural part　171
片葉小節葉　flocculonodular lobe　545f, 546, 546f, 547
辺縁系　limbic system　544
辺縁葉　limbic lobe　510, 539, 540, 541f, 553f, 554
辺縁領域《前立腺の》　peripheral zone　177, 177f
辺縁ループ　551
扁桃　tonsil　48, 432
扁桃窩　tonsillar sinus　432
扁桃核　amygdaloid nucleus　542, 543f
扁桃枝　tonsillar branch　443f, 444
扁桃周囲野《梨状葉の》　periamygdaloid area　540
扁桃体　amygdaloid body　540, 540f, 541f, 542, 543f
扁平骨　flat bone　16, 17f
—— 外板　16, 17f
—— 内板　16, 17f
扁平足　flat foot　346, 346f
弁蓋部《前頭葉の》　opercular part　553, 553f, 554
弁形成術　valvuloplasty　82
弁尖　cusp　81, 81f
弁置換術　valve replacement　82

ほ

ホッホシュテッターの方法　method of Hochstetter　318, 318f
ホメオボックス遺伝子　homeobox (*Hox*) gene　237
ホルネル症候群　Horner syndrome　281, 496
ホルモン　hormone　47
ボウマン腔　144f
ボウマン嚢　144f
ボタロ管　ductus Botalli　42, 42f
歩行　gait　515
歩行失調　ataxic gate　548
哺乳類　9
補足運動野　supplementary motor area　557
母指球　thenar eminence　260
母指球筋　thenar muscles　260, 262f
母指主動脈　princeps pollicis artery　296f, 297
母指対立筋　opponens pollicis　261, 262f, 263f
母指内転筋　adductor pollicis　261, 262f, 263f
—— 横頭　transverse head　261, 262f, 263f
—— 斜頭　oblique head　261, 262f, 263f
母指の運動　279f
母趾外転筋　abductor hallucis　330, 331f, 333f
母趾筋群　333f, 334
母趾内転筋　adductor hallucis　332f, 333, 333f
—— 横頭　transverse head　332f, 333
—— 斜頭　oblique head　332f, 333
方形回内筋　pronator quadratus　251, 252f
方形葉《肝臓の》　quadrate lobe　124, 125f
包皮《陰茎の》　prepuce　190
包皮小帯　frenulum　190
放射状肋骨頭靱帯　57, 57f
放線冠　corona radiata　560, 561f
縫工筋　sartorius　319, 320f, 324f, 363f, 364, 364f, 366
縫合　suture　18, 19f
縫線核　raphe nuclei　525
房室結節　atrioventricular node　85f, 86
房室束　atrioventricular bundle　84, 84f, 85f, 86
房室中隔　atrioventricular septum　83f, 84
紡錘状　fusiform　23
紡錘状筋　23f
傍糸球体装置　jextaglomerular apparatus　144, 144f
帽状腱膜　epicranial aponeurosis　394f, 395, 396, 397f
膀胱　urinary bladder　8f, 46, 46f, 170, 170f
膀胱頸　neck of bladder　170, 171f
膀胱三角　trigone of bladder　170, 170f, 172, 172f
膀胱子宮窩　vesico-uterine pouch　183f, 184, 184f
膀胱上窩　supravesical fossa　109, 109f
膀胱静脈　199f
膀胱静脈叢　vesical venous plexus　172, 199f
膀胱神経叢　vesical plexus　172, 202
膀胱尖　apex of bladder　170, 170f
膀胱体　body of bladder　170, 170f
膀胱底　base of bladder　170, 170f
膨大部《半規管の》　ampulla　423f, 424
膨大部括約筋　sphincter of ampulla　128
膨大部稜　ampullary crest　424
勃起　erection　192
本能　instinct　538

ま

マイスナー神経叢　Meissner's plexus　37, 150, 151f
マイボーム腺　Meibomian gland　402, 403f
マジャンディー孔　foramen of Magendie　387, 387f, 520
マックバーニー点　McBurney's point　120
膜性骨　membrane bone　17
膜性骨化　intramembranous ossification　380
膜性頭蓋　membranous cranium　380
膜性部　membranous part　81f, 83f, 84
膜性壁　membranous wall　90, 488
膜内骨化　intramembranous ossification　17
膜半規管　semicircular duct　424
膜迷路　membranous labyrinth　422, 422f
末梢神経　31f
末梢神経系　peripheral nervous system　28, 33f
末梢性軸索　506f
末節骨　distal phalanx　237, 238f, 313f, 314
—— 体　body　237, 314
—— 底　base　237, 314
—— 頭　head　237, 314
眉　eyebrow　14
慢性副鼻腔炎　chronic sinusitis　430

み

ミエリン鞘(髄鞘)　myelin sheath　25f, 28f, 507, 507f
ミオグロビン　myoglobin　26
ミオシン　myosin　23
ミュラー管　Müllerian duct　175, 182, 182f
味覚　gustation　40, 529, 566
—— 伝導路　566f
眉間　glabella　375, 375f
密性結合組織　dense connective tissue　396, 397f
耳　ear →「じ-」も見よ　39, 40f, 374, 374f, 416, 417f
脈管領域　468f
脈拍　pulse rate　293
脈絡組織　choroid membrane　520, 536
脈絡叢《第三脳室の》　choroid plexus　387f, 388, 520, 536
脈絡膜　choroid　407, 408f, 409f

む

無顎類　9
無気肺　atelectasis　67

無漿膜野《肝臓の》 bare area 123, 124f
無髄神経 unmyelinated nerve 30
無髄神経線維 28f
無羊膜類 9
胸毛 chest hair 14

め

メズサの頭 caput medusae 139
メッケル憩室 Meckel's diverticulum 137
メッケル軟骨 463f
メニエール病 Ménière disease 424
めまい vertigo 424
「眼-」→「がん-」を見よ 39
迷走神経[X] vagus nerve 32f, 34f, 36, 37f, 96f, 97, 150, 391f, 392f, 424, 471f, 494, 495f, 497f, 500, 501, 516, 516f
—— 下神経節 495, 495f
—— 上神経節 495
—— 背側核 dorsal nucleus 520f, 522
迷走神経三角 vagal trigone 519, 519f
迷路静脈 labyrinthine vein 424
迷路動脈 labyrinthine artery 424
迷路壁 labyrinthine wall 419, 419f
免疫系 immune system 8, 47
面疔 facial furuncle 458

も

モンテジア骨折 Monteggia fracture 275
毛幹 hair shaft 14
毛根 hair root 13f, 14
毛細血管 capillary 40, 43
毛髪 scalp hair 14, 396, 397f
毛包 hair follicle 13f, 14
毛様体 ciliary body 407, 408f
毛様体筋 ciliary muscle 407, 408f
毛様体小帯 ciliary zonule 407, 408f
毛様体神経節 ciliary ganglion 37f, 415f, 416, 462f, 463
毛様体神経節との交通枝 communicating branch with ciliary ganglion 414
毛様体突起 ciliary process 407, 408f
盲腸 cecum 45, 45f, 120, 121f, 137
網《腹膜の》 omentum 132
網嚢 omental bursa 112, 133, 133f, 134f, 136, 137f
網嚢孔 omental foramen 133, 134f
網膜 retina 407, 408f
網膜視部 optic part of retina 408, 409f
網膜中心静脈 central retinal vein 411
網膜中心動脈 central retinal artery 410, 412, 413f
網様核 526, 527f, 529
網様体 reticular formation 30, 508, 512, 517f, 524, 525f
網様体脊髄路 reticulospinal tract 514f, 515, 568
網様部《黒質の》 reticular part 549
門脈 hepatic portal vein 114, 119, 125, 125f, 126f, 141, 141f
門脈圧亢進症 portal hypertension 139
門脈大静脈シャント portacaval shunt 139
門脈三つ組 portal triad 124, 125f, 126f

や

ヤコビー線 Jacopy's line 215, 215f
軛脚(並脚) zeugopodium 237

ゆ

有郭乳頭 vallate papilla 433f, 434
有棘層 12
有鉤骨 hamate 237, 238f
有鉤骨鉤 hook of hamate 237, 238f
有髄神経 myelinated nerve 30, 507
有髄神経線維 28f
有線野 striate cortex 558
有頭骨 capitate 237, 238f
有羊膜類 9
幽門括約筋 pyloric sphincter 113
幽門リンパ節 114, 119
優位半球 dominant hemisphere 558
指
—— の運動 279f
—— の線維鞘 fibrous sheath of digit of hand 267, 267f

よ

予備吸気量 70, 70f
予備呼気量 70, 70f
羊膜 amnion 9
容量血管 capacitance vessel 43
葉《甲状腺の》 lobe 488
葉気管支 lobar bronchus 69
葉状乳頭 foliate papilla 433f, 434
腰棘間筋 222f
腰筋筋膜 psoas fascia 314
腰静脈 lumbar vein 148, 149f
腰神経 lumbar nerve 33, 33f, 154
腰神経節 lumbar ganglion 148, 149f
腰神経叢 lumbar plexus 34, 150, 153f, 154, 347, 348f
腰髄 lumbar segment (part) of spinal cord 216, 216f, 512, 512f
腰仙角 lumbosacral angle 213, 213f
腰仙関節 lumbosacral joint 162
腰仙骨神経幹 lumbosacral trunk 199, 200f
腰仙靱帯 lumbosacral ligament 161f, 162
腰仙膨大 lumbosacral enlargement 216, 216f
腰椎 lumbar vertebra 7, 7f, 206, 206f, 211, 213
—— 横突起 211, 212f, 224f
—— 棘突起 212f
—— 上関節突起 224f
—— 第4腰椎 212f
—— 椎孔 212f
—— 椎体 212f
—— 乳頭突起 211, 212f
—— 副突起 211, 212f
—— 肋骨突起 211, 212f
腰椎穿刺 lumbar puncture 215, 215f
腰椎槽 lumbar cistern 215
腰椎部《横隔膜の》 lumbar part 62f, 152
腰動脈 lumbar artery 147f, 148, 225f, 226
腰内臓神経 lumbar splanchnic nerve 36, 148, 149f, 150
腰部 waist 7, 7f
腰部弯曲 lumbar curvature 213, 213f
腰方形筋 quadratus lumborum 151, 151f, 153f
腰膨大 lumbar enlargement 512, 512f
腰リンパ節 145
腰リンパ本幹 lumbar trunk 44, 44f
翼口蓋窩 pterygopalatine fossa 374, 453, 453f
翼口蓋神経節 pterygopalatine ganglion 37f, 453f, 455, 455f, 462f, 463
翼上顎裂 pterygomaxillary fissure 453, 453f
翼状肩甲 winged scapula 239
翼状靱帯 alar ligament 210, 210f
翼状突起《蝶形骨の》 pterygoid process 378, 379f, 382
翼状突起外側板 449f
翼突管 pterygoid canal 453
翼突管神経 nerve to pterygoid canal 455, 455f
翼突管動脈 454, 454f
翼突筋窩 pterygoid fossa 446
翼突筋枝 450f
翼突筋静脈叢 pterygoid plexus 438, 451, 451f, 458f, 459
翼板《神経管の》 alar plate 508f, 509

ら

ライスネル糸 538
ライディッヒ細胞 Leydig cell 47, 173, 173f
ライヘルト-ガウプ説 421
ラセン器 spiral organ 423, 423f
ラセン靱帯 spiral ligament 423, 423f
ラセンヒダ spiral fold 127
ラトケ嚢 Rathke's pouch 537, 537f
ラムダ Lambda 376, 376f
ラムダ縫合 lambdoid suture 376, 376f, 377f
ランヴィエ絞輪 node of Ranvier 29, 29f
ランゲル線 Langer's line 13
ランゲルハンス島 islet of Langerhans 47, 130
卵円窩 oval fossa 78, 79f, 83, 83f
卵円孔 foramen ovale 42, 42f, 378, 379f, 381f, 382
卵円孔弁 80f, 83f
卵黄腸管 137, 137f
卵黄嚢 137
卵管 uterine tube 46f, 47, 174f, 178, 178f, 179f
卵管間膜 mesosalpinx 178, 178f, 184, 184f
卵管峡部 isthmus 178, 179f
卵管采 fimbria 178, 179f

卵管子宮口　uterine ostium 178, 178f, 179f
卵管子宮部　uterine part　178, 179f
卵管腹腔口　abdominal ostium　178, 179f
卵管膨大部　ampulla　178, 179f
卵管漏斗　infundibulum　178, 179f
卵形嚢　utricle　422f, 423, 423f
卵形嚢斑　macula of utricle　423f, 424
卵巣　ovary　46f, 47, 174f, 178, 178f
卵巣間膜　mesovarium 178, 178f, 184, 184f
卵巣静脈　ovarian vein　148, 180f, 181
卵巣静脈叢　180f, 181
卵巣提索　suspensory ligament of ovary 178, 178f, 180f, 184, 184f
卵巣導帯　gubernaculum　182f, 185
卵巣動脈　ovarian artery 146, 147f, 180f, 181, 198
卵巣動脈神経叢　ovarian plexus　202
卵巣門　hilum of ovary　178, 178f
卵胞刺激ホルモン　follicle-stimulating hormone(FSH)　536
乱視　astigmatism　410

り

リスフラン関節　Lisfranc's joint 343f, 346
リトル腺　Littre's gland　171
リンパ　lymph　44
リンパ咽頭輪　pharyngeal lymphatic ring 432
リンパ管　lymphatic vessel　44
リンパ管《上肢の》　299f
リンパ球　lymphocyte　44
リンパ系　44f
リンパ小節　lymphoid nodule 48, 117f, 432
リンパ節　lymph node　44, 47
リンパ組織　lymphatic tissue　44, 47
梨状陥凹　piriform fossa　475, 476f
梨状筋　piriformis 163f, 164, 316f, 317, 317f, 365f
梨状筋下孔　infrapiriform foramen 163f, 164, 164f, 365f, 367
梨状筋上孔　suprapiriform foramen 163f, 164, 164f, 365f, 366
梨状筋症候群　piriformis syndrome　351
梨状筋神経　nerve to piriformis 199, 349, 350f
梨状口　piriform aperture　375, 375f
梨状葉　piriform lobe　540
立方骨　cuboid　313f, 314
立毛筋　arrector pili muscle　13f, 14
隆起部《下垂体の》　pars tuberalis 534, 534f
隆起漏斗路　tuberoinfundibular tract 533f, 534
隆椎　vertebra prominens　208, 468f, 469
両耳側半盲　564
梁下束　subcallosal fasciculus　559, 559f
梁下野　subcallosal area 540, 541f, 553f, 554
菱形窩　rhomboid fossa 387, 387f, 516, 517f, 519, 519f
菱形靱帯　trapezoid ligament　269, 269f
菱形靱帯線　233, 233f
菱脳《脳の発生における》　rhombencephalon　385, 385f
菱脳胞　509f, 510
緑内障　glaucoma　411
輪筋層《胃の》　circular layer　113
輪筋層《小腸の》　circular layer 117, 119f, 151f
輪状咽頭靱帯　482f
輪状気管靱帯　cricotracheal cartilage 480f, 481, 482f
輪状甲状関節　cricothyroid joint 480f, 483
輪状甲状筋　cricothyroid　484, 485f
輪状靱帯　annular ligament　90, 90f, 488
輪状声帯膜　cricovocal membrane　482
輪状軟骨　cricoid cartilage 480, 480f, 481f
輪状軟骨弓　arch of cricoid cartilage 480, 480f, 481f
輪状軟骨板　lamina of cricoid cartilage 480, 480f, 481f
輪状ヒダ《小腸の》　circular fold 117, 117f, 119f
輪状披裂関節　crico-arytenoid joint 482f, 483
輪状披裂靱帯　482f
輪状部《指の線維鞘の》　annular part of fibrous sheath of digit of hand　267, 267f
輪帯　orbicular zone　334f, 335
鱗状縫合　squamous suture　377, 378f
鱗部《側頭骨の》　squamous part of temporal bone　377, 378f

る

ルシュカ孔　foramen of Luschka 387, 387f, 520
涙器　lacrimal apparatus　402, 404f
涙骨　412f
涙小管　lacrimal canaliculi　404, 404f
涙腺　lacrimal gland　402, 404f, 462f
—— 眼窩部　402, 404f
—— 眼瞼部　402, 404f
涙腺窩　lacrimal fossa　411, 412f
涙腺神経　lacrimal nerve 400, 400f, 414, 415f
涙腺動脈　lacrimal artery　412, 413f
涙点　lacrimal punctum　404, 404f
涙乳頭　lacrimal papilla　404
涙嚢　lacrimal sac　404, 404f
涙嚢溝　lacrimal groove　412, 412f
涙路　404f
類骨　osteoid　18
類洞　sinusoid　127, 127f

れ

レチウス隙　Retzius' space　170, 171f
レニン　renin　144
レンズ核　lentiform nucleus 549, 550f, 561f
霊長類　10
裂孔靱帯　lacunar ligament　110
連結《骨の》　joint　18
連合核　association nuclei　529
連合線維　association fiber 558f, 559, 559f
連合野　association cortex　556
連嚢管　utriculosaccular duct　422f, 423

ろ

ローゼンミュラーリンパ節　Rosenmüller node　364
ロングフライト症候群　362
老視　presbyopia　410
漏斗　infundibulum 531, 534, 534f, 536, 537, 537f
漏斗核　infundibular nucleus　532
肋頸動脈　costocervical trunk　498f, 499
肋横突関節　costotransverse joint 57, 57f
肋横突靱帯　57, 57f
肋下筋　subcostal muscle　60f, 61
肋下静脈　subcostal vein　94
肋下神経　subcostal nerve 63, 65, 108, 108f
肋下動脈　subcostal artery 63, 64f, 93, 107f, 108, 226
—— 外側皮枝　63
—— 背側枝　63
肋間筋　intercostal muscles　58
肋間隙　intercostal space 52, 53, 53f, 54f, 58, 58f
肋間静脈　posterior intercostal vein 63, 94f, 149f
肋間上腕神経　intercostobrachial nerve 65, 286f, 287
肋間神経　intercostal nerve 38f, 63, 64f, 65, 108, 108f, 287
—— 第1肋間神経　65
—— 第2肋間神経　65
—— 第4肋間神経　66
—— 第5肋間神経　66
—— 第6肋間神経　66
肋間動脈　posterior intercostal artery 63, 64f, 66, 93, 107f, 108, 225f, 226
—— 外側皮枝　64f
—— 第2肋間動脈　66
—— 第3肋間動脈　66
—— 第4肋間動脈　66
肋骨　rib　52, 53, 53f, 54f, 55, 56f
—— 第1肋骨　rib I　55, 56f
—— の遺残　211
肋骨烏口膜　costocoracoid membrane 241
肋骨横隔洞　costodiaphragmatic recess 67, 68f
肋骨角　angle　55, 56f
肋骨弓　costal margin　53, 53f, 106f
肋骨挙筋　levatores costarum 60f, 61, 221, 222f
肋骨胸膜　costal pleura　67
肋骨頸　neck　55, 56f
肋骨結節　tubercle　55, 56f

肋骨結節関節面　articular facet　55, 56f
肋骨溝　costal groove　55, 58f, 59
肋骨骨折　rib fracture　58
肋骨縦隔洞　costomediastinal recess　67, 68f
肋骨切痕　costal notch　56f, 57
肋骨頭　head　55, 56f
肋骨頭関節　joint of head of rib　57, 57f
肋骨頭稜　crest　55
肋骨突起　costal process　211, 212f, 224f
肋骨部《横隔膜の》　costal part　62f, 152, 152f
肋骨面《肩甲骨の》　costal surface of scapula　234, 234f
肋骨面《肺の》　costal surface of lung　68, 69f
肋鎖靱帯　costoclavicular ligament　269, 269f
肋椎関節　costovertebral joint　57, 57f
肋軟骨　costal cartilage　18, 19f, 54f, 55

わ

ワルダイエル咽頭輪　Waldeyer throat ring　432
ワルトン管　Wharton's duct　435f, 436
鷲手　clawhand　254, 254f, 285, 285f
腕　arm　6, 6f
腕尺関節　humero-ulnar joint　272, 274f
腕神経叢　brachial plexus　34, 280, 280f, 282f, 300, 300f, 497, 497f, 499
腕神経損傷　brachial plexus injury　281
腕橈関節　humeroradial joint　272, 274f
腕橈骨筋　brachioradialis　254, 256f, 302f
腕頭静脈　brachiocephalic vein　41, 41f, 63, 91, 497f, 499
腕頭動脈　brachiocephalic trunk　41f, 91, 92f, 497

欧文索引

数字

Ⅰ型肺胞上皮細胞　73f
Ⅱ型肺胞上皮細胞　73f
1回換気量(tidal volume)　70
1軸性(uni-axial)　20
1秒率　70
1秒量　70
2軸性(bi-axial)　20
4～6th intercostal nerve：肋間神経　66

A

abdomen：腹，腹部　6, 52, 102, 158
abdominal aorta：腹大動脈　41, 146
abdominal aortic plexus：腹大動脈神経叢　148
abdominal cavity：腹腔　102
abdominal ostium：卵管腹腔口　178
abdominal wall：腹壁　102
abducent nerve：外転神経[Ⅵ]　414, 461, 518
abduction：外転　6
abduction：外転《眼球運動の》　406
abductor：外転筋　6
abductor digiti minimi：小指外転筋　263
abductor digiti minimi：小趾外転筋　331
abductor hallucis：母趾外転筋　330
abductor pollicis brevis：短母指外転筋　260
abductor pollicis longus：長母指外転筋　257
accessory branch：副硬膜枝　451
accessory gland：付属腺《生殖器の》　173
accessory hemiazygos vein：副半奇静脈　91, 94
accessory nerve：副神経[Ⅺ]　424, 462, 493, 495, 501
accessory nuclei of oculomotor nerve：動眼神経副核　523
accessory pancreatic duct：副膵管　129
accessory process：副突起《腰椎の》　211
accessory visual structure：副眼器　402
accommodation：遠近調節　410
acetabulum：寛骨臼　158, 309, 335
acetylcholine：アセチルコリン　26
Achilles tendon：アキレス腱　326
Achilles tendon rupture：アキレス腱断裂　329
acoustic radiation：聴放線　529, 560
acromial end：肩峰端　233
acromioclavicular joint：肩鎖関節　269
acromioclavicular ligament：肩鎖靱帯　269
acromion：肩峰　234
ACTH放出ホルモン　533
actin：アクチン　23
action potential：活動電位　29
adduction：内転　6
adduction：内転《眼球運動の》　406
adductor：内転筋　6
adductor brevis：短内転筋　321
adductor canal：内転筋管　323, 364, 366
adductor hallucis：母趾内転筋　333
adductor hiatus：内転筋腱裂孔　366
adductor longus：長内転筋　321
adductor magnus：大内転筋　321
adductor minimus：小内転筋　322
adductor pollicis：母指内転筋　261
adenohypophysis：腺下垂体　534
adenoidism：アデノイド　475
aditus to mastoid antrum：乳突洞口　418
adrenal cortex：副腎皮質　47
adrenal gland：副腎　47, 145
adrenal medulla：副腎髄質　47
adrenaline：アドレナリン　146
adrenocorticotropic hormone(ACTH)：副腎皮質刺激ホルモン　534
adventitia：外膜《小腸の》　118
afferent：求心性　460
afferent nerve：求心性神経　31
agonist：作動筋　22
agraphia：失書　557
ala
—— of nose：鼻翼　425
—— of sacrum：仙骨翼　161
alar ligament：翼状靱帯　210
alar plate：翼板《神経管の》　509
Alcock's canal：アルコック管　185, 198
aldosterone：アルドステロン　144
alexia：失読　557
allocortex：不等皮質　554
alveolar process：歯槽突起　378
alveolus：肺胞　73
Ammon's horn：アンモン角　541
amnion：羊膜　9
ampulla
—— of semicircular duct：膨大部《半規管の》　424
—— of uterine tube：卵管膨大部　178
—— of vas deferens：精管膨大部　176
ampullary crest：膨大部稜　424
amygdaloid body：扁桃体　540, 542
amygdaloid nucleus：扁桃核　542
anal canal：肛門管　167
anal column：肛門柱　167
anal pecten：肛門櫛　167
anal sinus：肛門洞　167
anal triangle：肛門三角　185, 186
anal valve：肛門弁　167
anatomical cross sectional area(ACSA)：解剖学的筋断面積　23
anatomical position：解剖学的正位　4
anatomical snuff box：解剖学的嗅ぎタバコ入れ　304
anconeus：肘筋　246, 248
angina pectoris：狭心症　87
angle
—— of rib：肋骨角　55
—— of mouth：口角　431
angular artery：眼角動脈　397
angular gyrus：角回　554
angular incisure：胃角切痕　111
angular vein：眼角静脈　397
animal function：動物性機能　8
ankle：足根　308
ankle joint(talocrural joint)：距腿関節　342
ankle region：足根部　309
annular ligament：輪状靱帯　90, 488
annular part of fibrous sheath of digit of hand：輪状部《指の線維鞘の》　267
anococcygeal ligament：肛門尾骨靱帯　166
ansa cervicalis：頸神経ワナ　493, 501
ansa subclavia(Vieussens'ansa)：鎖骨下ワナ　496
antagonist：拮抗筋　22
antebrachial fascia：前腕筋膜　24, 253
anterior：前　4
anterior alveolar artery：前上歯槽動脈　446
anterior arch：前弓《第1頸椎の》　208
anterior axillary fold：前腋窩ヒダ　239, 300
anterior axillary line：前腋窩線　53
anterior border：前縁《肺の》　68
anterior cardiac vein：前心臓静脈　89
anterior cerebral artery：前大脳動脈　388, 456
anterior cervical region：前頸部　491
anterior chamber：前眼房　410
anterior chamber angle：前房隅角　410
anterior ciliary artery：前毛様体動脈　411, 414
anterior circumflex humeral artery：前上腕回旋動脈　293
anterior clinoid process：前床突起　382

anterior column：前柱《脊髄の》 513
anterior commissure：前交連 536, 560
anterior communicating artery：前交通動脈 389
anterior compartment
—— of arm：前区画《上腕の》 248
—— of leg：前区画《下腿の》 324
—— of thigh：前区画《大腿の》 319
anterior corticospinal tract：前皮質脊髄路 515
anterior cranial fossa：前頭蓋窩 380
anterior cruciate ligament：前十字靱帯 340
anterior cruciate ligament injury：前十字靱帯損傷 340
anterior cutaneous branch：前皮枝《腸骨下腹神経の》 154
anterior cutaneous branch：前皮枝《肋下神経の》 108
anterior cutaneous branch：前皮枝《肋間神経の》 65
anterior ethmoidal artery：前篩骨動脈 414, 427
anterior ethmoidal nerve：前篩骨神経 416, 428
anterior external vertebral plexus：前外椎骨静脈叢 227
anterior fontanelle：大泉門 380
anterior funiculus of spinal cord：前索《脊髄の》 216, 513
anterior horn
—— of lateral ventricle：前角《側脳室の》 552
—— of spinal cord：前角《脊髄の》 216, 513
anterior hypothalamic area：視床下部前野 531
anterior hypothalamic nucleus：視床下部前核 531
anterior inferior iliac spine：下前腸骨棘 158, 160, 309, 310
anterior intercostal artery：前肋間枝《内胸動脈の》 63
anterior intermuscular septum of leg：前下腿筋間中隔 329
anterior internal vertebral plexus：前内椎骨静脈叢 226, 227
anterior interosseous artery：前骨間動脈 295, 303
anterior interventricular branch：前室間枝《左冠状動脈の》 87
anterior interventricular sulcus：前室間溝 76
anterior interventricular vein：前室間静脈 88
anterior jugular vein：前頸静脈 458, 500
anterior limb
—— of internal capsule：前脚《内包の》 561
—— of stapes：前脚《アブミ骨の》 419
anterior lobe
—— of cerebellum：前葉《小脳の》 546
—— of hypophysis：前葉《下垂体の》 534
anterior longitudinal ligament：前縦靱帯 207
anterior malleolar fold：前ツチ骨ヒダ 418
anterior median fissure of spinal cord：前正中裂《脊髄の》 216, 512
anterior median line：前正中線 53
anterior mediastinum：前縦隔 89
anterior nuclei of thalamus(A)：視床前核群 526
anterior palpebral margin：前眼瞼縁 402
anterior perforated substance：前有孔質 540
anterior process：前突起 419
anterior pulmonary plexus：前肺神経叢 73
anterior radicular artery：前根動脈 226
anterior ramus of spinal cord：前枝《脊髄の》 34, 218, 223
anterior recess：前陥凹《坐骨肛門窩の》 185
anterior root of spinal cord：前根《脊髄の》 33, 217
anterior rootlet of spinal cord：前根糸《脊髄の》 217
anterior sacral foramen：前仙骨孔 161
anterior sacro-iliac ligament：前仙腸靱帯 162
anterior semicircular duct：前半規管 424
anterior spinal artery：前脊髄動脈 225
anterior spinal vein：前脊髄静脈 226
anterior spinocerebellar tract：前脊髄小脳路 514, 523
anterior spinothalamic tract：前脊髄視床路 514, 523
anterior sternoclavicular ligament：前胸鎖靱帯 269
anterior superior alveolar artery：前上歯槽動脈 438, 454
anterior superior alveolar branch：前上歯槽枝 416, 438, 455
anterior superior iliac spine：上前腸骨棘 158, 160, 309, 310
anterior superior pancreaticoduodenal artery：前上膵十二指腸動脈 138
anterior talofibular ligament：前距腓靱帯 342
anterior tibial artery：前脛骨動脈 356, 359
anterior tibial compartment syndrome：前脛骨区画症候群 329
anterior triangle：前頸三角 491
anterior tympanic artery：前鼓室動脈 420, 451
anterior vagal trunk：前迷走神経幹 97, 114
anterolateral abdominal wall：前外側腹壁 103
anterolateral funiculus：前側索《脊髄の》 513
anterolateral sulcus：前外側溝《脊髄の》 512
anteversion angle：前捻角 311
antidiuretic hormone(ADH)：抗利尿ホルモン 536
antihelix：対輪 417
antitragus：対珠 417
anular ligament of radius：橈骨輪状靱帯 274
anulus fibrosus：線維輪 207
anus：肛門 186
aorta：大動脈 41
aortic arch：大動脈弓 41, 91
aortic hiatus：大動脈裂孔 153
aortic orifice：大動脈口 81
aortic sinus：大動脈洞 82
aortic valve：大動脈弁 82
aortic vestibule：大動脈前庭 81
aorticorenal ganglion：大動脈腎動脈神経節 148
ape hand：猿手 285
apex
—— of arytenoid cartilage：披裂軟骨尖 480
—— of bladder：膀胱尖 170
—— of heart：心尖 74
—— of lung：肺尖 68
—— of nose：鼻尖 425
—— of sacrum：仙骨尖 161
—— of tongue：舌尖 432
apical ectodermal ridge：外胚葉性頂堤 237
apical ligament of dens：歯尖靱帯 211
apocrine sweat gland：アポクリン汗腺 14
aponeurosis：腱膜 26, 105
aponeurotic layer：腱膜層 396
apoptosis：アポトーシス 237
appendix：虫垂 48, 120, 432
—— of epididymis：精巣上体垂 175
—— of testis：精巣垂 175
aqueduct of midbrain：中脳水道 387
aqueous humor：眼房水 410
arachnoid granulation：クモ膜顆粒 384
arachnoid mater：クモ膜 215, 383
arachnoid trabecula：クモ膜小柱 215, 383
arachnoid villi：クモ膜絨毛 384
Arantius' duct：アランチウス管 42
arbor vitae：小脳活樹 545
arch
—— of cricoid cartilage：輪状軟骨弓 480
—— of foot：足弓 346
archicerebellum：原小脳 548
archicortex：原皮質 554
archistriatum：原線条体 549
arcuate artery：弓状動脈 360
arcuate fiber：弓状線維 559
arcuate line：弓状線 106, 160, 310
arcuate nucleus：弓状核 532
area postrema：最後野 519, 538
areola：乳輪 65

arm：腕，上腕　6, 232
arrector pili muscle：立毛筋　14
arrhythmia：不整脈　85
arterial duct：動脈管　42
arterial ligament：動脈管索　42
arteriole：細動脈　43
arteriosclerosis：動脈硬化症　43
artery：動脈　40
—— of Adamkiewicz：アダムキービッツ動脈　226
—— of bulb of penis：尿道球動脈　192
—— to ductus deferens：精管動脈　198
articular capsule：関節包　19
articular cartilage：関節軟骨　19
articular cavity：関節腔　19
articular disc：関節円板　20, 269, 275, 448
articular facet：肋骨結節関節面　55
articularis genus：膝関節筋　319
articulation：関節　19
articulation：構音　484
ary-epiglottic fold：披裂喉頭蓋ヒダ　483
arytenoid cartilage：披裂軟骨　480
ascending aorta：上行大動脈　41, 76, 91
ascending cervical artery：上行頸動脈　499, 500
ascending colon：上行結腸　120
ascending lumbar vein：上行腰静脈　94, 148
ascending palatine artery：上行口蓋動脈　441, 500
ascending part：上行部《十二指腸の》　117
ascending pharyngeal artery：上行咽頭動脈　441, 456, 500
ascending tract of spinal cord：上行路《脊髄の》　513
aseptic necrosis of the femoral head：大腿骨頭壊死　335
association cortex：連合野　556
association fiber：連合線維　559
association nuclei：連合核　529
astigmatism：乱視　410
astrocyte：星状膠細胞　30, 507
ataxia：運動失調　548
ataxic gate：歩行失調　548
atelectasis：無気肺　67
atherosclerosis：粥状硬化症　43
atlanto-axial joint：環軸関節　210
atlanto-occipital joint：環椎後頭関節　210
atlas：C1：環椎(第1頸椎)　208, 469
atrioventricular bundle：房室束　84, 86
atrioventricular node：房室結節　86
atrioventricular septum：房室中隔　84
atrium：心房　76
audition：聴覚　39, 564
auditory ossicle：耳小骨　419
auditory radiation：聴放線　557
Auerbach's plexus：アウエルバッハ神経叢　37, 150
auricle：耳介　417
auricular branch：耳介枝　418
auricular cartilage：耳介軟骨　417
auricular surface：耳状面《寛骨の》　158, 160, 309, 310
auricular surface：耳状面《仙骨の》　161
auricularis anterior：前耳介筋　393, 417
auricularis posterior：後耳介筋　393, 417
auricularis superior：上耳介筋　393, 417
auriculotemporal nerve：耳介側頭神経　400, 418, 452
autonomic ganglion：自律神経節　35
autonomic nerve：自律神経　9, 31, 34
autopodium：自脚　237
axilla：腋窩　233, 299
axillary artery：腋窩動脈　290, 292, 300, 497
axillary fascia：腋窩筋膜　241, 300
axillary hair：腋毛　14
axillary inlet：腋窩上口　497
axillary lymph node：腋窩リンパ節　44
axillary nerve：腋窩神経　286
axillary node：腋窩リンパ節　298, 300
axillary process：腋窩突起　65
axillary sheath：腋窩鞘　300
axillary tail：腋窩尾部　65
axillary vein：腋窩静脈　298, 300
axis：C2：軸椎(第2頸椎)　208, 469
axon：軸索　28, 506
axonal transport：軸索輸送　507
azygos system of vein：奇静脈系　63, 94
azygos vein：奇静脈　91, 94

B

back：背，背部　6, 206
bare area：無漿膜野《肝臓の》　123
Bartholin's duct：バルトリン管　436
Bartholin's gland：バルトリン腺　47, 194
basal nuclei(ganglia)：大脳基底核　30, 385, 510, 549, 553
basal plate：基板《神経管の》　509
base
—— of arytenoid cartilage：披裂軟骨底　480
—— of bladder：膀胱底　170
—— of cochlea：蝸牛底　422
—— of distal phalanx：末節骨底　237, 314
—— of heart：心底　74
—— of lung：肺底　68
—— of metacarpal：中手骨底　237
—— of metatarsal：中足骨底　314
—— of sacrum：仙骨底　161
—— of stapes：アブミ骨底　419
Basedow disease：バセドウ病　488
basement membrane：基底膜　43
basilar artery：脳底動脈　389
basilar membrane：基底板　423
basilar part of pons：橋底部　518
basilar sulcus：脳底溝　517
basilic vein：尺側皮静脈　297
beard：あごひげ　14
Bell-Magendie law：ベル-マジャンディの法則　219
Bell palsy：ベル麻痺　395
belly：筋腹　21
benign prostatic hyperplasia：前立腺肥大症　177
bi-articular muscle：二関節筋　22
bi-axial：2軸性　20
biceps brachii：上腕二頭筋　246
biceps femoris：大腿二頭筋　322
bicipital aponeurosis：上腕二頭筋腱膜　246
bicondylar joint：双顆関節　21
bifurcate ligament：二分靱帯　345
bile duct：総胆管　127, 128
biopsy：生体組織診断　299
bipennate：双羽状　23
bipolar：双極性ニューロン　507
blood-brain barrier：血液脳関門　508
blood pressure：血圧　10
blood-testis barrier：血液精巣関門　173
blood vessel：血管　40
body
—— of bladder：膀胱体　170
—— of clitoris：陰核体　194
—— of distal phalanx：末節骨体　237, 314
—— of femur：大腿骨体　311
—— of fibula：腓骨体　313
—— of fornix：脳弓体　542
—— of gallbladder：体《胆嚢の》　127
—— of humerus：上腕骨体　235
—— of hyoid bone：舌骨体　469
—— of ilium：腸骨体　160, 310
—— of incus：キヌタ骨体　419
—— of ischium：坐骨体　160, 310
—— of mandible：下顎体　376
—— of metacarpal：中手骨体　237
—— of metatarsal：中足骨体　314
—— of pancreas：膵体　129
—— of penis：陰茎体　190
—— of pubis：恥骨体　160, 310
—— of radius：橈骨体　237
—— of sphenoid：蝶形骨体　382
—— of sternum：胸骨体　57
—— of stomach：胃体　111
—— of talus：距骨体　313
—— of tibia：脛骨体　312
—— of tongue：舌体　432
—— of ulna：尺骨体　236
—— of uterus：子宮体　179
body wall：体壁　9
bone：骨　15
bone marrow：骨髄　16, 47
bone matrix：骨基質　17
bony labyrinth：骨迷路　422
brachial artery：上腕動脈　291, 293
brachial fascia：上腕筋膜　24, 248
brachial plexus：腕神経叢　34, 280, 300, 499
brachial plexus injury：腕神経損傷　281
brachial veins：上腕静脈　298
brachialis：上腕筋　247
brachiocephalic trunk：腕頭動脈　91, 497
brachiocephalic vein：腕頭静脈　41, 91, 499
brachioradialis：腕橈骨筋　254

brain：脳　28, 30, 385, 506
brain death：脳死　409
brainstem：脳幹　30, 385, 512, 515
branchial arch：鰓弓　463
branchial motor：鰓弓運動性　460, 521
branchial organ：鰓弓器官　463
breast：乳房　65
breast cancer：乳癌　66
Bregma：ブレグマ　376
broad ligament of uterus：子宮広間膜　184
Broca aphasia：ブローカ失語　557
Broca area：ブローカ野　557
bronchial artery：気管支動脈　73
bronchial branch：気管支動脈　93
bronchial vein：気管支静脈　73
bronchiole：細気管支　73
bronchomediastinal trunk：気管支縦隔リンパ本幹　95
bronchopulmonary node：気管支肺リンパ節　74
bronchopulmonary segment：肺区域　69, 72
bronchus：気管支　45
Brunner's gland：ブルンネル腺　117
brush border：刷子縁　119
buccal artery：頬動脈　397, 445, 451
buccal fat pad：頬脂肪体　396, 431
buccal gland：頬腺　435
buccal nerve：頬神経　400, 452
buccinator：頬筋　393
buccopharyngeal fascia：頬咽頭筋膜　470, 478
bulb
—— of penis：尿道球　188
—— of vestibule：前庭球　188, 194
bulbar conjunctiva：眼球結膜　402
bulbo-urethral gland：尿道球腺　46, 171, 177
bulbospongiosus：球海綿体筋　188
bundle of His：ヒス束　84, 86
burn：熱傷　15

C

C 型肝炎(hepatitis C)　123
caerulean nucleus：青斑核　525
calcaneal tendon：踵骨腱　326
calcaneal tuberosity：踵骨隆起　313
calcaneocuboid joint：踵立方関節　344
calcaneocuboid ligament：踵立方靱帯　345
calcaneofibular ligament：踵腓靱帯　344
calcaneonavicular ligament：踵舟靱帯　345
calcaneus：踵骨　313
calcarine spur：鳥距　552
calcarine sulcus：鳥距溝　554
calcitonin：カルシトニン　17, 490
Calot's triangle：カロー三角　128
calvaria：頭蓋冠　376, 380
Camper's fascia：カンパー筋膜　103
canine tooth：犬歯　436
Cantlie line：カントリー線　125
capacitance vessel：容量血管　43
capacitation：精子成熟　175
capillary：毛細血管　40
capitate：有頭骨　237
capitulum of humerus：上腕骨小頭　16, 236
caput medusae：メズサの頭　139
caput succedaneum：産瘤　401
cardia：胃噴門　111
cardiac conduction system：刺激伝導系　84
cardiac impression：心圧痕《肺の》　69
cardiac impression：心陥凹　69
cardiac muscle：心筋　22, 83
cardiac muscle cell：心筋細胞　83
cardiac muscle fiber：心筋線維　83
cardiac notch：心切痕　69
cardiac output：心拍出量　87
cardiac plexus：心臓神経叢　89
cardiac skeleton：心臓骨格　84
cardiac tamponade：心タンポナーデ　76
cardinal ligament：基靱帯　183
cardiovascular shadow：心血管陰影　78
caries tooth：う歯　438
caroticotympanic arteries：頸鼓動脈　421
carotid body：頸動脈小体　494
carotid canal：頸動脈管　382
carotid sheath：頸動脈鞘　470, 493
carotid sinus：頸動脈洞　494
carotid triangle：頸動脈三角　491
carotid wall：頸動脈壁　418
carpal bone：手根骨　237
carpal tunnel：手根管　233, 237, 254, 303
carpal tunnel syndrome：手根管症候群　285
carpometacarpal joint：手根中手関節(CM関節)　278
carrying angle：運搬角　274
cartilage：軟骨　15
cartilage bone：軟骨性骨　17
cartilaginous cranium：軟骨性頭蓋　380
cartilaginous joint：軟骨性の連結　18
cartilaginous part：耳管軟骨部　419
cataract：白内障　410
cauda equina：馬尾　218
caudal：尾側　4
caudate lobe：尾状葉《肝臓の》　124
caudate nucleus：尾状核　549
caval opening：大静脈孔　152
cavernous sinus：海綿静脈洞　391, 459
cavernous space：海綿体洞　192
cavity, fossa：窩　16
cecum：盲腸　45, 120
celiac ganglion：腹腔神経節　114, 148
celiac plexus：腹腔神経叢　119, 148
celiac trunk：腹腔動脈　113, 118, 135
cement：セメント質　437
central canal：中心管　519
central nervous system(CNS)：中枢神経系　28, 506
central part of lateral ventricle：中心部《側脳室の》　552
central retinal artery：網膜中心動脈　410, 412
central retinal vein：網膜中心静脈　411
central sulcus：中心溝　553
central tendon：腱中心《横隔膜の》　152
central zone：中心領域《前立腺の》　177
centromedian nucleus：正中中心核(CeM)　528
cephalhematoma：頭血腫　401
cephalic vein：橈側皮静脈　297
cerebellar cortex：小脳皮質　510, 545
cerebellar fissure：小脳溝　545
cerebellar loop：小脳ループ　548
cerebellar nucleus：小脳核　510, 545
cerebellar peduncle：小脳脚　510
cerebellum：小脳　30, 385, 387, 510, 545
cerebral apoplexy：脳卒中　388
cerebral aqueduct：中脳水道　387, 519
cerebral arterial circle：大脳動脈輪　389, 456
cerebral cortex：大脳皮質　30, 510, 553
cerebral crus：大脳脚　518
cerebral crus：大脳脚(狭義)　512, 519
cerebral embolism：脳塞栓症　388
cerebral hemisphere：大脳半球　385, 510
cerebral hemorrhage：脳出血　388
cerebral infarction：脳梗塞　388
cerebral peduncle：大脳脚(広義)　512, 519
cerebral thrombosis：脳血栓症　388
cerebrospinal fluid(CSF)：脳脊髄液　215, 384, 387, 388
cerebrospinal fluid hypovolemia：脳脊髄液減少症　215
cerebrovascular accident：脳血管障害　388
cerebrum：大脳　30, 385, 510, 552
cerumen：耳垢　417
ceruminous gland：耳道腺　417
cervical canal：子宮頸管　179
cervical curvature：頸部弯曲　213
cervical enlargement：頸膨大　216, 512
cervical fascia：頸筋膜　24, 470
cervical lymph node：頸リンパ節　44
cervical nerve：頸神経　33
cervical plexus：頸神経叢　34, 401, 501
cervical segment(part) of spinal cord：頸髄　216, 512
cervical vertebra：頸椎　7, 206, 208, 213, 468
cervicoaxillary canal：頸腋窩管　300
cervicothoracic ganglion：頸胸神経節　95, 496
cervix of uterus：子宮頸　179
check ligament
—— of lateral rectus muscle：外側直筋制動靱帯　406
—— of medial rectus muscle：内側直筋制動靱帯　406
cheek：頬　431
chest：胸，胸部　6, 52, 102
chest hair：胸毛　14
chief cell：主細胞《胃腺の》　114

choana：後鼻孔　378, 425, 475
cholecystokinin：コレシストキニン　130
Chopart joint：ショパール関節　346
chorda tympani：鼓索神経　422, 425, 434, 452
chordae tendineae：腱索　78
choreic movment：舞踏運動　551
choroid：脈絡膜　407
choroid membrane：脈絡組織　520, 536
choroid plexus：脈絡叢　388, 520, 536
chronic sinusitis：慢性副鼻腔炎　430
chyle cistern：乳糜槽　44, 95
chylomicron：カイロミクロン　44
ciliary body：毛様体　407
ciliary ganglion：毛様体神経節　416, 463
ciliary gland：睫毛腺　402
ciliary muscle：毛様体筋　407
ciliary process：毛様体突起　407
ciliary zonule：毛様体小帯　407
cingulate gyrus：帯状回　540, 554
cingulum：帯状束　559
circle of Willis：ウィリスの動脈輪　389
circular fold：輪状ヒダ《小腸の》　117
circular layer：輪筋層《胃の》　113
circulatory system：循環器系　8, 40
circumflex branch：回旋枝《左冠状動脈の》　87
circumflex scapular artery：肩甲回旋動脈　293
circumventricular organ：脳室周囲器官　538
claustrum：前障　554
clavicle：鎖骨　52, 233
clavicular notch：鎖骨切痕　57
clavipectoral fascia：鎖骨胸筋筋膜　241
clawhand：鷲手　254, 285
cleavage line：割線　13
cleft lip：口唇裂　432
cleft palate：口蓋裂　432
climbing fiber：登上線維　548
clitoris：陰核　47, 194
clivus：斜台　382
cloaca：総排泄腔　172
coccygeal cornu：尾骨角　161
coccygeal nerve：尾骨神経　33
coccygeal plexus：尾骨神経叢　201
coccygeal part：尾髄　512
coccygeal segment of spinal cord：尾髄　216
coccygeal vertebra：尾椎　7
coccygeus：坐骨尾骨筋　166, 185
coccygeus：尾骨筋　166, 185
coccyx：尾骨　161, 206, 213
cochlea：蝸牛　422
cochlear cupula：蝸牛頂　422
cochlear duct：蝸牛管　423
cochlear ganglion：蝸牛神経節　462
cochlear nerve：蝸牛神経　424
cochlear nuclei：蝸牛神経核　522
collecting duct：集合管　143
Colles' fascia：コーレス筋膜　105, 187
Colles fracture：コーレス骨折　275
colon：結腸　45, 120
color vision：色覚　409
column
—— of Bertin：ベルタン柱　142
—— of fornix：脳弓柱　542
columnar zone：肛門柱帯　167
commissural fiber：交連線維　559
commissure of fornix：脳弓交連　543, 560
common carotid artery：総頸動脈　41, 456, 494
common fibular nerve：総腓骨神経　351
common hepatic artery：総肝動脈　125, 138
common hepatic duct：総肝管　127
common iliac artery：総腸骨動脈　41, 195
common iliac node：総腸骨リンパ節　198
common iliac vein：総腸骨静脈　41, 198
common interosseous artery：総骨間動脈　295
common limb：総脚　424
common nasal meatus：総鼻道　425
common palmar digital artery：総掌側指動脈　297
common palmar digital nerve：総掌側指神経　287
common tendinous ring：総腱輪　412
common tendinous sheath：総腱輪　405
communicating branch with ciliary ganglion：毛様体神経節との交通枝　414
compact bone：緻密質　16
compact part：緻密部《黒質の》　549
compartment：筋区画　24
compartment syndrome：コンパートメント症候群　27
compressor urethrae：尿道圧迫筋　185
concha of auricle：耳甲介　417
conduction：伝導　28, 29, 506
condylar joint：顆状関節　20
condylar process of mandible：関節突起《下顎骨の》　376
condyle of humerus：上腕骨顆　236
cone cell：錐体細胞　408
confluence of sinuses：静脈洞交会　390
congenital anomaly：先天異常《顔面の》　432
congenital dislocation of hip joint：先天性股関節脱臼　335
conjoint tendon：結合腱　105
conjunctival sac：結膜嚢　402
conoid ligament：円錐靱帯　269
constriction：括約　6
conus arteriosus：動脈円錐　78
conus elasticus：弾性円錐　482
conus medullaris：脊髄円錐　512
convoluted seminiferous tubule：曲精細管　175
coraco-acromial arch：烏口肩峰弓　271
coraco-acromial ligament：烏口肩峰靱帯　271
coracobrachialis：烏口腕筋　246
coracoclavicular ligament：烏口鎖骨靱帯　269
coracohumeral ligament：烏口上腕靱帯　271
coracoid process：烏口突起　234
cord：神経束　281
—— of umbilical artery：臍動脈索　42, 109
cornea：角膜　407, 409
corniculate cartilage：小角軟骨　481
corniculate tubercle：小角結節　483
corona of glans：亀頭冠　190
corona radiata：放線冠　560
coronal suture：冠状縫合　376
coronary angioplasty：冠状動脈形成術　87
coronary artery bypass grafting：冠状動脈バイパス術　87
coronary ligament：肝冠状間膜　123
coronary plane：冠状面　4
coronary sinus：冠状静脈洞　88
coronary sulcus：冠状溝　76
coronoid fossa：鈎突窩　236
coronoid process
—— of mandible：筋突起《下顎骨の》　376
—— of ulna：鈎状突起《尺骨の》　236
corpus callosum：脳梁　510, 553, 559
corpus callosum fiber：脳梁線維　559
corpus cavernosum of clitoris：陰核海綿体　194
corpus cavernosum penis：陰茎海綿体　192
corpus spongiosum penis：尿道海綿体　192
corrugator supercilii：皺眉筋　393
cortex
—— of adrenal：皮質《副腎の》　145
—— of brain：皮質《脳の》　30, 508
cortico-basal ganglia loop：大脳皮質-基底核ループ　551
corticonuclear fiber：皮質核線維　567
corticospinal fiber(tract)：皮質脊髄線維　515, 567
corticotropin-releasing hormone(CRH)　533
Corti's organ：コルチ器　423
costal cartilage：肋軟骨　55
costal groove：肋骨溝　55
costal margin：肋骨弓　53
costal notch：肋骨切痕　57
costal part：肋骨部《横隔膜の》　152
costal pleura：肋骨胸膜　67
costal process：肋骨突起《腰椎の》　211
costal surface：肋骨面　68, 234
costocervical trunk：肋頸動脈　499
costoclavicular ligament：肋鎖靱帯　269
costocoracoid membrane：肋骨烏口膜　241
costodiaphragmatic recess：肋骨横隔洞　67
costomediastinal recess：肋骨縦隔洞　67
costotransverse joint：肋横突関節　57
costovertebral joint：肋椎関節　57
cotyloid joint：臼状関節　20
Couinaud classification：クイノー区分　125

Cowper's gland：カウパー腺　46, 171, 177
coxa valga：外反股　311
coxa vara：内反股　311
cranial：頭側　4
cranial cavity：頭蓋腔　214, 374, 380
cranial dura mater：脳硬膜　382
cranial nerve：脳神経　28, 31, 391, 460
cremaster：精巣挙筋　110, 176
cremasteric fascia：精巣挙筋膜　176
crest：肋骨頭稜　55
cribriform plate：篩板　380, 426, 429
crico-arytenoid joint：輪状披裂関節　483
cricoid cartilage：輪状軟骨　480
cricothyroid：輪状甲状筋　484
cricothyroid joint：輪状甲状関節　483
cricotracheal cartilage：輪状気管靱帯　481
cricovocal membrane：輪状声帯膜　482
crista galli：鶏冠　380
crista terminalis：分界稜《心臓の》　78
crown：歯冠　436
cruciate ligament of atlas：環椎十字靱帯　210
cruciform part of fibrous sheath of digit of hand：十字部《指の線維鞘の》　267
crus
—— of clitoris：陰核脚　188, 194
—— of fornix：脳弓脚　542
—— of penis：陰茎脚　188, 192
crush syndrome：挫滅症候群　26
cubital fossa：肘窩　233, 302
cuboid：立方骨　314
cuneate fasciculus：楔状束《脊髄の》　513
cuneate nucleus：楔状束核　523
cuneate tubercle：楔状束結節《延髄の》　516
cuneiform cartilage：楔状軟骨　481
cuneiform tubercle：楔状結節　483
cuneus：楔部　554
cusp：咬頭　436
cusp：弁尖　81
cutaneous branch：皮枝　13
cutaneous muscle：皮筋　393
cutaneous nerve：皮神経　13
—— of lower limb：皮神経《下肢の》　352
—— of upper limb：皮神経《上肢の》　287
cutaneous vein
—— of lower limb：皮静脈《下肢の》　361
—— of upper limb：皮静脈《上肢の》　297
cutaneous zone：皮膚帯《肛門の》　167
cystic artery：胆嚢動脈　128, 138
cystic duct：胆嚢管　127
cystic vein：胆嚢静脈　141
cystohepatic triangle：胆嚢肝三角　128

D

dartos fascia：肉様膜　190
de Quervain synovitis：ドゥ・ケルヴァン腱鞘炎　268
dead space：死腔　70
deafness：難聴　424
death：死　409
deciduous tooth：乳歯　436
decussation of pyramids：錐体交叉　567
deep：深　6
deep artery
—— of penis：陰茎深動脈　192
—— of thigh：大腿深動脈　358
deep auricular artery：深耳介動脈　451
deep cervical artery：深頸動脈　226, 499, 500
deep cervical node：深頸リンパ節　459
deep circumflex iliac artery：深腸骨回旋動脈　108, 195
deep external pudendal artery：深外陰部動脈　194, 195, 358
deep facial vein：深顔面静脈　397, 451
deep fascia：深筋膜　13, 24
—— of leg：下腿筋膜　24, 328
—— of penis：深陰茎筋膜　192
deep fibular nerve：深腓骨神経　351
deep head of flexor pollicis brevis：短母指屈筋深頭　261
deep inguinal node：深鼠径リンパ節　363, 364
deep inguinal ring：深鼠径輪　110
deep lingual artery：舌深動脈　434, 445
deep lingual vein：舌深静脈　434
deep lymphatic vessel
—— of lower limb：深リンパ管《下肢の》　363
—— of upper limb：深リンパ管《上肢の》　298
deep palmar arch：深掌動脈弓　291, 297
deep parotid node：深耳下腺リンパ節　459
deep perineal space：深会陰隙　185
deep petrosal nerve：深錐体神経　425
deep plantar arch：深足底動脈弓　361
deep plantar artery：深足底動脈　360
deep temporal artery：深側頭動脈　449
deep temporal nerve：深側頭神経　453
deep transverse metacarpal ligament：深横中手靱帯　278
deep transverse metatarsal ligament：深横中足靱帯　347
deep transverse perineal muscle：深会陰横筋　185
deep vein：深静脈　297, 361
deep venous palmar arch：深掌静脈弓　297
defecation：排便　170
deferential plexus：精管神経叢　202
Deiters nucleus：ダイテルス核　522
deltoid：三角筋　243
deltoid ligament：三角靱帯　342
deltoid tuberosity：三角筋粗面　235
dendrite：樹状突起　28, 506
dens：歯突起《第2頸椎の》　208, 469
dense connective tissue：密性結合組織　396
dental alveoli：歯槽　437
dental arch：歯列弓　432, 436
dental calculus：歯石　438
dental caries：う蝕　438
dental plaque：歯垢　438
dental pulp：歯髄　436
dentate gyrus：歯状回　541
dentate nucleus：歯状核《小脳核の》　546
denticulate ligament：歯状靱帯　215
dentine：象牙質　437
depression：下制　6
depression：下制《眼球運動の》　406
depressor：下制筋　6
depressor anguli oris：口角下制筋　393
depressor labii inferioris：下唇下制筋　393
dermatome：皮膚分節(デルマトーム)　38, 109
—— of lower limb：皮膚分節《下肢の》　351
—— of upper limb：皮膚分節《上肢の》　286
dermis：真皮　13
descending colon：下行結腸　120
descending genicular artery：下行膝動脈　358
descending palatine artery：下行口蓋動脈　446, 454
descending part：下行部《十二指腸の》　114
descending tract of spinal cord：下行路《脊髄の》　515
descent of testis：精巣下降　182
desmosome：デスモソーム　83
diabetes mellitus：糖尿病　130
diagonal branch：対角枝《左冠状動脈の》　87
diaphragm：横隔膜　54, 61, 152
diaphragma sellae：鞍隔膜　383
diaphragmatic pleura：横隔胸膜　67
diaphragmatic surface：横隔面《肝臓の》　123
diaphragmatic surface：横隔面《心臓の》　76
diaphragmatic surface：横隔面《肺の》　68
diaphragmatic surface：横隔面《脾臓の》　131
diaphysis：骨幹　16
diarthrosis：可動連結　19
diencephalon：間脳　30, 385, 509, 512, 526
digestive system：消化器系　8, 45
dilation：散大　6
dilator：散大筋　6
dilator pupillae：瞳孔散大筋　407
diploe：板間層　16
diploic vein：板間静脈　391
direct inguinal hernia：直接鼠径ヘルニア　111
disequilibrium：平衡障害　548

disk herniation：椎間板ヘルニア 38, 207, 351
dislocation：脱臼 20
—— of the patella：膝蓋骨脱臼 340
distal：遠位 6
distal interphalangeal joint：遠位指節間関節(DIP 関節) 278
distal phalanx：末節骨 237, 314
distal radio-ulnar joint：下橈尺関節 275
division：部(枝)《神経幹の》 281
Déjerine-Klumpke syndrome：デジュリン-クルンプケ症候群 281
dominant hemisphere：優位半球 558
dorsal：背側 4
dorsal artery
—— of foot：足背動脈 360, 368
—— of penis：陰茎背動脈 192
dorsal branch：背側枝《肋下動脈の》 63
dorsal carpal arch：背側手根動脈網 296
dorsal carpal branch：背側手根枝 295
dorsal digital aponeurosis：指背腱膜 257
dorsal interossei：背側骨間筋 264, 334
dorsal lateral geniculate nucleus：外側膝状体背側核(LGd) 529
dorsal lingual branch：舌背枝 434, 445
dorsal lingual vein：舌背静脈 434
dorsal metatarsal artery：背側中足動脈 361
dorsal nasal artery：鼻背動脈 397, 414, 427
dorsal nerve
—— of clitoris：陰核背神経 201
—— of penis：陰茎背神経 201
dorsal nuclei of thalamus：視床背側核群 528
dorsal nucleus of vagus nerve：迷走神経背側核 522
dorsal radiocarpal ligament：背側橈骨手根靱帯 277
dorsal scapular artery：肩甲背動脈 226, 291, 499
dorsal scapular nerve：肩甲背神経 281
dorsal surface：背側面 234
dorsal tubercle：背側結節 237
dorsal venous arch of foot：足背静脈弓 362
dorsal venous network of hand：手背静脈網 297
dorsiflexion：背屈 6
dorsum
—— of nose：鼻背 425
—— of tongue：舌背 432
dorsum sellae：鞍背 382
Douglas fossa：ダグラス窩 184
downy hair：生毛 14
dry eye：ドライアイ 404
Duchenne gait：デュシェンヌ歩行 318
ductus arteriosus：動脈管 93
ductus Botalli：ボタロ管 42
duodenal bulb：十二指腸球部 114
duodenal gland：十二指腸腺 117
duodenojejunal flexure：十二指腸空腸曲 117
duodenum：十二指腸 45, 114
Dupuytren contracture：デュピュイトラン拘縮 267
dura mater：硬膜 214, 382
dural venous sinus：硬膜静脈洞 383, 390
dysmetria：測定異常 548

E

ear：耳 39, 374, 416
Ebner's gland：エブネル腺 434, 435
eccrine sweat gland：エクリン汗腺 14
edema：浮腫 44
Edinger-Westphal nucleus：エディンガー-ウェストファル核 523
efferent：遠心性 460
efferent ductule：精巣輸出管 175
efferent nerve：遠心性神経 31
ejaculation：射精 192
ejaculatory duct：射精管 176
elastic artery：弾性動脈 42
elbow：肘 232
elbow joint：肘関節 272
electrocardiogram(ECG)：心電図 85
elevation：挙上 6
elevation：挙上《眼球運動の》 406
ellipsoid joint：楕円関節 20
emboliform nucleus：栓状核《小脳核の》 546
embolism：塞栓症 41
embolus：塞栓 41
emissary vein：導出静脈 391
emmetropia：正視 410
emotion：情動 538
enamel：エナメル質 437
endocardium：心内膜 83
endochondral ossification：軟骨内骨化 17, 380
endocrine system：内分泌系 8, 47
endolymph：内リンパ 422
endolymphatic sac：内リンパ嚢 423
endometrium：子宮内膜 179
endomysium：筋内膜 24
endoneurium：神経内膜 31
endothelial cell：内皮細胞 43
endothelium：内皮《血管の》 42
endothoracic fascia：胸内筋膜 59
enterocyte：小腸上皮細胞 119
enteroendocrine cell：腸内分泌細胞 47, 114
entorhinal area：嗅内野《梨状葉の》 540
epaxial muscle：軸上筋 223
ependyma：上衣 388
ependymal cell：上衣細胞 538
epicardium：心外膜 74, 83
epicolic node：結腸上リンパ節 123
epicondyle：上顆 16
epicranial aponeurosis：帽状腱膜 395
epidermis：表皮 12
epididymis：精巣上体 46, 175
epidural hematoma：硬膜外血腫 384
epidural space of dura mater：硬膜上腔 214
epigastric region：上胃部 102
epiglottic cartilage：喉頭蓋軟骨 481
epiglottic vallecula：喉頭蓋谷 475
epiglottis：喉頭蓋 475, 483
epimysium：筋上膜 24
epineurium：神経上膜 31, 215, 217
epiphysial cartilage：骨端軟骨 17
epiphysial line：骨端線 17
epiphysis：骨端 16
epithalamus：視床上部 531
epitympanic recess：鼓室上陥凹 418
Erb-Duchenne palsy：エルプ-デュシェンヌ麻痺 281
Erb palsy：エルプ麻痺 281
erect bipedalism：直立二足歩行 11
erection：勃起 192
erector spinae：脊柱起立筋 221
esophageal branch：食道動脈 93
esophageal hiatus：食道裂孔 152
esophageal plexus：食道神経叢 97
esophageal varix：食道静脈瘤 139
esophagus：食道 45, 90
ethmoid bone：篩骨 380
ethmoidal bulla：篩骨胞 430
ethmoidal cell：篩骨洞，篩骨蜂巣 430
ethmoidal infundibulum：篩骨漏斗 430
ethmoidal labyrinth：篩骨迷路 430
excitation：興奮 29
excitation contraction coupling：興奮収縮連関 26
extension：伸展 6
extensor：伸筋 6
extensor carpi radialis brevis：短橈側手根伸筋 254
extensor carpi radialis longus：長橈側手根伸筋 254
extensor carpi ulnaris：尺側手根伸筋 257
extensor compartment：伸筋区画《上腕の》 248
extensor digiti minimi：小指伸筋 257
extensor digitorum：総指伸筋 257
extensor digitorum brevis：短趾伸筋 330
extensor digitorum longus：長趾伸筋 324
extensor hallucis brevis：短母趾伸筋 330
extensor hallucis longus：長母趾伸筋 324
extensor indicis：示指伸筋 257
extensor pollicis brevis：短母指伸筋 257
extensor pollicis longus：長母指伸筋 257
extensor retinaculum：伸筋支帯 260
external：外 6
external acoustic meatus：外耳道 417
external acoustic opening：外耳孔 377
external acoustic pore：外耳孔 417
external anal sphincter：外肛門括約筋 167, 186
external carotid artery：外頸動脈 396, 456, 494, 500
external carotid nerve：外頸動脈神経 463
external ear：外耳 416

external genitalia：外生殖器　173
external hemorrhoid：外痔核　167
external iliac artery：外腸骨動脈　195, 356
external iliac node：外腸骨リンパ節　198
external iliac vein：外腸骨静脈　362
external inguinal hernia：外鼠径ヘルニア　111
external intercostal membrane：外肋間膜　59
external intercostal muscle：外肋間筋　59
external jugular vein：外頸静脈　399, 458, 500
external medullary lamina：外側髄板　526
external nasal nerve：外鼻枝　400
external nose：外鼻　425
external oblique：外腹斜筋　105
external occipital protuberance：外後頭隆起　376
external os of uterus：外子宮口　179
external pudendal vein：外陰部静脈　362
external rotation：外旋　6
external segment：外節《淡蒼球の》　549
external spermatic fascia：外精筋膜　111, 176
external surface of cranial base：外頭蓋底　378
external table：外板《扁平骨の》　16
external urethral orifice：外尿道口　171, 193
external urethral sphincter：外尿道括約筋　171, 185
extorsion：外旋《眼球運動の》　406
extracorporeal shock wave lithotripsy (ESWL)：体外衝撃波結石破砕術　145
extremity：体肢　7, 9
extrinsic back muscle：付帯背筋　206, 219
extrinsic muscle of tongue：外舌筋　434
eye：眼　39
eyeball：眼球　39, 407
eyebrow：眉　14
eyelash：睫毛　14, 402
eyelid：眼瞼　402

F

face：顔，顔面　6, 374
facial artery：顔面動脈　397, 443, 456
facial colliculus：顔面神経隆起　519
facial furuncle：面疔　458
facial muscle：顔面筋　393
facial nerve：顔面神経[Ⅶ]　40, 396, 402, 424, 446, 461, 501
facial palsy：顔面神経麻痺　395
facial vein：顔面静脈　397, 458
falciform ligament：肝鎌状間膜　110, 123
false rib：仮肋　55
falx cerebelli：小脳鎌　383
falx cerebri：大脳鎌　383
fascia：筋膜　16, 24
fascia lata：大腿筋膜　24, 105, 319, 322
fascial sheath of eyeball：眼球鞘　406
fasciolar gyrus：小帯回　541
fast-twitch fiber：速筋線維　26
fastigial nucleus：室頂核《小脳核の》　546
fastigium：室頂　520
fat body of ischio-anal fossa：坐骨肛門窩脂肪体　185
fauces：口峡　432, 475
femoral artery：大腿動脈　356, 364
femoral branch：大腿枝《陰部大腿神経の》　154
femoral canal：大腿管　364
femoral hernia：大腿ヘルニア　365
femoral neck fracture：大腿骨頸部骨折　335
femoral nerve：大腿神経　154, 347, 364
femoral ring：大腿輪　366
femoral sheath：大腿鞘　364
femoral triangle：大腿三角　308, 364
femoral vein：大腿静脈　362, 364
femorotibial angle：膝外側角　339
femur：大腿骨　311
fibers of stria terminalis：分界条線維　533
fibro-elastic membrane of larynx：喉頭弾性膜　482
fibrocartilaginous ring：線維軟骨輪　417
fibrous capsule：線維被膜　142
fibrous connective tissue：線維性結合組織　16
fibrous joint：線維性の連結　18
fibrous layer of eyeball：眼球線維膜　407
fibrous membrane：線維膜　19
fibrous pericardium：線維性心膜　74
fibrous ring：線維輪　81
fibrous sheath of digit of hand：指の線維鞘　267
fibrous skeleton of the heart：線維性骨格《心臓の》　84
fibrous trigone：線維三角　84
fibula：腓骨　312
fibular artery：腓骨動脈　356, 360
fibular notch：腓骨切痕　312
fibular trochlea：腓骨筋滑車　314
fibularis brevis：短腓骨筋　325
fibularis longus：長腓骨筋　325
fibularis tertius：第三腓骨筋　324
filiform papilla：糸状乳頭　434
filum terminale：脊髄終糸　512
fimbria
—— of hippocampus：海馬采　541
—— of uterine tube：卵管采　178
fimbriated fold：采状ヒダ　432
fingerprint：指紋　13
fixator：固定筋　22
flail chest：動揺胸郭　58
flat bone：扁平骨　16
flat foot：扁平足　346
flexion：屈曲　6
flexion reflex：屈曲反射　515
flexor：屈筋　6
flexor carpi radialis：橈側手根屈筋　249
flexor carpi ulnaris：尺側手根屈筋　249
flexor compartment：屈筋区画《上腕の》　248
flexor digiti minimi：短小趾屈筋　333
flexor digiti minimi brevis：短小指屈筋　264
flexor digitorum brevis：短趾屈筋　330
flexor digitorum longus：長趾屈筋　327
flexor digitorum profundus：深指屈筋　249
flexor digitorum superficialis：浅指屈筋　249
flexor hallucis：短母趾屈筋　332
flexor hallucis longus：長母趾屈筋　327
flexor pollicis brevis：短母指屈筋　261
flexor pollicis longus：長母指屈筋　249
flexor pollicis longus tendon：長母指屈筋腱　251
flexor retinaculum：屈筋支帯　254, 303, 329, 369
flexor tenosynovitis：屈筋腱腱鞘炎　268
floating rib：浮遊肋　55
flocculonodular lobe：片葉小節葉　546
floor plate：底板《神経管の》　509
fold：ヒダ《腹膜の》　132
folia of cerebellum：小脳回　545
foliate papilla：葉状乳頭　434
folium of cerebellum：回転《小脳の》　510
follicle-stimulating hormone (FSH)：卵胞刺激ホルモン　536
foot：足　308
foramen：孔　16
—— of Luschka：ルシュカ孔　387, 520
—— of Magendie：マジャンディー孔　387, 520
foramen lacerum：破裂孔　378, 382
foramen magnum：大後頭孔　214, 377, 380, 382
foramen ovale：卵円孔　42, 378, 382
foramen rotundum：正円孔　382, 453
foramen spinosum：棘孔　382, 451
foramen transversarium：横突孔　208, 468
forced vital capacity：努力肺活量　70
forearm：前腕　232
forehead：額　375
fornix：脳弓　532, 542
fossa：窩《腹膜の》　132
fourth ventricle：第四脳室　387, 519
fovea centralis：中心窩　408
fracture：骨折　20
free part
—— of lower limb：自由下肢　7, 308
—— of upper limb：自由上肢　7, 232
free taenia：自由ヒモ　120
frenulum
—— of clitoris：陰核小帯　193
—— of ileal orifice：回腸口小帯　120
—— of labia minora：陰唇小帯　193
—— of lower lip：下唇小帯　431
—— of prepuce：包皮小帯　190
—— of tongue：舌小帯　432
—— of upper lip：上唇小帯　431

frontal association cortex：前頭連合野 557
frontal belly：前頭筋 395
frontal bone：前頭骨 375
frontal crest：前頭稜 380
frontal eye field：前頭眼野 557
frontal lobe：前頭葉 385, 510, 553
frontal nerve：前頭神経 414
frontal plane：前頭面 4
frontal sinus：前頭洞 430
fundus
—— of gallbladder：底《胆嚢の》 127
—— of stomach：胃底 111
—— of uterus：子宮底 179
fungiform papilla：茸状乳頭 434
furuncle：癤 458
fusiform：紡錘状 23

G

gait：歩行 515
Galeazzi fracture：ガレアッチ骨折 275
gallbladder：胆嚢 124, 127
gallop：駆け足 515
gallstone：胆石 128
ganglion impar：不対神経節 201
ganglion of sympathetic trunk：幹神経節 35, 95
ganglionic branch：神経節枝 455
ganglionic layer：神経細胞層 408
gap junction：ギャップ結合 83
gas exchange：ガス交換 73
gastrectomy：胃切除術 115
gastric gland：胃腺 114
gastric rugae：胃粘膜ヒダ 113
gastrocnemius：腓腹筋 326
gastroduodenal artery：胃十二指腸動脈 118, 138
gastrophrenic ligament：胃横隔間膜 112, 134
gastrosplenic ligament：胃脾間膜 112, 131
gemellus inferior：下双子筋 319
gemellus superior：上双子筋 319
genicular anastomosis：膝関節動脈網 358
geniculate ganglion：膝神経節 424, 461
genioglossus：オトガイ舌筋 434, 441
geniohyoid：オトガイ舌骨筋 441
genital branch：陰部枝《陰部大腿神経の》 154
genital ridge：生殖堤 182
genitofemoral nerve：陰部大腿神経 154, 194, 347
genu
—— of corpus callosum：脳梁膝 559
—— of internal capsule：膝《内包の》 561
genu valgum：外反膝 339
genu varum：内反膝 339
Gerota's fascia：ジェロタ筋膜 142
gingiva：歯肉 432, 437
glabella：眉間 375
glans clitoris：陰核亀頭 194
glans penis：陰茎亀頭 190
glaucoma：緑内障 411
glenohumeral ligament：関節上腕靱帯 271
glenoid cavity：関節窩 234
glenoid labrum：関節唇 20, 271
glial cell：グリア細胞 28, 507
Glisson's sheath：グリソン鞘 127
globose nucleus：球状核《小脳核の》 546
globus pallidus：淡蒼球 549
glomerular filtration：糸球体濾過 143
glomerulus：糸球体 143
glossopharyngeal nerve：舌咽神経[Ⅸ] 40, 424, 434, 446, 462, 494, 501
glottis：声門 483
glucagon：グルカゴン 130
glucocorticoid：糖質コルチコイド 146
gluteal aponeurosis：殿筋腱膜 319
gluteal intermuscular space：殿部筋間隙 366
gluteal region：殿部 308
gluteal surface：殿筋面 160, 310
gluteal tuberosity：殿筋粗面 311
gluteus maximus：大殿筋 315
gluteus medius：中殿筋 317
gluteus minimus：小殿筋 317
gomphosis：釘植 18
gonad：生殖腺 173
gonadotropin-releasing hormone (GnRH)：ゴナドトロピン放出ホルモン 533
gracile fasciculus：薄束《脊髄の》 513
gracile nucleus：薄束核 523
gracile tubercle：薄束結節《延髄の》 516
gracilis：薄筋 322
granular cell：顆粒細胞 548
granular layer：顆粒層 548
Graves disease：グレーヴス病 488
gray matter
—— of brain：灰白質《脳の》 30, 508
—— of spinal cord：灰白質《脊髄の》 216, 513
gray ramus communicans：灰白交通枝 95
great auricular nerve：大耳介神経 401, 418, 491, 501
great cardiac vein：大心臓静脈 88
great saphenous vein：大伏在静脈 362
great segmental medullary artery：大髄節動脈 226
greater curvature：胃大弯 111
greater horn of hyoid bone：大角《舌骨の》 469
greater occipital nerve：大後頭神経 227, 401
greater omentum：大網 112, 133, 134
greater palatine artery：大口蓋動脈 427, 439, 454
greater palatine canal：大口蓋管 439
greater palatine duct：大口蓋管 453
greater palatine foramen：大口蓋孔 378
greater palatine nerve：大口蓋神経 441, 456
greater pelvis：大骨盤 162
greater petrosal nerve：大錐体神経 425
greater sciatic foramen：大坐骨孔 163, 164, 308, 366
greater sciatic notch：大坐骨切痕 158, 309
greater splanchnic nerve：大内臓神経 96, 114, 150
greater trochanter of femur：大転子《大腿骨の》 311
greater tubercle：大結節 235
greater vestibular gland：大前庭腺 47, 194
greater wing of sphenoid bone：大翼《蝶形骨の》 378, 382
grey ramus communicans：灰白交通枝《交感神経幹の》 201
grey ramus communicans：灰白交通枝《交感神経の》 35
groove：溝 16
—— for radial nerve：橈骨神経溝 235, 302
—— for sigmoid sinus：S状洞溝 382
—— for superior sagittal sinus：上矢状洞溝 380
—— for ulnar nerve：尺骨神経溝 235, 283, 303
—— for vena cava：大静脈溝《肝臓の》 123
growth hormone：成長ホルモン 534
growth hormone inhibiting hormone (GHIH)：成長ホルモン抑制ホルモン 533
growth hormone-releasing hormone (GHRH)：成長ホルモン放出ホルモン 533
gubernaculum：卵巣導帯 185
gubernaculum testis：精巣導帯 182
gustation：味覚 40, 566
Guyon canal：ギヨン管 254, 286, 304
gyrus of cerebrum：回，回転《大脳の》 385, 510, 553

H

habenula：手綱 531
habenular commissure：手綱交連 531, 560
habenular trigone：手綱三角 531
hair：毛 9, 14
hair follicle：毛包 14
hair root：毛根 14
hair shaft：毛幹 14
hallux valgus：外反母趾 345
hamate：有鉤骨 237
hamstrings：ハムストリングス 322
hand：手 232
handle of malleus：ツチ骨柄 419
hard palate：硬口蓋 378, 432, 439
haustra of colon：結腸膨起 120
Haversian canal：ハヴァース管 18
head：頭，頭部 6, 374
—— of distal phalanx：末節骨頭 237, 314

head
—— of femur：大腿骨頭　311, 335
—— of fibula：腓骨頭　312
—— of humerus：上腕骨頭　235
—— of malleus：ツチ骨頭　419
—— of mandible：下顎頭　16
—— of metacarpal：中手骨頭　237
—— of metatarsal：中足骨頭　314
—— of muscle：筋頭　21
—— of pancreas：膵頭　129
—— of radius：橈骨頭　237
—— of rib：肋骨頭　55
—— of stapes：アブミ骨頭　419
—— of talus：距骨頭　313
—— of ulna：尺骨頭　236
heart：心臓　40, 52, 74
heart murmur：心雑音　82
heart rate：心拍数　87
helicotrema：蝸牛孔　423
helix：耳輪　417
hemiazygos vein：半奇静脈　94
hemiballism：ヘミバリズム　551
hemisphere of cerebellum：小脳半球　387, 545
hemorrhoid：痔　139
hemothorax：血胸　67
hepatic artery proper：固有肝動脈　125, 138
hepatic lobule：肝小葉　127
hepatic node：肝リンパ節　126
hepatic portal vein：門脈　114, 119, 125, 141
hepatic segment：肝区域　125
hepatic vein：肝静脈　42
hepatitis：肝炎　123
hepatitis C：C型肝炎　123
hepatocellular carcinoma：肝細胞癌　123
hepatocyte：肝細胞　127
hepatoduodenal ligament：肝十二指腸間膜　114, 133
hepatopancreatic ampulla：胆膵管膨大部　128, 129
Hering-Breuer reflex：ヘーリング-ブロイヤー反射　73
hernia：ヘルニア　111, 365
herpes zoster：帯状疱疹　38
Hesselbach's triangle：ヘッセルバッハ三角　111
hilum
—— of kidney：腎門　142
—— of lung：肺門　68
—— of ovary：卵巣門　178
hinge joint：蝶番関節　21
hip bone(coxal bone, pelvic bone)：寛骨　158, 309
hip joint：股関節　334
hip region：股関節部　308
hippocampal digitation：海馬指　541
hippocampal sulcus：海馬溝　541
hippocampus：海馬　541
hippocampus proper：固有海馬　541, 552
homeobox(*Hox*)gene：ホメオボックス遺伝子　237
homeostasis：内部環境の恒常性　10, 143, 538
homeothermy：恒温　10
hook of hamate：有鉤骨鉤　237
horizontal fissure：水平裂《肺の》　68
horizontal part：水平部《十二指腸の》　114
horizontal plane：水平面　4
horizontal plate of palatine bone：水平板《口蓋骨の》　378
hormone：ホルモン　47
Horner syndrome：ホルネル症候群　281, 496
humeral head
—— of extensor carpi ulnaris：上腕頭《尺側手根伸筋の》　257
—— of flexor carpi ulnaris：上腕頭《尺側手根屈筋の》　249
—— of pronator teres：上腕頭《円回内筋の》　249
humero-ulnar head of flexor digitorum superificialis：浅指屈筋上腕尺骨頭　249
humero-ulnar joint：腕尺関節　272
humeroradial joint：腕橈関節　272
humerus：上腕骨　235
Hunter's canal：ハンター管　366
hydrocephalus：水頭症　388
hydrothorax：水胸　67
hydroxyapatite：ヒドロキシアパタイト　17
hyo-epiglottic ligament：舌骨喉頭蓋靱帯　481
hyoglossus：舌骨舌筋　434
hyoid bone：舌骨　469
hypaxial muscle：軸下筋　223
hyperopia：遠視　410
hyperparathyroidism：甲状腺機能亢進症　488
hypochondrial region：下肋部　103
hypogastric nerve：下腹神経　150, 202
hypoglossal canal：舌下神経管　380, 382
hypoglossal nerve：舌下神経[XII]　434, 443, 446, 462, 496
hypoglossal trigone：舌下神経三角　519
hypophysial fossa：下垂体窩　382, 534
hypophysial portal system：下垂体門脈系　534
hypophysis：下垂体　47, 534
hypothalamic hormone：視床下部ホルモン　533
hypothalamic sulcus：視床下溝　526, 531
hypothalamohypophysial tract：視床下部下垂体路　533
hypothalamus：視床下部　30, 385, 512, 531
hypothenar eminence：小指球　263
hypothenar muscles：小指球筋　263
hypotonia：筋緊張低下　548

I

ileal artery：回腸動脈　119, 139
ileal orifice：回腸口　120
ileocolic artery：回結腸動脈　121, 139
ileocolic node：回結腸リンパ節　123
ileum：回腸　45, 117
iliac crest：腸骨稜　160, 310
iliac fascia：腸骨筋筋膜　315
iliac fossa：腸骨窩　160, 310
iliac tuberosity：腸骨粗面　160, 310
iliacus：腸骨筋　151, 314
ilio-inguinal nerve：腸骨鼠径神経　109, 154, 194
iliococcygeus：腸骨尾骨筋　166
iliocostalis：腸肋筋　221
iliofemoral ligament：腸骨大腿靱帯　335
iliohypogastric nerve：腸骨下腹神経　108, 154, 347
iliolumbar artery：腸腰動脈　195
iliolumbar ligament：腸腰靱帯　162, 211
iliopectineal arch：腸恥筋膜弓　315
iliopsoas：腸腰筋　152, 314
iliopsoas fascia：腸腰筋筋膜　314
iliotibial tract：腸脛靱帯　319, 323
ilium：腸骨　160, 310
immune system：免疫系　8, 47
incisive canal：切歯管　425, 439
incisive foramina：切歯孔　378
incisive papilla：切歯乳頭　432
incisor tooth：切歯　436
incus：キヌタ骨　419
indirect inguinal hernia：間接鼠径ヘルニア　111
indusium griseum：脳梁灰白層　541
infarction：梗塞　41
inferior：下　4
inferior alveolar artery：下歯槽動脈　438, 445, 451
inferior alveolar nerve：下歯槽神経　438, 452
inferior anal nerves：下肛門神経　169
inferior articular process：下関節突起　55, 206
inferior articular surface：下関節面《第1頸椎の》　208
inferior belly of omohyoid：下腹《肩甲舌骨筋の》　472
inferior border：下縁《肺の》　68
inferior cerebellar peduncle：下小脳脚　516, 547
inferior cervical cardiac nerve：下頸心臓神経　89, 496
inferior colliculus：下丘　518, 524
inferior conjunctival fornix：下結膜円蓋　402
inferior constrictor：下咽頭収縮筋　475
inferior costal facet：下肋骨窩　55, 211
inferior epigastric artery：下腹壁動脈　108, 109, 195
inferior epigastric vein：下腹壁静脈　109
inferior extensor retinaculum：下伸筋支帯　329, 368
inferior fibular retinaculum：下腓骨筋支帯　329, 368
inferior frontal gyrus：下前頭回　553
inferior ganglion：下神経節　462, 494

inferior gluteal artery：下殿動脈 195, 356
inferior gluteal nerve：下殿神経 199, 349
inferior horn
—— of lateral ventricle：下角《側脳室の》 552
—— of thyroid cartilage：下角《甲状軟骨の》 480
inferior hypogastric plexus：下下腹神経叢 202
inferior labial branch：下唇動脈 397, 444
inferior laryngeal artery：下喉頭動脈 486
inferior laryngeal nerve：下喉頭神経 97, 486
inferior laryngeal vein：下喉頭静脈 486
inferior lateral genicular artery：外側下膝動脈 358
inferior lip：下唇《回腸口の》 120
inferior lobe：下葉《肺の》 68
inferior longitudinal fasciculus：下縦束 559
inferior longitudinal muscle：下縦舌筋 434
inferior medial genicular artery：内側下膝動脈 358
inferior medullary velum：下髄帆 387, 520
inferior mesenteric artery：下腸間膜動脈 121, 140
inferior mesenteric ganglion：下腸間膜動脈神経節 148
inferior mesenteric node：下腸間膜リンパ節 123
inferior mesenteric plexus：下腸間膜動脈神経叢 123
inferior mesenteric vein：下腸間膜静脈 141
inferior nasal concha：下鼻甲介 425, 426
inferior nasal meatus：下鼻道 425
inferior oblique：下斜筋 405
inferior olivary complex：下オリーブ核群 524
inferior ophthalmic vein：下眼静脈 411, 414, 451, 458
inferior orbital fissure：下眼窩裂 412, 453
inferior pancreaticoduodenal artery：下膵十二指腸動脈 118, 129, 138
inferior parietal lobule：下頭頂小葉 554
inferior petrosal sinus：下錐体静脈洞 458
inferior phrenic artery：下横隔動脈 148
inferior phrenic vein：下横隔静脈 148
inferior pubic ligament：下恥骨靱帯 162
inferior pubic ramus：恥骨下枝 160, 310
inferior pulmonary vein：下肺静脈 73
inferior rectal artery：下直腸動脈 167, 198
inferior rectal nerve：下直腸神経 201
inferior rectal plexus：下直腸動脈神経叢 202
inferior rectus：下直筋 404
inferior root of ansa cervicalis：下根《頸神経ワナの》 493
inferior sagittal sinus：下矢状静脈洞 391
inferior salivatory nucleus：下唾液核 522
inferior suprarenal artery：下副腎動脈 145
inferior tarsus：下瞼板 402
inferior temporal gyrus：下側頭回 554
inferior thoracic aperture：胸郭下口 54
inferior thyroid artery：下甲状腺動脈 490, 499, 500
inferior thyroid vein：下甲状腺静脈 491
inferior tracheobronchial node：下気管気管支リンパ節 74
inferior trunk：下神経幹 281
inferior ulnar collateral artery：下尺側側副動脈 293
inferior vena cava：下大静脈 41, 76, 124, 148
inferior vertebral notch：下椎切痕 206
inferior vesical artery：下膀胱動脈 171, 198
inflammation：炎症 123
infra-orbital artery：眼窩下動脈 397, 414, 454
infra-orbital nerve：眼窩下神経 400, 416, 455
infraclavicular part：鎖骨下部 281
infraglottic cavity：声門下腔 483
infrahyoid muscles：舌骨下筋群 471
infrapiriform foramen：梨状筋下孔 164, 367
infraspinatus：棘下筋 245
infraspinous fossa：棘下窩 234
infrasternal angle：胸骨下角 53
infratemporal fossa：側頭下窩 374, 442, 446, 449
infratrochlear nerve：滑車下神経 400, 416
infundibular nucleus：漏斗核 532
infundibulum：漏斗 531, 534, 537
—— of uterine tube：卵管漏斗 178
inguinal canal：鼠径管 110
inguinal hernia：鼠径ヘルニア 111
inguinal ligament：鼠径靱帯 105
inguinal lymph node：鼠径リンパ節 44
inguinal region：鼠径部 103
inguinal triangle：鼠径三角 111
inion：イニオン 376
innermost intercostal muscle：最内肋間筋 59
insertion：停止 21
instinct：本能 538
insula：島 554
insular gyrus：島回 554
insulation：遮断 14
insulin：インスリン 130
insulin-like growth factor(IGF)：インスリン様成長因子 534
integument：外皮 12
integumentary system：外皮系 9
intention tremor：企図振戦 548
interarytenoid notch：披裂間切痕 483
interatrial septum：心房中隔 83
intercalated：介在板 83
intercarpal joint：手根間関節 277
interclavicular ligament：鎖骨間靱帯 269
intercondylar eminence：顆間隆起 312
intercondylar fossa：顆間窩 312
intercostal muscles：肋間筋 58
intercostal nerve：肋間神経 63, 108
intercostal space：肋間隙 52, 53, 58
intercostobrachial nerve：肋間上腕神経 65
intermediate cuneiform：中間楔状骨 314
intermediate hepatic vein：中肝静脈 126
intermediate hypothalamic area：視床下部中間野 531
intermediate mesoderm：中間中胚葉 172
intermediate nerve：中間神経 522
intermediate zone：中間帯《脊髄の》 513
intermetacarpal joint：中手間関節 278
intermuscular septum：筋間中隔 24, 248, 323
intermuscular space：筋間隙 248, 323
—— of lateral forearm：外側前腕筋間隙 303
internal：内 6
internal acoustic meatus：内耳道 382
internal acoustic opening：内耳孔 382
internal anal sphincter：内肛門括約筋 167
internal capsule：内包 510, 553, 561
internal carotid artery：内頸動脈 388, 424, 456, 494
internal carotid nerve：内頸動脈神経 463
internal carotid plexus：内頸動脈神経叢 424
internal ear：内耳 422
internal genitalia：内生殖器 173
internal hemorrhoid：内痔核 167
internal iliac artery：内腸骨動脈 195
internal iliac node：内腸骨リンパ節 198
internal iliac vein：内腸骨静脈 198
internal inguinal hernia：内鼠径ヘルニア 111
internal intercostal membrane：内肋間膜 59
internal intercostal muscle：内肋間筋 59
internal jugular vein：内頸静脈 41, 390, 424, 458, 499, 500
internal medullary lamina：内側髄板 526
internal oblique：内腹斜筋 105
internal os：内子宮口 179
internal pudendal artery：内陰部動脈 194, 198
internal rotation：内旋 6
internal segment：内節《淡蒼球の》 549
internal spermatic fascia：内精筋膜 111, 176

internal surface of cranial base：内頭蓋底 380
internal table：内板《扁平骨の》 16
internal thoracic artery：内胸動脈 63, 499
internal urethral orifice：内尿道口 170
internal urethral sphincter：内尿道括約筋 171
interosseous border：骨間縁 236, 237
interosseous membrane：骨間膜 18
—— of forearm：骨間膜《前腕の》 254, 303
—— of leg：骨間膜《下腿の》 329, 342
interosseous sacro-iliac ligament：骨間仙腸靱帯 162
interpeduncular fossa：脚間窩 518
interphalangeal joint：趾節間関節(IP関節) 346
interspinales：棘間筋 221
interspinous ligament：棘間靱帯 208
interstitial cell：間細胞 47, 173
interthalamic adhesion：視床間橋 526, 537
intertransversarii：横突間筋 221
intertransverse ligament：横突間靱帯 208
intertrochanteric crest：転子間稜《大腿骨の》 311
intertrochanteric line：転子間線《大腿骨の》 311
intertubercular sulcus：結節間溝 235
interventricular foramen：室間孔 387, 537, 552
interventricular septum：心室中隔 84
intervertebral disc：椎間円板 162, 207
intervertebral foramen：椎間孔 206, 214
intervertebral vein：椎間静脈 227
intestinal crypt：腸陰窩 119
intestinal trunk：腸リンパ本幹 44
intestinal villi：腸絨毛 117, 119
intorsion：内旋《眼球運動の》 406
intralaminar nuclei of thalamus：視床髄板内核群(IL) 528
intramembranous ossification：膜性(内)骨化 17, 380
intramural part：壁内部《尿道の》 171
intramuscular injection：筋肉内注射 318
intraperitoneal organ：腹膜内器官 132
intrapulmonary node：肺内リンパ節 74
intrinsic back muscle：固有背筋 206, 219
intrinsic muscle of tongue：内舌筋 434
involuntary muscle：不随意筋 22, 83
iridocorneal angle：虹彩角膜角 410
iris：虹彩 407
irregular bone：不規則骨 16
ischemic heart disease：虚血性心疾患 87
ischial spine：坐骨棘 158, 160, 309, 310
ischial tuberosity：坐骨結節 158, 309, 310
ischio-anal fossa：坐骨肛門窩 185
ischiocavernosus：坐骨海綿体筋 188, 194
ischiofemoral ligament：坐骨大腿靱帯 335
ischium：坐骨 160, 310
islet of Langerhans：ランゲルハンス島 47, 130
isocortex：等皮質 554
isthmus
—— of thyroid gland：峡部《甲状腺の》 488
—— of uterine tube：卵管峡部 178
—— of uterus：子宮峡部 179

J

Jacopy's line：ヤコビー線 215
jaundice：黄疸 127
jaw：顎 9
jejunal artery：空腸動脈 119, 139
jejunum：空腸 45, 117
jextaglomerular apparatus：傍糸球体装置 144
joint：連結《骨の》 18
—— of head of rib：肋骨頭関節 57
jugular foramen：頸静脈孔 380, 382
jugular notch：頸切痕 52, 57
jugular trunk：頸リンパ本幹 95
jugular wall：頸静脈壁 418

K

keratin：ケラチン 12
keratinized：角化 12
keratinized scale：角質鱗 9
kidney：腎臓 46, 142
kidney lobe：腎葉 142
Klumpke palsy：クルンプケ麻痺 281
Klüver-Bucy syndrome：クリューヴァー-ビューシー症候群 542
knee：膝 308
knee joint：膝関節 337
Kohlrausch fold：コールラウシュヒダ 167
kyphosis：脊柱後弯症 213, 214

L

labial commissure：唇交連 431
labial gland：口唇腺 435
labium majus：大陰唇 47, 193
labium minus：小陰唇 47, 193
labyrinthine artery：迷路動脈 424
labyrinthine vein：迷路静脈 424
labyrinthine wall：迷路壁 419
lacrimal apparatus：涙器 402
lacrimal artery：涙腺動脈 412
lacrimal canaliculi：涙小管 404
lacrimal fossa：涙腺窩 411
lacrimal gland：涙腺 402
lacrimal groove：涙嚢溝 412
lacrimal nerve：涙腺神経 400, 414
lacrimal papilla：涙乳頭 404
lacrimal punctum：涙点 404
lacrimal sac：涙嚢 404
lacteal：乳糜管 44
lactiferous duct：乳管 66
lacunar ligament：裂孔靱帯 110
Lambda：ラムダ 376
lambdoid suture：ラムダ縫合 376
lamina
—— of cricoid cartilage：輪状軟骨板 480
—— of modiolus, spiral lamina：骨ラセン板 422
—— of vertebral arch：椎弓板 55, 206
lamina terminalis：終板《第三脳室の》 531, 536
Langer's line：ランゲル線 13
large intestine：大腸 45, 120
laryngeal cavity：喉頭腔 483
laryngeal inlet：喉頭口 475, 483
laryngeal muscles：喉頭筋 484
laryngeal prominence of thyroid cartilage：喉頭隆起《甲状軟骨の》 480
laryngeal ventricle：喉頭室 483
laryngeal vestibule：喉頭前庭 483
laryngopharynx：咽頭喉頭部 475
laryngoscope：喉頭鏡 484
larynx：喉頭 45, 480
lateral：外側 6
lateral angle：外眼角 402
lateral aperture：外側口 387, 520
lateral arcuate ligamant：外側弓状靱帯 151
lateral axillary space：外側腋窩隙 300
lateral bicipital groove：外側二頭筋溝 302
lateral cervical region：外側頸三角部 491
lateral circumflex femoral artery：外側大腿回旋動脈 358
lateral collateral ligament：外側側副靱帯《膝関節の》 340, 342
lateral column：側柱《脊髄の》 513
lateral compartment of leg：下腿の外側区画 325
lateral condyle
—— of femur：外側顆《大腿骨の》 311
—— of tibia：外側顆《脛骨の》 312
lateral cord：外側神経束 281
lateral corticospinal tract：外側皮質脊髄路 515
lateral crico-arytenoid：外側輪状披裂筋 485
lateral crus：外側脚《鼠径管の》 111
lateral cuneiform：外側楔状骨 314
lateral cutaneous branch：外側皮枝《腸骨下腹神経の》 154
lateral cutaneous branch：外側皮枝《肋下神経の》 65, 108
lateral cutaneous branch：外側皮枝《肋下動脈の》 63
lateral division：外側区《肝区域の》 125
lateral dorsal nucleus：背外側核(LD) 528
lateral epicondyle
—— of femur：外側上顆《大腿骨の》 312
—— of humerus：外側上顆《上腕骨の》 235
lateral femoral cutaneous nerve：外側大腿皮神経 154, 347

lateral femoral intermuscular septum：外側大腿筋間中隔　323
lateral funiculus of spinal cord：側索《脊髄の》　216, 513
lateral geniculate body：外側膝状体　526, 529, 531
lateral head of triceps brachii：外側頭《上腕三頭筋の》　247
lateral horn of spinal cord：側角《脊髄の》　216
lateral hypothalamic area：視床下部外側野　532
lateral inguinal fossa：外側鼠径窩　110
lateral intermuscular septum of arm：外側上腕筋間中隔　248
lateral intermuscular space of forearm：外側前腕筋間隙　249, 254
lateral lacunae：外側裂孔　390
lateral lemniscus：外側毛帯　565
lateral ligament：外側靱帯　448
lateral lip of femur：大腿骨外側唇　311
lateral malleolus：外果　313
lateral mass：外側塊《第1頸椎の》　208
lateral meniscus：外側半月　339
lateral occipitotemporal gyrus：外側後頭側頭回　554
lateral palpebral commissure：外側眼瞼交連　402
lateral palpebral ligament：外側眼瞼靱帯　402
lateral part
—— of sacral vertebra：外側部《仙椎の》　211
—— of sacrum：外側部《仙骨の》　161
lateral pectoral nerve：外側胸筋神経　281
lateral plantar artery：外側足底動脈　361
lateral plantar nerve：外側足底神経　350
lateral posterior nucleus：後外側核(LP)　528
lateral process：外側突起　419
lateral pterygoid：外側翼突筋　446
lateral rectus：外側直筋　405
lateral region：側腹部　103
lateral sacral artery：外側仙骨動脈　195, 227
lateral semicircular duct：外側半規管　424
lateral spinothalamic tract：外側脊髄視床路　514, 523
lateral stria：外側嗅条　539
lateral sulcus of cerebrum：外側溝《大脳の》　553
lateral supracondylar ridge：外側顆上稜　235
lateral sural cutaneous nerve：外側腓腹皮神経　351
lateral tarsal artery：外側足根動脈　360
lateral thoracic artery：外側胸動脈　292
lateral thyrohyoid ligament：外側甲状舌骨靱帯　469, 481
lateral umbilical fold：外側臍ヒダ　109
lateral ventricle：側脳室　385, 387, 551
latissimus dorsi：広背筋　219, 241
least splanchnic nerve：最下内臓神経　97, 150
left：左　6
left atrioventricular orifice：左房室口　81
left atrioventricular valve：左房室弁　81
left atrium：左心房　76, 81
left auricle：左心耳　81
left bronchomediastinal trunk：左気管支縦隔リンパ本幹　74
left bundle：左脚《心臓の》　86
left colic artery：左結腸動脈　122, 140
left colic flexure：左結腸曲　120
left colic node：左結腸リンパ節　123
left colic vein：左結腸静脈　141
left common carotid artery：左総頸動脈　93, 497
left common iliac artery：左総腸骨動脈　146
left coronary artery：左冠状動脈　82, 87
left crus：左脚《横隔膜の》　152
left gastric artery：左胃動脈　113, 135
left gastric vein：左胃静脈　114, 141
left gastro-omental artery：左胃大網動脈　113, 138
left gastro-omental vein：左胃大網静脈　114, 141
left heart：左心　76
left hepatic duct：左肝管　127
left hepatic vein：左肝静脈　126
left lamina of thyroid cartilage：左板《甲状軟骨の》　480
left liver：左肝部　125
left lobe：左葉《肝臓の》　123, 124
left lower quadrant：左下腹部　103
left lung：左肺　69
left main bronchus：左主気管支　69
left marginal branch：左縁枝《左冠状動脈の》　87
left pulmonary artery：左肺動脈　72
left pulmonary surface：右肺面《心臓の》　76
left subclavian artery：左鎖骨下動脈　93, 497
left superior intercostal vein：左上肋間静脈　91
left suprarenal vein：左副腎静脈　145
left triangular ligament：左三角間膜　123
left upper quadrant：左上腹部　103
left ventricle：左心室　76
leg：脚，下腿　6, 308
lens：水晶体　410
lentiform nucleus：レンズ核　549
lesser curvature：胃小弯　111
lesser horn of hyoid bone：小角《舌骨の》　469
lesser occipital nerve：小後頭神経　401, 418, 491, 501
lesser omentum：小網　111, 124
lesser palatine artery：小口蓋動脈　454
lesser palatine canal：小口蓋管　439
lesser palatine foramen：小口蓋孔　378
lesser palatine nerve：小口蓋神経　441, 456
lesser pelvis：小骨盤　162
lesser petrosal nerve：小錐体神経　421, 453
lesser sciatic foramen：小坐骨孔　163, 164, 367
lesser sciatic notch：小坐骨切痕　158, 309
lesser splanchnic nerve：小内臓神経　97, 150
lesser trochanter of femur：大腿骨小転子　311
lesser tubercle：小結節　235
lesser vestibular gland：小前庭腺　194
lesser wing of sphenoid bone：蝶形骨小翼　380, 382
levator：挙筋　6
levator anguli oris：口角挙筋　393
levator ani：肛門挙筋　164, 185
levator labii superioris：上唇挙筋　393
levator labii superioris alaeque nasi：上唇鼻翼挙筋　393
levator palpebrae superioris：上眼瞼挙筋　402, 404
levator scapulae：肩甲挙筋　219, 241
levator veli palatini：口蓋帆挙筋　439
levatores costarum：肋骨挙筋　61, 221
Leydig cell：ライディッヒ細胞　47, 173
ligament：靱帯　16, 19
—— of head of femur：大腿骨頭靱帯　335
—— of ovary：固有卵巣索　178, 184
—— of Treitz：トライツ靱帯　117
ligamenta flava：黄色靱帯　208
ligamentum arteriosum：動脈管索　93
ligamentum venosum：静脈管索　42, 124
light reflex：対光反射　409
limb bud：肢芽　237
limb girdle：肢帯　237
limbic lobe：辺縁葉《大脳の》　510, 539, 540, 554
limbic system：辺縁系　544
limen insulae：島限　554
linea alba：白線　106
linea aspera of femur：粗線《大腿骨の》　311
linea semilunaris：半月線　105
linea terminalis：分界線　158, 162, 163, 310
lingual aponeurosis：舌腱膜　434
lingual artery：舌動脈　434, 443, 444, 456
lingual gland：舌腺　435
lingual gyrus：舌状回　554
lingual nerve：舌神経　434, 442, 452
lingual papilla：舌乳頭　434
lingual tonsil：舌扁桃　432, 475
lip：口唇　431
Lisfranc's joint：リスフラン関節　346
Littre's gland：リトル腺　171
liver：肝臓　45, 123
liver cirrhosis：肝硬変　123
lobar bronchus：葉気管支　69
lobe of thyroid gland：葉《甲状腺の》　488
lobule of auricle：耳垂　417

locus coeruleus：青斑　520
loin：腰　102, 206
long bone：長骨　16
long ciliary nerve：長毛様体神経　411, 414
long head
—— of biceps brachii：上腕二頭筋長頭　246
—— of biceps brachii tendon：上腕二頭筋長頭腱　272
—— of triceps brachii：上腕三頭筋長頭　247
long limb of incus：長脚《キヌタ骨の》　419
long plantar ligament：長足底靱帯　347
long posterior ciliary artery：長後毛様体動脈　411, 414
long thoracic nerve：長胸神経　281
longissimus：最長筋　221
longitudinal arch of foot：縦足弓　347
longitudinal band：縦束《環椎十字靱帯の》　210
longitudinal cerebral fissure：大脳縦裂　553
longitudinal layer：縦筋層《胃の》　113
longus capitis：頭長筋　472
longus colli：頸長筋　472
loop of Henle：ヘンレループ　143
loose connective tissue：疎性結合組織　396
lordosis：前弯《脊柱の》　213
lower esophageal sphincter(LES)：下食道括約部　91
lower eyelid：下眼瞼　402
lower limb (extremity)：下肢　7, 308
lower lip：下唇　431
lumbar artery：腰動脈　148, 226
lumbar cistern：腰椎槽　215
lumbar curvature：腰部弯曲　213
lumbar enlargement：腰膨大　512
lumbar ganglion：腰神経節　148
lumbar nerve：腰神経　33, 154
lumbar part：腰椎部《横隔膜の》　152
lumbar plexus：腰神経叢　34, 150, 154, 347
lumbar puncture：腰椎穿刺　215
lumbar segment (part) of spinal cord：腰髄　216, 512
lumbar splanchnic nerve：腰内臓神経　148, 150
lumbar trunk：腰リンパ本幹　44
lumbar vein：腰静脈　148
lumbar vertebra：腰椎　7, 206, 211, 213
lumbosacral angle：腰仙角　213
lumbosacral enlargement：腰仙膨大　216
lumbosacral joint：腰仙関節　162
lumbosacral ligament：腰仙靱帯　162
lumbosacral trunk：腰仙骨神経幹　199
lumbricals：虫様筋　264, 332
lunate：月状骨　237
lunate surface：月状面　335
lung：肺　9, 45, 52, 68
luteinizing hormone(LH)：黄体形成ホルモン　536
lymph：リンパ　44
lymph node：リンパ節　44, 47
lymphatic tissue：リンパ組織　44, 47
lymphatic vessel：リンパ管　44
lymphocyte：リンパ球　44
lymphoid nodule：リンパ小節　48, 432

M

macula：黄斑　408
—— of saccule：球形嚢斑　423
—— of utricle：卵形嚢斑　424
main bronchus：主気管支　68
major alar cartilage：大鼻翼軟骨　425
major calyx：大腎杯　142
major duodenal papilla：大十二指腸乳頭　114
major forceps：大鉗子　560
major salivary gland：大唾液腺　435
major sublingual duct：大舌下腺管　436
malleolar prominence：ツチ骨隆起　418
malleolar stria：ツチ骨条　418
malleus：ツチ骨　419
mammary gland：乳腺　10, 14, 53, 65
mammillary body：乳頭体　531, 536
mammillary nucleus：乳頭体核　532
mammillary peduncle：乳頭体脚　533
mammillary process：乳頭突起《腰椎の》　211
mammillotegmental fascicle：乳頭被蓋束　533
mammillothalamic fascicle：乳頭視床束　533
mandible：下顎骨　375, 376
mandibular dental arcade：下歯列弓　375
mandibular nerve：下顎神経[V_3]　400, 446, 451, 461
manubrium of sternum：胸骨柄　57
marginal artery：結腸辺縁動脈　122, 139
masseter：咬筋　446
masseteric artery：咬筋動脈　448
masseteric nerve：咬筋神経　452
mastication：咀嚼　10, 439
masticatory muscle：咀嚼筋　446
mastoid antrum：乳突洞　418
mastoid cell：乳突蜂巣　418
mastoid node：乳突リンパ節　459
mastoid process：乳様突起　377
mastoid wall：乳突壁　418
maxilla：上顎骨　375, 376
maxillary artery：顎動脈　445, 450, 454, 456
maxillary dental arcade：上歯列弓　375
maxillary nerve：上顎神経[V_2]　400, 416, 446, 455, 461
maxillary sinus：上顎洞　430
maxillary vein：顎静脈　451, 458, 459
McBurney's point：マックバーニー点　120
Meckel's diverticulum：メッケル憩室　137
medial：内側　6
medial angle：内眼角　402
medial arcuate ligament：内側弓状靱帯　151
medial axillary space：内側腋窩隙　300
medial bicipital groove：内側二頭筋溝　301
medial circumflex femoral artery：内側大腿回旋動脈　358
medial clunial nerve：中殿皮神経　227, 352
medial collateral ligament：内側側副靱帯《膝関節の》　340
medial collateral ligament injury：内側側副靱帯損傷　340
medial compartment of thigh：内側区画《大腿の》　320
medial condyle
—— of femur：内側顆《大腿骨の》　311
—— of tibia：内側顆《脛骨の》　312
medial cord：内側神経束　281
medial crus：内側脚《鼻径管の》　111
medial cuneiform：内側楔状骨　314
medial cutaneous nerve
—— of arm：内側上腕皮神経　281
—— of forearm：内側前腕皮神経　282
medial division：内側区《肝区域の》　125
medial dorsal nucleus(MD),dorsomedial nucleus：背内側核　527, 531
medial eminence：内側隆起　519
medial epicondyle：内側上顆　235
—— of femur：内側上顆《大腿骨の》　312
medial femoral intermuscular septum：内側大腿筋間中隔　323
medial forebrain bundle：内側前脳束　533
medial frontal gyrus：内側前頭回　553
medial genicular nuclei：内側膝状体核(MG)　529
medial geniculate body：内側膝状体　526, 529
medial head of triceps brachii：上腕三頭筋内側頭　247
medial inguinal fossa：内側鼠径窩　109
medial intermuscular septum of arm：内側上腕筋間中隔　248
medial intermuscular space of arm：内側上腕筋間隙　248, 301
medial lemniscus：内側毛帯　523
medial ligament：内側靱帯　342
medial lip of femur：大腿骨内側唇　311
medial malleolus：内果　312
medial meniscus：内側半月　339
medial nuclei of thalamus：視床内側核群　527
medial occipitotemporal gyrus：内側後頭側頭回　554
medial palpebral artery：内側眼瞼動脈　414
medial palpebral commissure：内側眼瞼交連　402
medial palpebral ligament：内側眼瞼靱帯　402

medial pectoral nerve：内側胸筋神経 281
medial plantar artery：内側足底動脈 361
medial plantar nerve：内側足底神経 350
medial pterygoid：内側翼突筋 446
medial rectus：内側直筋 405
medial stria：内側嗅条 539
medial supracondylar ridge：内側顆上稜 235
medial sural cutaneous nerve：内側腓腹皮神経 351
medial umbilical fold：内側臍ヒダ 109
median antebrachial vein：前腕正中皮静脈 297
median aperture：正中口 387, 520
median arcuate ligament：正中弓状靱帯 152
median cricothyroid ligament：正中輪状甲状靱帯 482
median cubital vein：肘正中皮静脈 297
median nerve：正中神経 282, 287
median nerve palsy：正中神経麻痺 285
median nuclei of thalamus：視床正中核群 529
median plane：正中面 4
median sacral artery：正中仙骨動脈 148, 195
median sulcus：正中溝 519
median thyrohyoid ligament：正中甲状舌骨靱帯 469, 481
median umbilical fold：正中臍ヒダ 109
median umbilical ligament：正中臍索 109, 170
mediastinal pleura：縦隔胸膜 67
mediastinal surface：縦隔面《肺の》 68
mediastinum：縦隔 52, 89
—— of testis：精巣縦隔 174
medulla
—— of adrenal gland：髄質《副腎の》 145
—— of cerebellum：髄質《小脳の》 510
—— of cerebrum：髄質《大脳の》 510, 553
medulla oblongata：延髄 31, 215, 385, 387, 512, 515
medullary cavity：髄腔 16
medullary cone：脊髄円錐 216
medullary striae of fourth ventricle：第四脳室髄条 519
medullopontine sulcus：延髄橋溝 517
Meibomian gland：マイボーム腺 402
Meissner's plexus：マイスナー神経叢 37, 150
membrane bone：膜性骨 17
membranous cranium：膜性頭蓋 380
membranous labyrinth：膜迷路 422
membranous part：隔膜部《尿道の》 171
membranous part：膜性部《心臓の》 84
membranous wall：鼓膜壁 418
membranous wall：膜性壁《気管の》 90, 488
memory：記憶 544
Ménière disease：メニエール病 424
meningeal branch：硬膜枝 452
meninx：髄膜 214, 382
meniscus：関節半月 19
meniscus injury：半月板損傷 340
menstruation：月経 181
mental artery：オトガイ動脈 397
mental branch：オトガイ動脈 451
mental nerve：オトガイ神経 400, 452
mentalis：オトガイ筋 393
mentolabial sulcus：オトガイ唇溝 431
mesencephalic nucleus of trigeminal nerve：三叉神経中脳路核 523
mesencephalic tectum：中脳蓋 512
mesencephalic tegmentum：中脳被蓋 512
mesencephalon：中脳 385, 509
mesenchyme：間葉 17
mesentery：腸間膜 117, 135
meso-appendix：虫垂間膜 120
mesocolic taenia：間膜ヒモ 120
mesocortex：中間皮質 554
mesometrium：子宮間膜 184
mesonephric duct：中腎管 172, 182
mesonephros：中腎 172
mesosalpinx：卵管間膜 178, 184
mesovarium：卵巣間膜 178, 184
metacarpal：中手骨 237
metacarpal muscles：中手筋 264
metacarpal region：中手部 264
metacarpophalangeal joint：中手指節関節（MP 関節） 278, 279
metanephrogenic blastema：造後腎胚芽組織 172
metanephros：後腎 172
metatarsal：中足骨 314
metatarsophalangeal joint：中足趾節関節（MTP 関節） 346
metathalamus：視床後部 529
metencephalon：後脳 510
method
—— of Clark：クラークの方法 318
—— of Hochstetter：ホッホシュテッターの方法 318
microglia：小膠細胞 30, 507
midaxillary line：中腋窩線 53
midbrain：中脳 31, 385, 387, 512, 518
midcarpal joint：手根中央関節 278
midclavicular line：鎖骨中線 53
middle cardiac vein：中心臓静脈 88
middle cerebellar peduncle：中小脳脚 517, 547
middle cerebral artery：中大脳動脈 388, 456
middle cervical cardiac nerve：中頸心臓神経 89, 497
middle cervical ganglion：中頸神経節 497
middle colic artery：中結腸動脈 121, 139
middle colic node：中結腸リンパ節 123
middle constrictor：中咽頭収縮筋 475
middle cranial fossa：中頭蓋窩 382
middle ear：中耳 418
middle frontal gyrus：中前頭回 553
middle genicular artery：中膝動脈 358
middle lobe：中葉《肺の》 68
middle mediastinum：中縦隔 89
middle meningeal artery：中硬膜動脈 385, 451
middle nasal concha：中鼻甲介 425, 426
middle nasal meatus：中鼻道 425
middle phalanx：中節骨 237, 314
middle rectal artery：中直腸動脈 167, 198
middle rectal plexus：中直腸動脈神経叢 202
middle superior alveolar branch：中上歯槽枝 416, 438, 455
middle suprarenal artery：中副腎動脈 145
middle temporal artery：中側頭動脈 449
middle temporal gyrus：中側頭回 554
middle thyroid vein：中甲状腺静脈 491
middle trunk：中神経幹 280
mimetic muscle：表情筋 393
mineralocorticoid：電解質コルチコイド 146
minor alar cartilage：小鼻翼軟骨 425
minor calyx：小腎杯 142
minor duodenal papilla：小十二指腸乳頭 114
minor forceps：小鉗子 559
minor salivary gland：小唾液腺 435
miosis：縮瞳 409
mitral valve：僧帽弁 81
modiolus：蝸牛軸 422
molar tooth：大臼歯 436
molecular layer：分子層 548
mono-articular muscle：単関節筋 22
mons pubis：恥丘 193
Monteggia fracture：モンテジア骨折 275
mossy fiber：苔状線維 548
motor：運動性 460
motor aphasia：運動性失語 557
motor area：運動野 63
motor nerve：運動神経 31
motor neuron：運動ニューロン 63, 219
motor nucleus
—— of facial nerve：顔面神経核 522
—— of trigeminal nerve：三叉神経運動核 523
motor speech center：運動性言語中枢 557
motor unit：運動単位 25
mouth：口 39, 430
mucosa：粘膜《小腸の》 117, 119
mucosa-associated lymphoid tissue（MALT）：粘膜関連リンパ組織 47, 117, 432
mucous membrane of tongue：舌粘膜 434
mucous neck cell：頸粘液細胞《胃腺の》 114
Müllerian duct：ミュラー管 182
multi-axial：多軸性 20
multifidus：多裂筋 221

multipennate：多羽状　23
multipolar：多極性ニューロン　506
muscle of tongue：舌筋　434
muscle pump：筋ポンプ　24
muscle spindle：筋紡錘　25
muscle strain：肉離れ　27, 322
muscular artery：筋性動脈　42
—— of ophthalmic artery：筋枝《眼動脈の》　414
muscular branch：筋枝　24
muscular layer：筋層《小腸の》　117
muscular nerve：筋神経　24
muscular part：筋性部　84
muscular process：筋突起《披裂軟骨の》　481
muscular pump：筋ポンプ　43
muscular space：筋裂孔　164, 315, 364
muscular system：筋系　9
muscular tissue：筋組織　22
muscular triangle：筋三角　491
musculocutaneous nerve：筋皮神経　282
musculophrenic artery：筋横隔動脈　63, 108
musculus uvulae：口蓋垂筋　439
mustache：くちひげ　14
mydriasis：散瞳　409
myelencephalon：髄脳　510
myelin sheath：髄鞘(ミエリン鞘)　30, 507
myelinated nerve：有髄神経　30, 507
myenteric plexus：筋層間神経叢　37, 150
mylohyoid：顎舌骨筋　441
myocardial infarction：心筋梗塞　85, 87
myocardium：心筋層　83
myofibril：筋原線維　23
myofilament：筋フィラメント　23
myoglobin：ミオグロビン　26
myometrium：子宮筋層　179
myopia：近視　410
myosin：ミオシン　23

N

nail：爪　14
nail bed：爪床　14
nail matrix：爪母基　14
nail plate：爪体(爪甲)　14
nail root：爪根　14
nares：外鼻孔　425
nasal bone：鼻骨　376
nasal cavity：鼻腔　45, 374, 425
nasal septum：鼻中隔　425
nasal vestibule：鼻前庭　425
nasalis：鼻筋　393
nasociliary nerve：鼻毛様体神経　414
nasolabial sulcus：鼻唇溝　431
nasolacrimal duct：鼻涙管　404
nasopalatine nerve：鼻口蓋神経　429, 441, 456
nasopharynx：咽頭鼻部　475
navicular：舟状骨　314
navicular fossa：舟状窩《尿道の》　171
neck：頸，頸部　6, 7, 52, 468
—— of gallbladder：頸《胆嚢の》　127
—— of bladder：膀胱頸　170
—— of femur：大腿骨頸　311
—— of glans：亀頭頸　190
—— of malleus：ツチ骨頸　419
—— of pancreas：膵頸　129
—— of rib：肋骨頸　55
—— of tooth：歯頸　436
neck shaft angle：頸体角　311
neocerebellum：新小脳　548
neocortex：新皮質《大脳の》　510, 555
neostriatum：新線条体　549
nerve
—— to lateral pterygoid：外側翼突筋神経　453
—— to medial pterygoid：内側翼突筋神経　453
—— to mylohyoid：顎舌骨筋神経　452
—— to obturator internus：内閉鎖筋神経　199, 349
—— to piriformis：梨状筋神経　199, 349
—— to pterygoid canal：翼突管神経　455
—— to quadratus femoris：大腿方形筋神経　199, 349
nerve fiber：神経線維　30, 31
nerve plexus：神経叢　34
nervous system：神経系　9, 28
neural crest：神経堤　509
neural layer：神経層　408
neural plate：神経板　508
neural tube：神経管　385, 509
neurocranium：神経頭蓋　374
neuroendocrine system：神経内分泌系　533
neuroglia：神経膠細胞　28, 507
neurohypophysis：神経下垂体　534
neuromuscular junction：神経筋接合部　26
neuron：ニューロン　28, 506
neurotransmitter：神経伝達物質　29
nipple：乳頭　65
node
—— of Keith-Flack：キース-フラック結節　84
—— of Ranvier：ランヴィエ絞輪　29
—— of Tawara：田原結節　86
nodule of semilunar cusp：半月弁結節　82
non-glandular zone：非腺領域《前立腺の》　177
non-specific nuclei：非特殊核　529
nose：鼻　39, 425
nose hair：鼻毛　14
notch：切痕　16
notochord：脊索　508
nucha：項　206
nuchal fascia：項筋膜　224
nuchal ligament：項靱帯　208
nucleus：神経核　30, 508
—— of abducens nerve：外転神経核　523
—— of accessory nerve：副神経核　521
—— of hypoglossal nerve：舌下神経核　521
—— of oculomotor nerve：動眼神経核　523
—— of trochlear nerve：滑車神経核　523
nucleus accumbens：側坐核　549
nucleus ambiguus：疑核　521
nucleus pulposus：髄核　207
nystagmus：眼振　548

O

O 脚　339, 339f
oblique arytenoid：斜披裂筋　485
oblique fibers：斜線維《胃の》　113
oblique fissure：斜裂《肺の》　68
oblique head
—— of adductor hallucis：母趾内転筋斜頭　333
—— of adductor pollicis：母指内転筋斜頭　261
oblique line：斜線《甲状軟骨の》　480
oblique pericardial sinus：心膜斜洞　74
obliquus capitis inferior：下頭斜筋　221
obliquus capitis superior：上頭斜筋　221
obturator artery：閉鎖動脈　196, 356, 366
obturator canal：閉鎖管　164, 308, 366
obturator externus：外閉鎖筋　322
obturator foramen：閉鎖孔　158, 164, 309
obturator internus：内閉鎖筋　163, 319
obturator nerve：閉鎖神経　154, 348, 366
obturator vein：閉鎖静脈　366
occipital artery：後頭動脈　226, 397, 456
occipital association cortex：後頭連合野　558
occipital belly：後頭筋　395
occipital bone：後頭骨　377
occipital condyle of occipital bone：後頭顆《後頭骨の》　380
occipital lobe：後頭葉　385, 510, 554
occipital node：後頭リンパ節　459
occipital triangle：後頭三角　491
occipital vein：後頭静脈　399, 458
occipitofrontalis：後頭前頭筋　393
occipitomastoid suture：後頭乳突縫合　376
ocular muscle：眼筋　404
oculomotor nerve：動眼神経[Ⅲ]　414, 460
Oddi's sphincter：オッディ括約筋　128
olecranon：肘頭　236
olecranon fossa：肘頭窩　236
olfaction：嗅覚　40, 565
olfactory bulb：嗅球　539, 565
olfactory cell：嗅細胞　544, 565
olfactory nerve：嗅神経[Ⅰ]　40, 425, 428, 460, 539, 544, 565
olfactory region：嗅部　425
olfactory tract：嗅索　539, 565
olfactory triangle：嗅三角　539
olfactory tubercle：嗅結節　540
oligodendrocyte：稀突起膠細胞　30, 507
oliva：オリーブ　516
omental appendices：腹膜垂　120
omental bursa：網嚢　112, 133

omental foramen：網嚢孔　133
omental taenia：大網ヒモ　120
omentum：網《腹膜の》　132
omoclavicular triangle：肩甲鎖骨三角　491
omohyoid：肩甲舌骨筋　472
ontogeny：個体発生　9
opening
—— of coronary sinus：冠状静脈口　78
—— of inferior vena cava：下大静脈口　78
—— of pulmonary trunk：肺動脈口　78
—— of superior vena cava：上大静脈口　78
opercular part：弁蓋部《前頭葉の》　554
ophthalmic artery：眼動脈　412, 456
ophthalmic nerve：眼神経[Ⅴ1]　399, 414, 461
ophthalmoscope：検眼鏡　411
opponens digiti minimi：小指対立筋　264
opponens digiti minimi：小趾対立筋　333
opponens pollicis：母指対立筋　261
optic canal：視神経管　382, 412
optic chiasm：視交叉　531, 536
optic disc：視神経円板　408
optic nerve：視神経[Ⅱ]　39, 411, 414, 460, 531
optic part of retina：網膜視部　408
optic radiation：視放線　529, 558, 560
optic tract：視索　531
ora serrata：鋸状縁　408
oral cavity：口腔　40, 45, 374, 430
oral cavity proper：固有口腔　430
oral floor：口腔底　441
oral opening：口裂　431
oral vestibule：口腔前庭　430
orbicular zone：輪帯　335
orbicularis oculi：眼輪筋　393, 402
orbicularis oris：口輪筋　393
orbit：眼窩　39, 375, 402, 411
orbital branch：眼窩枝　456
orbital cavity：眼窩　374
orbital fat：眼窩脂肪体　411
orbital gyrus：眼窩回　554
orbital part of lacrimal gland：眼窩部《涙腺の》　402
orbital septum：眼窩隔膜　402
orbitofrontal area：前頭眼窩野　557
organ：器官　7
organ system：器官系　7
origin：起始　21
oropharynx：咽頭口部　475
osteoblast：骨芽細胞　17
osteoclast：破骨細胞　17
osteocyte：骨細胞　18
osteoid：類骨　18
osteomalasia：骨軟化症　18
osteon：骨単位　18
osteoprosis：骨粗鬆症　18
otic ganglion：耳神経節　435, 436, 452, 464
outer nuclear layer：外顆粒層　408
oval fossa：卵円窩　83
oval window：前庭窓　419, 423
ovarian artery：卵巣動脈　146, 181, 198
ovarian plexus：卵巣動脈神経叢　202
ovarian vein：卵巣静脈　148, 181
ovary：卵巣　47, 178
ovulation：排卵　181
oxytocin：オキシトシン　536

P

P 波　85, 85f
palate：口蓋　429, 432, 439
palatine aponeurosis：口蓋腱膜　439
palatine bone：口蓋骨　378
palatine gland：口蓋腺　435
palatine raphe：口蓋縫線　432
palatine tonsil：口蓋扁桃　432, 475
palatoglossal arch：口蓋舌弓　432, 439, 475
palatoglossus：口蓋舌筋　434, 439
palatopharyngeal arch：口蓋咽頭弓　432, 439, 475
palatopharyngeus：口蓋咽頭筋　439, 478
palatovaginal canal：口蓋骨鞘突管　453
paleocerebellum：古小脳　548
paleocortex：古皮質　554
paleostriatum：古線条体　549
palmar aponeurosis：手掌腱膜　266
palmar carpal branch：掌側手根枝　295
palmar carpal ligament：掌側手根靱帯　254
palmar interossei：掌側骨間筋　264
palmar ligament：掌側靱帯　267
palmar radiocarpal ligament：掌側橈骨手根靱帯　277
palmaris brevis：短掌筋　263
palmaris longus：長掌筋　249
palmate fold：棕状ヒダ　179
palmprint：掌紋　13
palpebral conjunctiva：眼瞼結膜　402
palpebral fissure：眼瞼裂　402
palpebral part of lacrimal gland：眼瞼部《涙腺の》　402
pampiniform plexus：蔓状静脈叢　176, 177
pancreas：膵臓　45, 128
pancreatic duct：膵管　129
pancreatic islet：膵島　47, 130
pancreatic vein：膵静脈　141
pancreozymin：パンクレオザイミン　130
papilla of parotid duct：耳下腺乳頭　431
papillae：真皮乳頭　13
papillary muscle：乳頭筋　78
para-umbilical vein：臍傍静脈　141
paracentral lobule：中心傍小葉　554
paracolic gutter：結腸傍溝　120
paracolic node：結腸傍リンパ節　123
paradidymis：精巣傍体　175
parafascicular nucleus：束傍核(Pf)　528
parahippocampal gyrus：海馬傍回　539, 540, 554
parallel fiber：平行線維　548
paramesonephric duct：中腎傍管　182
parametrium：子宮傍組織　183
paranasal sinus：副鼻腔　429
parapharyngeal space：咽頭側隙　443, 494
pararenal fat：腎傍脂肪　142
parasternal node：胸骨傍リンパ節　66
parasympathetic nerve：副交感神経　87
parasympathetic nervous system：副交感神経系　34
paraterminal gyrus：終板傍回　540
parathyroid gland：副甲状腺　47, 490
parathyroid hormone(PTH)：副甲状腺ホルモン　17, 490
paraurethral duct：尿道傍管　194
paraurethral gland：尿道傍腺　47, 171, 194
paraventricular nucleus：室傍核　531
paravertebral ganglion：椎傍神経節　35, 148
parietal association cortex：頭頂連合野　557
parietal bone：頭頂骨　377
parietal cell：壁細胞《胃腺の》　114
parietal layer：壁側板　74
parietal lobe：頭頂葉　385, 510, 554
parietal operculum：頭頂弁蓋　554
parietal peritoneum：壁側腹膜　132
parietal pleura：壁側胸膜　59, 67
parieto-occipital sulcus：頭頂後頭溝　553
Parkinsonism：パーキンソニズム　551
parotid duct：耳下腺管　395, 435
parotid gland：耳下腺　395, 435
parotid plexus：耳下腺神経叢　396
parotid sheath：耳下腺筋膜　395
pars distalis：遠位部《下垂体の》　534
pars flaccida：弛緩部　418
pars intermedia：中間部《下垂体の》　534
pars nervosa：神経葉《下垂体の》　534
pars tensa：緊張部　418
pars tuberalis：隆起部《下垂体の》　534
patella：膝蓋骨　339
patellar ligament：膝蓋靱帯　341
patellar surface：膝蓋面　312
patellar tendon reflex：膝蓋腱反射　339
pecten pubis：恥骨櫛　160, 310
pectinate line：櫛状線　167
pectinate muscle：櫛状筋　78
pectineal line：恥骨筋線　311
pectineus：恥骨筋　320
pectoral fascia：胸筋筋膜　241
pectoralis major：大胸筋　239
pectoralis minor：小胸筋　239
pedicle：椎弓根　55, 206
pelvic cavity：骨盤腔　158, 162
pelvic diaphragm：骨盤隔膜　164, 185
pelvic floor：骨盤底　158, 162, 164
pelvic girdle：下肢帯　7, 158, 308
pelvic inclination：骨盤傾斜角　162
pelvic inlet：骨盤上口　158, 162
pelvic outlet：骨盤下口　162
pelvic part：骨盤部　102, 158
pelvic plexus：骨盤神経叢　202
pelvic splanchnic nerve：骨盤内臓神経　123, 150, 202

pelvic venous plexus：骨盤静脈叢　198
pelvic wall：骨盤壁　163
pelvis：骨盤　7, 158, 213, 308
penis：陰茎　46, 190
pennate：羽状　23
pennate angle：羽状角　23
perforating arteries：貫通動脈　358
perforator vein：貫通静脈　297, 361
periamygdaloid area：扁桃周囲野《梨状葉の》　540
periarterial lymphatic sheath：動脈周囲リンパ鞘　131
pericardiacophrenic artery：心膜横隔動脈　74
pericardiacophrenic vein：心膜横隔静脈　74
pericardial cavity：心膜腔　74
pericardium：心膜　52, 74
pericranium：頭蓋骨膜　396
perilymph：外リンパ　422
perimetrium：子宮外膜　179
perimysium：筋周膜　24
perineal artery：会陰動脈　198
perineal body：会陰腱中心　166, 185
perineal flexure：会陰曲　166, 167
perineal membrane：会陰膜　185
perineal nerve：会陰神経　195, 201
perinephric fat capsule：脂肪被膜　142
perineum：会陰　6, 158, 185
perineurium：神経周膜　31
periodontal disease：歯周病　438
periodontal fiber：歯根膜　437
periodontium：歯周組織　437
periorbita：眼窩骨膜　412
periosteum：骨膜　16
peripheral nervous system：末梢神経系　28
peripheral zone：辺縁領域《前立腺の》　177
peritoneal cavity：腹膜腔　132
peritoneal region：腹膜域　102, 132
peritoneum：腹膜　102, 132
periventricular fibers：室周線維　533
permanent tooth：永久歯　436
perpendicular plate of palatine bone ：垂直板《口蓋骨の》　378
pes hippocampi：海馬足　541
petromastoid part of temporal bone：岩様部《側頭骨の》　377
petrous part of temporal bone：錐体《側頭骨の》　382
Peyer's patch：パイエル板　48, 117, 432
phalanx：指骨　237
phalanx：趾骨　314
pharyngeal lymphatic ring：リンパ咽頭輪　432
pharyngeal nerve：咽頭枝　456
pharyngeal opening of auditory tube：耳管咽頭口　475
pharyngeal plexus：咽頭神経叢　479
pharyngeal raphe：咽頭縫線　475
pharyngeal recess：咽頭陥凹　475
pharyngeal tonsil：咽頭扁桃　432, 475
pharyngobasilar fascia：咽頭頭底板　478
pharyngotympanic tube, auditory tube：耳管　419
pharynx：咽頭　45, 475
philtrum：人中　431
phonation：発声　484
phrenic nerve：横隔神経　97, 500, 501
phrenicosplenic ligament：横隔脾間膜　131, 134
phylogeny：系統発生　9
physiological cross sectional area (PCSA)：生理学的筋断面積　24
pia mater：軟膜　215, 384
pigmented layer：色素上皮層　408
pineal gland：松果体　47, 531
piriform aperture：梨状口　375
piriform fossa：梨状陥凹　475
piriform lobe：梨状葉　540
piriformis：梨状筋　164, 317
piriformis syndrome：梨状筋症候群　351
pisiform：豆状骨　237
pituitary gland：下垂体　531
pivot joint：車軸関節　21
plane joint：平面関節　21
plantar aponeurosis：足底腱膜　330, 347
plantar calcaneocuboid ligament：底側踵立方靱帯　345
plantar calcaneonavicular ligament：底側踵舟靱帯　345
plantar interossei：底側骨間筋　334
plantar metatarsal artery：底側中足動脈　361
plantarflexion：底屈　6
plantaris：足底筋　326
platysma：広頸筋　395, 470
pleura：胸膜　52, 67
pleural cavity：胸膜腔　67
pleural cupula：胸膜頂　67
pneumothorax：気胸　67
pons：橋　31, 385, 387, 512, 517
pontine nuclei：橋核　524
pontocerebellum：橋小脳　547
popliteal artery：膝窩動脈　356, 358
popliteal fossa：膝窩　309, 367
popliteal nodes：膝窩リンパ節　363
popliteal vein：膝窩静脈　362
popliteus：膝窩筋　327
porta hepatis：肝門　123
portacaval shunt：門脈大静脈シャント　139
portal hypertension：門脈圧亢進症　139
portal triad：門脈三つ組　124
postcentral gyrus：中心後回　554
posterior：後　4
posterior abdominal wall：後腹壁　150
posterior alveolar artery：後上歯槽動脈　446
posterior arch：後弓《第1頸椎の》　208
posterior auricular artery：後耳介動脈　397, 456
posterior auricular vein：後耳介静脈　399
posterior axillary fold：後腋窩ヒダ　300
posterior axillary line：後腋窩線　53
posterior cerebral artery：後大脳動脈　389
posterior chamber：後眼房　410
posterior circumflex humeral artery：後上腕回旋動脈　293
posterior clinoid process：後床突起　382
posterior column：後柱《脊髄の》　513
posterior commissure：後交連　536, 560
posterior communicating artery：後交通動脈　389
posterior compartment
—— of arm：後区画《上腕の》　248
—— of leg：後区画《下腿の》　325
—— of thigh：後区画《大腿の》　322
posterior cord：後神経束　281
posterior cranial fossa：後頭蓋窩　382
posterior crico-arytenoid：後輪状披裂筋　485
posterior cruciate ligament：後十字靱帯　340
posterior cruciate ligament injury：後十字靱帯損傷　340
posterior cutaneous nerve of thigh：後大腿皮神経　194, 199, 349
posterior ethmoidal artery：後篩骨動脈　414, 427
posterior ethmoidal nerve：後篩骨神経　416, 428
posterior external vertebral plexus：後外椎骨静脈叢　227
posterior femoral intermuscular space：後大腿筋間隙　324, 367
posterior fontanelle：小泉門　380
posterior funiculus of spinal cord：後索《脊髄の》　216, 513, 523
posterior horn
—— of lateral ventricle：後角《側脳室の》　552
—— of spinal cord：後角《脊髄の》　216, 513
posterior hypothalamic area：視床下部後野　532
posterior inferior iliac spine：下後腸骨棘　160, 310
posterior inferior nasal nerve：下後鼻枝　429
posterior intercostal artery：肋間動脈　63, 93, 108, 226
posterior intercostal vein：肋間静脈　63
posterior intermediate sulcus：後中間溝《脊髄の》　512
posterior intermuscular septum of leg：後下腿筋間中隔　329
posterior internal vertebral plexus：後内椎骨静脈叢　226, 227
posterior interosseous artery：後骨間動脈　295, 303
posterior interosseous nerve：後骨間神経　303
posterior interventricular branch：後室間枝《右冠状動脈の》　87
posterior interventricular sulcus：後室間溝　76

posterior labial nerve：後陰唇神経　201
posterior limb
—— of internal capsule：後脚《内包の》　561
—— of stapes：後脚《アブミ骨の》　419
posterior lobe
—— of hypophysis：後葉《下垂体の》　534
—— of cerebellum：後葉《小脳の》　546
posterior longitudinal fasciculus：後縦束（背側縦束）　533
posterior longitudinal ligament：後縦靱帯　207
posterior malleolar fold：後ツチ骨ヒダ　418
posterior median sulcus of spinal cord：後正中溝《脊髄の》　216, 512
posterior mediastinum：後縦隔　89
posterior nucleus of hypothalamus：視床下部後核　532
posterior palpebral margin：後眼瞼縁　402
posterior perforated substance：後有孔質　518
posterior pulmonary plexus：後肺神経叢　73
posterior radicular artery：後根動脈　226
posterior ramus of spinal cord：後枝《脊髄の》　34, 218, 223, 227
posterior root of spinal cord：後根《脊髄の》　33, 217
posterior rootlet of spinal cord：後根糸《脊髄の》　217
posterior sacral foramen：後仙骨孔　161
posterior sacro-iliac ligament：後仙腸靱帯　162
posterior scrotal nerve：後陰嚢神経　201
posterior semicircular duct：後半規管　424
posterior spinal artery：後脊髄動脈　226
posterior spinal vein：後脊髄静脈　226
posterior spinocerebellar tract：後脊髄小脳路　514, 523
posterior sternoclavicular ligament：後胸鎖靱帯　269
posterior superior alveolar artery：後上歯槽動脈　438, 454
posterior superior alveolar branch：後上歯槽枝　438, 455
posterior superior iliac spine：上後腸骨棘　160, 310
posterior superior lateral nasal branch：外側上後鼻枝　429, 456
posterior superior medial nasal branch：内側上後鼻枝　429, 456
posterior superior pancreaticoduodenal artery：後上膵十二指腸動脈　138
posterior talofibular ligament：後距腓靱帯　344
posterior tibial artery：後脛骨動脈　356, 360
posterior triangle：後頸三角　491
posterior vagal trunk：後迷走神経幹　97, 114
posterior vein of left ventricle：左心室後静脈　88
posterolateral fissure：後外側裂　546
posterolateral sulcus of spinal cord：後外側溝《脊髄の》　216, 512
postganglionic fiber：節後線維　35
postganglionic neuron：節後ニューロン　35
postsynaptic membrane：シナプス後膜　29
pouch of Douglas：ダグラス窩　133
PQ 間隔　85, 85f
preaortic ganglion：大動脈前神経節　36
precentral gyrus：中心前回　553
precuneus：楔前部　554
prefrontal cortex：前頭前野　557
preganglionic fiber：節前線維　35
preganglionic neuron：節前ニューロン　35
premolar tooth：小臼歯　436
premotor area：運動前野　557
preoptic area：視索前野　531
prepiriform area：前梨状野《梨状葉の》　540
preprostatic part：前立腺前部　171
prepuce
—— of clitoris：陰核包皮　193
—— of penis：包皮《陰茎の》　190
presbyopia：老視　410
presynaptic membrane：シナプス前膜　29
pretracheal layer of cervical fascia：気管前葉《頸筋膜の》　470
prevertebral ganglion：椎前神経節　36
prevertebral layer of cervical fascia：椎前葉《頸筋膜の》　470
prevertebral muscles：椎前筋群　472
prevertebral ganglion：椎前神経節　148
prevertebral plexus：椎前神経叢　148
primary auditory cortex：一次聴覚野　557
primary cortex：一次野　556
primary curvature：一次弯曲　213
primary fissure：第1裂《小脳の》　546
primary gustatory area：一次味覚野　558
primary motor area：一次運動野　556
primary ossification center：一次骨化中心　17
primary retroperitoneal organ：一次性腹膜後器官　132
primary somatosensory area：一次体性感覚野　557
primary spermatocyte：一次精母細胞　173
primary visual area：一次視覚野　558
prime mover：主動筋　22
primordial germ cell：原始生殖細胞　182
princeps pollicis artery：母指主動脈　297
principal sensory nucleus of trigeminal nerve：三叉神経主感覚核　523
procerus：鼻根筋　393
process：突起　16
profunda brachii artery：上腕深動脈　293
projection fiber：投射線維　560
prolactin inhibiting hormone(PIH)：プロラクチン抑制ホルモン　533
prolactin releasing hormone(PRH)：プロラクチン放出ホルモン　533
prolactin(PRL)：プロラクチン　534
prominence
—— of facial canal：顔面神経隆起　419
—— of lateral semicircular canal：外側半規管隆起　419
promontory
—— of sacrum：岬角《仙骨の》　161, 162, 213
—— of tympanic cavity：岬角《鼓室の》　419
pronation：回内　6, 237, 276
pronator quadratus：方形回内筋　251
pronator teres：円回内筋　249
pronephros：前腎　172
proper palmar digital artery：固有掌側指動脈　297
proper palmar digital nerve：固有掌側指神経　287
proprioception：固有感覚　25, 39
prosencephalon：前脳《脳の発生における》　385
prostate：前立腺　46, 176
prostatic carcinoma：前立腺癌　177
prostatic fascia：前立腺筋膜　183
prostatic part：前立腺部　171
prostatic plexus：前立腺神経叢　202
prostatic sinus：前立腺洞　171
prostatic venous plexus：前立腺静脈叢　172
proximal：近位　6
proximal interphalangeal joint：近位指節間関節(PIP 関節)　278
proximal phalanx：基節骨　237, 314
proximal radio-ulnar joint：上橈尺関節　272, 275
proximal tubule：近位尿細管　144
PR 間隔　85
pseudounipolar：偽単極性ニューロン　507
psoas fascia：腰筋筋膜　314
psoas major：大腰筋　150, 314
psoas minor：小腰筋　151, 314
pterion：プテリオン　377
pterygoid canal：翼突管　453
pterygoid fossa：翼突筋窩　446
pterygoid plexus：翼突筋静脈叢　451, 459
pterygoid process of sphenoid bone：翼状突起《蝶形骨の》　378, 382
pterygomaxillary fissure：翼上顎裂　453
pterygopalatine fossa：翼口蓋窩　374, 453
pterygopalatine ganglion：翼口蓋神経節　455, 463
pubic crest：恥骨稜　160, 310
pubic hair：陰毛　14, 193
pubic region：恥骨部　102
pubic symphysis：恥骨結合　160, 162, 310

pubic tubercle：恥骨結節 158, 160, 309, 310
pubis：恥骨 160, 310
pubocervical ligament：恥骨頸靱帯 183
pubococcygeus：恥骨尾骨筋 166
pubofemoral ligament：恥骨大腿靱帯 335
puboprostatic ligament：恥骨前立腺靱帯 170, 183
puborectalis：恥骨直腸筋 166
pubovesical ligament：恥骨膀胱靱帯 170, 183
pudendal canal：陰部神経管 185, 198
pudendal cleft：陰裂 193
pudendal nerve：陰部神経 194, 199
pudendum：外陰部 47, 193
pulmonary artery：肺動脈 68
pulmonary circulation：肺循環 40
pulmonary collapse：肺虚脱 67
pulmonary hilum：肺門 67
pulmonary ligament：肺間膜 67, 68
pulmonary lobule：肺小葉 73
pulmonary pleura：肺胸膜 67
pulmonary recess：胸膜洞 67
pulmonary trunk：肺動脈幹 72, 76, 93
pulmonary valve：肺動脈弁 82
pulmonary vein：肺静脈 68, 76
pulp cavity：歯髄腔 436
pulse rate：脈拍 293
pulvinar：視床枕 526
pulvinar nuclei：視床枕核群(Pul) 528
pupil：瞳孔 407
Purkinje cell：プルキンエ細胞 548
Purkinje cell layer：プルキンエ細胞層 548
Purkinje fiber：プルキンエ線維 86
putamen：被殻 549
pyloric antrum：胃幽門洞 111
pyloric canal：胃幽門管 111
pyloric orifice：胃幽門口 111
pyloric part：胃幽門部 111
pyloric sphincter：幽門括約筋 113
pylorus：胃幽門 111
pyramid：錐体 377, 515
pyramidal decussation：錐体交叉 515
pyramidal lobe of thyroid gland：錐体葉《甲状腺の》 488
pyramidal tract：錐体路 567
pyramidalis：錐体筋 105

Q

Q 角 340, **340f**
QRS 群 85, **85f**
QT 時間 85, **85f**
quadrangular membrane：四角膜 482
quadrangular space：四角間隙 300
quadrate lobe：方形葉《肝臓の》 124
quadratus femoris：大腿方形筋 319
quadratus lumborum：腰方形筋 151
quadratus plantae：足底方形筋 331
quadriceps femoris：大腿四頭筋 319
quality of life(QOL)：生活の質 438

R

radial artery：橈骨動脈 291, 295
radial collateral ligament
—— of elbow joint：外側側副靱帯《肘関節の》 274
—— of wrist joint：外側手根側副靱帯 277
radial fossa：橈骨窩 236
radial head of flexor digitorum superificialis：浅指屈筋橈骨頭 249
radial nerve：橈骨神経 286
radial nerve palsy：橈骨神経麻痺 285
radial notch：橈骨切痕 236
radial recurrent artery：橈側反回動脈 295
radial styloid process：橈骨茎状突起 237
radial tuberosity：橈骨粗面 237
radial veins：橈骨静脈 297
radialis indicis artery：示指橈側動脈 297
radiation of corpus callosum：脳梁放線 559
radius：橈骨 236
rami communicantes：交通枝 63
ramus
—— of ischium：坐骨枝 160, 310
—— of mandible：下顎枝 376
raphe nuclei：縫線核 525
raphe
—— of penis：陰茎縫線 190
—— of scrotum：陰嚢縫線 190
Rathke's pouch：ラトケ嚢 537
recess：陥凹《腹膜の》 132
rectal ampulla：直腸膨大部 167
rectal venous plexus：直腸静脈叢 167, 198
recto-uterine fold：直腸子宮ヒダ 184
recto-uterine pouch：直腸子宮窩 133, 184
recto-vesical pouch：直腸膀胱窩 133, 184
recto-vesical septum：直腸膀胱中隔 183
rectovaginal septum：直腸腟中隔 183
rectum：直腸 45, 167
rectus abdominis：腹直筋 105
rectus capitis anterior：前頭直筋 472
rectus capitis lateralis：外側頭直筋 473
rectus capitis posterior major：大後頭直筋 221
rectus capitis posterior minor：小後頭直筋 221
rectus femoris：大腿直筋 319
rectus sheath：腹直筋鞘 105
recurrent interosseous artery：反回骨間動脈 295
recurrent laryngeal nerve：反回神経 97, 500
red bone marrow：赤色骨髄 16
red nucleus：赤核 524
red pulp：赤脾髄 131
referred pain：関連痛 39, 150
reflex：反射 515
regurgitation：閉鎖不全 82
remodeling：再構築 17
renal artery：腎動脈 142
renal column：腎柱 142
renal cortex：腎皮質 142
renal fascia：腎筋膜 142
renal medulla：腎髄質 142
renal papilla：腎乳頭 142
renal pelvis：腎盂(腎盤) 142
renal pyramid：腎錐体 142
renal segment：腎区域 142
renal sinus：腎洞 142
renal tubule：尿細管 143
renal vein：腎静脈 42, 145
renin：レニン 144
reproductive system：生殖器系 8, 46
reproductive tract：生殖管 173
resistance vessel：抵抗血管 43
respiratory center：呼吸中枢 63
respiratory region：呼吸部 425
respiratory system：呼吸器系 8, 44
resting potential：静止電位 29
rete testis：精巣網 175
reticular formation：網様体 30, 508, 512, 524
reticular nucleus of thalamus：視床網様核(R) 529
reticular part：網様部《黒質の》 549
reticulospinal tract：網様体脊髄路 515, 568
retina：網膜 407
retinaculum：支帯 329
retromammary space：乳房後隙 65
retromandibular vein：下顎後静脈 396, 399, 451, 458
retroperitoneal organ：腹膜後器官 132
retroperitoneal region：腹膜後域 102, 132, 142, 150
retroperitoneal space：腹膜後隙 132
retropharyngeal node：咽頭後リンパ節 479
retropharyngeal space：咽頭後隙 470
retropubic space：恥骨後隙 170, 183
Retzius' space：レチウス隙 170
rhinencephalon：嗅脳 510, 539
rhombencephalon：菱脳《脳の発生における》 385
rhomboid fossa：菱形窩 387, 516, 519
rhomboid major：大菱形筋 219, 241
rhomboid minor：小菱形筋 219, 241
rib：肋骨 52, 53, 55
rib fracture：肋骨骨折 58
rickets：くる病 18
right：右 6
right atrioventricular orifice：右房室口 78
right atrioventricular valve：右房室弁 81
right atrium：右心房 76, 78
right auricle：右心耳 78
right bronchomediastinal trunk：右気管支縦隔リンパ本幹 74
right bundle：右脚《心臓の》 86
right colic artery：右結腸動脈 121, 139

right colic flexure：右結腸曲 120
right colic node：右結腸リンパ節 123
right common carotid artery：右総頸動脈 93
right common iliac artery：右総腸骨動脈 146
right coronary artery：右冠状動脈 82, 86
right crus：右脚《横隔膜の》 152
right gastric artery：右胃動脈 113, 138
right gastric vein：右胃静脈 114, 141
right gastro-omental artery：右胃大網動脈 113, 138
right gastro-omental vein：右胃大網静脈 114, 141
right heart：右心 76
right hepatic duct：右肝管 127
right hepatic vein：右肝静脈 126
right lamina of thyroid cartilage：右板《甲状軟骨の》 480
right liver：右肝部 125
right lobe：右葉《肝臓の》 123, 124
right lower quadrant：右下腹部 103
right lung：右肺 68
right lymphatic duct：右リンパ本幹 44, 95, 499
right main bronchus：右主気管支 69
right marginal branch：右縁枝《右冠状動脈の》 87
right pulmonary artery：右肺動脈 72
right pulmonary surface：左肺面《心臓の》 76
right subclavian artery：右鎖骨下動脈 93
right superior intercostal vein：右上肋間静脈 94
right suprarenal vein：右副腎静脈 145
right triangular ligament：右三角間膜 123
right upper quadrant：右上腹部 103
right ventricle：右心室 76, 78
rima glottidis：声門裂 483
rima vestibuli：前庭裂 483
risorius：笑筋 393
rod cell：杆体細胞 408
roof plate：蓋板《神経管の》 509
root：根 280
—— of lung：肺根 67, 68
—— of mesentery：腸間膜根 117
—— of neck：頸根部 497
—— of nose：鼻根 425
—— of penis：陰茎根 190
—— of tongue：舌根 432, 475
—— of tooth：歯根 436
root canal：歯根管 436
Rosenmüller node：ローゼンミュラーリンパ節 364
rostral spinocerebellar tract：吻側脊髄小脳路 514, 523
rostrum：脳梁吻 559
rotation：回旋 6
rotator cuff：回旋筋腱板 245, 272
rotatores：回旋筋 221
round ligament
—— of liver：肝円索 42, 110, 124
—— of uterus：子宮円索 185
round window：蝸牛窓 419
rubrospinal tract：赤核脊髄路 515, 567

S

S 状結腸(sigmoid colon) 120, 121f, 167
S 状結腸間膜(sigmoid mesocolon) 120, 121f, 134f, 135
S 状結腸静脈(sigmoid vein) 141, 141f
S 状結腸動脈(sigmoid artery) 122, 122f, 140, 140f
S 状静脈洞(sigmoid sinus) 390f, 391
S 状洞溝(groove for sigmoid sinus) 381f, 382
saccule：球形嚢 423
sacral canal：仙骨管 161
sacral curvature：仙骨部弯曲 213
sacral flexure：仙骨曲 167
sacral ganglion：仙骨神経節 201
sacral hiatus：仙骨裂孔 161, 214
sacral nerve：仙骨神経 33
sacral node：仙骨リンパ節 198
sacral plexus：仙骨神経叢 34, 198, 349
sacral segment (part) of spinal cord：仙髄 216, 512
sacral splanchnic nerve：仙骨内臓神経 201, 202
sacral vertebra：仙椎 7, 161, 213
sacro-iliac joint：仙腸関節 161
sacrospinous ligament：仙棘靱帯 163
sacrotuberous ligament：仙結節靱帯 163
sacrum：仙骨 161, 206, 213
saddle joint：鞍関節 20
sagittal plane：矢状面 4
sagittal suture：矢状縫合 376
salivary gland：唾液腺 435
salpingopharyngeus：耳管咽頭筋 478
saltatory conduction：跳躍伝導 29
saphenous nerve：伏在神経 347
saphenous opening：伏在裂孔 324, 362
sarcomere：筋節 23
sarcoplasmic reticulum：筋小胞体 26
sartorius：縫工筋 319
scala tympani：鼓室階 422
scala vestibuli：前庭階 422
scalene hiatus：斜角筋隙 499
scalene muscles：斜角筋群 473
scalene tubercle：前斜角筋結節 55
scalenus anterior：前斜角筋 473
scalenus medius：中斜角筋 473
scalenus posterior：後斜角筋 473
scalp：頭皮 374, 396
scalp hair：毛髪 14, 396
scaphoid：舟状骨 237
scaphoid fracture：舟状骨骨折 276
scapula：肩甲骨 234
scapulohumeral periarthritis：肩関節周囲炎 272
scapulothoracic joint：肩甲胸郭関節 269
Scarpa's fascia：スカルパ筋膜 103, 187
Schütz bundle：シュッツ束 533
Schwann cell：シュワン細胞 30
sciatic nerve：坐骨神経 199, 350
sciatica：坐骨神経痛 351
sclera：強膜 407
scoliosis：脊柱側弯症 214
scrotum：陰嚢 190
sebaceous gland：[皮]脂腺 15, 402
sebum：皮脂 15
secondary curvature：二次弯曲 213
secondary motor area：二次運動野 557
secondary ossification center：二次骨化中心 17
secondary retroperitoneal organ：二次性腹膜後器官 132
secondary somatosensory area：二次体性感覚野 557
secondary spermatocyte：二次精母細胞 173
secretin：セクレチン 130
segmental artery：区域動脈《腎臓の》 142
segmental bronchus：区域気管支 69
segmental medullary artery：髄節動脈 226
sella turcica：トルコ鞍 382
sellar diaphragm：鞍隔膜 534
semen：精液 177
semicircular canal：骨半規管 424
semicircular duct：膜半規管 424
semilunar cusp：半月弁 82
semilunar fold of colon：結腸半月ヒダ 120
semilunar hiatus：半月裂孔 430
semimembranosus：半膜様筋 322
seminal colliculus：精丘 171
seminal vesicle：精嚢 46, 176
seminiferous tubule：精細管 173
semispinalis：半棘筋 221
semitendinosus：半腱様筋 322
sense of equilibrium：平衡覚 39
sensory：感覚性 460
sensory aphasia：感覚性失語 558
sensory nerve：感覚神経 31
sensory neuron：感覚ニューロン 219
sensory speech center：感覚性言語中枢 558
sensory system：感覚器系 9
sentinel lymph node：センチネルリンパ節 299
septa testis：精巣中隔 174
septal nasal cartilage：鼻中隔軟骨 425
septal nucleus：中隔核 542
septomarginal trabecula：中隔縁柱 81
septum：中隔《側脳室の》 542
—— of scrotum：陰嚢中隔 190
septum pellucidum：透明中隔 542
septum penis：陰茎中隔 192
serosa：漿膜《小腸の》 118
serous pericardium：漿膜性心膜 74
serratus anterior：前鋸筋 241
serratus posterior inferior：下後鋸筋 61, 219

serratus posterior superior：上後鋸筋 61, 219
Sertoli cell：セルトリ細胞 173
sesamoid bone：種子骨 27
sex determining region of Y chromosome：*SRY* 遺伝子 182
shivering：震え 25
short bone：短骨 16
short ciliary nerve：短毛様体神経 411, 416
short gastric artery：短胃動脈 113, 138
short gastric vein：短胃静脈 114, 141
short head of biceps brachii：上腕二頭筋短頭 246
short limb of incus：短脚《キヌタ骨の》 419
short plantar ligament：短足底靱帯 345
short posterior ciliary artery：短後毛様体動脈 411, 414
shoulder：肩 52, 232
shoulder girdle：上肢帯 7, 232
shoulder joint：肩関節 270
sigmoid artery：S 状結腸動脈 122, 140
sigmoid colon：S 状結腸 120
sigmoid mesocolon：S 状結腸間膜 120, 135
sigmoid sinus：S 状静脈洞 391
sigmoid vein：S 状結腸静脈 141
sinciput：前頭 375
sinoatrial node：洞房結節 84
sinu-atrial nodal branch：洞房結節枝 87
sinus
—— of pulmonary trunk：肺動脈洞 82
—— of venae cavae：大静脈洞 78
sinusoid：類洞 127
skeletal muscle：骨格筋 21, 83
skeletal system：骨格系 9
skeleton：骨格 15
Skene's gland：スキーン腺 171, 194
skin：皮膚 12, 39, 396
skull：頭蓋 7, 213
slow-twitch fiber：遅筋線維 26
small cardiac vein：細小心臓静脈 89
small cardiac vein：小心臓静脈 88
small intestine：小腸 45, 114
small saphenous vein：小伏在静脈 362
smooth muscle：平滑筋 22, 83
soft palate：口蓋帆(軟口蓋) 432, 439
solar ganglion：太陽神経節 148
soleprint：足紋 13
soleus：ヒラメ筋 326
solitary nuclei：孤束核 522
somatic motor：体性運動性 460, 521
somatic nerve：体性神経 9, 31
somatic sensation：体性感覚 14, 39, 561
somatic sensory：体性感覚性 460, 521
somatostatin：ソマトスタチン 533
somatotopy：体部位局在 557
special sensation：特殊感覚 561
special sensory：特殊感覚性 460, 521
specific nuclei：特殊核 529
spermatic cord：精索 174, 176
spermatid：精子細胞 173
spermatogenesis：精子形成 173
spermatogonium：精祖細胞 173
spheno-ethmoidal recess：蝶篩陥凹 425, 430
sphenoid bone：蝶形骨 382
sphenoidal sinus：蝶形骨洞 430
sphenomandibular ligament：蝶下顎靱帯 448
sphenopalatine artery：蝶口蓋動脈 427, 454
sphenopalatine foramen：蝶口蓋孔 426, 453
spheroidal joint：球関節 20
sphincter：括約筋 6
—— of ampulla：膨大部括約筋 128
—— of bile duct：総胆管括約筋 128
—— of pancreatic duct：膵管括約筋 128
sphincter pupillae：瞳孔括約筋 407
sphincter urethrovaginalis：尿道腟括約筋 185
sphygmomanometer：血圧計 293
spinal branches：脊髄枝 226
spinal cord：脊髄 28, 31, 206, 215, 506, 512
spinal dura mater：脊髄硬膜 383
spinal ganglion：脊髄神経節 33, 217
spinal nerve：脊髄神経 28, 31, 217, 399
spinal nucleus of trigeminal nerve：三叉神経脊髄路核 523
spinal subarachnoidal anesthesia：脊髄クモ膜下麻酔 215
spinalis：棘筋 221
spine：棘 16
—— of scapula：肩甲棘 234
spinocerebellum：脊髄小脳 547
spinous process：棘突起 55, 206
spiral canal of cochlea：蝸牛ラセン管 422
spiral fold：ラセンヒダ 127
spiral ligament：ラセン靱帯 423
spiral organ：ラセン器 423
spirometer：肺活量計 70
splanchnic nerve：内臓神経 36
spleen：脾臓 47, 131
splenic artery：脾動脈 129, 131, 135
splenic hilum：脾門 131
splenic nodule：脾小節 131
splenic pulp：脾索 131
splenic sinus：脾洞 131
splenic vein：脾静脈 132, 141
splenium：脳梁膨大 559
splenius：板状筋 219
splenius capitis：頭板状筋 219
splenius cervicis：頸板状筋 219
splenorenal ligament：脾腎ヒダ 131
spongy bone：海綿質 16
spongy urethra：海綿体部《尿道の》 171
sprain：捻挫 20, 342
spring ligament：跳躍靱帯 345
squamous part
—— of frontal bone：前頭鱗《前頭骨の》 375
—— of occipital bone：後頭鱗《後頭骨の》 377
—— of temporal bone：鱗部《側頭骨の》 377
squamous suture：鱗状縫合 377
SRY 遺伝子(sex determining region of Y chromosome) 182
ST 時間 85f
ST 部分 85
stapedius：アブミ骨筋 420
stapes：アブミ骨 419
Starling's law of the heart：スターリングの心臓の法則 87
stellate ganglion：星状神経節 96, 496
stenosis：狭窄 82
Stensen's duct：ステンセン管 395, 435
sternal angle：胸骨角 52, 57
sternal end：胸骨端 233
sternal part：胸骨部《横隔膜の》 152
sternoclavicular joint：胸鎖関節 269
sternocleidomastoid：胸鎖乳突筋 471
sternocostal joint：胸肋関節 58
sternocostal surface：胸肋面 76
sternohyoid：胸骨舌骨筋 471
sternothyroid：胸骨甲状筋 472
sternum：胸骨 53, 57
stomach：胃 45, 111
straight gyrus：直回 554
straight sinus：直静脈洞 391
straight tubule：直精細管 175
strap：帯状 23
stretch reflex：伸張反射 515
stria medullaris of thalamus：視床髄条 531, 538
stria terminalis：分界条 542
striate cortex：有線野 558
striated muscle：横紋筋 22, 83
striatum：線条体 549
styloglossus：茎突舌筋 434
stylohyoid ligament：茎突舌骨靱帯 469
styloid process：茎状突起 378
stylomandibular ligament：茎突下顎靱帯 448
stylomastoid artery：茎乳突孔動脈 420
stylomastoid foramen：茎乳突孔 378
stylopharyngeus：茎突咽頭筋 478
stylopodium：柱脚 237
subacromial bursa：肩峰下包 272
subarachnoid cistern：クモ膜下槽 384
subarachnoid hemorrhage：クモ膜下出血 384
subarachnoid space：クモ膜下腔 215, 384
subcallosal area：梁下野 540, 554
subcallosal fasciculus：梁下束 559
subclavian artery：鎖骨下動脈 41, 290, 497, 500
subclavian nerve：鎖骨下筋神経 281
subclavian trunk：鎖骨下リンパ本幹 95
subclavian vein：鎖骨下静脈 41, 298, 499, 500
subclavian venous puncture：鎖骨下静脈穿刺 499

subclavius：鎖骨下筋　239
subcommissural organ：交連下器官　538
subcostal artery：肋下動脈
63, 93, 108, 226
subcostal muscle：肋下筋　61
subcostal nerve：肋下神経　63, 108
subcostal vein：肋下静脈　94
subcutaneous tissue：皮下組織　13, 103
subcutaneous venous plexus：皮下静脈叢
167
subdeltoid bursa：三角筋下包　272
subendocardial branch：心内膜下枝　86
subfornical organ：脳弓下器官　538
subiculum：海馬台(海馬支脚)　541
subinguinal space：鼠径下裂孔　164
sublingual artery：舌下動脈　443, 445
sublingual caruncle：舌下小丘　432, 436
sublingual fold：舌下ヒダ　432, 436
sublingual gland：舌下腺　436
submandibular ganglion：顎下神経節
436, 442, 452, 463
submandibular gland：顎下腺　435
submandibular node：顎下リンパ節　459
submandibular triangle：顎下三角　491
submental artery：オトガイ下動脈
443, 444
submental node：オトガイ下リンパ節
459
submental triangle：オトガイ下三角　491
submucous plexus：粘膜下神経叢
37, 150
suboccipital muscles：後頭下筋　221
suboccipital nerve：後頭下神経　227
suboccipital triangle：後頭下三角　221
subpopliteal recess：膝窩筋下陥凹　341
subscapular artery：肩甲下動脈　293
subscapular fossa：肩甲下窩　234
subscapular nerve：肩甲下神経　282
subscapularis：肩甲下筋　245
substantia nigra：黒質　524, 549
subtalar joint：距骨下関節　344
subtendinous bursa of subscapularis：肩甲下筋の腱下包　272
subthalamic nucleus：視床下核　549
subthalamus：腹側視床　526, 549
sulcus
—— of cerebellum：溝《小脳の》　510
—— of cerebrum：溝《大脳の》
385, 510, 553
sulcus limitans：境界溝　519
sulcus terminalis cordis：分界溝《心臓の》
78
superciliary arch：眉弓　375
superficial：浅　6
superficial cervical artery：浅頸動脈
291, 499
superficial cervical node：浅頸リンパ節
459
superficial circumflex iliac artery：浅腸骨回旋動脈　107, 358
superficial circumflex iliac vein：浅腸骨回旋静脈　107, 362
superficial epigastric artery：浅腹壁動脈
107, 358
superficial epigastric vein：浅腹壁静脈
107, 362
superficial external pudendal artery：浅外陰部動脈　195, 358
superficial fascia：浅筋膜　13, 24, 103
superficial fibular nerve：浅腓骨神経
351
superficial head of flexor pollicis brevis：短母指屈筋浅頭　261
superficial inguinal node：浅鼠径リンパ節
363
superficial inguinal ring：浅鼠径輪
105, 111
superficial layer of cervical fascia：浅葉《頸筋膜の》　470
superficial lymphatic vessel
—— of lower limb：浅リンパ管《下肢の》　363
—— of upper limb：浅リンパ管《上肢の》　298
superficial palmar arch：浅掌動脈弓
291, 296
superficial parotid node：浅耳下腺リンパ節　459
superficial perineal space：浅会陰隙　188
superficial temporal artery：浅側頭動脈
397, 456
superficial temporal vein：浅側頭静脈
399, 458
superficial transverse metacarpal ligament：浅横中手靱帯　267
superficial transverse perineal muscle：浅会陰横筋　188
superficial venous palmar arch：浅掌静脈弓　297
superior：上　4
superior articular process：上関節突起
55, 206
superior articular surface
—— of cervical vertebra：上関節面《頸椎の》　208
—— of tibia：上関節面《脛骨の》　312
superior belly of omohyoid：上腹《肩甲舌骨筋の》　472
superior bulb of jugular vein：頸静脈上球
458
superior cerebellar peduncle：上小脳脚
547
superior cervical cardiac nerve：上頸心臓神経　89, 497
superior cervical ganglion：上頸神経節
463, 497
superior clunial nerve：上殿皮神経
227, 352
superior colliculus：上丘　518, 524
superior conjunctival fornix：上結膜円蓋
402
superior constrictor：上咽頭収縮筋　475
superior costal facet：上肋骨窩　55, 211
superior epigastric artery：上腹壁動脈
63, 108
superior extensor retinaculum：上伸筋支帯　329, 368
superior fibular retinaculum：上腓骨筋支帯　329, 368
superior frontal gyrus：上前頭回　553
superior ganglion：上神経節　462, 494
superior gluteal artery：上殿動脈
195, 356
superior gluteal nerve：上殿神経
199, 349
superior horn of thyroid cartilage：上角《甲状軟骨の》　480
superior hypogastric plexus：上下腹神経叢　150, 202
superior labial branch：上唇動脈
397, 427, 444
superior laryngeal artery：上喉頭動脈
486
superior laryngeal nerve：上喉頭神経
486
superior laryngeal vein：上喉頭静脈　486
superior lateral genicular artery：外側上膝動脈　358
superior lip：上唇《回腸口の》　120
superior lobe：上葉《肺の》　68
superior longitudinal fasciculus：上縦束
559
superior longitudinal muscle：上縦舌筋
434
superior medial genicular artery：内側上膝動脈　358
superior mediastinum：上縦隔　89
superior medullary velum：上髄帆
387, 520
superior mesenteric artery：上腸間膜動脈
118, 121, 138
superior mesenteric ganglion：上腸間膜動脈神経節　148
superior mesenteric node：上腸間膜リンパ節　123
superior mesenteric plexus：上腸間膜動脈神経叢　119, 123
superior mesenteric vein：上腸間膜静脈
141
superior nasal concha：上鼻甲介
425, 426
superior nasal meatus：上鼻道　425
superior oblique：上斜筋　405
superior occipitofrontal fasciculus：上後頭前頭束　559
superior ophthalmic vein：上眼静脈
411, 414, 458
superior orbital fissure：上眼窩裂
382, 412
superior pancreaticoduodenal artery：上膵十二指腸動脈　118, 129
superior parietal lobule：上頭頂小葉　554
superior part：上部《十二指腸の》　114
superior phrenic artery：上横隔動脈　93
superior pubic ligament：上恥骨靱帯
162
superior pubic ramus：恥骨上枝　160, 310
superior pulmonary vein：上肺静脈　73

superior rectal artery：上直腸動脈 122, 140, 167
superior rectus：上直筋 404
superior root of ansa cervicalis：上根《頸神経ワナの》 493
superior sagittal sinus：上矢状静脈洞 390
superior salivatory nucleus：上唾液核 523
superior suprarenal artery：上副腎動脈 145
superior tarsus：上瞼板 402
superior temporal gyrus：上側頭回 554
superior thoracic aperture：胸郭上口 53, 497
superior thoracic artery：最上胸動脈 292
superior thyroid artery：上甲状腺動脈 456, 490, 500
superior thyroid vein：上甲状腺静脈 491
superior tibiofibular joint：脛腓関節 342
superior tracheobronchial node：上気管気管支リンパ節 74
superior trunk：上神経幹 280
superior ulnar collateral artery：上尺側側副動脈 293
superior vena cava：上大静脈 41, 76, 91
superior vertebral notch：上椎切痕 206
superior vesical artery：上膀胱動脈 171, 198
supination：回外 6, 237, 276
supinator：回外筋 257
supplementary motor area：補足運動野 557
supra-optic nucleus：視索上核 531
supra-orbital artery：眼窩上動脈 397, 414
supra-orbital foramen：眼窩上孔 375
supra-orbital nerve：眼窩上神経 399, 414
supra-orbital notch：眼窩上切痕(孔) 375
supra-orbital vein：眼窩上静脈 397
suprachiasmatic nucleus：視交叉上核 531
supraclavicular nerve：鎖骨上神経 491, 501
supraclavicular part：鎖骨上部 281
supramarginal gyrus：縁上回 554
suprapatellar bursa：膝蓋上包 341
suprapiriform foramen：梨状筋上孔 164, 366
suprascapular artery：肩甲上動脈 292, 499
suprascapular nerve：肩甲上神経 281
suprascapular notch：肩甲切痕 234
supraspinatus：棘上筋 245
supraspinous fossa：棘上窩 234
supraspinous ligament：棘上靱帯 208
supratrochlear artery：滑車上動脈 397, 414
supratrochlear nerve：滑車上神経 400, 414
supratrochlear vein：滑車上静脈 397
supraventricular crest：室上稜 78
supravesical fossa：膀胱上窩 109
supreme intercostal artery：最上肋間動脈 63, 499
sural nerve：腓腹神経 351
suspensory ligament
—— of breast：乳房提靱帯 66
—— of clitoris：陰核提靱帯 194
—— of eyeball：眼球提靱帯 406
—— of ovary：卵巣提索 178, 184
—— of penis：陰茎提靱帯 192
suspensory muscle of duodenum：十二指腸提筋 117
suture：縫合 18
swallowing：嚥下 478
sympathetic nerve：交感神経 87
sympathetic nervous system：交感神経系 34
sympathetic trunk：交感神経幹 35, 95, 148, 201, 496
symphysis：線維軟骨結合 18
synapse：シナプス 28, 506
synaptic cleft：シナプス間隙 29
synaptic vesicle：シナプス小胞 29
synarthrosis：不動連結 18
synchondrosis：軟骨結合 18
syndesmosis：靱帯結合 18
synergist：協力筋 23
synostosis：骨結合 18
synovial bursa：滑液包 26, 272
synovial fluid：滑液 19
synovial joint：滑膜性の連結 19
synovial membrane：滑膜 19, 337
synovial sheath：滑液鞘 27, 260, 268
systemic circulation：体循環 40

T

T 細管(transverse tubule) 26, **26f**
T 波 85, **85f**
taenia coli：結腸ヒモ 120
tail：筋尾 21
tail of pancreas：膵尾 129
talar shelf：載距突起 314
talocalcaneal interosseous ligament：骨間距踵靱帯 345
talocalcaneal joint：距踵関節 344
talocalcaneonavicular joint：距踵舟関節 344
talus：距骨 313
tanycyte 538
tarsal bone：足根骨 313
tarsal gland：瞼板腺 402
tarsal sinus：足根洞 345
tarsal tunnel：足根管 369
tarsometatarsal joint：足根中足関節 346
tectorial membrane：蓋膜 210
tectospinal fiber(tract)：視蓋脊髄路 515, 567
tectum of midbrain：中脳蓋 519
tegmental wall：室蓋壁 418
tegmentum
—— of midbrain：中脳被蓋 519
—— of pons：橋被蓋 518
telencephalon：終脳 385, 509
temporal association cortex：側頭連合野 557
temporal bone：側頭骨 377
temporal fascia：側頭筋膜 446
temporal fossa：側頭窩 446
temporal lobe：側頭葉 385, 510, 554
temporal operculum：側頭弁蓋 554
temporal region：側頭域 374
temporalis：側頭筋 446
temporomandibular joint：顎関節 448
tenderness：圧痛 150
tendinous arch of levator ani：肛門挙筋腱弓 166
tendinous intersection：腱画 105
tendinous sheath：腱鞘 27, 260, 268
tendon：腱 16, 21, 26
Tenon's capsule：テノン嚢 406
tenosynovitis：腱鞘炎 268
tensor fasciae latae：大腿筋膜張筋 317
tensor tympani：鼓膜張筋 420
tensor veli palatini：口蓋帆張筋 439
tentorium cerebelli：小脳テント 383
teres major：大円筋 245
teres minor：小円筋 245
terminal filum：終糸 215, 216, 218
terminal hair：硬毛(終毛) 14
terminal sulcus of tongue：分界溝 432
testicular artery：精巣動脈 146, 176, 177, 198
testicular plexus：精巣動脈神経叢 202
testicular spermatozoon：精巣精子 173
testicular vein：精巣静脈 148, 177
testis：精巣，睾丸 46, 174
thalamus：視床 30, 385, 512, 526
thenar eminence：母指球 260
thenar muscles：母指球筋 260
thermoregulation：体温調節 14
thigh：大腿 308
third occipital nerve：第三後頭神経 227, 401
third ventricle：第三脳室 385, 387, 536
thoracic aorta：胸大動脈 41, 91, 93
thoracic cardiac branch：胸心臓神経 89
thoracic cavity：胸腔 52
thoracic curvature：胸部弯曲 213
thoracic duct：胸管 44, 95, 499
thoracic ganglion：胸神経節 95
thoracic nerve：胸神経 33
thoracic segment (part) of spinal cord：胸髄 216, 512
thoracic vertebra：胸椎 7, 53, 54, 206, 211
thoracic wall：胸壁 52, 53
thoraco-acromial artery：胸肩峰動脈 292
thoracodorsal artery：胸背動脈 293
thoracodorsal nerve：胸背神経 282
thoracoepigastric vein：胸腹壁静脈 107
thoracolumbar fascia：胸腰筋膜 24, 224, 243
thorax：胸郭 7, 52, 53, 213
thrombosis：血栓症 41

thrombus：血栓　41
thymus：胸腺　47, 89
thyro-arytenoid：甲状披裂筋　486
thyrocervical trunk：甲状頸動脈　499
thyrohyoid：甲状舌骨筋　472
thyrohyoid membrane：甲状舌骨膜　469, 481
thyroid cartilage：甲状軟骨　480
thyroid gland：甲状腺　47, 488
thyroid hormone：甲状腺ホルモン　490
thyroid stimulating hormone(TSH)：甲状腺刺激ホルモン　534
thyrotropin-releasing hormone(TRH)：甲状腺刺激ホルモン放出ホルモン　533
tibia：脛骨　312
tibial nerve：脛骨神経　350
tibial tuberosity：脛骨粗面　312
tibialis anterior：前脛骨筋　324
tibialis posterior：後脛骨筋　328
tibiofibular syndesmosis：脛腓靱帯結合　342
tidal volume：1 回換気量　70
toe in：うちわ　311
toe out：そとわ　311
tongue：舌　432
tonsil：扁桃　48, 432
tonsillar branch：扁桃枝　444
tonsillar sinus：扁桃窩　432
tooth：歯　436
torso：胴　6, 52, 102
torticollis：斜頸　471
torus levatorius：挙筋隆起　475
torus tubarius：耳管隆起　475
trabecula：海綿体小柱　192
trabecula：骨梁　16
trabeculae carneae：肉柱　78
trachea：気管　45, 69, 90, 488
tracheal cartilage：気管軟骨　90, 488
tracheotomy：気管切開　487
tragus：耳珠　417
transient cerebral ischemic attack：一過性脳虚血発作　388
transitional zone：移行領域《前立腺の》　177
transmission：伝達　28, 29, 506
transversalis fascia：横筋筋膜　106
transverse abdominal：腹横筋　105
transverse acetabular ligament：寛骨臼横靱帯　335
transverse arch of foot：横足弓　347
transverse arytenoid：横披裂筋　485
transverse cervical artery：頸横動脈　226, 291, 499
transverse cervical ligament：子宮頸横靱帯　183
transverse cervical nerve：頸横神経　491, 501
transverse colon：横行結腸　120
transverse costal facet：横突肋骨窩　55, 211
transverse facial artery：顔面横動脈　397
transverse foramen：椎間孔　211
transverse head
—— of adductor hallucis：母趾内転筋横頭　333
—— of adductor pollicis：母指内転筋横頭　261
transverse humeral ligament：上腕横靱帯　271
transverse intermuscular space of leg：横下腿筋間隙　329, 368
transverse ligament of atlas：環椎横靱帯　210
transverse mesocolon：横行結腸間膜　120, 133, 135
transverse muscle：横舌筋　434
transverse palatine fold：横口蓋ヒダ　432
transverse pericardial sinus：心膜横洞　74
transverse plane：横断面　4
transverse process：横突起《胸椎の》　55
transverse process：横突起《腰椎の》　206, 211
transverse sinus：横静脈洞　391
transverse tarsal joint：横足根関節　346
transverse temporal gyrus：横側頭回　554
transverse tubule：T 細管　26
transversospinales：横突棘筋　221
transversus thoracis：胸横筋　61
trapezium：大菱形骨　237
trapezius：僧帽筋　219, 241
trapezoid：小菱形骨　237
trapezoid body：台形体　565
trapezoid ligament：菱形靱帯　269
Trendelenburg gait：トレンデレンブルク歩行　318
Trendelenburg sign：トレンデレンブルク徴候　318
triangular space：三角間隙　300
triceps brachii：上腕三頭筋　247
triceps surae：下腿三頭筋　326
tricuspid valve：三尖弁　81
trigeminal ganglion：三叉神経節　461
trigeminal nerve：三叉神経[Ⅴ]　399, 461
trigeminal neuralgia：三叉神経痛　400
trigger finger：弾発指，ばね指　268
trigone of bladder：膀胱三角　170, 172
triquetrum：三角骨　237
trochanter：大転子　16
trochanteric fossa of femur：大腿骨転子窩　311
trochlea：滑車　16, 405
—— of humerus：上腕骨滑車　236
—— of talus：距骨滑車　313
trochlear nerve：滑車神経[Ⅳ]　414, 461, 518
trochlear notch：尺骨滑車切痕　236
trot：速歩　515
true rib：真肋　55
trunk：神経幹　280
trunk：体幹　7
trunk：脳梁幹　559
tuber cinereum：灰白隆起　531, 536
tuber of ischium：坐骨結節　160
tubercle：結節　16
—— of rib：肋骨結節　55
—— of scaphoid：舟状骨結節　237
—— of trapezium：大菱形骨結節　237
tuberculum sellae：鞍結節　382
tuberoinfundibular tract：隆起漏斗路　534
tuberosity：粗面　16
—— of navicular：舟状骨粗面　314
—— of ulna：尺骨粗面　236
tubular reabsorption：尿細管再吸収　143
tunica adventitia：外膜《血管の》　42
tunica albuginea
—— of penis：白膜《陰茎の》　192
—— of testis：白膜《精巣の》　174
tunica intima：内膜《血管の》　42
tunica media：中膜《血管の》　42
tunica vaginalis：精巣鞘膜　174
turnover：更新《骨の》　17
tympanic cavity：鼓室　418
tympanic membrane：鼓膜　417
tympanic nerve：鼓室神経　418
tympanic part of temporal bone：鼓室部《側頭骨の》　377
tympanic plexus：鼓室神経叢　421

U

ulna：尺骨　236
ulnar artery：尺骨動脈　291, 295
ulnar canal：尺骨神経管　254, 286, 304
ulnar collateral ligament
—— of elbow joint：内側側副靱帯《肘関節の》　274
—— of wrist joint：内側手根側副靱帯　277
ulnar head
—— of extensor carpi ulnaris：尺骨頭《尺側手根伸筋の》　257
—— of flexor carpi ulnaris：尺骨頭《尺側手根屈筋の》　249
—— of pronator teres：尺骨頭《円回内筋の》　249
ulnar nerve：尺骨神経　283, 287
ulnar nerve palsy：尺骨神経麻痺　285
ulnar notch：尺骨切痕　237
ulnar recurrent artery：尺側反回動脈　294
ulnar styloid process：尺骨茎状突起　236
ulnar veins：尺骨静脈　297
umbilical artery：臍動脈　42, 109, 196
umbilical region：臍部　102
umbilical ring：臍輪　107
umbilical vein：臍静脈　42, 110
umbo of tympanic membrane：鼓膜臍　418
uncinate fasciculus：鈎状束　559
uncinate process：鈎状突起《頸椎の》　211
uncinate process：鈎状突起《膵臓の》　129
uncovertebral joint：鈎椎関節　211
uncus：鈎　540
uni-axial：1 軸性　20

unmyelinated nerve：無髄神経　30
upper esophageal sphincter(UES)：上食道括約部　91
upper eyelid：上眼瞼　402
upper limb (extremity)：上肢　7, 232
upper lip：上唇　431
urachus：尿膜管　109
ureter：尿管　46, 145, 170
ureteric bud：尿管芽　172
ureteric orifice：尿管口　170
ureteric plexus：尿管神経叢　202
urethra：尿道　46, 170
urethral carina of vagina：腟の尿道隆起　179
urethral crest：尿道稜　171
urethral gland：尿道腺　171
urinary bladder：膀胱　46, 170
urinary system：泌尿器系　8, 46
urination：排尿　173
urine concentration：尿の濃縮　144
urogenital hiatus：尿生殖裂孔　166, 185
urogenital triangle：尿生殖三角　185, 187
urolithiasis：尿路結石　145
uterine artery：子宮動脈　181, 198
uterine cavity：子宮腔　179
uterine ostium：卵管子宮口　178
uterine part：卵管子宮部　178
uterine tube：卵管　47, 178
uterine vein：子宮静脈　181
uterosacral ligament：子宮仙骨靱帯　183
uterovaginal plexus：子宮腟神経叢　202
uterus：子宮　47, 179
utricle：卵形嚢　423
utriculosaccular duct：連嚢管　423
uvea：ブドウ膜　407
uvula：口蓋垂　432, 439

V

vagal trigone：迷走神経三角　519
vagina：腟　47, 179
vaginal artery：腟動脈　198
vaginal column：腟皺柱　179
vaginal fornix：腟円蓋　179
vaginal orifice：腟口　179, 194
vaginal part：子宮腟部　179
vaginal rugae：腟粘膜ヒダ　179
vagus nerve：迷走神経[X]　97, 150, 424, 494, 500, 501
vallate papilla：有郭乳頭　434
valve
—— of coronary sinus：冠状静脈弁　78
—— of inferior vena cava：下大静脈弁　78
valve replacement：弁置換術　82
valvular heart disease：心臓弁膜症　82
valvuloplasty：弁形成術　82
vas deferens：精管　46, 175, 176
vascular layer of eyeball：眼球血管膜　407
vascular organ of the lamina terminalis：終板血管器官　538
vascular space：血管裂孔　164, 315, 364
vasopressin：バソプレシン　144, 536
vastus intermedius：中間広筋　319
vastus lateralis：外側広筋　319
vastus medialis：内側広筋　319
vault of pharynx：咽頭円蓋　475
vegetative function：植物性機能　7
vein：静脈　40
vena cava：大静脈　41
vena comitans：伴行静脈　297, 361
venous angle：静脈角　499
venous duct：静脈管　42
venous thrombosis：静脈血栓症　362
venous valve：静脈弁　43
ventral：腹側　4
ventral anterior nucleus(VA)：前腹側核　527
ventral lateral complex(VL)：外側腹側核群　527
ventral nuclei of thalamus：視床腹側核群　527
ventral posterolateral nucleus：後外側腹側核(VPL)　527
ventral posteromedial nucleus：後内側腹側核(VPM)　527
ventricle：心室　76
ventricle：脳室　387
ventromedial nucleus：腹内側核　532
venule：細静脈　43
vermilion border：赤唇縁　431
vermis of cerebellum：小脳虫部　387, 545
vertebra：椎骨　206
vertebra prominens：第7頸椎(隆椎)　208, 469
vertebral arch：椎弓　54, 206
vertebral artery：椎骨動脈　226, 389
vertebral body：椎体　54, 206
vertebral canal：脊柱管　206, 214
vertebral column：脊柱　7, 158, 206, 213
vertebral foramen：椎孔　54, 206
vertebrate：脊椎動物　9
vertebrate artery：椎骨動脈　497
vertical muscle：垂直舌筋　434
vertigo：めまい　424
vesical plexus：膀胱神経叢　202
vesical venous plexus：膀胱静脈叢　172
vesico-uterine pouch：膀胱子宮窩　184
vestibular area：前庭神経野　520
vestibular fold：前庭ヒダ　482, 483
vestibular ganglion：前庭神経節　462
vestibular ligament：前庭靱帯　482
vestibular membrane：前庭膜　423
vestibular nerve：前庭神経　424
vestibular nuclei：前庭神経核　522
vestibule：前庭《内耳の》　423
vestibule：腟前庭　193
vestibulo-ocular reflex：前庭動眼反射　406
vestibulocerebellum：前庭小脳　547
vestibulocochlear nerve：内耳神経[Ⅷ]　39, 424, 461
vestibulospinal tract：前庭脊髄路　515, 568
Vicq d'Azyr bundle：ヴィックダジール束　527, 533
Vieussens' ansa(ansa subclavia)：鎖骨下ワナ　496
viscera：内臓　9
visceral layer：臓側板　74
visceral motor：臓性運動性　460, 521
visceral nerve：臓性神経　31
visceral peritoneum：臓側腹膜　132
visceral pleura：臓側胸膜　67
visceral sensory：臓性感覚性　460, 521
visceral surface
—— of liver：臓側面《肝臓の》　123
—— of spleen：臓側面《脾臓の》　131
viscerocranium：顔面頭蓋　374
vision：視覚　39, 564
visual acuity：視力　409
visual spacial agnosia：視空間失認　558
vital capacity：肺活量　70
vitreous body：硝子体　410
viviparity：胎生　10
vocal fold：声帯ヒダ　482, 483
vocal ligament：声帯靱帯　482
vocal process：声帯突起《披裂軟骨の》　481
vocalis：声帯筋　486
Volkmann contracture：フォルクマン拘縮　254
Volkmann's canal：フォルクマン管　18
voluntary muscle：随意筋　22, 83
vomer：鋤骨　378
vorticose vein：渦静脈　411
vulva：陰門　193

W

waist：腰部　7
Waldeyer throat ring：ワルダイエル咽頭輪　432
walk：並足　515
warm blooded：温血　9
Wernicke area：ウェルニッケ野　558
Wharton's duct：ワルトン管　436
white matter of brain：白質《脳の》　30, 508
white matter of spinal cord：白質《脊髄の》　216, 513
white pulp：白脾髄　131
white ramus communicans：白交通枝　35, 95
whiskers：ほおひげ　14
wing of ilium：腸骨翼　160, 310
winged scapula：翼状肩甲　239
Winslow's foramen：ウィンスロー孔　133
Wolffian duct：ウォルフ管　172, 182
wrist：手首　232
wrist-drop：下垂手　285
wrist joint(radiocarpal joint)：橈骨手根関節　276

X・Y

X脚　339f
xiphoid process：剣状突起　57
yellow bone marrow：黄色骨髄　16

Z

zeugopodium：軀脚(並脚)　237
Zinn's zonule：チン小帯　407
zygapophysial joint：椎間関節　162, 207
zygomatic arch：頬骨弓　377
zygomatic bone：頬骨　376
zygomatic nerve：頬骨神経　400, 416, 455
zygomaticus major：大頬骨筋　393
zygomaticus minor：小頬骨筋　393

今日の医学教育に即応した
STANDARD TEXTBOOK

標準教科書シリーズ

標準解剖学
坂井建雄
●B5　頁660　2017年

標準組織学 総論 第5版
原著／藤田尚男・藤田恒夫
改訂／岩永敏彦
●B5　頁344　2015年

標準組織学 各論 第5版
原著／藤田尚男・藤田恒夫
改訂／岩永敏彦・石村和敬
●B5　頁568　2017年

標準生理学 第8版
監修／小澤瀞司・福田康一郎
編集／本間研一・大森治紀・大橋俊夫・河合康明・黒澤美枝子・鯉淵典之・伊佐　正
●B5　頁1178　2014年

標準薬理学 第7版
監修／今井　正・宮本英七
編集／飯野正光・鈴木秀典
●B5　頁674　2015年

標準病理学 第5版
監修／坂本穆彦
編集／北川昌伸・仁木利郎
●B5　頁904　2015年

標準微生物学 第12版
編集／中込　治・神谷　茂
●B5　頁708　2015年

標準医動物学 第2版
編集／石井　明・鎮西康雄・太田伸生
●B5　頁336　1998年

標準免疫学 第3版
監修／谷口　克
編集／宮坂昌之・小安重夫
●B5　頁472　2013年

標準公衆衛生・社会医学 第2版
編集／岡崎　勲・豊嶋英明・小林廉毅
●B5　頁440　2009年

標準法医学 第7版
監修／石津日出雄・高津光洋
編集／池田典昭・鈴木廣一
●B5　頁344　2013年

標準細胞生物学 第2版
監修／石川春律
編集／近藤尚武・柴田洋三郎・藤本豊士・溝口　明
●B5　頁376　2009年

標準生化学
藤田道也
●B5　頁368　2012年

標準臨床検査医学 第4版
編集／高木　康・山田俊幸
●B5　頁456　2013年

標準救急医学 第5版
監修／日本救急医学会
編集／有賀　徹・坂本哲也・嶋津岳士・山口芳裕・横田裕行
●B5　頁520　2014年

標準放射線医学 第7版
編集／西谷　弘・遠藤啓吾・松井　修・伊東久夫
●B5　頁860　2011年

標準感染症学 第2版
編集／齋藤　厚・那須　勝・江崎孝行
●B5　頁400　2004年

標準腎臓病学
編集／菱田　明・槇野博史
●B5　頁376　2002年

標準血液病学
編集／池田康夫・押味和夫
●B5　頁332　2000年

標準神経病学 第2版
監修／水野美邦
編集／栗原照幸・中野今治
●B5　頁632　2012年

標準精神医学 第6版
監修／野村総一郎・樋口輝彦
編集／尾崎紀夫・朝田　隆・村井俊哉
●B5　頁562　2015年

標準呼吸器病学
編集／泉　孝英
●B5　頁480　2000年

標準消化器病学
編集／林　紀夫・日比紀文・坪内博仁
●B5　頁592　2003年

標準小児科学 第8版
監修／内山　聖
編集／原　寿郎・高橋孝雄・細井　創
●B5　頁776　2013年

標準皮膚科学 第10版
監修／富田　靖
編集／橋本　隆・岩月啓氏・照井　正
●B5　頁650　2013年

標準外科学 第14版
監修／畠山勝義
編集／北野正剛・田邉　稔・池田徳彦
●B5　頁748　2016年

標準脳神経外科学 第14版
監修／児玉南海雄・峯浦一喜
編集／新井　一・冨永悌二・宮本　享・齊藤延人
●B5　頁496　2017年

標準小児外科学 第7版
監修／髙松英夫・福澤正洋
編集／上野　滋・仁尾正記・奥山宏臣
●B5　頁452　2017年

標準形成外科学 第6版
編集／平林慎一・鈴木茂彦
●B5　頁280　2011年

標準整形外科学 第13版
監修／中村利孝・松野丈夫
編集／井樋栄二・吉川秀樹・津村　弘
●B5　頁1056　2017年

標準リハビリテーション医学 第3版
監修／上田　敏
編集／伊藤利之・大橋正洋・千田富義・永田雅章
●B5　頁544　2012年

標準産科婦人科学 第4版
編集／岡井　崇・綾部琢哉
●B5　頁648　2011年

標準眼科学 第13版
監修／木下　茂
編集／中澤　満・村上　晶
●B5　頁384　2016年

標準耳鼻咽喉科・頭頸部外科学 第3版
鈴木淳一・中井義明・平野　実
●B5　頁504　1997年

標準泌尿器科学 第9版
監修／赤座英之
編集／並木幹夫・堀江重郎
●B5　頁394　2014年

標準麻酔科学 第6版
監修／弓削孟文
編集／古家　仁・稲田英一・後藤隆久
●B5　頁376　2011年

最新情報につきましては、医学書院ホームページをご覧ください。http://www.igaku-shoin.co.jp

医学書院
〒113-8719 東京都文京区本郷1-28-23　[WEBサイト] http://www.igaku-shoin.co.jp
[販売部] TEL：03-3817-5650　FAX：03-3815-7804　E-mail：sd@igaku-shoin.co.jp

（2017年2月作成）